




Centralblatt

für

GYNÄKOLOGIE

herausgegeben

von

Heinrich Fritsch
in Bonn.

Einundzwanzigster Jahrgang.

Leipzig,
Druck und Verlag von Breitkopf und Härtel.
1897.

Centralblatt

für

GYNÄKOLOGIE

herausgegeben

von

Heinrich Fritsch
in Bonn.

Einundzwanzigster Jahrgang.

Leipzig,
Druck und Verlag von Breitkopf und Härtel.
1897.




Originalmittheilungen.

Namenverzeichnis.

(Die mit * versehenen Seitenzahlen bezeichnen Originalmittheilungen.)

Sachverzeichnis.

(Die mit * versehenen Seitenzahlen bezeichnen Originalmittheilungen.)



Centralblatt
für
GYNÄKOLOGIE

herausgegeben

von

Heinrich Fritsch

in Bonn.

Einundzwanzigster Jahrgang.

Wöchentlich eine Nummer. Preis des Jahrgangs 20 Mark, bei halbjähriger Pränumeration. Zu beziehen durch alle Buchhandlungen und Postanstalten.

No. 1. Sonnabend, den 9. Januar. 1897.

I. Über plötzliche Todesfälle von Schwangeren und Wöchnerinnen.

Von

P. Zweifel.

(Vortrag, gehalten in der Gesellschaft für Geburtshilfe in Leipzig.)

Den Anlass zu meinem heutigen Vortrag giebt eine Erfahrung der letzten Zeit, die um der unerwarteten Ursache willen das allgemeine Interesse, welches jeder plötzliche Todesfall an sich erregt, noch erhöht.

Eine Gravida (Marie L., 29 Jahre alt, 1896, J.-No. 553 des Hauptbuches) war am 21. April a. c. im Trier'schen Institut aufgenommen, zum 4. Mal schwanger, im 10. Monat, das Kind in I. Schädellage, lebend, groß, das Becken rachitisch platt 1. Grades. Distantia spinarum 24, Crist. 27, Trochant. 28,5, Conj. ext. 19, Conj. diagonal. 11,5.

Die Wehen begannen nach Angabe der Kreißenden am 3. Juni Vormittags, ohne aber an diesem Tage durch das Auflegen der Hand verspürt zu werden.

Schon am Nachmittag des 3. Juni ging fortwährend etwas Fruchtwasser ab, dem sich am 4. Juni etwas durch Meconium gefärbter Schleim beimischte. Die kindlichen Herztöne waren am 4. Juni vorübergehend unregelmäßig, kehrten jedoch bald zur Norm zurück. Die innere Untersuchung ergab, dass die Portio noch kurz und wulstig, der Muttermund kaum für 2 Finger durchgängig, Temperatur und Puls normal waren.

Die Wehenthätigkeit in der Nacht vom 4. zum 5. Juni war gleich Null, erst gegen 7 Uhr Morgens wurde sie stärker.

Am 5. Juni 9¼ Uhr Morgens Schüttelfrost und Temperatur von 39,2° C. Immer war der Muttermund nur für 2 Finger durchgängig. Aus den Genitalien ging eiterähnliche, flockige Flüssigkeit ab, die sofort in Ausstrichpräparaten zahlreiche Stäbchen und Kokken, jedoch keine Streptokokken zeigte. Um 10¼ Uhr war die Temperatur 38,2° C.

Wegen des Schüttelfrostes und des hohen Fiebers wurde sofort zur Entbindung geschritten, und da schon Meconium abging, die Herztöne schwankend waren, wurde beschlossen, nach Ausführung tiefer Cervixschnitte die Zange an den noch hochstehenden Kopf anzulegen und die Extraktion zu versuchen, falls jedoch dieselbe keinen Erfolg haben sollte, nicht zu gewagteren Entbindungsverfahren überzugehen, sondern zu perforiren. Noch einmal wurde vor dem Beginn der Operation in einem Ausstrichpräparat nachgeforscht, welche Art von Mikroorganismen in dem Eiter enthalten, insbesondere ob etwa Streptokokken vorhanden seien.

Wegen leichter Bronchitis wurde zur Narkose nicht Äther, sondern Chloroform genommen, dann wurden 4 tiefe Einschnitte mit der Siebold'schen Schere gemacht und nun die Zange an den hochstehenden Kopf angelegt, was ohne Schwierigkeit gelang. Die Schnitte waren wegen der bestehenden Infektion nicht bis zum Scheidengewölbe geführt, sondern mit Absicht kleiner gemacht, denn es war ja die Absicht schon ausgesprochen, bei dem gefährdeten Kinde, das schon Meconium abgehen ließ, im Falle von Schwierigkeiten lieber die Perforation als eine erzwungene und der Mutter gefährlichere Operation auszuführen; denn fast ohne Ausnahme sterben diejenigen Kinder, welche bei Infektion der Fruchthöhle durch schwierige Entbindungen entwickelt werden, falls diese Operationen zu vorzeitigen Athembewegungen des Kindes führen, einige Tage nach der Geburt an infektiöser Pneumonie. Wozu denn in diesem Falle tiefe, bis auf den Scheidenansatz geführte Schnitte, da doch das Kind schon vorzeitige Athembewegungen gemacht hatte?

Die Traktionen an der Zange waren erfolglos, es wurde desswegen mit dem Blot'schen Dolch perforirt, der Kopf verkleinert und ohne besondere Mühe, auch ohne dass die Schnitte sich wesentlich vergrößerten, extrahirt.

Der Blutabgang nach der Geburt betrug 300 g, die Placenta folgte 20 Minuten post partum, darauf folgte Ausspülung der mit nichtriechendem flockigen Eiter inficirt gewesenen Uterushöhle mit Chlorwasser. 2 Stunden nach der Geburt hatte die Entbundene noch einen zweiten Schüttelfrost. Temperatur 40,2° C.

Am 2. Tage des Wochenbettes erfolgte eine Steigerung der Temperatur auf 38,4° C., sonst war die ganze übrige Zeit hindurch die Temperatur unter 37,8° C. Der Puls schwankte zwischen 60 und 100.

Der Ausfluss war in den ersten Tagen des Wochenbettes übelriechend, die Lochienentnahme und deren Untersuchung im Ausstrichpräparat ergab Stäbchen und Kokken in großer Menge, jedoch auch dies Mal keine Streptokokken.

Am 3. und 4. Tag trat Erbrechen auf, die Hautfarbe wurde eigenthümlich gelb, leicht ikterisch, doch war das Abdomen weich und schmerzlos, das Allgemeinbefinden leidlich gut.

Am 9. Tage erfolgte plötzlich beim Wechseln der Lage eine starke Blutung, welche mit den in der Scheide liegenden Coagulis auf ca. 350 g geschätzt wurde. Ausspülung, Abtastung des Uterus, in dem keine Reste und kein Placentarpolyp

gefunden wurde, Tamponade des Uterus und der Scheide. Am 10. Tage 2 Uhr Morgens eine erneute Blutung durch die Tamponade hindurch. Am 11. Tage Morgens 8 Uhr war eine erneute Abtastung in Äthernarkose ergebnislos, kein Placentarpolyp, nichts als Blut in der Uterushöhle zu finden; der Puls beschleunigt, 116 in der Minute, jedoch gespannt. Der mit Katheter entleerte Urin enthielt 2‰ Albumen nach Esbach und war trüb.

Am 11. Tage Abends 6 Uhr 30 Minuten stellte die Pat. beim Besuch des Assistenzarztes Fragen, klagte über Durst, machte nicht im Geringsten einen beunruhigenden Eindruck, hatte 112 Pulse, die ziemlich voll schlugen. Die Blutung stand völlig.

Nach ¼ Stunde kam plötzlich die Meldung, dass die Wöchnerin im Sterben liege. Die Wärterin und die im gleichen Zimmer anwesenden Kranken machten die Angabe, dass die Pat. sich aufrichten wollte, um zu trinken, aber unter einem lauten Schrei zurücksank, röchelte und noch einige tiefe, schnappende Athemzüge machte. Als der Assistent an dem Bett erschien, machte sie noch einen — den letzten — Athemzug. Der Puls war völlig erloschen.

Es wurde nach dieser plötzlichen Todesart, die binnen wenig Minuten zum Ende führte, eine Embolie der Lungenarterie angenommen.

Die Sektion (Dr. Kockel) bewies nun zunächst, dass die Betreffende nicht an Embolie der Lungenarterie gestorben war, denn es fanden sich keine Pfröpfe in derselben und keine Thrombosen in den Schenkel- oder den Beckenvenen. Der untere Lappen der rechten Lunge war von mäßig vermehrtem Volumen und Gewicht und derber Resistenz. Im obersten Theile seiner hinteren Fläche war ein handtellergroßer, undeutlich begrenzter Bezirk bemerkbar, innerhalb dessen die Pleura blassgraugrünlich verfärbt ist. Hier hatte das Lungengewebe eine weichere Konsistenz und erschien beim Einschneiden von gelatinöser Beschaffenheit bräunlichgrau gefärbt und entleerte bei Druck sehr reichliche, etwas bräunliche Flüssigkeit, die mit kleinen Luftblasen gemengt war. Es war dies ein Herd von beginnender Lungengangrän in Folge von aspirirten Speiseresten.

Durch den Lungenbefund war keine Aufklärung des plötzlichen Todes gegeben.

Am Uterus lagen auf der Placentarstelle, welche an der hinteren Wand der Gebärmutter sich befand, noch größere Bröckel von Decidua, doch keine Chorionzotten. Beim Durchschneiden der Muskulatur quoll hinter der Decidua an verschiedenen Stellen je ein Tropfen Eiter hervor. In den Tubenecken waren nirgends Thromben und nirgends Eiter in Lymph- oder Blutgefäßen zu finden.

Im Gehirn war nichts Besonderes außer großer Anämie.

Die Nieren zeigten eine dürftige Fettkapsel. Die fibröse Kapsel leicht abziehbar, die Oberfläche glatt, von graugelber Farbe, ließ eine mäßige Menge punktförmige, dunkelrothe, so wie ältere, mehr schwärzliche Blutungen erkennen. Die Konsistenz war deutlich vermehrt und die Niere beträchtlich vergrößert. Auf der Schnittfläche war die Rinde stark verbreitert, nicht vorquellend, die normale Struktur verschwunden. Doch erkannte man noch undeutlich die grauen gelatinösen Markstrahlen, und zwischen denselben gelbliche Streifchen und Pünktchen. Die Rinde war wenig scharf abgegrenzt gegen die röthlich gefärbte Marksubstanz, der Blutgehalt sehr gering. Die Schnittfläche feucht glänzend. Die Schleimhaut des Nierenbeckens zeigte rechterseits zahlreiche, punktförmige, dunkelrothe Blutungen. Alles Übrige wie bei der linken Niere.

Nach dem Sektionsbefund und der Auffassung des Secirenden war der plötzliche Tod, der in wenig Minuten bei einem verhältnismäßig guten Befinden und ohne Vorboten dem Leben ein Ende machte, durch die subakute Nephritis bedingt und die Todesart eine Uraemia acutissima.

Da weder eine Lungenembolie noch Luftblasen im Gebiet der unteren Hohlvene und des rechten Herzens nachgewiesen waren, da

auch keine Veränderung des Herzmuskels zu sehen war, selbst nachdem das Herzfleisch noch genauer auf Verfettung beobachtet wurde, so ist kaum eine andere Erklärung für den plötzlichen Tod zu geben. Die Möglichkeit, dass eine Schrumpfniere urämische Erscheinungen bis zu den schwersten, unmittelbar den Tod herbeiführenden nervösen Symptomen machen könne, erwähnt Strümpell in seinem Lehrbuche, ferner Bartels in seinen Nierenkrankheiten, so auch Kaltenbach in seinem Lehrbuche der Geburtshilfe.

In unserem Falle war jedoch keine Schrumpfniere vorhanden, wenn auch die Entzündung sicher älteren Datums war als 11 Tage, und also schon in der Schwangerschaft bestanden hatte, trotzdem bei der Aufnahme der Schwangeren die Eiweißprobe negativ ausfiel.

Die Einziehungen der Kapsel und die Rückbildung der Blutergüsse sind ein Beweis für eine längere Dauer der Nierenentzündung, die mindestens einige Wochen alt sein musste. Eiweiß war bei der Aufnahme am 21. April nach Angaben des Anstaltspersonals nicht im Urin gewesen, während der Geburt 2‰iger Gehalt nach Esbach und einige Tage post partum bei einer erneuten Prüfung eine Trübung, aber kein Niederschlag.

Am ähnlichsten ist schließlich dieser Verlauf mit den subakut verlaufenden Nephritiden nach Scharlach.

Beim Durchsehen der Litteratur fand ich keinen ähnlichen Fall. Wir hatten die Infektion bei der Geburt und die Temperaturerhöhung am 3. Tage als Vorbereitung für eine Embolie der Lungenarterie aufgefasst, denn Erhöhungen der Körpertemperatur pflegen den Lungenembolien regelmäßig vorauszugehen.

Unter den plötzlichen Todesfällen, d. h. solchen, die binnen wenig Minuten bis höchstens einer halben Stunde erfolgten, habe ich aus meiner Erfahrung — abgesehen von Eklampsie — folgende Fälle erlebt:

1) Embolie der Lungenarterie bei einer Frau in Straßburg, die intra partum eine Inversio uteri bekam, nach äußerst schwerer Reposition im Wochenbett viele Schüttelfröste durchmachte und plötzlich binnen wenig Minuten unter einem Aufschrei starb. Die Sektion bestätigte die Diagnose.

2) Embolie der Lungenarterie bei einer Wöchnerin nach der 2. Niederkunft (Erlangen), welche Thrombose der Schenkelvene und längere Zeit Temperaturerhöhungen hatte und binnen einer Minute bei einem Versuch, sich im Bett aufzurichten, unter Athemnoth und Erstickungserscheinungen starb. Keine Sektion, also nur Wahrscheinlichkeit der Diagnose.

3) (Leipzig, Poliklinik.) Embolie der Lungenarterie bei einer Wöchnerin ohne irgend welche Vorboten. Diese hatte kein Fieber gehabt. Bei der Sektion fand sich ein reich verzweigter Embolus der einen Lungenarterie und in den Beckenvenen eine ausgedehnte Thrombose. Am Uterus mehrere Myome, welche wahrscheinlich die Thrombosen durch Kompression verschuldet hatten.

4) 2 Fälle von Mitralinsufficienz bei Schwangeren, von denen die erste gar keine Beschwerden hatte und vom Tod überrascht wurde als sie zu Bett gehen wollte. Sie bekam eine plötzliche Beklemmung, die sich rasch steigerte und in so kurzer Zeit zum Tod führte, dass ein in der Nähe wohnender Arzt, der eiligst geholt wurde, die Frau schon todt fand. Die Sektion ergab als alleinigen pathologischen Befund eine Mitralinsufficienz.

5) Die zweite an Herzfehler rasch sterbende Schwangere befand sich in unserer Klinik. Sie hatte so wenig Beschwerden von ihrem Vitium cordis, dass sie in der Küche arbeitete. Als sie Abends das gewöhnliche Reinigungsbad bekam, wurde sie kurzathmig, die Athemnoth steigerte sich schnell und in 20 Minuten war sie trotz aller angewandten Mittel eine Leiche.

6) Ein Tumor (Osteom der Hirnhäute) über dem verlängerten Mark bei einer Schwangeren. Die Pat. (1892 J.-No. 786) wurde am 4. November aus der Poliklinik in das Trier'sche Institut verbracht, angeblich wegen Querlage. Sie war schon vorher wegen heftigen Erbrechens und wegen Schwindels in der Anstalt gewesen. Bei der Aufnahme war der Befund: Kind in Schädellage, Herztöne links, der Kopf beweglich über dem Becken, Portio vaginalis uteri konisch, der Muttermund für einen Finger durchgängig. Die Pat. war sehr schwach, doch hatte sie den Tag über außer Bett sein und umhergehen können. Die Frau war so dement, dass sie z. B. die Zahl ihrer Kinder nicht angeben konnte. Die Ausleerungen ließ sie öfters unter sich. Am 11. November Nachts 2 Uhr 27 Minuten wurde der im Nebenzimmer beschäftigte Assistent gerufen, weil die Kranke beim Versuch, zu Stuhl zu gehen, zu Boden gestürzt war. Sie lag ohne Zuckungen da, war stark cyanotisch, der Puls kräftig, aber keine Athmung vorhanden. Der Puls ließ bald nach und da eine Minute lang kein spontaner Athemzug erfolgte, wurde die Diagnose von dem betreffenden Assistenten (Dr. Krönig) auf eine Blutung in die Medulla oblongata gestellt. Da nun der Exitus in Aussicht stand, wurden künstliche Athembewegungen ausgeführt, um dem Kinde noch möglichst viel Sauerstoff zuzuführen und 2 Uhr 30 Minuten, als der Puls ebenfalls aufhörte, der Kaiserschnitt gemacht und ein tief dysapnoëisches Kind extrahirt, welches nach 3 Minuten langen Wiederbelebungsversuchen die ersten selbständigen Athemzüge that und nach 1/2 Stunde schrie.

Die Sektion (Dr. Schmorl) ergab als Todesursache einen Tumor über dem verlängerten Mark. Der Bericht lautet: An der hinteren Fläche des oberen Theiles des Halsmarkes findet sich ein bis an den hinteren unteren Rand der Kleinhirnhemisphäre reichender Tumor von harter Konsistenz, welcher innerhalb der Dura gelegen ist und offenbar den weichen Häuten angehört. Der Tumor beginnt in einer nach vorn konkaven, das Rückenmark umziehenden Platte von 1 mm Durchmesser in der Höhe des Bogens vom 2. Halswirbel und endigt nach unten ziemlich stumpf. Nach oben nimmt er rasch an Größe zu und erreicht in der Höhe des Foramen occip. magnum seine größte Dicke, ca. 1 1/2 cm. In der Schädelhöhle verflacht er allmählich und sendet einerseits einen zungenförmigen Fortsatz zwischen beide Kleinhirnhemisphären bis zur Höhe des Folium cacuminis resp. der Commissura tenuis, andererseits 2 seitliche, unter stumpfem Winkel stehende flügelartige Fortsätze von ca. 1/2 cm Länge in die Furche zwischen Kleinhirnhemisphären und Medulla oblongata. Er besitzt im Allgemeinen eine sattelförmige Gestalt. Die konkave vordere Fläche umfasst von hinten her den obersten Theil des Halsmarkes und die Medulla oblongata, so weit sie nicht vom Kleinhirn bedeckt wird und mit dem oberen und den seitlichen Fortsätzen die hintere untere Fläche des Kleinhirns. Die Medulla oblongata ist durch den Tumor von vorn nach hinten abgeflacht. Die Geschwulst dringt aber nirgends in die nervöse Substanz ein. Der Tumor selbst besitzt in den mittleren Theilen eine graugelbe Farbe mit vereinzelten weißen Einsprengungen. An den Kanten, welche etwa 1/2 mm dick sind, ist er grau durchscheinend. Die Konsistenz ist sehr hart, stellenweise knöchern. Auf dem Durchschnitt zeigt er in den centralen Theilen eine spongiöse Struktur, in den peripheren Abschnitten ein homogenes knorpelähnliches Aussehen. Überall ist er sehr blutarm, im Allgemeinen blass, grauweiß bis graugelblich.

Von gynäkologischen Kranken starben in derselben plötzlichen Weise:

7) Frau K. (1893 No. 565 der gyn. Klinik), 56 Jahre alt, an Lungenembolie, bei welcher die Bartholin'sche Drüse exstirpirt war. Sie hatte am 5. Abend p. op.

37,9° C. gehabt, sonst keine Krankheitssymptome, keine Ödeme gezeigt und starb mitten im besten Wohlbefinden am 8. Tag post op. Die Thromben saßen in den tieferen Muskelvenen des Unterschenkels.

8) Frau O., 33 Jahre alt (1892 No. 386 des Hauptbuches der gynäkol. Klinik) nach einer Ventrofixatio uteri. Todesursache Stenosis der beiden Art. coronariae cordis, Dilatation des linken Ventrikels, fettige Degeneration des Herzmuskels. Die Operation fand am 22. November statt, am 23. November 3 Uhr Nachmittags kam plötzlicher Collaps und unter rasch sich steigerndem Lungenödem um 3/44 Uhr der Tod. Zur Narkose war Äther genommen. Die Art. coronariae cordis zeigten beiderseits Arteriosklerose höchsten Grades.

9) Ein Tumor cerebri (Fibrosarkom), wenn auch hier der Tod nicht so plötzlich erfolgte wie in den bisher erwähnten Fällen d. h. nicht innerhalb 1/2—1 Stunde, sondern mehr nur unerwartet.

Bei dieser Frau war ein Fibroid des Ovariums exstirpirt worden am 16. December 1892. Alles war gut gegangen, die Pat. schien geheilt. Da wurde sie am 31. December eigenthümlich benommen, bekam am Abend des 1. Januar einen Collaps, von dem sie sich aber wieder erholte. Am Morgen des 2. Januar 1893 starb sie.

Bei der Sektion (Dr. Schmorl) fand sich am vorderen Pol des rechten Stirnlappens eine Neubildung von der Größe eines Hühnereies. Dieselbe zeigt eine glatte Oberfläche, graurothe Farbe, ist annähernd kugelrund, von derber Konsistenz. Auf dem Querschnitt quillt das Gewebe nur wenig hervor und zeigt im Allgemeinen ein homogenes, graurothes Aussehen, nur hier und da sind erbsen- bis bohnengroße, gelbweiße Herde eingesprengt, welche sich durch ihre trockene Beschaffenheit von der Umgebung abheben. Gegen die Gehirnsubstanz ist der Tumor scharf durch eine Furche abgegrenzt. Die Rinde ist hier äußerst schmal (nur 1/2 mm) und eben so wie die anliegenden Theile der weißen Substanz (diese in der Ausdehnung von ca. 3 mm) verknöchert.

Für die klinische Beurtheilung der Kranken und für die Behandlung ist aus den angeführten Fällen nur wenig Nutzen zu ziehen, denn wenn wir auch den Grundsatz befolgen, bei irgend verdächtigen Allgemeinerscheinungen aufschiebbare Operationen zu vermeiden, so war dies in den erwähnten Fällen nicht möglich. Als Schutz gegen Lungenembolien können wir nur die Blutstillung und die strengste Asepsis als Forderung aufstellen, Postulate, die in jedem Falle erfüllt wurden, ohne die Lungenembolien verhüten zu können. Merkwürdig ist es, wie die Gehirntumoren wenig Erscheinungen machten und dann in ganz plötzlichem Anfall das Leben endete.

II. Fall von Deciduoma malignum nach Blasenmole.

(Vorläufige Mittheilung.)

Von

A. O. Lindfors in Upsala.

Frau Christina S., Bauernweib aus Upland, 44 Jahre alt, hatte zweimal geboren, wurde in die hiesige Frauenklinik am 14. Oktober 1896 aufgenommen.

Nach einer kürzeren Sistirung der Menses im Juni und Juli 1896 hatte sie Ende Juli Blutungen bekommen, die in atypischer Weise wiederkehrten. Mitte September plötzliche starke Blutung mit Abgang einer Menge von kleinen grauen Blasen, die »wie gekochte Reiskörnchen« aussahen.

Nachher nochmals sich fortsetzende Blutungen, große Schwachheit und Kräfteverlust. Status praesens: Pat. von mittlerer Statur, wachsbleich, bis zum Marasmus abgemagert, elend aussehend. Herztöne schwach mit anämischem Geräusch, spärliche aber verbreitete feuchte Rasselgeräusche über den Lungen, Eiweiß im Urin.

Uterus anteflektirt, frei, vergrößert, nicht empfindlich; Eierstöcke etwas vergrößert, prolabirt; an dem Uterus eine braungraue, etwas übelriechende Sekretion. 15. November Excochleatio uteri: größere nekrotische Fetzen und Stückchen wurden herausgeholt, besonders aus der linken Tubenecke des Fundus. Unter dem Mikroskop zeigten sie zwischen Fibringerinnsel und Blutkörperchen eine Menge von großen, vieleckigen epitheloiden Zellen mit Kernen. Ob Deciduazellen aus gewöhnlichen Placentarresten, ob maligne Geschwulstzellen, war nach Ansicht unserer Pathologen fast unmöglich zu sagen. Ich war aber geneigt, das Letztere anzunehmen Der klinische Verlauf gab auch später sichere Zeichen der Malignität. Am 16. November bekam die Pat. Fieber (40°) und eine Anschwellung der Parotis sinistra. Ord. feuchte Umschläge. Fieber und Schwellung dauerten 8—9 Tage. Am 26. November Schüttelfröste und neue Temperatursteigerung (41°) mit Anschwellung der linken Inguinaldrüsen; diese Symptome einer Resorption, die ich als septischer Natur zu deuten glaubte, dauerten nur ein paar Tage; am 2. December wiederum Schüttelfröste und hohes Fieber mit reichlicher Sekretion per vaginam von übelriechendem Ausfluss. [Bei Untersuchung konstatirte ich Vergrößerung des Uterus und deutliche Weichheit des Fundustheils.

Klinische Diagnose: Malignes Deciduom. 5. December Totalexstirpation des Uterus mit Adnexen. Narkose: Anfangs Chloroform, später Äther. Technik: Richelot's Methode. Leichte, ungestörte Operation. Jodoformgazetampon in Vagina, Stützkissen für die liegen bleibenden Klemmpincetten.

Der exstirpirte Uterus war vergrößert — Maße: 8,5 cm lang, 6 cm breit am Fundus, 4 cm tief — Farbe und Konsistenz wie gewöhnlich mit Ausnahme von einer walnussgroßen Partie am Fundus und linken Ecke, wo eine kuppelähnliche Hervorwölbung von blauröthlicher Farbe und sehr weicher Konsistenz sich deutlich präsentirte; die Eierstöcke etwas vergrößert und mit kleineren Cysten durchsetzt.

Nach Aufschneiden der vorderen Wand sah man, dieser Kuppelpartie entsprechend, eine Höhle mit zerbröckelten, graubraunen, hämorrhagischen und nekrotischen Fetzen gefüllt. Die Muskelwand war davon durchsetzt und so verdünnt, dass sie kaum 5 mm an der Spitze der Hervorwölbung maß.

Das Präparat wurde zum pathologischen Institut gesandt, wo man nach geeigneter Härtung und Färbung die schönsten mikroskopischen Bilder von Deciduoma malignum sehen konnte.

Die Pat. war sehr schwach, hatte etwas Fieber am Abend des Operationstages; erholte sich etwas die 2 folgenden Tage; nach 48 Stunden Wegnahme der Klemmpincetten, keine Blutung. Am 4. Tage hohes Fieber und katarrhale Symptome in den Lungen. Zu Anfang des 5. Tages Exitus letalis. Bei der Autopsie am 11. December wurde Folgendes gefunden: Große Blutarmuth, fettige Degeneration des Herzens, alte tuberkulöse Pleuritis und peribronchitische Herde in beiden Lungen; beginnende hypostatische Pneumonie mit Ödem der unteren Lungenlappen.

Die Operationswunde reaktionslos agglutinirt, keine peritonitische Reizung der Wundgegend, die Stümpfe der Lig. lata in der Wunde eingeheilt.

Der Fall wird ausführlich in »Upsala Läkarefören. Förhandl.« (Verhandlungen des Ärztevereins zu Upsala) veröffentlicht werden.

III. Nachweisung einer Haarnadel in der weiblichen Blase durch X-Strahlen.

Von

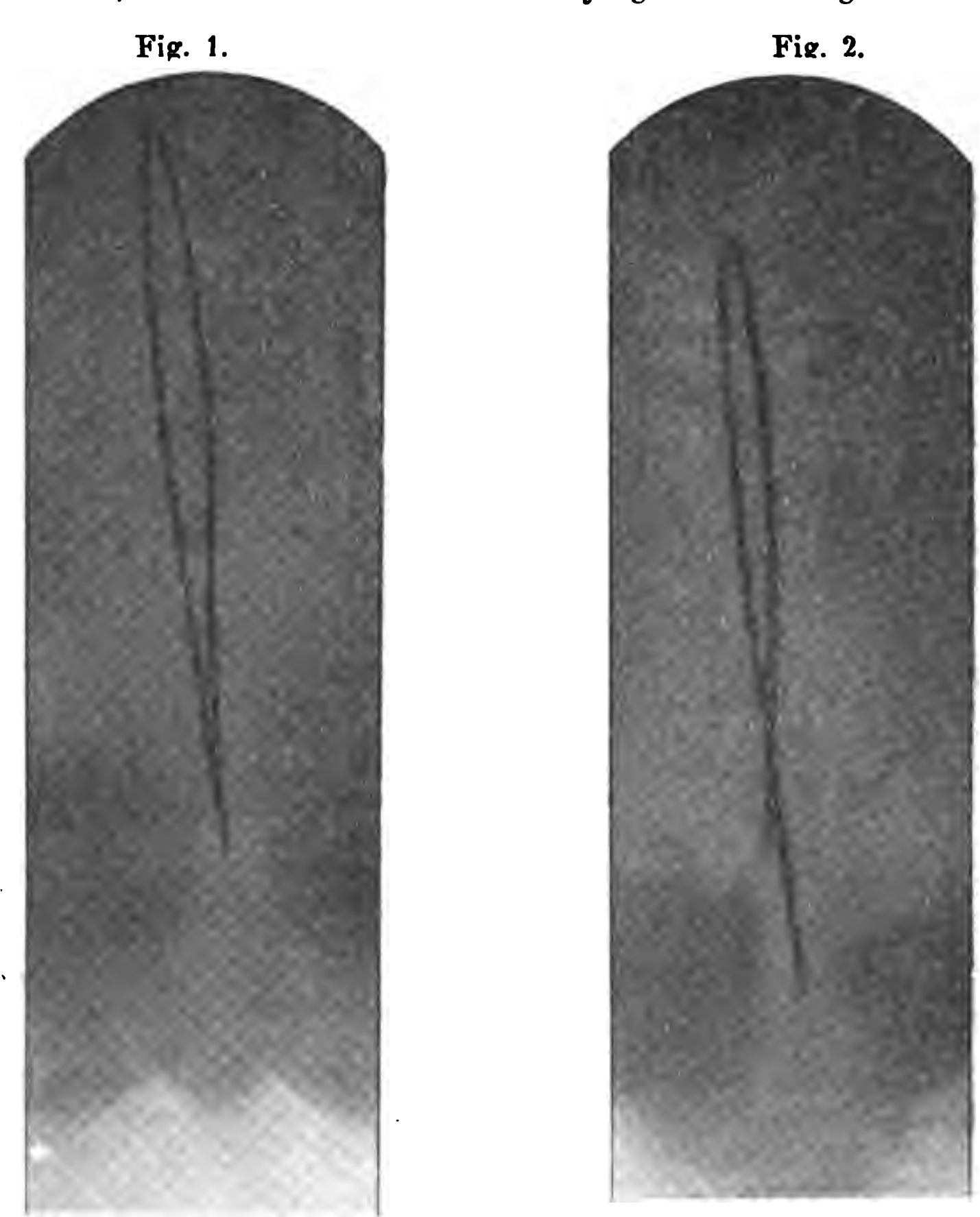
Dr. **Seiffart** in Nordhausen.

Eine 18jährige junge Dame war an einem Blasenkatarrh seit dem Januar v. J. ärztlich behandelt worden, und zwar mit dem Erfolge, dass die zeitweise äußerst heftigen Beschwerden doch hin und wieder fast völlig verschwanden. Am 8. November wurde ich an das Krankenbett dieser Dame berufen, nachdem die Pat.

wieder einmal eine schon tagelang andauernde heftige Schmerzattacke durchgemacht hatte. Bei der sofort vorgenommenen bimanuellen Untersuchung der Blasengegend fand der in die Vagina eingeführte Finger im vorderen Scheidengewölbe eine Resistenz, die sich ungefähr so anfühlte, als ob ein metallener, tief in die Blase eingeschobener Katheter vor dem untersuchenden Finger läge. Es entsprach die Ausdehnung dieser, bei Berührung sehr schmerzhaften Partie der durch die Mitte des Trigon. Lieutaudii bis ungefähr zum Orific. int. uteri verlängerten Achse der Urethra.

Auf meine bestimmte Behauptung, dass ich einen Fremdkörper in der Blase fühlen könne, erzählte mir die Mutter der jungen Dame Folgendes: Als ihre

Fig. 1. Fig. 2.



Tochter im Januar v. J. in der Nacht erwacht sei und Brechreiz verspürte, habe sie mit einer Haarnadel den Gaumen hinten berühren wollen, um Erbrechen zu veranlassen, dabei sei die Haarnadel den Fingern entglitten und verschluckt worden. Ich war sehr erfreut, durch dieses Märchen einen wichtigen Fingerzeig erhalten zu haben und konnte auch bald die Anwesenheit der Nadel durch die Sonde feststellen. Ich schlug der Mutter vor, die Pat. klinisch weiter zu behandeln und stieß auf keinen Widerstand, besonders da ich hinzufügte, dass es möglich sei, in der Klinik Versuche anzustellen, ob man durch Röntgen-Strahlen den Sitz der Nadel in der Blase bestimmen könnte.

Bei dieser Röntgen-Durchleuchtung wurde nun folgendes Verfahren eingeschlagen:

Nachdem ich die Dehnungsfähigkeit des Hymens auf ungefähr 4 cm festgestellt hatte, wurden 2 ungefähr $3^{3}/_{4}$ cm breite, 17 cm lange, oben abgerundete Glasstreifen geschnitten und mit lichtempfindlicher Gelatine beschickt. Dann umwickelten wir diese photographischen Platten mit schwarzem Papier und zogen schließlich über das Ganze, um es absolut trocken zu halten, einen Gummicondom.

Die Pat. wurde in Steinschnittlage auf dem Untersuchungstisch durch Beinhalter mit Seitenzügeln fixirt und die Hittorf'sche Röhre auf einem Stativ so nahe wie irgend angängig genau über die Mitte der Blasengegend befestigt. Damit nicht etwa Funken von der Röhre oder den Leitungsdrähten übersprängen und die Pat. zu unwillkürlichen Bewegungen veranlassten, bedeckten wir die Oberschenkel und die Gegend oberhalb des Nabels mit Guttaperchapapier. — Nun wurde die erste Platte in die Vagina so eingeführt, dass sie parallel der Spinallinie stand und mit ihrem vorderen abgerundeten Ende das vordere Scheidengewölbe so hoch wie es irgend, ohne Schmerzen zu machen, möglich war, in die Höhe drängte. Die Kniee der Pat. näherten wir möglichst der Brust, damit der Schatten, den die Symphyse werfen musste, die denkbar geringste Ausdehnung erhielt.

Die Hittorf'sche Röhre funktionirte ausgezeichnet; nach 8 Minuten Expositionszeit entfernte ich die 1. Platte aus der Scheide. Sie wurde sofort entwickelt und zeigte zu unserer größten Freude in scharfen Umrissen das Bild der Nadel (cf. Fig. 1).

Trotz gelungener Aufnahme beschlossen wir, noch die 2. photographische Platte zu belichten und zwar unter Verschiebung der Hittorf'schen Röhre nach der rechten Seite hin um ca. 4 cm von der Mittellinie, um eventuell durch die veränderte Projektion feststellen zu können, wie weit die Spitzen der gespreizten Schenkel der Nadel von einander entfernt wären. Es erschien dies um so wichtiger, als der von der Harnröhrenöffnung am weitesten entfernte Schenkel der Nadel mit der Sonde absolut nicht zu eruiren war. Die 2. Platte wurde 12 Minuten exponirt, nachdem sie mit ihrer abgerundeten Spitze so tief wie möglich in das hintere Scheidengewölbe gedrängt worden war, so dass also dies Mal die Röntgen-Strahlen auch durch den anteflektirten Uterus dringen mussten. Leider war die Pat. durch die lange Zeit der Exposition, die unbequeme Lage und durch die Schmerzen unruhig geworden, so dass die 2. Platte eine leichte Streifung neben dem Bild der Nadel aufwies, als besten Beweis, dass die Pat. sich bewegt hatte.

2 Tage nach der photographischen Aufnahme der Nadel wurde der operative Eingriff vorgenommen. Nach Dilatation der Urethra mit B. S. Schultze'schen kupfernen Dilatatorien fasste ich zuerst mit einer langen und feinen Pince den der Harnröhrenöffnung am nächsten liegenden Schenkel der Nadel. Da die Spitze dieses Nadelschenkels sich tief (ca. 1 cm) in die Weichtheile eingebohrt hatte, drängte ich durch die fassende Pince die Nadel erst etwas tiefer in die Blase hinein, und nachdem die Spitze dieses Schenkels nun aus dem Gewebe sich heraushob und beweglich wurde, fasste ich diese mit einer zweiten feinen Pince. Jetzt konnte ich durch langsamen Zug und eine kleine Biegung über die Fläche diese Nadelspitze bis zum Orif. ext. urethrae ziehen und mit einem Roser'schen Ringhaken an dem Schenkel hinaufgehen bis zum Scheitel der Nadel, der tief und fest in der Blasenschleimhaut — wahrscheinlich in einer Falte — eingebettet lag. Mit dem Ringhaken über den Scheitel der Nadel hinauszugehen und im Verfolg des anderen Schenkels von oben nach unten dessen Spitze los zu machen

und ebenfalls zur Harnröhre hinauszugeleiten, misslang durch Kürze des Instrumentes. Ich versuchte desshalb der Nadel eine möglichst ringförmige Gestalt zu geben durch Biegen mit der Pince. Dies gelang mir auch so ziemlich, so dass ich schließlich die Nadel durch die Harnröhre hindurchleitete, indem ich den einmal hervorgeleiteten Schenkel immer dicht an der Körperoberfläche über die Symphyse hingleiten ließ — es entstand dabei durch die gefasste Nadelspitze eine kreisbogenförmige Bewegung, ähnlich wie die Bewegung des Zangenschlosses bei der Ausführung eines Forceps, wenn der Kindskopf über den Damm gewälzt wird.

Nach der Entfernung der Nadel wurde die Blase mit einer leichten Salicyllösung (0,6: 1000) ausgespült und ein Dauerkatheter eingelegt.

Am folgenden Tage befand sich Pat. sehr wohl. Die Blasenschmerzen sind verschwunden. Einige Stunden ruhiger Schlaf, keine Temperaturerhöhung. Im Urin kein Blut mehr. Blasenausspülung. Dauerkatheter entfernt.

3. Tag. Pat. befindet sich ganz wohl. Urin klar.

4. Tag. Pat. wird geheilt entlassen.

Ich hoffe, dass diese kurze Mittheilung genügt, um bei ähnlicher Gelegenheit Versuche mit Röntgen-Strahlen zu veranlassen. Bemerken möchte ich noch, dass die gleichzeitig von uns angestellten Versuche mit dem fluorescirenden Schirm ein durchaus negatives Resultat ergaben.

Vielleicht lässt sich später durch eine Reihe von Photographien dieser Art feststellen, wie groß die Fehlergrenzen sind, welche durch die radiäre Strahlung der X-Strahlen entstehen. Es ließen sich wohl auch dann durch geeigneten Positionswechsel der Lichtquelle Bilder herstellen, die, im Stereoskop betrachtet, ein körperliches Sehen gestatten.

---

1) Festschrift für Carl Ruge.

Berlin, S. Karger, 1896.

Die Festschrift für Carl Ruge ist herausgegeben zur Feier der 25jährigen Thätigkeit desselben als Assistent für mikroskopische und chemische Untersuchungen an der Berliner Universitäts-Frauenklinik. Dieselbe enthält neben einem Vorwort, in welchem A. Martin die Verdienste Ruge's hervorhebt, welche dieser sich durch seine wissenschaftliche Thätigkeit auf dem Gesammtgebiete der Gynäkologie erworben hat, Arbeiten ehemaliger und jetziger Assistenten der Berliner Frauenklinik.

I. A. Martin (Berlin). Lage und Bandapparat des Eierstockes.

Verf. kommt auf Grund seiner klinischen und anatomischen Untersuchungen über Lage und Befestigungsweise der Ovarien zu folgender Ansicht:

Unzweifelhaft ist für die Lage des Ovariums die Art seiner Befestigung am Ligamentum latum, die Stielbildung, in erster Linie maßgebend. Verf. hat eine Einbettung der Keimdrüse unter das hintere Peritonealblatt des Ligamentum latum, wie sie auch Waldeyer abbildet, nicht konstatiren können. Die Keimdrüse sitzt dem Ligamentum latum durch Vermittlung einer leistenartigen, mehr oder

minder vorspringenden Falte (Mesovarium) dem Hilusband auf. Im extra-uterinen Leben entwickelt sich der Stiel in größter Verschiedenartigkeit; von dieser Stielbildung hängt die Beweglichkeit des Ovariums ab.

Diese leistenartige Erhebung ist ein Theil des Bandapparates, den der Verf. mit Wieger als ein einziges Band anspricht, welches, vom Zwerchfellband der Urniere und deren Leistenband abstammend, sich extra-uterin zum Ligamentum suspensorium ovarii, Ligamentum ovarii und Ligamentum rotundum ausgestaltet.

Die Stielbildung des Ovariums und die Gestaltung des Bandapparates, der das Mesovarium trägt, bedingen, dass die Keimdrüse mit ihrem Längsdurchmesser bei aufrechter Haltung der Frau mehr oder weniger senkrecht steht. Der freie Rand wendet sich nach hinten und medianwärts. Die eine freie Fläche (Facies medialis Nagel oder tubare Fläche W. Krause) sieht nach der Medianlinie hin, die andere, die Wandfläche, Facies lateralis, nach der seitlichen Beckenwand. Große Schwankungen in der Lage des Ovariums sind als normal anzusehen.

Der Text wird durch sehr instruktive Abbildungen erläutert.

II. G. Winter (Berlin). Zur Pathologie des Prolapses.

Entgegen der Ansicht Huguier's, dass bei der Entstehung von Prolapsen die Hypertrophie der Cervix das Primäre sei und die Scheide sekundär invertirt wurde, nimmt man heute allgemein an, dass die Cervix durch Zug der vorderen Scheidenwand hypertrophire. W. stellte Untersuchungen an über 100 Prolapsen an und kommt zu folgendem Resultat:

Es ist streng zu unterscheiden zwischen Uterusprolapsen, welche von oben beginnen, und solchen, welche sich an Scheidenvorfälle anschließen. Der primäre Descensus und Prolapsus uteri unter Inversion der Scheide bildet sich ohne Mithilfe von Blase und Mastdarm aus. Nicht der primäre Scheidenvorfall, sondern die Cystocele und eventuell die Rectocele zerrt den Uterus herunter, oder, was noch häufiger geschieht, zerrt die Cervix aus einander. Die hintere Cervixwand wird lediglich von der vorderen in Mitleidenschaft gezogen.

Wichtig ist nach Ansicht des Verf. die Diagnose dieser Vorgänge für die Behandlung. Diejenigen Prolapse des Uterus, welche mit primärer Senkung und Retroversion beginnen und die Scheide von oben her invertiren, geben die meisten Recidive, da sie durch die gewöhnlichen Prolapsoperationen nicht zu beseitigen sind. Ihnen kann man nur durch die Vaginofixation oder Ventrofixation abhelfen. Auch Mayer'sche Ringe leisten hier gute Dienste.

Bei denjenigen Vorfällen, welche mit Erschlaffung der Scheidenwände beginnen, soll hauptsächlich die Cystocele beseitigt werden, da diese nach seiner Ansicht Ursache des Prolapses und des Recidivs ist. W. empfiehlt, nach Excision der vorderen Scheidenwand mit

*

oder ohne Vaginofixation die Cystocele von der Scheidenwand und vom Uterus abzulösen und die Blase durch mehrere Etagen fortlaufender Katgutnaht zu verkleinern.

Eine Amputation der verlängerten Cervix ist unnöthig, da dieselbe sich nach Reposition von selbst zurückbildet. Dieselbe führt W. aus, wenn nur die Portio vaginalis hypertrophirt und durch Ektropium stark verunstaltet ist.

III. C. Gebhard (Berlin). Das pathologische Institut der königlichen Universitäts-Frauenklinik zu Berlin.

Verf. berichtet über die Einrichtungen des Instituts, so wie über die Art, wie das in der Klinik gewonnene Material zu Untersuchungszwecken weiter verarbeitet wird.

Die Bestimmung des Instituts ist eine dreifache:

1) Mikroskopische, bakteriologische und chemische Untersuchung des von den klinischen Stationen einlaufenden Materials zum Zweck der Diagnose.

2) Wissenschaftliche Ausnutzung des von der Klinik gelieferten pathologisch-anatomischen Materials.

3) Lehrzweck.

Erwähnt sei noch, dass die Mikrophotographie eine ausgedehnte Anwendung erfährt. **Hohl** (Halle a/S.).

---

2) **S. Pozzi.** Traité de gynécologie clinique et opératoire. 3me édition.

Paris, G. Masson & Cie., 1897.

Die neueste Ausgabe dieses trefflichen Werkes, das sich von seinem ersten Erscheinen vor 6 Jahren an auch in Deutschland einer ausgezeichneten Werthschätzung zu erfreuen hatte, bietet neben seinen längst gewürdigten Vorzügen eine Anzahl guter Verbesserungen und Vervollständigungen dar.

Die Errungenschaften der letzten Jahre, die Asepsis, die Totalexstirpation (abdominelle wie vaginale) bei Myom, die letztere bei Beckeneiterungen, die operative Behandlung der Retrodeviationen des Uterus werden ausführlich behandelt. Die Endoskopie, die direkte Blasenbesichtigung, der Katheterismus der Ureteren unter Leitung des Auges sind neu aufgenommen.

Ohne seine eigene Ansicht zu verbergen, hat P. versucht, in objektivster Weise die verschiedenen Anschauungen moderner Gynäkologen, den Entwicklungsgang neuerer Methoden klarzulegen.

Die pathologische Anatomie hat am meisten gewonnen; ältere Abbildungen anderer Autoren sind durch solche nach eigenen Untersuchungen ersetzt; am meisten betrifft dies die Kapitel von den Ovarialcysten und anderen Tumoren der Adnexe.

In dem ausführlich behandelten und durch gute Abbildungen wesentlich verbesserten Kapitel über Fisteloperationen ist es bei des

Verf. ausgezeichneter Kenntnis deutscher Litteratur auffallend, dass ihm die geniale Arbeit W. A. Freund's entgangen zu sein scheint.

Gewisse ältere Statistiken, z. B. die von Price über intra- und extraperitoneale Stielbehandlung nach Myomektomie wären besser nicht in diese neue Auflage übergegangen, zumal sie zu wenig von neueren Nachtragungen rektificirt werden. Schon im Jahre des Erscheinens der 1. Auflage konnte Fritsch z. B. über 60 extraperitoneal behandelte Myomotomien mit nur 8 Todesfällen berichten und diesen im nächsten Jahre 12 gleiche mit 2 unglücklichen Ausgängen zufügen; hier figurirt er noch mit 6 Verlusten unter 33 Operationen. Die Resultate sind doch im Allgemeinen bedeutend bessere als aus diesen Zusammenstellungen ersichtlich. Bis in die neuere Zeit vervollständigt sind die Tabellen über Myomoperationen bei Schwangeren.

Die Abhandlung der Hämatocele in einem besonderen Kapitel, getrennt von der ektopischen Schwangerschaft, scheint wenig zeitgemäß, die ganze Eintheilung des Werkes verhinderte wohl auch eine zusammenfassende Behandlung der gonorrhoischen Erkrankungen, die wohl mindestens mit demselben Recht verlangt werden könnte, wie etwa die Abhandlung über Genitaltuberkulose.

Der Totalexstirpation mit Resektion der Scheide und Dammplastik bei Prolaps neigt P. jetzt mehr als früher zu, während er sich in der Technik der Uterusentfernung verwunderlicherweise mehr und mehr der Methode der Forcipressur zugewandt hat, deren erste Empfehlung er Spencer Wells (1882) zuerkennt.

Im Ganzen stellt das vorzügliche Werk, das auch dem Specialisten eine Fülle interessanter Anregungen bietet, in seiner neuesten Form eines der erschöpfendsten Lehrbücher dar und rechtfertigt von Neuem die dem Verf. längst gezollte Anerkennung.

R. Asch (Breslau).

---

3) **Watkins** (Chicago). Technik der abdominellen Oophorektomie ohne Stiel.

(Med. news 1896. August 8.)

Statt einen Stiel zu bilden und die breiten Mutterbänder zu ligiren, schlägt W. vor, bei der abdominellen Oophorektomie zunächst die Art. ovarii im Ligamentum infundibulo-pelvicum aufzusuchen und zu unterbinden, dann die Tube und den Eierstock aus dem breiten Mutterband auszuschälen, wobei jedes blutende Gefäß sogleich unterbunden wird. Darauf wird der Eileiter dicht am Uterus abgeschnitten und endlich die im Mutterband gemachte einfache Wunde genäht. Es werden hiermit die Gefahren des Abgleitens der Ligatur des Stieles vermieden, die Gefäße werden überall in ihrer natürlichen Lage unterbunden und kann sowohl zur Naht als zur Gefäßunterbindung absorbirbares Material verwendet werden, W. benutzt das lang gelassene eine Ende des Unterbindungsfadens an der Art. ovarii zu einer fortlaufenden Naht im Mutterband.

Lühe (Königsberg i/Pr.)

---

4) **K. Brandt** und **E. Rode** (Christiania). Die vaginale Hysterektomie mit besonderer Berücksichtigung der Forcipressurmethode.

(Norsk Mag. for Lägevid. 1896. No. 3.)

Die beiden Verff. sprechen sich sehr zu Gunsten der Entfernung der Gebärmutter von der Scheide her mittels der Klammermethode aus. Sie haben dieselbe in 17 Fällen verwendet; 2 sind gestorben. Besonders bei doppelseitigem, suppurativem Adnexleiden leistet die Methode Vorzügliches, wie auch bei Krebs und Fibromyom der Gebärmutter. Wenn die letzteren Nabelhöhe erreichen, glauben Verff. doch, dass der Laparotomie der Vorzug zu geben ist.

Von den vielen Rathschlägen und epikritischen Bemerkungen der Verff. ist als besonders beherzigenswerth zu erwähnen, dass sie davor warnen, neben den Klammern auch Ligaturen zu verwenden; dieselben werden nämlich von der von den Klammern verursachten Nekrose aus inficirt und geben zu langdauernder, oft schmerzhafter Eiterung Veranlassung.

Auch bei chronischer, nicht eitriger Entzündung der Adnexe, die schwere Symptome veranlasst und jeder anderen Behandlung widersteht, betrachten die Verff. die vaginale Totalexstirpation als indicirt und haben dieselbe in einigen solchen Fällen verwendet.

L. Meyer (Kopenhagen).

---

5) **L. u. Th. Landau.** Die vaginale Radikaloperation. Technik und Geschichte.

Berlin, **A. Hirschwald,** 1896.

Die Verff. leiten ihr Buch mit einem historischen Überblick über die Entwicklung der vaginalen Radikaloperation ein. Das Verdienst, die Uterusexstirpation bei Beckeneiterung als Heilmethode entdeckt zu haben, gebührt einzig und allein Péan, der die Operation durch sein Klemmverfahren und durch das Morcellement auf andere, neue Bahnen geleitet hat. Die Prioritätsansprüche Doyen's und Leopold's werden hierauf sorgfältig geprüft und im Anschluss hieran die Verbreitung der Péan'schen Operation besprochen. »Als Markstein in dem Entwicklungsgang des Verfahrens giebt der Brüssler internationale Gynäkologen-Kongress (13. September 1892), wo zum ersten Male vor einem großen Forum die Frage der »Péan'schen Operation« in breitester Ausdehnung zur Erörterung kam. Im Anschluss hieran hat L. Landau auf der Grundlage der pathologisch-anatomischen Eintheilung der Beckenabscesse, ihrer klinischen Diagnostik und der durchaus individuellen Behandlung folgende Behandlungsweisen und Grundsätze für die »sogenannte Suppuration pelvienne« vorgeschlagen.

1) Strenge Trennung zwischen ein- und doppelseitigen Affektionen, zwischen uni- und multilokulären Herden, Entfernung des Uterus nur bei doppelseitig vereiterten und zerstörten Anhängen.

2) Bei solitären Abscess-Incisionen (je nach Sitz, von der Scheide oder von den Bauchdecken aus), bei recidivirenden multilokulären einseitigen Ausschneidungen mit Erhaltung der gesunden Seite.

3) Bei bilateralen, unilokulären Abscessen ist die bloße Incision zu versuchen. Dieser Heilungsversuch (selbst bei Pyosalpinx duplex unilocularis) präjudicirt, wenn vergeblich, nicht andere eventuell später nothwendige Eingriffe und erhält eventuell dauernd wichtige Funktionen.

4) Bei bilateraler Erkrankung und multilokulären Eitersäcken (multilokulärer Pyosalpinx duplex, Tubeneitersäcken mit intra- und extraperitonealer Abscessbildung etc.) ist die bloße Exstirpation beider Adnexe, gleichviel ob auf abdominalem oder vaginalem Wege, nicht empfehlenswerth; denn die überstandene Operation garantirt nicht die Dauerheilung. Vielmehr ist hier, wie bei bilateraler Erkrankung, wo neben Eitertuben oder Ovarialabscessen fistulöse Durchbrüche nach anderen Organen vorhanden sind, die vaginale Radikaloperation, d. h. die Exstirpation des Uterus und der Adnexe möglichst allein per vaginam, am Platz.

Die Verff. haben bei dem großen Material, was ihnen in Berlin zur Verfügung steht, die Erfahrung gemacht, dass die Castratio vaginalis totalis bedeutend bessere Resultate ergab als die abdominelle Kastration. Nicht nur der unmittelbar günstige Ausgang der vaginalen Radikaloperation kommt hierbei in Betracht, vielmehr liegt der Vorzug der Operationsmethode in der Dauerheilung. Der Uterus ist nach Ansicht der Verff. bei dieser Operation eine Quantité négligeable, der ganz abgesehen von anderen Wirkungen zur Drainage von demselben Gesichtspunkt aus entfernt wird wie ein gesundes Rippenstück beim Empyema pleurae oder ein Stück der Schädelkapsel bei der Drainage des Hirnabscesses.

Zwei Punkte sind es nun, in denen die Technik der Verff. von der Péan's und Segond's abweicht. Erstens stellen sie die unbedingte Forderung auf, die Radikaloperation vorzunehmen, d. h. in jedem Falle bei Erkrankung der Adnexe nicht allein den Uterus zu entfernen, sondern auch die kranken Appendices mit herauszunehmen. Diese Forderung wurde unabhängig von Doyen gestellt, der in diesem Punkte mit den Verff. übereinstimmt. Im Gegensatz zu anderen Operateuren bedienen sich die Verff. bei der Radikaloperation der palpatorischen Punktion so wie der palpatorischen Enukleation bei der Auslösung der erkrankten Adnexe. Als zweite wichtige Änderung der Péan'schen Operation will L. die Blutstillung erst nach vollständiger Auslösung des kranken Organs besorgt wissen, eine wichtige Neuerung, die auch wiederum Doyen vertreten hat, unabhängig von den Verff. Bereits im Jahre 1887 hat L. Landau betont, dass die Blutstillung erst dann zu besorgen sei, nachdem alles Auszuschneidende vollkommen freigelegt, die Stielung vorbereitet, alle Theile für den Gesichtssinn zugänglich gemacht seien. Die Erfahrung hat bewiesen,

dass die frühzeitig angelegten Klemmen dem Operateur hinderlich sind, dem Anfänger sogar nachtheilig sein können.

Nachdem im VI. Kapitel die vaginale Radikaloperation im weiteren Sinne besprochen, kommen wir zur Besprechung des II. Theiles, der Technik der vaginalen Radikaloperation. Es handelt dieser Theil über die einzelnen Methoden mit Hinzufügung der entsprechenden Indikationen. Es bildet somit dieser Theil ein angenehmes Nachschlagewerk. Es möge zum Schluss noch bemerkt sein, dass die zahlreichen schönen Abbildungen das Verständnis des interessanten Lehrbuches angenehm erleichtern. **R. Biermer** (Bonn).

---

6) **De Seigneux** (Genf). De la présentation de la tête et du mécanisme de son engagement.

(Revue méd. de la Suisse rom. 1896. Juni.)

Die unter Bumm's Leitung entstandene und 100 Untersuchungen umfassende Arbeit (wovon Verf. 80 verwerthen konnte) beschäftigt sich mit der Art des Eintrittes des Schädels in das Becken, d. h. mit der Häufigkeit der Obliquitäten, also dem Abweichen der Pfeilnaht gegen das Promontorium oder gegen die Symphyse und der Einstellung des dadurch jeweilig tiefer tretenden Schädelbeines.

Betreffs der Vorderscheitelbeineinstellung (Nägele'schen Obliquität) hatte zuerst Fritsch entschieden deren Vorkommen als etwas sehr Häufiges, als einen physiologischen Vorgang bei normalem Becken im Gegensatz zu Nägele erklärt; Ahlfeld, Kaltenbach, Wiener und v. Winckel huldigen einer ähnlichen Ansicht, während Olshausen und Veit (Schröder's Lehrbuch 1893) sie nur als Ausnahme bei normalem Becken gelten lassen.

Faraboeuf, Pinard und Varnier kamen im Anschluss an Leichenuntersuchungen und Reflexionen zu dem Schluss, dass die Litzmann'sche Obliquität, die Hinterscheitelbeineinstellung zum Beginn die natürlichere sein müsse. Dazu ist a priori aber zu bemerken, dass wir bei Leichen ja freilich den Uterus retrovertirt finden, mithin seine Achse den Fötus in Litzmann'scher Obliquität austreibend uns vorstellen können, dass aber diese Lage eine Kadavererscheinung ist, welche His bei gefäßinjicirten Leichen nicht beobachtet hat.

De S. kam zu folgenden Beobachtungen:

1) Die mediane Einstellung der Pfeilnaht in den Beckeneingang, die Nägele'sche und die Litzmann'sche Obliquität kommen gleich häufig vor!

2) Entscheidend sind nicht so sehr die Beckenverhältnisse als die Neigung der Uterusachse zum Beckeneingang.

3) Die hintere Scheitelbeineinstellung an sich ist durchaus nicht als abnorm zu betrachten; im Gegentheil, sie kommt bei Iparae am häufigsten vor, — bei Multiparae hingegen die vordere.

4) Die Neigung der Uterusachse ist nicht konstant.

5) Die Verschiebungen der Seitenwandbeine entsprechen diesen Einstellungen.

O. Schäffer (Heidelberg).

---

7) **E. Gillard.** Le procédé de Laborde comme traitement de la mort apparente.

Thèse de Paris, H. Jouve, 1896.

Durch diese Dissertation wird eine neue Lanze gebrochen im Kampfe, den Laborde zur Anerkennung seines Verfahrens unternommen hat. Bekanntlich hatte dieser Forscher im Jahre 1892 der Académie de médecine in Paris ein neues, nach ihm die anderen Verfahren weit übertreffendes Mittel zur Wiederbelebung Scheintodter angegeben, welches in rhythmischen Traktionen der Zunge im Tempo der Athembewegungen besteht. Die dadurch veranlasste Reizung von Zunge, Pharynx und Larynx soll weit mehr als andere geeignet sein, reflektorische Kontraktionen der Inspirationsmuskeln herbeizuführen. Über 100 Erfolge mit dieser Methode, einige eigene Beobachtungen, größtentheils Mittheilungen von praktischen Ärzten, auch von Thierärzten, dienen dem Erfinder als Beweismaterial. G. veröffentlicht einige neue Fälle mit glänzendem Erfolg, Fälle von Asphyxie der Neugeborenen und von Scheintodt der Ertrunkenen und Chloroformirten.

Es ist jedoch interessant beizufügen, dass die Pariser Geburtshelfer diesem Verfahren wenig zugeneigt sind, insbesondere bestreitet Pinard energisch die Superiorität dieses Mittels gegenüber den bisherigen Methoden der Wiederbelebung asphyktischer Neugeborener.

Schober (Paris).

---

8) **N. J. F. Pompe van Meerdervoort** (Haag). Hypertrophia mucosae uteri.

(Nederl. Tijdschr. v. Verlosk. en Gynaecol. Jahrg. VII. No. 4.)

Verf. findet große Ähnlichkeit zwischen der normalen menstruirenden und der hypertrophischen Uterusschleimhaut, sc. in beiden Fällen wesentlich eine seröse Durchtränkung des Gewebes, Folge einer Veränderung der Gefäße (bei der normalen Mucosa paralytischer Zustand durch Ermüdung), so dass bei der Hypertrophie abnorme Reaktion auf den ovariellen Reiz erfolgt. Die Veränderungen bei der Hypertrophie seien intensiver, die Unterschiede zwischen Blutung und Intervall hier geringfügiger, weil der Substanzverlust ein geringerer.

Verf. unterscheidet hauptsächlich 4 Typen (mit vielfachen Übergängen).

1) Statt einfache, doppelte Schläuche; auf Querschnitt das erst erweiterte Lumen durch Längsfaltung verengt, auf Längsschnitt der Schläuche Inversion zu sehen. Mäßige Vermehrung der Schläuche. 2) Korkzieherform der Drüsen, weniger ausgesprochen am oberen Ende, weil dort der Schlauch stärker gedehnt (s. u.). 3) Sägeform, durch sogenannte »papilläre Wucherungen«, die Verf. nicht für

solche, sondern für sichelförmige Falten hält. 4) Gestreckte Schläuche mit doppelter Epithelreihe.

Diese Veränderungen an den Drüsenschläuchen hält Verf. nicht für Erkrankungen sui generis, sondern für die Folge der Dehnung, welcher die Schläuche durch die Verbreiterung der Mucosa (seröse Durchtränkung!) unterliegen. Nach Abnahme der Schwellung fällt der gedehnte und durch den vermehrten Inhalt (vermehrte Transsudation) erweiterte Schlauch zusammen, indem er in Folge örtlicher Verhältnisse die eine oder die andere Formveränderung (Inversion, Faltenbildung, Schlängelung etc.) erfährt.

Verf.s Material stammt aus exstirpirten Uteri oder wurde durch Curettiren erhalten. Leider wird sonst nichts Näheres erwähnt über Zeitpunkt der Menstruation resp. der Blutung, Erkrankungen der Uteri, Härtung und Färbung etc. Der Beweisführung ist schwer zu folgen, der ganze Aufsatz etwas verwirrt geschrieben. **Semmelink** (Leiden).

---

9) **Bulius.** Über Endometritis decidua polyposa et tuberosa.

(Münchener med. Wochenschrift 1896. No. 23.)

Eine hyperplastische Bildung der Decidua vera, welche als ein ca. 6 cm breiter und 11 cm langer, fast 4eckiger Lappen ausgestoßen wurde. Auf der inneren Fläche Verdickungen in Form von Buckeln und von Polypen mit mehr oder weniger dünnem Stiel. Letztere an einer Stelle ganz bedeutend überwiegend, an anderer einzeln oder in Gruppen in der Regel größeren buckelförmigen Verdickungen aufsitzend. Decidua reflexa vollkommen glatt, in toto nicht verdickt. Chorionzotten makroskopisch nicht verändert.

Die Wucherungen der Decidua vera bestehen histologisch aus bläschenförmigen Zellen mit hellem Zellleib und rundem Kern, vollkommen gleich den Deciduazellen, nur etwas kleiner. An vielen Stellen sind diese Zellen in regressiven Stadien zum Theil, die Konturen noch mehr oder weniger deutlich erhalten, das Protoplasma aber in eine mehr oder weniger krümelige Masse, in der Zellgrenzen nicht mehr zu unterscheiden. Nirgends spindeliges oder faseriges Bindegewebe. Beträchtlicher Gefäßreichthum sowohl in den Buckeln als in den Polypen. In letzteren selten ein einzelnes centrales Gefäß, weit häufiger mehrere. Die arteriellen Gefäße mit verdickten Wandungen und starker Zellproliferation an den Intimazellen. An den Drüsen makroskopisch keine Öffnungen, mikroskopisch an den mehr flächenhaft verdickten Stellen in weiten Entfernungen von einander Einsenkungen, die in der Tiefe sich erweitern und mit Epithel ausgekleidet sind. Die Oberfläche der Decidua ohne jedes Epithel.

Während in der Hauptsache die Verdickungen entsprechend ihrem Ausgangspunkte, der kompakten Zellschicht der Decidua, aus Deciduazellen bestehen, zwischen welchen nur vereinzelt Drüsen liegen, sind nach der äußeren uterinen Fläche zu noch Theile der ampullären Schicht ziemlich zahlreiche, mit Epithel ausgekleidete Drüsenräume, von einander durch schmale Brücken von Decidua-

zellen getrennt. An den kurze Zeit nach Ausstoßung des Lappens mit Curette entfernten tieferen Deciduaschichten sind die Drüsen sehr unregelmäßig gestaltet, die Epithelien sitzen dicht gedrängt, der Kern liegt tief, der Theil des Protoplasmas nach dem Lumen ist gequollen. Deciduazellen sind nicht vorhanden, nur ganz schmale Streifen von spindeligem Bindegewebe trennen die einzelnen Drüsen von einander. Die Chorionzotten auch mikroskopisch ohne Veränderungen. An der betreffenden Frau waren nirgends Zeichen von Lues zu konstatiren, der Mann war nie geschlechtskrank.

Die der Arbeit beigegebenen Abbildungen veranschaulichen sehr klar die betreffenden Befunde.

Seit den Veröffentlichungen von Ahlfeld und Lewy (1876/77) findet sich keine diesbezügliche Publikation mehr.

R. Müller (München)

---

10) **W. Petersen** (Heidelberg). Klinische Beobachtungen bei der Bakteriotherapie bösartiger Geschwülste.

(Archiv für klin. Chirurgie. Bd. LIII. Heft 1.)

Die Bakteriotherapie der bösartigen Geschwülste wird entweder nach Coley mit dem Filtrat- und Sterilisatgemisch von Streptococcus und Bacillus prodigiosus durchgeführt oder mit dem von Emmerich und Scholl dargestellten sogenannten Krebsserum. P. hat beide Methoden erprobt, die eine an 10 Carcinomen und 17 Sarkomen, die andere an 7 Carcinomen. Seine hierbei gesammelten Erfahrungen fasst er in folgende Schlusssätze zusammen:

1) Bei Carcinomen sind beide Methoden vollkommen aussichtslos.

2) Bei Sarkomen ist in ganz vereinzelten Ausnahmefällen ein Erfolg zu erwarten; die Ursachen dieser Sonderstellung einzelner Tumoren sind uns noch unbekannt.

3) Diesen fraglichen Vortheilen stehen bei anderen Fällen gegenüber die Gefahren einer Intoxikation so wie einer Beförderung des Geschwulstwachsthums. **Calmann** (Breslau).

Berichte aus gynäkol. Gesellschaften u. Krankenhäusern.

11) Gesellschaft für Geburtshilfe zu Leipzig.

447. Sitzung vom 22. Juni 1896.

Vorsitzender: Herr Zweifel; Schriftführer: Herr Menge (i. V.).

Nachruf auf Geh.-R. Benno Schmidt.

I. Herr Zweifel: Über plötzlichen Tod im Wochenbett.

(Ist in dieser Nummer als Originalmittheilung enthalten.)

Diskussion: Herr Hennig hat mehrere Fälle beobachtet.

Herr Sänger versteht nicht, was »akuteste Urämie«, gleichsam also Urämie ohne deren Symptome sein solle. Jeder Tod ist in letzter Linie ein Hirn- oder Herztod. Auch die tödliche Lungenembolie ist ein Herztod. »Akuteste Urämie« müsste ein Hirntod sein, ausgehend von einer Nephritis acuta. Die geringen pathologisch-anatomischen Befunde in dem vorgetragenen Falle geben hierfür einen zu schwachen Anhalt. Es erscheine ihm wahrscheinlicher, dass die Frau einem

Herztod erlegen sei: sie war schwer anämisch, inficirt und machte in kurzer Zeit zwei Narkosen durch, was dazu wohl hinreiche. Vielleicht fände sich auch noch Erkrankung des Myokards.

S. habe viele Fälle von »Phlegmasia alba« bei Wöchnerinnen gesehen, aber dabei noch keinen Fall von plötzlichem Tod an Embolie erlebt.

Dieses schauerliche Ereignis scheine nur im ersten Stadium der Thrombose vorzukommen, wo die frischen Thromben noch ganz locker sitzen, oder bei schon in Organisation begriffenen Thromben dann, wenn sich frische Strecken ansetzen. S. schildert einige Fälle von tödlicher Embolie nach gynäkologischen Operationen. Die Unterscheidung von plötzlichem Tod an Herzlähmung, an Apoplexia cerebri ist nicht immer leicht, besonders bei älteren Personen. Man bestehe daher unter Umständen auf einer Autopsie.

In prophylaktischer Beziehung ist es wichtig bei gynäkologischen Operationen, die Kranken so zu lagern, dass keinerlei Druck auf die Venen stattfinde. Absolut ruhige Rückenlage nach Köliotomien, so wie auch von Wöchnerinnen ist nicht rathsam, da sie den Venenstrom verlangsamt und Thrombenbildung befördert.

Auch wenn man das besonders von Leopold betonte Symptom der Pulserhöhung bemerkt, ist man leider dennoch ohnmächtig, eine Embolie zu verhüten, wenn einmal die physikalischen Bedingungen für ihr Zustandekommen gegeben sind.

Herr Döderlein: Es erscheint mir von besonderer Wichtigkeit in der Mittheilung des Herrn Vortr., dass der Todesfall nicht eine gesunde, sondern eine nach klinischem und anatomischem Befund schwer kranke Wöchnerin betraf. In Übereinstimmung mit Herrn Sänger möchte ich die Annahme, dass akuteste Urämie die Todesursache abgegeben hatte, als nicht befriedigend erklären. Es ist uns, die wir nur den heutigen Bericht kennen, natürlich noch weniger als den behandelnden oder secirenden Ärzten möglich, eine ausreichende Erklärung zu geben, ich meine aber, dass doch die Möglichkeit einer akuten Herzparalyse oder vielleicht einer versteckten Embolie Angesichts der schweren, infektiösen Erscheinungen am Uterus, in Betracht käme.

Herr Langerhans hat einen akuten Lungentod nach der Diphtherie gesehen.

Herr Krönig glaubt nicht, dass der Tod durch Infektion bedingt war, weil der pathologische Befund dagegen sprach. Er ist der Überzeugung, dass die Urämie thatsächlich Schuld gewesen sei.

Herr Menge glaubt, dass für den von Herrn Geheimrath Zweifel angeführten Fall, Tod einer Schwangeren in Folge eines die Medulla oblongata komprimirenden Tumors, auch die Bezeichnung akuter Lungentod anwendbar sei. Das Herz arbeitete bei der plötzlich Niedergestürzten noch einige Zeit weiter, während die Athmung völlig stillstand. Auf Grund dieser Symptome konnte Herr Krönig, welcher die Sectio caesarea post mortem mit dem Erfolge ausführte, dass das kindliche Leben erhalten blieb, sofort die Diagnose auf eine Störung in der Medulla oblongata stellen.

Herr Sänger: In den Fällen der Herren Langerhans und Menge habe es sich doch um »Hirntod« gehandelt. Die Lungen waren von Haus aus gesund.

Herr Langerhans: Dann giebt es auch keinen Herztod.

Herr Zweifel (Schlusswort): Die Diagnose Urämie sei in erster Linie die des Secirenden gewesen. Er müsse nochmals hervorheben, dass das Herz vom Secirenden als durchaus gesund bezeichnet worden ist. Die Annahme des Herrn Sänger, dass es sich wohl um einen Herztod handle, weil die Wöchnerin anämisch und inficirt war und in kurzer Zeit 2 Narkosen durchmachte, ist unbegründet, weil sie den Thatsachen nicht entspricht. Fieber hatte die Frau nur während der Geburt und am 1. Tage, die eine Narkose war während der Entbindung und die zweite, sehr kurze, am 11. Tage des Wochenbettes.

Auch er glaube, dass, wenn man den Lungentod als Lähmungstod bezeichne, es auch keinen eigentlichen Herztod gebe. Es giebt Lungen- und giebt Herztod. Z. glaubt, dass die Infektion der Thromben vor allen Dingen Ursache zur Embolie gebe. Nur einen Eall habe er gesehen, wo reine Kompressionsthrombose ohne

Infektion zur Lungenembolie geführt habe. Bei einem solchen Falle halte er zur Entstehung einer Thrombose eine Läsion der Gefäßwand für nothwendig.

Herr Hennig: Man soll nicht mit Salben reiben, soll Massage vermeiden, soll also eine gewisse Prophylaxe üben. Auch nicht aufrichten. Redner fragt an, ob das Blut untersucht worden sei auf Harnstoff und kohlensaures Ammoniak.

II. Herr Zweifel: Über die Anwendung von Klemmen bei der vaginalen Totalexstirpation des Uterus.

(Ausführlich veröffentlicht im Centralblatt für Gynäkologie 1896. No. 38.)

Diskussion wird vertagt.

12) Belgische Gesellschaft für Gynäkologie und Geburtshilfe in Brüssel.

Henrotay (Antwerpen). Über einen Fall von nicht zu reponirender Inversio uteri. — Hysterectomia vaginalis. — Heilung.

V., 22 Jahre alt, wurde vor einigen Monaten von einer Hebamme angeblich normal entbunden. 4 Wochen später starke und anhaltende Blutungen, welche die Kranke zwangen, sich in ärztliche Behandlung zu begeben. Das Gesicht wachsartig, die sichtbaren Schleimhäute auffallend blass. Die Blutungen dauerten bereits 2 Monate. — Bei der Untersuchung fühlt man sofort in der Scheide quer durch einen von dem äußeren Muttermunde gebildeten Ring einen Tumor, dessen Oberfläche sich im Speculum als Uterusschleimhaut zu erkennen giebt und stark blutet.

Diagnose: Inversio uteri. Repositionsversuche erfolglos. Wegen der bereits stark ausgesprochenen Anämie musste unter allen Umständen operativ eingeschritten werden. In Frage kamen hier 2 Operationen, die Reposition durch Laparotomie und die vaginale Hysterektomie. Bei der Jugend der Pat. würde ja die Erhaltung des Uterus wünschenswerth gewesen sein, und wäre daher die Reposition durch Laparotomie der vaginalen Hysterektomie in diesem Falle vorzuziehen. Bei der fast sicheren Aussicht aber, dass die Reposition nicht gelingen würde, und bei der dann entstehenden Nothwenigkeit, die abdominale Hysterektomie anzuschließen, habe ich mich sofort für den weniger lange dauernden und weniger gefährlichen Eingriff — die vaginale Hysterektomie — entschieden.

Nach vorangegangener Einspritzung von 500 ccm physiologischer Kochsalzlösung wurde die vaginale Hysterektomie in 20 Minuten (incl. Verschluss des Peritoneum) zu Ende geführt.

Die Folgen der Operation waren durchaus befriedigend, und ist die Kranke heute völlig genesen. **Saulmann** (Brüssel).

13) Britische Gynäkologische Gesellschaft.

(Lancet 1896. August 1.)

In der Sitzung am 9. Juli führt C. Godson den Vorsitz.

A. Smith (Dublin) demonstrirte 1) einen vaginal entfernten Uterus mit malignem Adenom der Cervix; 2) Fibromyome, durch intraperitoneale Enukleation gewonnen.

B. Jesset betont, dass Prof. Smith im ersten Falle Klemmen anwendete, was ca. 5 Minuten Zeit erfordert, während Ligaturen 20 Minuten beanspruchen.

H. Smith glaubt, dass die Klemmmethode nur desshalb in Misskredit gekommen sei, weil man dieselben nicht lange genug habe liegen lassen. Man sollte Klemmen 3 Tage liegen lassen.

J. W. Taylor operirt mit der Doyen'schen Klammer, die das ganze Lig. lat. fasst. Er legt sodann folgende Präparate vor: 1) Tubenabort und Uterusmyome, von derselben Pat. stammend; 2) Pyosalpinx mit cystischem Myom des Uterus, durch Hysterektomie nach Doyen gewonnen.

Darauf giebt M. Jones einige Notizen über klinisch interessante gynäkologische Fälle.

Fall 1. Am 22. Februar war eine verheirathete Frau plötzlich mit heftigen Leibschmerzen und deutlichen Anzeichen einer stattgehabten Blutung erkrankt;

die Periode war bis dahin regelmäßig gewesen. Ein 3wöchentliches Krankenlager schloss sich daran. Im April sah J. die Frau zuerst und fand einen Tumor im Douglas, weiche Cervix, Muttermund geöffnet; auch die Brüste zeigten Veränderungen der Schwangerschaft. Die Diagnose schwankte zwischen rupturirter Tubengravidität und Ovariumcyste. Bei der Operation fand sich eine verwachsene Cyste des Ovariums mit Stieltorsion. Der Inhalt des Sackes bestand aus theils flüssigem, theils coagulirtem Blute.

Fall 2. Wegen sehr heftiger Schmerzen, die Jahre lang anhielten und auf den Gemüthszustand einen schädlichen Einfluss ausübten, entschloss sich J. bei einer 49jährigen Wittwe zur Entfernung der Anhänge. Das linke Ovarium war sehr druckempfindlich hinter dem Uterus gefühlt worden. Es fanden sich an der rechten Tube 2 gestielte Anhänge von ca. 1 cm Länge, der eine glich der Morgagni'schen Hydatide in der Form, der andere hatte ein Ostium und Fimbrien. J. hält für wahrscheinlich, dass diese Gebilde von den Gängen des Parovariums abstammen. Das Ovarium dieser Seite war cystisch degenerirt. In der Mesosalpinx der linken Tube waren 4 kleine Cysten. Das linke Ovarium war wie das rechte verändert. Der Erfolg der Operation war nicht ganz befriedigend.

Fall 3. Wegen Uterusmyom mit starken Blutungen nimmt J. bei einer 44jährigen Frau die Kastration vor, die Anhänge der rechten Seite können wegen Verwachsungen und Kompression durch den Tumor nicht völlig entfernt werden. 1 Jahr nach der Operation besteht noch schwache Menstruation, der Zustand der Frau ist wesentlich besser.

Fall 4. Eine 22jährige unverheirathete Pat. hatte Schmerzen im Epigastrium und Anämie, die Periode fehlte 18 Monate. Die Untersuchung ergiebt in der linken Seite einen sehr beweglichen Tumor von Orangengröße. Durch die Operation wird ein Fibrom des linken Ovariums zu Tage befördert.

Fall 5. 1893 hatte J. bei einer Frau, die häufiger peritonitische Attacken gehabt hatte, eine Blutcyste des linken Ovariums aus starken Verwachsungen entfernt. Das rechte Ovarium wurde erst nach längerem Suchen gefunden, es war kleiner als normal und fest an der Beckenwand fixirt. Von einer Entfernung desselben wird nur desshalb Abstand genommen, weil die Pat. erschöpft war und der Shock einer fortdauernden Operation zu fürchten war. Im Mai 1896 machte Pat. eine normale Geburt durch.

Fall 6. Eine jahrelang bestehende eitrige Endometritis bei vergrößertem und retrovertirtem Uterus wurde durch Auskratzung nach vorhergegangener Dilatation und der folgenden Nachbehandlung geheilt. Zunächst wurde eine Chromsäurelösung 1 : 8 injicirt und darauf eine Jodoformgazetamponade vorgenommen. Über 3 Wochen lang wurde nun täglich tamponirt und jedes Mal vorher die Uterushöhle mit Sublimat 1 : 5000 ausgewischt.

Fall 7. Eine 38jährige Frau, die in ihren vorangegangenen Schwangerschaften regelmäßig bis zu 7 Monaten menstruirt war, bekam am 5. April zur richtigen Zeit die Periode. Dieselbe hörte aber nicht wie gewöhnlich auf, dazu stellten sich Schmerzen in der linken Seite ein und es war daselbst eine Anschwellung zu fühlen. Eine vorgenommene Erweiterung des Uterus hatte negativen Erfolg. Am 23. Mai entschließt man sich zur Köliotomie und fand einen Sack mit dicken Wandungen, der sich über den Nabel hinauf ausdehnte und halb coagulirtes Blut enthielt. Tube und Ovarium der linken Seite konnten nicht gefunden werden. Einnähung des fest verwachsenen Sackes, Heilung. Es wird eine Tubengravidität in diesem Falle angenommen.

Fall 8. Eine 22jährige Frau litt nach einem Schreck an Dysmenorrhoe und Ovaralgie. Spaltung der Cervix und Intra-uterin-Pessar wurden ohne Erfolg versucht. Besonders auffallend war in diesem Falle eine Verfärbung des Gesichts zur Zeit der Menstruation. Die Wangen sahen aus wie nach einer heftigen Kontusion, indem sie nach einander alle Farben annahmen. Ränder unter den Augen wechselten sehr rasch die Farbe. Zuweilen waren Stirn und Gesicht purpurroth.

In der Debatte wird hauptsächlich die Frage der Pigmentation berührt. J. Shaw hat 2 Fälle gesehen, in dem einen entdeckte man aber, dass die Pat. sich selbst gefärbt hatte. Morton hat ein Mädchen von 13 Jahren beobachtet, wo die dunkle Farbe an den Lippen auftrat. Man konnte an eine vikariirende Menstruation denken.

H. Smith fragt an, ob die Verfärbung nur zur Zeit der Periode aufgetreten sei und ob eine Herzkrankheit vorgelegen habe. Ihm sei ein Fall bekannt, wo selbst der Arzt darüber getäuscht worden sei, dass ein künstliche Pigmentation dagewesen sei.

C. H. F. Routh sagt, dass unter gewissen Bedingungen bei uterinen Reizungen die Drüsen um die Vulva und in der Axilla schwarz wie Tinte werden könnten. Er hat eine Pat. mit Flecken auf dem Rücken wie beim Morbus Addisonii gesehen. J. meint, dass durch Reizung der Vasomotoren ein Blutaustritt aus den Gefäßen stattfände. Herzkrank sei seine Pat. nicht gewesen.

Rissmann (Hannover).

---

14) Verhandlungen der Gesellschaft für Geburtshilfe und Gynäkologie zu Kiew.

Sitzung vom 25. April 1896.

I. Schalita demonstrirte eine Kranke nach der Laparotomie in Folge der Extra-uterin-Schwangerschaft. Die Kranke, 28jährige Multipara, wurde in das jüdische Krankenhaus zu Kiew in sehr schwerem Zustande gebracht. Die bestimmte Anamnese konnte erst nach der Operation festgestellt werden. Die Regeln blieben 9 Monate aus. Vor 5 Monaten fand Anfall von heftigen Bauchschmerzen und Ohnmacht statt, vor 1 Monat ebenfalls Bauchschmerzen und Collaps. Von nun an magerte die Kranke ab und fieberte. Bei der Untersuchung wurde konstatirt: in der Bauchhöhle eine elastische schmerzhafte Geschwulst, welche die Rippenränder erreicht und fluktuirt. Die Geschwulst ist auch durch das Scheidengewölbe zu fühlen. In Folge der Unvollkommenheit der Anamnese konnte die Diagnose vor der Operation nicht festgestellt werden. Während der Operation wurde das Zusammenwachsen des Fruchtsackes mit der vorderen Bauchwand konstatirt. In der Fruchtsackhöhle fand sich viel blutige, eitrige Flüssigkeit von stinkendem Geruch, und freie Gase vor. Die Länge der Frucht betrug 50 cm, das Gewicht derselben 5 Pfd. Die Placenta wurde auf stumpfem Wege entfernt; der Fruchtsack wurde in die Bauchhöhle eingenäht und tamponirt. Die Kranke genas.

Ref. ist der Ansicht, dass hier Tubenschwangerschaft stattfand, welche in einen Abortus tub. überging. Auf Grund des betreffenden Falles und der Litteraturdaten kommt Ref. zu folgenden Resultaten:

1) Die Laparotomie ist die regelrechteste Behandlungsmethode der ektopischen Schwangerschaft.

2) Es ist gewagt, den Fruchtsack zu drainiren, besonders bei Vorhandensein einer schon inficirten Oberfläche.

3) Der Bauchschnitt muss genügend groß sein, und ist es erforderlich, den Fruchtsack mit der Bauchwand der ganzen Länge nach zusammenzunähen und dessen Höhle mit einem Saugtampon zu füllen.

Diskussion: Herr Samschin: Decidualzellen sind auch bei Hämatosalpinx gefunden worden, obwohl dieser Umstand keineswegs den diagnostischen Werth der Auskratzung schmälert, da die Hämatosalpinx auch eine Extra-uterin-Schwangerschaft darstellt, jedoch in früherem Stadium.

Herr Mandelstamm bemerkte, dass Martin den diagnostischen Werth des Decidualgewebes in toto und nicht nur die Decidualzellen bespräche. Das Vorhandensein der letzteren ist noch nicht ausreichend zur Diagnose der Extra-uterin-Schwangerschaft, da dieselben sich auch bei Endometritis vorfinden.

Ott sagte: 1) Die Meinung des Ref. bezüglich des Vorhandenseins von primärer Bauch-Extra-uterin-Schwangerschaft sei phantastisch. Niemand sei gegenwärtig

der Ansicht, dass solch eine Form von ektopischer Schwangerschaft existire. Im Falle des Ref. sei intraligamentäre Schwangerschaft gewesen.

2) Bei der Diagnostik der Extra-uterin-Schwangerschaft ist es nöthig die diagnostische Bedeutung der Decidualzellen in Betracht zu ziehen. Die Auskratzungsoperation ist bei vorsichtiger Ausführung in diesem Falle ohne Gefahr. Fälle, wo man bei Extra-uterin-Schwangerschaft keine Decidualzellen findet, konnte bei dieser Frage von keiner entscheidenden Bedeutung sein. Nur unterbrochene Schnitte des Decidualgewebes sprechen für die Schwangerschaft.

Herr Rein: Auf Grund der Dicke des Fruchtsackes ist anzunehmen, dass im Falle des Ref. sekundäre intraligamentäre Schwangerschaft stattfand, welche nach einem Tubenrisse im 5. Monate eintrat. Opponent erinnert sich eines eigenen Falles von intraligamentärer Schwangerschaft bei reifer, lebendiger Frucht, wobei er operirte und zwar mit günstigem Erfolg sowohl für die Mutter, als auch für das Kind.

Im Falle des Ref. ist die Anwesenheit von Eiter im Fruchtsack unter Gasbildung äußerst interessant. Es ist anzunehmen, dass die Fäulniserreger in den Fruchtsack im Moment der Risse durch die Gebärmutter und Tuben geriethen.

Herr Muratow operirte einen Fall von primärer Bauchschwangerschaft. Dafür sprachen die unveränderten Tuben. Die Eierstöcke waren auch normal. Dieselbe Frau gebar noch 2mal. Die Anwesenheit von stinkenden Gasen im Fruchtsack hatte Redner Gelegenheit 3—4mal zu beobachten.

Herr Schalita bleibt bezüglich der Art der Schwangerschaft bei seiner ursprünglichen Meinung.

Am Schluss zeigte Rein Abbildungen von primärer Extra-uterin-Schwangerschaft aus der gynäkologischen Klinik zu Kiew. Auf diesen Abbildungen ist zu sehen, dass die Tuben und die Eierstöcke gar nicht verändert sind. Die Ansicht (Olshausen), dass die früher vorhanden gewesenen Tubenveränderungen mit der Zeit verschwinden, ist in diesem Falle kaum anzuwenden. Es ist unzulässig, dass die Tube vollständig normal erscheine, sobald dieselbe jemals als Behälter für eine reife Frucht diente. **Dukelsky** (Kiew).

---

15) Verhandlungen der Gesellschaft für Geburtshilfe in New York.

(Amer. gynaecol. and obstetr. journ. 1895. April. Mai.)

Polk demonstrirt eine Eierstockcyste von der Größe des schwangeren Uterus im 7. Monat, welche er nach der Punktion durch die Scheide entfernte. Adhäsionen bestanden nicht. Ein 2. Fall betraf eine Freund'sche Operation. Der Uterus war fast ganz durch das Carcinom zerstört. P. entfernte zunächst durch Löffel und Schere so viel wie möglich von der Scheide aus, packte letztere fest mit Sublimatwatte und drängte den Uterus nach oben. Dann machte er den Bauchschnitt und unterband zunächst die Uteringefäße an der Beckenwand, die Uterinarterie da, wo sie von dem vorderen Ast der Iliaca interna sich abzweigt. Dies gelang ohne Schwierigkeit. An dem rechten Ureter fand sich ein Krebsknoten, so dass ersterer in der Ausdehnung eines Zolles entfernt werden musste. Das renale Ende des Harnleiters wurde in die Blase eingenäht. P. betont, dass die Ligatur der Uteringefäße bei seiner Methode das Wichtigste sei; ähnlich sei er auch bei Entfernung von Myomen verfahren.

H. Coe zeigt Präparate vor, welche die große Ähnlichkeit der Decidua mit der Membran zeigen, welche sich bei extra-uteriner Schwangerschaft findet.

Grandin betont in der Diskussion die Unsicherheit der Diagnose. Je mehr Fälle er sehe, um so weniger sicher sei er in Betreff der Symptome. Unter 13 Fällen, die er beobachtet, habe er nie mit absoluter Sicherheit die Diagnose stellen können. Was in den Handbüchern darüber stehe, sei theilweise gänzlich unrichtig. So habe er niemals den Abgang einer Decidua feststellen können. Hauptgewicht sei auf die Blutung zu legen, besteht dieselbe, so muss in der Narkose untersucht werden. Der Schmerz tritt stets gleichzeitig mit der inneren

Blutung auf. Finden sich Zeichen von Schwangerschaft und gleichzeitig unregelmäßige Blutungen, so ist der Fall sehr verdächtig, findet sich bei der Untersuchung in der Narkose eine Anschwellung in der Tube, so muss operirt werden

F. W. Johnson (Boston) hält darauf seinen Vortrag über Alexander's Operation.

Auf Grund von 250 Fällen spricht er sich sehr warm zu Gunsten der Operation aus. Er erwähnt die Indikationen für dieselbe, widerlegt die derselben gemachten Vorwürfe, besonders auch, dass häufig die Ligamente nicht aufzufinden seien. Seit er größere Erfahrung in der Operation hat, gelang es ihm in jedem Falle, dieselben zu finden, wenn sie auch in einzelnen Fällen recht dünn waren. Die Mortalität der Operation ist eine verschwindend kleine, er selbst hat 2 Todesfälle gehabt, wovon nur der eine auf die Operation zurückgeführt werden kann. Unter 320 weiteren Fällen, welche in Boston operirt wurden, findet sich kein übler Ausgang. Eine spätere Schwangerschaft und Entbindung wird durch die Operation in keiner Weise beeinflusst, wie seine eigenen 12 Fälle so wie die zahlreicher befreundeter Kollegen beweisen. Hernien sind sehr selten, im Ganzen fand sie J. unter vielen Hunderten von Fällen nur 6mal. Er beschreibt dann sehr eingehend die von ihm befolgte Methode der Operation. Auf 2 Punkte legt er Hauptgewicht bei dem Aufsuchen der Bänder, die Spin. ossis pubis und die Aponeurose des M. obliquus externus. Als Material für die Naht zieht J. die Seide vor.

In der Diskussion des Vortrages nimmt zunächst Edebohls das Wort zu eingehender Auseinandersetzung. Er betont die ungünstigen Erfolge, welche in Deutschland angeblich bei Vagino- und Ventrofixation des Uterus gemacht wurden. Er legt Gewicht darauf, dass in jedem Falle der ganze Kanal geöffnet werde, dann zieht er die stets deutlich erkennbaren Ligamente am inneren Ring heraus, indem er das Peritoneum zurückdrängt, bis er die Uterushörner fühlen kann. Gegenüber den guten Erfolgen der Operation hält er jedes andere Vorgehen nicht länger für gerechtfertigt.

Vineberg nimmt die Vaginofixation in Schutz.

Polk steht auf demselben Standpunkt wie Edebohls. Er hat 123mal operirt ohne Todesfall. Bei zunehmender Erfahrung ist es ihm nicht mehr vorgekommen, die Ligamente nicht zu finden.

Le Roy Brown berichtet über 30 eigene Fälle, denen sich 60 von Cleveland, dessen Assistent er ist, anschließen. 5mal trat Schwangerschaft ein ohne Zwischenfall. **Engelmann** (Kreuznach).

Verschiedenes.

16) **F. R. McCreery** (New York). Fall von Symphyseotomie.
(Med. record 1896. August 15.)

Im vorliegenden Fall war die Beckenverengerung hervorgebracht durch starkes Vorspringen des Promontoriums und war in 4 vorherigen Entbindungen die Anlegung der Zange nothwendig gewesen, meist unter Verlust des kindlichen Lebens. Symphyseotomie nach 24stündiger Dauer der Wehen, Kind asphyktisch, aber bald wiederbelebt; die Symphyse klaffte 5 cm, starke Blutung. Die Heilung war durch Eiterung und Decubitus an einer Hüfte in Folge des Druckes der um das Becken gelegten Bandage sehr aufgehalten, trat aber dann ein ohne jede Behinderung des Ganges, obgleich die Schambeine über 1 cm klafften. **Lühe** (Königsberg i/Pr.).

17) **Beckmann.** Beitrag zur Gravidität im rudimentären Uterushorn.
(Zeitschrift für Geburtshilfe u. Gynäkologie Bd. XXXV. Hft. 1.)

Bei einer 29jährigen Frau wurde wegen eines faustgroßen, rundlichen, prall elastischen, im kleinen Becken rechts hinter dem Uterus gelegenen, fast unbeweglichen Tumors die Laparotomie ausgeführt. Der Uterus war etwas vergrößert und nach links verlagert, Tumor und Uterus standen scheinbar in keinem Zu-

sammenhang. Die Periode war seit der letzten Entbindung vor 14 Monaten ausgeblieben, die Pat. hatte bis vor 2 Wochen gestillt.

Die Diagnose wurde auf eine adhärente Ovarialcyste gestellt, bei der Operation zeigte sich jedoch, dass der Tumor das gravide Uterushorn der rechten Seite war; der Verbindungsstiel mit dem linken Uterushorn war 3 cm lang 1,5 cm breit und 1 cm dick und inserirte etwas oberhalb des Orificium int.

Exstirpation des graviden Hornes, glatte Genesung.

Der Verf. giebt eine genaue Beschreibung des Fruchthalters so wie von mikroskopischen Präparaten aus der Fruchthalterwandung. Aus den Präparaten ging hervor, dass das Bindegewebe auf Kosten der Muskulatur an allen Stellen des Fruchthalters eine beträchtliche Vermehrung erfahren hatte.

5 Monate ca. nach der Operation koncipirte die Pat. von Neuem im normalen Uterushorn und gebar zur richtigen Zeit ein lebendes Kind.

Differentialdiagnostisch konnte bei der Operation Tubargravidität in diesem Falle mit Sicherheit ausgeschlossen werden, weil die Tube in toto erhalten war (8 cm Länge), weil ferner das runde Mutterband lateral von dem Fruchthalter seinen Ursprung nahm.

Der Verf. beweist des Weiteren unter Besprechung der hierher gehörigen Fälle aus der Litteratur, dass es sich um eine Gravidität im rudimentären Uterushorn handelte.

Das Corpus luteum wurde bei der Operation in dem Ovarium der entsprechenden Seite gefunden, da ferner Nebenhorn und Uterushöhle mittels eines durchgängigen, den erwähnten Stiel durchsetzenden Kanals verbunden waren, so ist die Befruchtung in diesem Falle in der gewöhnlichen Weise vor sich gegangen.

Der Stiel des Nebenhorns hatte bei der Untersuchung nicht gefühlt werden können. B. meint, es verhielte sich der Stiel in Bezug auf seine Kompressibilität bei Nebenhorngravidität wie das Uterinsegment bei intra-uteriner Schwangerschaft (Hegar'sches Schwangerschaftszeichen). Es ist ferner, um bei Uterusmissbildungen die richtige Diagnose stellen zu können, auf das etwaige Vorkommen von Septen in der vorderen oder hinteren Vaginalwand zu achten.

Scheunemann (Breslau).

18) **Neumann.** Beitrag zur Lehre vom »malignen Deciduom«.

(Monatsschrift für Geburtshilfe u. Gynäkologie Bd. III. Hft. 5.)

Bericht über einen interessanten Fall von Deciduom mit genauer mikroskopischer Untersuchung nebst Abbildungen. 29jährige Vpara wird wegen Blutung im 7. Schwangerschaftsmonate im Oktober 1895 aufgenommen. Der Uterus wird in Narkose ausgeräumt mit der Diagnose Blasenmole. Der starke Eiweißgehalt des Urins geht rasch zurück. 6 Wochen später findet sich bereits Tumormasse in den Adnexen, der Fossa vesico-uterina, im Uterus, und eine nussgroße Geschwulst in der Vagina. Die vaginale Totalexstirpation wird von Schauta ausgeführt. Die Frau ist bis heute gesund. ($1^1/_2$ Jahr nach Operation!) Die Untersuchung ergiebt Deciduom. Erst in Folge der Publikation Marchands[1] wird eine zweite genauere mikroskopische Durchforschung vorgenommen, deren Ergebnisse unter Beifügung zahlreicher Abbildungen nunmehr berichtet werden. Deutlich konnte er die Abstammung der Tumorzellen von der Langhans'schen Zellschicht nachweisen, die wieder von Protoplasmanetzen syncytialen Ursprunges durchzogen werden und bei Jodfärbung Glykogenreaktion geben. Andererseits ist das Eindringen syncytialer Elemente in das Muskelgewebe und die Gefäße deutlich, neben wiederum kontinuirlichen Übergängen zur gemeinschaftlichen Betheiligung beider Zellschichten. In dem Scheidenknoten ließen sich Elemente der Langhans'schen Schicht mit Sicherheit nicht nachweisen, desto reichlicher an syncytiale erinnernde Wucherungen mit großen Hämorrhogien durchsetzt. Ein weiterer Fall, den der verstorbene Illich zu bearbeiten begonnen, betraf eine XIIIpara,

[1] Über den Bau der Blasenmole. Zeitschrift für Geburtshilfe u. Gynäkologie Bd. XII. Hft. 3.

die nach supravaginaler Amputatio uteri zur Autopsie kam. Hier fehlte jede Serotinabildung und der sogenannte Fibrinstreifen war von dem in die Uteruswand und die Gefäßlumina eindringenden Zottenepithel durchbrochen. Überall fehlen Mitosen entsprechend der syncytialen Herkunft. Hier war klinisch ebenfalls Blasenmole angenommen. Metastasen wurden keine gefunden. N. studirte noch an 3 anderen Fällen von Uteruserkrankung in graviditate resp. puerperio das Verhalten des Syncytium und kommt zum Schluss, dass die Frage der Herkunft des Syncytium noch nicht spruchreif und dass man mit Marchand die sogenannten Deciduome als eigenartige Geschwülste anzusehen habe. Dieselben, »histogenetisch zu den Carcinomen gehörig, im Wachsthum theilweise den Sarkomen entsprechend, stellen vielmehr ganz eigenartige Bildungen dar und beanspruchen somit eine Sonderstellung«. **Roesing** (Hamburg.)

19) **L. de Wecker.** Beschädigungen des Sehorganes sub partu.

(Ann. d'oculistique 1896. Juli.)

Außer den Gefahren einer in vagina erworbenen Ophthalmo-blennorrhoea neonatorum sind die Augen auch direkten mechanischen Beschädigungen ausgesetzt bei Zangengeburten im Allgemeinen, speciell aber bei Gesichtslage. Verf. beschreibt einen einzig dastehenden Fall, wo bei vorliegendem Gesicht die Augenhöhle für die Afteröffnung angesehen wurde und durch Einpressen des untersuchenden Fingers das Auge zerstört wurde. Häufig kommen auch Drucklähmungen der Augenmuskeln bei Zangengeburten vor, namentlich des M. rectus externus s. abducens, obwohl die Ätiologie meist verkannt bleibt. Wahrscheinlich ist auch die auf ein Auge beschränkte kongenitale Ptosis des oberen Augenlides auf Geburtstrauma zurückzuführen. Direkte Beschädigungen des Augapfels sind selten, de W. hat auf 200000 Kranke nur 3 solche Fälle konstatirt. Zangendruck hatte eine Trübung der Cornea zur Folge, in 2 Fällen betraf diese Trübung den oberen Theil der Hornhaut, einmal die ganze Hornhaut. In den beiden ersten Fällen klärte sich die Hornhaut vollständig, im 3. Falle hinterblieb nach 6 subconjunctivalen Einspritzungen von je 5 Tropfen einer 1‰ Sublimatlösung nach 1 Monat auf der Hornhaut ein kaum noch sichtbarer Fleck. Einen ähnlichen Fall beschrieb kürzlich Noyes.

(Im gegebenen Falle war die Augenhöhle des Schädels für die Afteröffnung gehalten worden. Ref. kennt einen französisch publicirten Geburtsfall aus der Umgegend von Bordeaux, den ein junger Arzt, nachdem er die ganze Nacht bei einer Gebärenden zugebracht und vergeblich durch Digitalspreizung mehrfach versucht hatte, den unnachgiebigen Muttermund zur Erweiterung zu bringen, schließlich 18 Kilometer weit in die Stadt zurückkehrte, um seinen Vater, einen alten erfahrenen Diener Lucinas, zu Hilfe zu holen. Mittlerweile war das Kind spontan geboren. Wie der erfahrene Vater alsbald konstatirte, hatte eine Steißlage vorgelegen und sein Sohn die Afteröffnung für den Muttermund gehalten und mit Einführung eines, später 2 Finger die Analöffnung eingerissen.)

F. Neugebauer (Warschau).

20) **W. Netzel** (Stockholm.) Küstner's Operation für Inversio uteri.

(Hygiea 1896. No. 5.)

31jährige Frau. 1 Abort und 5 rechtzeitige Geburten. Bei der letzten, am 13. Juni 1895, hat die Hebamme einige nicht näher zu eruirende, 2 Stunden dauernde Manipulationen zum Entfernen der Nachgeburt gemacht. Danach wie am folgenden Tag sehr heftige Blutung (bis zur Ohnmacht). Ein hinzugezogener Arzt erkannte die Umstülpung der Gebärmutter und ordinirte Fortsetzung der Scheidentamponade. Febriles Wochenbett; Pat. hat gar keine Erinnerung von dem, was in den folgenden 4—5 Wochen geschah. Sie befand sich dann wohl, auch ohne starke Blutung, bis November 1895; dann fing die Blutung wieder an, dauerte noch bei der Aufnahme ins Serafiner-Hospital am 11. Januar 1896 fort. Hier wurde leicht eine fast komplete Inversio uteri konstatirt. Am folgenden Tage ein vergeblicher Repositionsversuch in Narkose. In der folgenden Zeit

wiederholte Versuche, die Reposition mittels Kolpeuryse (auch nach Késmárszky und Treub) zu bewerkstelligen. Dieselben waren aber vergeblich und mussten jedes Mal nach ca. 36 Stunden wegen Temperatursteigung aufgegeben werden. Am 4. Februar 1896 ein neuer, vergeblicher manueller Repositionsversuch und in unmittelbarem Anschluss daran Operation nach Küstner. Querschnitt im hinteren Lakunar. Einführung des 2. und 3. Fingers in den Inversionstrichter und erneuerter Repositionsversuch, aber vergeblich. Spaltung der hinteren Wand des Gebärmutterkörpers; geringe Blutung, eine Umstechung. Dann wieder Erweiterung des Trichters mit 2. und 3. linken Finger, und Druck gegen den Fundus mit dem 1. Finger der linken und mit der rechten Hand. Die Reposition gelang jetzt leicht, und zwar so schnell, dass Verf. den Mechanismus hierbei nicht erkennen konnte. Dann Retroflexion der Gebärmutter und Hervorstülpung derselben durch den Schnitt im hinteren Lakunar. Schluss der Gebärmutterwunde mittels 3 tiefer, einiger oberflächlicher Nähte. Vernähung der Öffnung in das Bauchfell der Fossa Dougl. und der Scheidenwunde. Alle Nähte aus Katgut. Reaktionslose Rekonvalescenz. Uterus stark antevertirt und -flektirt. Hintere Wand ganz glatt. Geringe Infiltration der Wunde im hinteren Laquear.

Gelingt die Reposition nicht nach dem hier verwendeten Schnitt, räth N., dazu auch den Halstheil zu spalten. **L. Meyer** (Kopenhagen.)

21) **W. Zangemeister.** Über Sarkome des Ovariums.

(Beiträge zur klin. Chirurgie Bd. XVI. Hft. 2.)

An der Hand von 39 Fällen, die in der Heidelberger chirurgischen Klinik beobachtet und behandelt worden sind, giebt Verf. eine zusammenfassende Übersicht über das Krankheitsbild und den Verlauf der sarkomatösen Erkrankung des Ovariums. Aus der Fülle der wiedergegebenen Beobachtungen und Notizen sei Folgendes hervorgehoben

Die Erkrankung geht gewöhnlich mit Menstruationsstörungen ohne bestimmten Typus einher. Häufig sind Magenbeschwerden, Brechreiz, Erbrechen, Aufstoßen, Magendruck etc. Auffallend selten findet sich auch bei vorgeschrittenem Process Kachexie. Selbstverständlich bleiben bei größeren Tumoren Verdrängungserscheinungen nicht aus. Der Tumor selbst ist fast immer mehr oder minder beweglich. Im Interesse einer sicheren Diagnose legt Z. großen Werth auf die vaginale Untersuchung, die, wenn auch nicht immer, so doch gewöhnlich den Tumor erkennen lässt; manchmal ist dies überhaupt nur auf diesem Wege möglich. Eine werthvolle Ergänzung für den vaginalen Tastbefund bietet die rectale Untersuchung.

Die Diagnose wird gestellt durch den Nachweis eines vom Ovarium ausgehenden, mit dem Uterus häufig nur durch einen Strang zusammenhängenden, derben, cystischen, grobhöckerigen Tumor mit rundlichen Formen; dabei besteht nur mäßige Kachexie. Das Carcinom unterscheidet sich davon durch Bildung kleinhöckeriger Tumoren und hochgradige Kachexie.

Unter 39 Fällen war die Affektion 10mal doppelseitig. Die Durchschnittsgröße der Tumoren war die eines Manneskopfes. Die meisten Tumoren waren Fibrosarkome, die gewöhnlich cystisch entartet waren; es fanden sich sowohl unilokuläre wie multilokuläre Cysten. Die durchschnittliche Krankheitsdauer betrug ca. 8 Monate.

Als einziges therapeutisches Mittel galt der chirurgische Eingriff. Betreffs der Resultate verdient hervorgehoben zu werden, dass 19 Pat. geheilt entlassen worden sind, von denen 12 während einer Beobachtungszeit von mindestens 4 Jahren recidivfrei blieben. Ein ausführliches Litteraturverzeichnis schließt die Arbeit ab. **Calmann** (Breslau.)

22) **De Smet.** (Brüssel.) Zur Behandlung der gonorrhoischen Erkrankungen der weiblichen Geschlechtsorgane vermittels Formalin.

(Méd. moderne 1896. No. 57.)

Verf. beginnt mit der Reinigung der äußeren Genitalien mit einer wässrigen Formalinlösung von 1:1000. Diese Reinigung wird täglich einige Mal wiederholt.

Darauf wird die Vagina im Speculum mit einer Lösung von 2—5:1000 ausgespült und mit einem Wattebausch abgerieben. Ist die Cervix und die Uterushöhle ergriffen, so schließt sich eine Uterusausspülung mit einer $2^0/_{00}$igen Lösung an. Bei Ulcerationen an der Portio wird ein in eine $1^0/_{00}$ige Lösung getauchter Gaze- oder Wattebausch für 2—3 Stunden eingelegt. Je nach der Intensität der Gonorrhoe wird dieses Verfahren täglich oder über den anderen Tag wiederholt. Das Formalin ätzt die Schleimhaut leicht an, so dass dieselbe ein weißliches Aussehen erhält. In einigen Fällen trat nach Einlegen der Tampons eine Blasenbildung der Scheidenwand ein, ähnlich wie nach einer Verbrennung.

Üble Folge hat dieses nicht, vielmehr schien die Heilung günstig beeinflusst zu werden. 2—3 malige Anwendung dieses Verfahrens genügt oft zur Beseitigung der Gonorrhoe. Chronische Fälle erforderen jedoch eine längere Behandlung. Bei Endometritis gonorrhoica wird vor den Ausspülungen curettirt.

Zum Schluss theilt Verf. einige derart behandelte Fälle mit. Seine Versuche ergaben, dass das Formalin nicht nur ein vortreffliches Antisepticum ist, sondern auch in Folge seiner kaustischen Wirkung die gonorrhoischen Erkrankungen der Schleimhäute sehr günstig beeinflusst. Seine Anwendung ist gefahr- und schmerzlos, der Erfolg schnell und sicher. **Rech** (Köln).

23) **Niebergall.** Sarkom, Carcinom, Myom und Schleimpolypen an ein und demselben Uterus.

(Archiv für Gynäkologie Bd. L.)

Eine 72 Jahre alte Wittwe wurde wegen unregelmäßiger Blutungen in der Baseler Frauenklinik operirt. Vor der Totalexstirpation per vaginam war ein gänseeigroßer, lappiger Tumor ausgestoßen worden, der sich unter dem Mikroskop als Sarcoma reticulo-cellulare polyposum erwies. Der Uterus wies auf: im Cervicalkanal einen Blasenpolypen, in der rechten Tubenecke einen Schleimhautpolypen, dicht davor ein submuköses Myom, in der linken Tubenecke einen Zottenkrebs (Carcinoma epitheliale papillare) und unterhalb dieses letzteren und an der hinteren Wand defekte Schleimhautstellen mit zahlreichen Spindelzellen. Von einem dieser letzteren Punkte im Cavum scheint die ausgestoßene Geschwulst herzustammen. Der Fall ist ein Unicum. Die Frau ½ Jahr p. op. ganz gesund. **Courant** (Breslau).

24) **Laubenburg** (Remscheid). Zur Behandlung mit ätzenden Säuren.

(Münchener med. Wochenschrift 1896. No. 21.)

L. hat bei breit aufsitzenden Kondylomen zu beiden Seiten des Introitus vaginae, ferner bei Erosionen am Muttermund, bei Muttermälern und Angiomen der Neugeborenen mit folgender Methode vorzügliche Erfolge erzielt: Nach vorhergehender Reinigung mit ½%iger Lysollösung wird die betreffende Stelle mit einem mit Acid. nitr. fumans reichlich angefeuchteten Playfair-Wattestäbchen ausgiebig bestrichen, darauf schnell, ehe noch die Salpetersäure ihre Wirkung voll entfalten kann, mit einem 2., bereitgehaltenen, in Acid. carbol. liquef. pur. getauchten Stäbchen betupft, worauf unter lebhaftem Knistern der Ätzschorf sich bildet. Größere kompakte Mengen der beiden Säuren dürfen wegen der Explosionsgefahr nicht zusammengebracht werden. — Die Methode empfiehlt L. auch bei allen flächenartigen papillomatösen Wucherungen, Warzen, jauchenden Carcinomen, hartnäckigen Geschwüren, hypertrophischen Schleimhäuten etc.

R. Müller (Markdorf).

25) **O. Werler** (Berlin). Das citronensaure Silber (Itrol) als Antigonorrhoicum.

(Berliner klin. Wochenschrift 1896. No. 37.)

W. hat das zuerst von Credé als Antisepticum empfohlene citronensaure Silber bei Behandlung des Trippers (hauptsächlich des männlichen, aber auch bei Urethritis der Frau, so wie Bartholinitis) versucht, und ist zu der Überzeugung gekommen, dass dasselbe eine intensiv gonokokkenzerstörende Wirkung hat. Der

Schleimhaut der Harnröhre ist es wohlbekömmlich und verursacht weder Reizerscheinungen noch Steigerung der Entzündungssymptome in nennenswerthem Maße. Schließlich soll es eine energische Tiefenwirkung ohne Läsion der Schleimhaut haben. Verwandt wurde eine Lösung von $^1/_{8000}$. **Graefe** (Halle a/S.

26) **P. Krause** (Vietz a. d. Ostbahn). Ein seltener Fall von Fremdkörper in der Scheide eines jungen Mädchens.
(Berliner klin. Wochenschrift 1896. No. 37.)

K. fand bei einem 6jährigen Mädchen, welches seit 2 Jahren an heftigem Fluor und Juckreiz litt, eine Haarnadel in der Vagina. Dieselbe war dem Kind wahrscheinlich von einem rachsüchtigen Dienstmädchen eingeführt worden. Sie wurde nicht ohne Schwierigkeit entfernt; danach trat schnelle Heilung ein. Das Kind war zuvor von verschiedenen Ärzten und zwar mit Eisenpräparaten behandelt worden; keiner hatte sich zu einer Untersuchung der Genitalien veranlasst gesehen. K. beklagt, dass überhaupt viele praktische Ärzte eine große Scheu vor gynäkologischen Untersuchungen haben. **Graefe** (Halle a/S.).

27) **G. Hadra** (San Antonio). Pankreasruptur.
(Med. record 1896. Juli 18.)

Wenn der vom Verf. mitgetheilte Fall auch einen Knaben betrifft, so ist er doch für die Leser dieses Blattes nicht ohne Interesse. Können doch Pankreasrupturen durch direkte Gewalteinwirkung auf das Abdomen bei Frauen eben so gut vorkommen wie bei Männern. In Folge eines solchen (Stoß einer Velocipedkurbel gegen das Epigastrium) traten bei einem 9jährigen Knaben zunächst heftige Unterleibsschmerzen auf; von da ab kränkelte er trotz übermäßigen Appetites. Nach etwas mehr als 3 Wochen wurde in der Magengegend ein Tumor konstatirt. Nach seinem Sitz und den Ergebnissen der Perkussion wurde er als ein Erguss in die Höhle des Annulum minus nach Pankreasruptur diagnosticirt. Die Köliotomie bestätigte diese Annahme. Nach Durchtrennung des Annulum wurde 1 Liter eiweißartiger Flüssigkeit entleert. Drainage der Höhle. Heilung. Nach 4 Wochen plötzliche Temperatursteigerung; anhaltendes Gefühl von Zerrung am Magen. Ein kleiner Fistelgang wurde entdeckt, der aber nicht, wie vermuthet wurde, in einen Abscess führte. Bei Spaltung desselben kam man plötzlich in die freie Bauchhöhle, wobei einige Netzadhäsionen gefunden und getrennt wurden. Von da ab trat schnelle und völlige Genesung ein.

Im Anschluss an diesen Fall bespricht Verf. das anatomische Verhalten reiner Pankreascysten und peritonealer Ergüsse nach Pankreasruptur und illustrirt dasselbe durch instruktive Abbildungen.

Die Prognose der Pankreasruptur ist nach H. eine ernste, wenn der Erguss aus dem Riss nicht bald zum Stillstand kommt. Sofort köliotomirt soll daher nur dann werden, wenn Anzeigen einer bedrohlichen inneren Blutung auftreten. Nach querer Incision des Ligamentum gastro-colic. wird die Netztasche von Gerinnseln gesäubert, die blutende Stelle direkt versorgt oder mit Gaze tamponirt. Handelt es sich um eine cystische Flüssigkeitsansammlung, so wird das Netz an das parietale Peritoneum angenäht, dann erst incidirt und drainirt.

Graefe (Halle a/S.)

28) **E. Preiss** (Kattowitz O. S.). Änderungen an röhrenförmigen und mehrblätterigen Scheidenspiegeln.
(Deutsche med. Wochenschrift 1896. No. 36.)

Die von P. an den in der Überschrift genannten Scheidenspiegeln vorgenommenen Änderungen bezwecken, dem Praktiker es zu ermöglichen, die gewöhnlichen kleinen Maßnahmen am Uterus (Auskratzung, Ätzung, Ausspülung etc.) ohne Assistenz auszuführen. Es wird dies durch Anbringung eines Zangenhalters an den Speculis erreicht. Abbildungen, welche an dieser Stelle nicht wiedergegeben werden können, veranschaulichen die anscheinend für den genannten Zweck ganz praktischen Modifikationen. **Graefe** (Halle a/S).

29) F. Koch (Breslau). Über das Ulcus vulvae (chronicum elephantiasticum).

(Archiv für Dermatologie und Syphilis Bd. XXXIV. Hft. 2.)

Aus der Zusammenstellung von 20 Krankengeschichten ergiebt sich eine chronische, nicht specifische Erkrankung der weiblichen Genitalien, bestehend in elephantiastischer Verdickung und Ulceration, besonders häufig bei Prostituirten und Frauen, welche Eiterungen der Leistendrüsen durchgemacht haben. — Er fand einfache chronische torpide Ulceration mit allen Übergängen bis zu starker Elephantiasis. Der Sitz ist zumeist an den großen Labien, dann Clitoris und kleinen Labien. Die Haut über den Schwellungen ist entweder glatt (Elephant. glabra) oder höckrig (Eleph. verrucosa) — oder mit Papillen besetzt (Eleph. papillomatosa). Häufig kommt es in dem verdickten Gewebe zur Geschwürsbildung, auch in schweren Fällen Fistelbildung, besonders an der hinteren Kommissur. Das Allgemeinbefinden ist nicht beeinträchtigt. Histologischer Befund wie bei Elephantiasis. Es handelt sich um partielle Ernährungsstörungen des Gewebes in Folge von behindertem Lymphabfluss und fortgesetzten Traumen auf einem durch Syphilis vorbereiteten Boden; die Therapie ist ziemlich machtlos, Recidive treten bei jeder Schädigung auf, so dass Unheilbarkeit sehr häufig ist. Die Prophylaxe besteht in der Vermeidung von totaler Exstirpation der Leistendrüsen.

Gläser (Danzig).

30) Gallet. Eine teleangiektatische Geschwulst des Beckens.

(Gaz. hebdom. de méd. et de chir. 1896. No. 57.)

Die Geschwulst ging von der rechten Regio hypochondriaca aus, hatte die Labia maiora durchwuchert und ging bis zur Mitte der Oberschenkel hinunter, so dass die äußeren Genitalien vollständig verdeckt waren.

Verschiedene Chirurgen hatten ein Lipom diagnosticirt; G. schloss sich dieser Diagnose an und bestimmte die Pat. zur Operation.

Bei Umschneidung des Tumors blutete es aus der unter der dünnen Muskulatur gelegenen Fascienschicht. G. erkannte sofort, dass es sich nicht um ein Lipom handelte. Im Verlauf der Operation fand er, dass der Tumor aus dem kleinen Becken stammte und durch das Foramen obturatorium seinen Weg nach außen genommen hatte. Der durch das Foramen in das Becken eingeführte Finger fühlte, wie sich der Tumor in das subperitoneale Bindegewebe fortsetzte. Die Operation dauerte 2 Stunden. Die Pat. starb am anderen Tage ziemlich plötzlich. Die Sektion ergab, dass die Beckenorgane: die Gebärmutter, die Tuben und Ovarien, vollständig normal waren. Im subperitonealen Bindegewebe fand sich jedoch eine der exstirpirten Geschwulst ähnliche Gewebsmasse, welche am Foramen obturatorium, wo der Tumor bei der Operation abgebunden worden war, endete.

G. ist der Meinung, dass die Geschwulst vom Becken ausgegangen und durch das Foramen obturatorium nach außen gewachsen ist. Er hält dieselbe für kongenital.

Der exstirpirte Theil des Tumors wog 1800 g. Auf dem Durchschnitt befanden sich zahlreiche kleinere und größere Gefäßlumina. Die mikroskopische Untersuchung zeigte eine große Anzahl von Kapillaren und größeren Arterien. Diagnose: Angiom, Teleangiektasie.

Rech (Köln).

31) Herman (London Hospital). Inversio uteri mit Aveling's Repositorium geheilt, dabei partielle Nekrose des Uterus.

(Lancet 1896. Mai 30.)

Nach 14tägiger Anwendung von Aveling's Repositorium stellte sich grünlicher, stinkender Ausfluss ein, der mit Ausspülungen behandelt wurde. 3 Wochen später, nachdem der Ausfluss verschwunden war, entdeckte man einen Substanzverlust am Uterus, die Inversion war schon etwas zurückgegangen. Nach einmaliger Wiederholung der ausgesetzten Reposition war dann die Inversion zurückgebracht.

Rissmann (Hannover).

32) **Michnow. Zur Frage von den Verletzungen der Scheide (sub coïtu).**
(Wratsch 1896. No. 24 u. 25. [Russisch.])

Viele Gynäkologen zweifeln an der Möglichkeit der Verletzung der Scheide einer erwachsenen Frau durch den Penis. Doch sind in der Litteratur ziemlich viele solcher Verletzungen zu verzeichnen. Dieser Widerspruch kann durch den Mangel an kasuistischem Material erklärt werden. In Folge dessen erachtet es der Verf. als angebracht, zwei solcher Fälle zu veröffentlichen. Verf. beschreibt vor Allem in kurzen Zügen die von ihm in der Litteratur studirten 21 Fälle.

Der erste vom Verf. beobachtete Fall kam ihm in seiner gerichtlich-medicinischen Praxis vor. Die Kranke, 18 Jahre alt, wurde genothzüchtigt(?), es fanden 4 Coïtus statt; heftiges Bluten, worauf sie sich in dem Roshdestwensky Hospital der Behandlung des Verf. unterzog. Die Untersuchung ergab: hinter dem Pars vaginalis uteri ist ein Riss des Gewölbes zu beobachten; derselbe ist 3 cm lang und befindet sich in einer Entferung von $1/2$ cm hinter dem rechten Rande des Pars vaginalis, dann zieht er sich quer über die Scheide hindurch und verbreitet sich über dem linken Gewölbe, indem er sich etwas nach vorn krümmt. Die Ränder des Risses sind etwas geschwollen und die Oberfläche desselben blutet ziemlich stark. Die Scheide ist sehr kurz. Außer dem oben erwähnten Risse des Scheidengewölbes sind keine sonstigen frischen Verletzungen der Genialien zu beobachten. Auf Grund dessen kommt Verf. zu dem Schluss, dass der betreffende Gewölberiss in Folge eines Coïtus entstanden ist, wobei als mitwirkende Faktoren vorausgesetzt werden könnten: 1) die Vehemenz bei der Einführung des Phallus und 2) die geringe Länge der Scheide. Während der ersten 3 Tage schied sich aus der Scheide wenig Blutflüssigkeit aus, dann fand keine Ausscheidung mehr statt. Die Behandlung bestand in einer lockeren Tamponirung der Scheide. Als die Kranke das Spital verließ, war der Riss befriedigend verwachsen.

Den 2. Fall beobachtete Verf. in der gynäkologischen Klinik des Prof. Lebedew woselbst die Kranke sich seit dem 6. Februar 1896 befand. Die Kranke, 43 Jahr alt, hatte immer nur mit einem und demselben Manne geschlechtlichen Verkehr. Der erste Coïtus fand im Alter von 29 Jahren statt. Die letzten 6 Jahre bis zum Februar 1896 hatte die Kranke keinen Verkehr, am 2. Februar fand ein Coïtus mit dem obenerwähnten Manne statt. Da derselbe betrunken war und während mehrerer Monate keinen geschlechtlichen Verkehr hatte, so geschah die Einführung des Phallus mit Vehemenz. Die Kranke verspürte heftige Schmerzen und es erschienen starke Blutungen, welche auch beim Eintritte in das Hospital andauerten. Die Untersuchung ergab einen 5 cm langen ritzenähnlichen Riss des linken Gewölbes. Das eine Ende der Wunde befindet sich links und etwas nach hinten des Pars vaginalis, dann zieht sich die Wunde nach vorn links, dann krümmt sie sich halbmondförmig und geht nach unten in der Richtung der seitlichen Wand der Scheide hin. Die Höhle der Wunde ist mit coagulirtem Blut ausgefüllt. Die Scheide hat folgende Dimensionen: von dem hinteren Gewölbe bis zum unteren Rande der Symphis. oss. pub. 10 cm; vom vorderen Gewölbe bis zu demselben Punkte 7 cm. An den äußeren Genitalien und überhaupt an dem Körper sind keine Verletzungen zu sehen. Die Behandlung bestand in einem täglich wiederholten Abwaschen der Scheide mit desinficirenden Lösungen und Tamponirung derselben mit Jodoformgazestreifen. Die Kranke verließ das Hospital am 19. Tage in gesundem Zustande. Sowohl auf Grund der oben beschriebenen 2 Fälle als auch der Litteraturdaten bedingen nach Verf.'s Ansicht den Scheidenriss folgende Faktoren: 1) Die Differenz der Dimension der Männer- und Frauengenitalien, 2) die abnorme Richtung der Wirkungskraft des Phallus beim Coïtus, 3) die geringe Widerstandsfähigkeit der Scheidenwände, und 4) übermäßige geschlechtliche Erregung, welche stürmischen Coïtus zur Folge hat.

W. Dukelsky (Kiew).

Originalmittheilungen, Monographien, Separatabdrücke und Büchersendungen wolle man an *Prof. Dr. Heinrich Fritsch* in Bonn oder an die Verlagshandlung *Breitkopf & Härtel* einsenden.

Druck und Verlag von Breitkopf & Härtel in Leipzig.

Centralblatt

für

GYNÄKOLOGIE

herausgegeben

von

Heinrich Fritsch

in Bonn.

Einundzwanzigster Jahrgang.

Wöchentlich eine Nummer. Preis des Jahrgangs 20 Mark, bei halbjähriger Pränumeration. Zu beziehen durch alle Buchhandlungen und Postanstalten.

No. 2. Sonnabend, den 16. Januar. 1897.

I. Noch ein Wort zur Frankfurter Gonorrhoedebatte.

Von

E. Wertheim.

Meine vollständig ruhig und sachlich gehaltenen Ausführungen »Zur Frankfurter Gonorrhoedebatte« (Centralblatt für Gynäkologie 1896 No. 48) führten gegenüber Bumm zu dem Schlusse, dass es nicht angehe, den Gonococcus als einen reinen Schleimhautparasiten zu bezeichnen, wenn es auch außer Frage stehe, dass die Gonorrhoe — trotz aller Änderungen, welche die Anschauungen von der Biologie des Gonococcus Neisser und der Pathologie des gonorrhoischen Processes in den letzten Jahren erfahren hätten — in der weitaus überwiegenden Anzahl der Fälle eine Affektion der Schleimhaut sei.

Dieser gewiss vollkommen berechtigte Hinweis auf die Änderungen, welche die Gonorrhoelehre erfahren, scheint den Grimm Bumm's erweckt zu haben, und in einem in ziemlich gereiztem Tone gehaltenen Artikel, der ebenfalls »Zur Frankfurter Gonorrhoedebatte« überschrieben ist (Centralblatt für Gynäkologie 1896 No. 50), setzt er sich für die »alte Gonokokkenlehre« ein.

Dem gegenüber könnte ich mich begnügen, einfach auf meinen Aufsatz zurück zu verweisen, in welchem ich ja die Gegensätze der Anschauungen von früher und jetzt der Reihe nach aufgezählt habe, und ich könnte das Urtheil darüber, ob meine Darstellung den Thatsachen entsprochen hat oder nicht, ruhig den Fachgenossen überlassen, wenn nicht das von Bumm beliebte Verfahren zur Rettung der »alten Gonokokkenlehre« eine schärfere Beleuchtung herausfordern würde.

In Bezug auf die Biologie, sagt Bumm, sei ihm nicht viel von Änderungen unserer Anschauungen bekannt; viel mehr, als man schon vorher gewusst habe, sei durch die von mir erfundene Verbesserung des Züchtungsverfahrens nicht herausgekommen.

Diese Behauptung erweckt den Eindruck, als ob Bumm diese Verbesserung nur in technischer Hinsicht als einen Fortschritt gelten lasse. Dass sich aus derselben wichtige Schlüsse für das Verhalten des Gonococcus zu künstlichem Nährboden ergeben haben, und dass es durch dieselbe möglich geworden ist, verschiedenen biologischen Fragen näher zu treten, übergeht Bumm mit Stillschweigen. Wenn man berücksichtigt, dass Bumm seiner Zeit auf dem Gynäkologenkongress zu Bonn, auf welchem ich »zum ersten Male aufgetreten bin«, hinsichtlich meines Züchtungsverfahrens keineswegs einer so überlegen gleichgültigen Anschauung war, so muss man sich über seinen derzeitigen Standpunkt um so mehr wundern[1].

Was das Verhalten des Gonococcus zum Plattenepithel betrifft, so kann Bumm allerdings nicht umhin, eine Änderung der Ansichten zuzugeben. Er thut aber so, als ob dies der einzige Punkt seiner Behauptungen wäre, der sich als unrichtig erwiesen habe, und scheint es nicht rücksichtsvoll zu finden, dass man ihn wie Jemanden, der einmal im Leben einen Fehltritt begangen, unzarterweise fortwährend daran erinnere. »Diese unglückliche Plattenepithelangelegenheit, schreibt Bumm, müsse so oft herhalten.« Ja, wenn eine so weitgehende und mit solcher Bestimmtheit aufgestellte These, wie es die der Immunität des Plattenepithels ist, sich als falsch erweist, so liegt es in der Natur der Sache, dass dies der Reihe nach an allen jenen Fragen illustrirt wird, auf welche sich die These bezieht. Diese »Plattenepithelangelegenheit« hat genau so oft »herhalten müssen«, als im Interesse der Sache nothwendig war, und das wird sich auch in der nächsten Zukunft nicht ändern können, schon aus dem Grunde, weil auch der modificirte Standpunkt, welchen Bumm heute in dieser Frage einnimmt, nicht als der richtige anerkannt werden kann.

---

[1] In den Verhandlungen des Bonner Gynäkologenkongresses fehlen allerdings die diesbezüglichen mich vernichtenden Diskussionsbemerkungen Bumm's, aber meine Gegenbemerkungen sind vorhanden und aus diesen lässt sich auch von Jenen, welche auf dem Kongress nicht anwesend waren, ein Rückschluss auf die Art der damaligen Bumm'schen Auslassungen ziehen.

Was übrigens die relative Schutzkraft betrifft, von der Bumm jetzt spricht, so scheint dies nichts Anderes als ein Rückzug, den man Bumm gern gönnen kann; und wenn er eine Verallgemeinerung der vorliegenden Untersuchungsbefunde nicht für berechtigt hält, so stimme ich ihm hierin vollständig bei, halte dies aber für eine Warnung, welche Bumm, da er auf Vorsicht in den Behauptungen so großes Gewicht zu legen scheint, seiner Zeit hätte beherzigen sollen, als er aus seinen Untersuchungen der Conjunctivalblennorrhoe auf die allgemeine Immunität des Plattenepithels schloss.

Bumm's Ausführungen über die Peritonitis gipfeln darin, dass die menschliche Serosa ein sehr schlechter Nährboden für den Gonococcus sei, und dass man von einer gonorrhoischen Peritonitis als selbständiger Erkrankung kaum sprechen könne. Letzteres ist wohl selbstverständlich. Denn wie anders sollten die Gonokokken zum Peritoneum gelangen als durch Uterus und Tube! Ersteres aber begrüßen wir als ein erfreuliches Zugeständnis; denn seiner Zeit hat Bumm behauptet, dass die Gonokokken im Peritoneum die Bedingungen zur Vermehrung überhaupt nicht fänden. Mehr als dieses Zugeständnis zu beanspruchen, wäre unbescheiden; es reicht völlig aus und passt zu allen vorliegenden Erfahrungen[2].

---

[2] In einer Anmerkung meint Bumm mit Bezugnahme auf meine Experimente an weißen Mäusen und Meerschweinchen, dass man es in Wirklichkeit doch mit Eiter und nicht mit Reinkulturen, denen die nöthige Menge todten Nährsubstrates beigefügt sei, zu thun habe; Verimpfungen von Gonokokkeneiter machten — wie von Charrier, Reymond und ihm selbst festgestellt sei — keine Peritonitis.

Dabei übersieht Bumm erstens, dass es sich in Wirklichkeit nicht um die einmalige Einverleibung einiger Tropfen Gonokokkeneiter, sondern um ein — so lange das Ostium abdominale offen ist — fortdauerndes Überfließen von Eiter handelt; zweitens, dass — wie durch verschiedene experimentelle Arbeiten (Grawitz, Virchow's Archiv 1889; Waterhouse und Orth, Naturforscherversammlung 1889; Reichel, Deutsche Zeitschrift für Chirurgie 1890 No. 20) festgestellt ist — auch die Einbringung der gewöhnlichen pyogenen Mikroorganismen an und für sich sehr häufig ohne jede peritoneale Reaktion verläuft und dass für die Hervorrufung einer Peritonitis durch dieselben eine Art Prädisposition vorhanden sein müsse. Diese Prädisposition besteht entweder in einer mechanischen oder chemischen Schädigung des Peritoneums oder darin, dass man die pyogenen Mikroorganismen an ein in Folge seiner Qualität oder Quantität nicht rasch resorbirbares Nährmaterial gebunden in die Bauchhöhle einbringt.

Soll man nun von den Gonokokken mehr Wirkung auf das Peritoneum verlangen als von den Strepto- und Staphylokokken? Und entspricht also die Art meiner Versuche nicht besser der Wirklichkeit als jene Bumm's?

Was übrigens die Behauptung Bumm's betrifft, dass Steinschneider meine Befunde bei Einbringung von Gonokokken sammt Nährboden nicht bestätigen konnte, so geht aus Steinschneider's diesbezüglicher Arbeit (Berliner klin. Wochenschrift 1893 No. 29) hervor, dass er überhaupt keine Gewebsschnitte anfertigte. In den vom Exsudat angelegten Präparaten und Kulturen fand Steinschneider allerdings keine Gonokokken, aber trotzdem spricht er sich — mit Rücksicht auf den sonstigen Befund — in folgender Weise aus (Schlussfolgerung No. 5): »Wenn man Gonokokken von einer Reinkultur in die vordere Augenkammer eines Kaninchens oder in die Bauchhöhle von Meerschweinchen oder weißen Mäusen einträgt, so verursachen sie keine entzündliche

Nun das Bindegewebe! Eine alte Sache sei es, sagt Bumm, dass der Gonococcus in den oberen Schichten eine Zeit lang sich aufhalte und vermehre. Neu sei das tiefere Eindringen der Pilze in die Wand der Organe und ihre Verbreitung durchs Bindegewebe auf weite Strecken hin, ein Vorgang, von welchem ich sehr selbstbewusst betont hätte, dass er »nicht durch einzelne Beobachtungen, sondern durch einen logisch gefügten, auf systematischen Untersuchungen beruhenden Beweisgang« festgestellt sei.

Dem gegenüber konstatire ich: erstens, dass es in meinem Aufsatze hieß, es scheine nach den bisherigen Untersuchungen bei jeder Gonorrhoe zum Eindringen der Gonokokken in das subepitheliale Bindegewebe zu kommen. Und das ist durchaus keine so alte Sache, wie Bumm behauptet; leugnet sie doch heute noch Bumm selbst für die Vaginitis gonorrhoica (Veit's Handbuch).

Zweitens konstatire ich, dass ich den von Bumm als sehr selbstbewusst bezeichneten Ausdruck von einem »logisch gefügten, auf systematischen Untersuchungen beruhenden Beweisgang« allerdings gebraucht habe, aber nicht wie Bumm es hinstellt bezüglich »einer Verbreitung der Gonokokken durchs Bindegewebe auf weite Strecken hin«, sondern in einem Satze, der sich auf die gonorrhoische Natur der Veränderungen bei der ascendirenden Gonorrhoe des Weibes bezieht und welcher lautet: »Die von Bumm seiner Zeit aufgestellte Lehre, dass die Gonorrhoemikroben zur Erklärung dieser Veränderungen (der Veränderungen bei der ascendirenden Gonorrhoe) nicht herangezogen werden können, ist endgültig widerlegt, und zwar nicht durch einzelne Beobachtungen, sondern durch einen logisch gefügten, auf systematischen Untersuchungen beruhenden Beweisgang.«

Gegen eine derartige Citirung muss ich mich selbstverständlich verwahren, denn dieselbe ist geeignet, meine Anschauungen zu kompromittiren. In dem von mir wirklich gebrauchten Satze ist der Ausdruck von dem logisch gefügten, auf systematischen Untersuchungen beruhenden Beweisgang vollständig berechtigt. Für die Erkenntnis der gonorrhoischen Natur bestimmter Veränderungen giebt es, wie bereits hervorgehoben, einen direkten und einen indirekten Beweis. Wir sind durchaus nicht immer unbedingt auf ersteren angewiesen. Selbst dann, wenn es niemals gelungen wäre, die Gonokokken an Ort und Stelle der im Verlauf der ascendirenden Gonorrhoe auftretenden tieferen Veränderungen nachzuweisen, wäre

---

Reizung, sondern verschwinden binnen kürzester Zeit. Bringt man dagegen in die vordere Augenkammer eines Kaninchens oder in die Bauchhöhle einer weißen Maus festes, mit Gonokokken bewachsenes Serumagar ein, so wird dadurch eine Entzündung mit Exsudatentwicklung ausgelöst, bei welcher die Gonokokken wesentlich betheiligt zu sein scheinen.«

Wenn Bumm somit schlechtweg behauptet, dass Steinschneider meine Befunde bei Einbringung von Gonokokken sammt Nährboden nicht bestätigen konnte, so entspricht diese — allerdings nur in einer unscheinbaren Fußnote gebrachte — Bemerkung durchaus nicht den Thatsachen; sie ist — unvollständig.

die gonorrhoische Natur derselben über jeden Zweifel erhaben, ja man müsste sie nach dem heutigen Wissen selbst dann für gonorrhoischer Natur erklären, wenn die Gonokokken wirklich nicht die Fähigkeit besäßen, in die Tiefe zu dringen, in welchem Falle man freilich, wie schon erwähnt, eine Art Fernwirkung annehmen müsste. Nicht jede Tiefenerkrankung muss eine Tiefeninfektion zur Voraussetzung haben. Letztere für die ascendirende Gonorrhoe nachzuweisen, ist mir allerdings in einer Reihe von Fällen[3] gelungen. Aber zur richtigen Erkenntnis der Natur der Veränderungen bei ascendirender Gonorrhoe ist man nicht nur durch diese direkt beweisenden Beobachtungen gekommen, sondern auch auf anderen, indirekten Wegen, und dass die aus den so ermittelten Thatsachen sich ergebenden Schlüsse logisch zu einander passen und sich wechselseitig erhärten, und dass es sich hier nicht um vereinzelte, sondern um systematische Untersuchungen handelt, wage ich neuerlich zu behaupten, selbst auf die Gefahr hin, dass mir Bumm abermals »eine selbstbewusste und etwas sehr autoritative Darstellungsweise« vorwirft. In der Form der Darstellung kommt eben zum Ausdruck, ob der Inhalt sicher steht oder nicht, und eine Darstellungsweise ist dann autoritativ, wenn sie sich auf Thatsachen stützt.

Die von Bumm seiner Zeit aufgestellte Behauptung, dass die Gonorrhoemikroben zur Erklärung der peri- und parametritischen Veränderungen bei der ascendirenden Gonorrhoe nicht herangezogen werden können, entspricht jedenfalls nicht den Thatsachen. Das war die Behauptung, welche ich aufgestellt habe, und einer Erörterung hierüber ist Bumm aus dem Wege gegangen.

In dem Zusammenhang aber, den Bumm mir unterlegt, wäre es auch nach meiner Ansicht nicht am Platze, von einem logisch gefügten, auf systematischen Untersuchungen beruhenden Beweisgang zu sprechen. Ich habe mich in meinem Aufsatze darauf beschränkt zu betonen, dass die Gonokokken zum Bindegewebe in einem viel konstanteren Verhältnisse stehen als bisher angenommen worden war. Dies hätten nicht einfache Beobachtungen, sondern Beobachtungsreihen ergeben. Sind es denn keine Beobachtungsreihen, wenn an allen Schleimhäuten, die gonorrhoisch erkranken, der Reihe nach durch die verschiedenen Untersucher festgestellt wird, dass die Gonokokken nicht nur in das Epithel, sondern auch in das subepitheliale Bindegewebe eindringen? Wenn sowohl bei der experimentell erzeugten, wie bei der die ascendirende Gonorrhoe komplicirenden Peritonitis die Gonokokken in dem subendothelialen Bindegewebe aufgefunden werden? Wenn sich dieselben bei den gonorrhoischen Gelenksentzündungen in dem Bindegewebe der Synovia feststellen

---

[3] Wie so Bumm aus meiner Arbeit »Über die ascendirende Gonorrhoe beim Weibe« (Arch. f. Gyn. Bd. XLI. Hft. 1) entnehmen will, dass sich meine diesbezüglichen Fälle »aus zwei Ovarialabscessen und dem Nachweis der Gonokokken in der Tubenwand und im Lig. latum eines Falles (No. 7) zusammensetzen«, ist mir, der ich meine Arbeit ziemlich genau kenne, auch heute noch unerfindlich.

lassen? Wo überhaupt der Gonococcus in das Gewebe eindringt, ist er auch im Bindegewebe zu finden.

Um die Behauptung von dem konstanten Verhältnis der Gonokokken zum Bindegewebe zu begründen, ist es gar nicht nothwendig, auf die tieferen Infektionen zu reflektiren, »auf eine Verbreitung der Gonokokken auf weite Strecken hin«, wie Bumm sich ausdrückt, und ich habe dies auch nicht gethan. Wo ich von Beobachtungsreihen und von systematischen Untersuchungen gesprochen habe, hat es sich gar nicht, wie Bumm glauben machen möchte, um die Tiefeninfektionen gehandelt. So habe ich mich nicht ausgedrückt und so konnte ich mich auch nicht ausdrücken, weil — abgesehen von der ascendirenden Gonorrhoe beim Weibe, wo man allerdings nicht in einem Falle, wie Bumm hartnäckig aber irrig behauptet, sondern in einer ganzen Reihe von Fällen die Tiefeninfektion konstatirt hat — die Fälle, wo eine solche sicher nachgewiesen ist, als recht spärliche bezeichnet werden müssen. So spärlich allerdings, wie Bumm glaubt, sind sie nicht. Außer meinen eigenen Beobachtungen, die sich freilich nach Bumm's Darstellung so sehr reduciren, führt dieser Autor noch folgende an: 1) Dinkler's gonorrhoisch inficirtes Auge; 2) Pellizari's, Christiani's und Welander's periurethrale Abscesse; 3) Frisch's Rectalgonorrhoe; 4) v. Crippa's Gonokokken im Ödem der Penishaut, — und er bittet, falls ihm — was er bei dem Umfang der heutigen Litteratur für möglich hält — Veröffentlichungen entgangen sein sollten, »um freundlichen Hinweis«.

Ohne momentan in ein Litteraturstudium eingehen zu können, ist es mir immerhin möglich, diese »Ausbeute aus der Litteratur« etwas zu bereichern. Hierher gehört vor Allem der perichondritische Abscess aus Weichselbaum's Institut (Finger, Shon und Schlagenhaufer, Archiv f. Derm. u. Syph. 1894) und der von eben da stammende Fall von Myocarditis gonorrhoica (Archiv f. Dermat. und Syph. 1895). Ferner fallen mir ein der von Horvitz (Wiener klin. Wochenschrift 1893) beschriebene gonorrhoische Abscess am Dorsum metacarpi und der Fall Sahli's (Korrespondenzblatt für schweizer Ärzte 1887 No. 16), in welchem es sich um einen handgroßen Abscess in der Umgebung des Kniegelenkes handelte. Hierher gehört auch mein Fall von Blasengonorrhoe (Zeitschrift f. Geb. u. Gyn. Bd. XXXV Hft. 1), in welchem nicht nur oberflächliche Kapillaren, sondern auch tief in der Blasenwand gelegene von Gonokokken thrombosirt waren, und endlich hat Menge in der Sitzung der Leipziger gynäkologischen Gesellschaft vom 17. Februar 1896 einen Fall von Uterusabscess erwähnt. In der allerjüngsten Zeit haben Pichevin und Raymond Petit über eine durch Gonokokken bedingte Vereiterung von Cervicaldrüsen berichtet (Semaine gynécol. 1896 No. 23).

Hierbei sehe ich ganz ab von den vielen sogenannten Pseudoabscessen (den peri- und para-urethralen Eiterherden, den folliku-

lären Prostataabscessen, den jetzt schon vielfach beobachteten und erwähnten Eiteransammlungen im Ovarium, den Vereiterungen der Bartholin'schen Drüsen etc.), welche — wenn sie auch aus präformirten Hohlräumen entstehen — durch eitrige Einschmelzung der Wandungen dieser sich höchst wahrscheinlich recht bedeutend vergrößern. Auch ist es nicht ausgeschlossen, dass die Unterscheidung zwischen echtem und falschem Abscess hier und da zu weit getrieben wurde, und dass es sich in einigen Fällen, die heute als Pseudoabscesse aufgeführt werden, um echte Abscedirungen handelt. Jedenfalls erfordert die Frage der Pseudoabscesse noch ein genaueres Studium.

Es wäre aber eine ganz irrige Anschauung, zu glauben, dass der Gonococcus immer, wenn er in tiefere Gewebsschichten eindringt, Eiterbildung hervorrufen müsse. Es scheint sogar im Gegentheil, dass die gonorrhoische Entzündung des Bindegewebes gewöhnlich ohne eine solche einhergeht. Dafür sprechen auch meine Versuche der subkutanen Verimpfung, wobei ich wohl eine erysipelartige Röthung und Schwellung, aber keine Abscedirung auftreten sah. Ja es scheint sogar, dass die Gonokokken in den tieferen Bindegewebsschichten in kürzester Zeit wieder zu Grunde gehen. Hieraus würde sich vielleicht die Schwierigkeit, sie daselbst nachzuweisen, und die Spärlichkeit der Befunde erklären.

Bezüglich der Mischinfektion behauptet Bumm, dass er sie nicht »erfunden« habe, und dass sie überhaupt keine Theorie sei.

Dass Bumm die Mischinfektion erfunden habe, habe ich nirgends behauptet; dass sie aber nur eine Hypothese ist, zu welcher Bumm in Folge seiner Lehre, dass der Gonococcus die Eigenschaft habe, »nur in das Cylinder-, nie in das geschlossene Plattenepithel einzudringen und im Bindegewebskörper sich nur innerhalb der oberflächlichsten Schichten zu vermehren«, kommen musste, liegt doch klar auf der Hand. Hat Bumm denn seine eigenen Auseinandersetzungen »Über gonorrhoische Mischinfektionen« (Deutsche med. Wochenschrift 1887 No. 49) so vollständig vergessen?

Dass es eine Mischinfektion giebt, habe ich niemals in Abrede gestellt. Für die Cystitis, die Bartholinitis, die Arthritis kommt dieselbe sicher häufig in Betracht, und auch für die Entzündungen der Adnexa ist sie einige Male nachgewiesen worden. Wenn man aber aus einzelnen Fällen allgemeine Schlüsse zieht, so haben diese wohl nur einen hypothetischen Charakter, und eine darauf fußende Lehre ist doch wohl nichts Anderes als eine Theorie. Das Theoretische an der Sache aber wird uns mit dem Moment, wo sich dasselbe als falsch erweist, nur noch klarer.

Und auch hier kann ich Herrn Bumm die Mahnung, in den Behauptungen vorsichtiger zu sein, mit mehr Recht zurückgeben. Eine jüngst (Deutsche med. Wochenschrift 1896 No. 47) erschienene Arbeit König's über gonorrhoische Gelenksentzündung scheint ihm besonders gelegen gekommen zu sein, und er zieht sie sofort heran,

offenbar um zu beweisen, dass die Mischinfektion keine Theorie sei. In der Arbeit wird einerseits die Behauptung aufgestellt, dass die häufigsten Gelenkserkrankungen die gonorrhoischen seien, andererseits aber sind in keinem einzigen Falle Gonokokken, wohl aber in der Mehrzahl der Fälle andere Bakterien gefunden worden.

Wenn es auch richtig ist, dass der Nachweis der Gonokokken in Gelenksergüssen gonorrhoischer Natur sehr oft nicht gelingt, so sind doch andererseits eine recht stattliche Anzahl positiver Befunde bekannt. Das legt die Vermuthung nahe, dass König's Fälle vielleicht doch nicht alle gonorrhoische waren, und dann wären die hierbei gemachten Befunde wohl verständlicher. Jedenfalls aber geht es nicht an, dieselben — wie Bumm dies thut, — so ohne Weiteres im Sinne der Mischinfektion zu verwerthen.

Was die Aufforderung Bumm's betrifft, ihm Spirituspräparate zu übersenden, die er nach einer neuen vorzüglichen Methode mit größtem Fleiß untersuchen würde, so dürfte das mit Rücksicht auf den Gegenstand, um den es sich hier handelt, und auf das eben Gesagte wohl als überflüssig erscheinen. Wenn aber Bumm dies zu seiner »Bekehrung« für nöthig erachtet, so werde ich das bei nächster Gelegenheit bestimmt thun, obwohl Bumm es mir nicht verübeln könnte, wenn ich mich ihm gegenüber auf denselben Standpunkt stellte, den er mir gegenüber einnimmt, indem er erklärt, dass es ihm nicht darum zu thun sei, »meine Zustimmung zu erringen«.

Nun frage ich: hat Bumm irgend eine meiner Behauptungen widerlegt? Selbst durch die von Bumm beliebte Darstellungsweise kann die Thatsache nicht weggeschafft werden, dass die Gonorrhoeforschung der letzten Jahre bedeutende Änderungen in unseren Anschauungen herbeigeführt hat, und wenn Bumm am Schlusse seiner Ausführungen als »Summa summarum« derselben bezeichnet, dass das Meiste, was die alte Gonokokkenlehre enthalte, auch vor den heutigen »aufgeklärten Anschauungen« bestehen könne, so erweist er sich gerade nicht als guter Rechenmeister. Stößt sich aber Bumm nur an den an einer Stelle von mir gebrauchten Ausdruck »Umwälzungen«, so bin ich gern bereit, denselben zurückzuziehen — an den Thatsachen wird dadurch nichts geändert.

Dass man ungeachtet dessen Bumm als Denjenigen bezeichnen muss, welcher nebst Neisser die ganze Gonorrhoelehre in ihrer heutigen Gestaltung inaugurirt hat, und dass mit seinem Namen die Gonorrhoeforschung für immer auf das engste verknüpft bleiben wird, braucht wohl nicht erst betont zu werden. Die wirklichen Verdienste Bumm's zu schmälern war auch nicht im entferntesten der Zweck meines Aufsatzes, wohl aber hielt ich es für nöthig, der Behauptung: dass der Gonococcus ein reiner Schleimhautparasit sei, entgegenzutreten, weil durch die Aufstellung derartiger generalisirender Thesen, wofern sie nicht wirklich berechtigt sind, die wissenschaftliche Erkenntnis gewiss nicht gefördert wird.

II. Über Provokation latenter Gonokokken.

Von

Dr. **Touton** in Wiesbaden[1].

Der Grund, warum noch immer eine nicht unerhebliche Anzahl von Frauen von ihren Männern kürzere oder längere Zeit nach der Heirath mit Gonorrhoe inficirt werden, trotzdem bei letzteren Sekretuntersuchungen auf Gonokokken selbst wiederholt vorgenommen waren, liegt vielfach an der Versäumnis der von Neisser zuerst und schon seit lange geforderten sogenannten »Provokationen«. Es können trotz mehrfachen negativen Befundes im Sekret und den Flocken doch noch lebensfähige Gonokokken in den verschiedensten Schlupfwinkeln (tiefe Epithellagen, Lakunen, Littre'sche Drüsen, Prostatagänge, Ductus ejaculatorii, Samenblasen) vorhanden sein, ohne sich während eines gewissen Zeitraumes dem durch das Orificium zu Tage tretenden Sekret spontan beizumischen (Verstopfung der Gänge an der Einmündungsstelle in die Urethra). In diesem Sinne kann man zweifellos trotz Sänger's Widerspruch von »Latenz der Gonokokken« sprechen.

Abgesehen von den Provokationen, welche die Pat. häufig unbeabsichtigt ausführen durch reichliches Trinken von Bier und Sekt, geschlechtliche Erregungen, Coïtus, anstrengende Fußtouren, Radfahren etc., wenden wir jetzt mit Absicht an: leicht reizende Injektionen mit Argentum nitricum oder Argentamin am besten mittels weichen Katheters auf die ganze Urethra applicirt, Einführung dickerer Sonden, besonders der französischen Sondes à boule, Auswischen der Urethra mit diesen Knopfsonden, Dehnungen nach Oberländer und Kollmann, Massiren der Urethra zur Entleerung der kleinen Drüschen über der eingeführten Sonde nach v. Crippa und Massiren der Prostata resp. der Samenblasen. Die hierdurch erzeugten »artificiellen Recidive« bilden sich bei zweckentsprechender Behandlung meist rasch zurück und die infektiöse Periode der Erkrankung ist oft damit abgeschlossen. In seltenen Fällen aber, wahrscheinlich dann, wenn nach langdauerndem Abschluss der Gonokokken von der freien Oberfläche der Urethra dieselbe ihre relative Immunität gegen die eigenen Gonokokken verloren hatte (cf. Wertheim), wandelt sich ein solches artificielles Recidiv um in eine richtige langwierige Gonorrhoe eventuell mit allen bei einer frischen Gonorrhoe möglichen

[1] Da in dem von der Vereinigung der Fachpresse für dieses Centralblatt gelieferten Referate über die kombinirte gynäkologisch-dermatologische Sitzung auf der Frankfurter Naturforscherversammlung mein dem Referenten derselben zur Verfügung gestelltes Autoreferat aus unbekannten Gründen fehlt, so wurde mir von dem Herrn Redakteur die nachträgliche Aufnahme des folgenden Autoreferates in zuvorkommendster Weise bewilligt.

Komplikationen, besonders Epididymitis. Man thut desshalb gut daran, die Pat. vor einer beabsichtigten Provokation auf diese Chance aufmerksam zu machen. Dabei muss man die andere: Auftreten des Recidives bald nach der Hochzeit, wenn man die Gonokokken ruhig liegen lässt, und die Infektion der Frau natürlich stark genug betonen. In der Praxis entscheiden sich die Pat. wohl immer für die Provokation. — Ich empfehle nun, wenn Verdacht auf »latente Gonokokken« vorliegt, am meisten folgendes Vorgehen. Es werden im Laufe von 20 Tagen 10 Diday'sche Ausspülungen der ganzen Urethra mit Argent. nitr. oder Argentamin (0,05—0,1 : 200,0) gemacht, unter denen die Anfangs etwa provocirten Gonokokken meistens auch wieder verschwinden. Ist dies geschehen und hat die Sekretion sehr abgenommen, dann folgt die Untersuchung und das Auswischen mit dem Knopfbougie eventuell in Verbindung mit v. Crippa's Methode, ferner das mehrmalige Ausdrücken der Prostata und Samenblasen vom Rectum aus. Bei Zeitmangel können die letzteren Maßnahmen schon während der Spülungen vorgenommen werden. Bleiben auch danach die Gonokokken in dem sich nicht wieder vermehrenden Sekrete (oder Flocken) aus, so halte ich den Pat. für ungefährlich, wenn ich auch etwaige katarrhalische Reste, Strikturen, Knoten in der Prostata der weiteren Behandlung empfehle.

Vielleicht könnte man bei der weiblichen Urethra, einem leider noch viel zu wenig gewürdigten chronischen Gonokokkenherd, auch vorsichtige Provokationen wagen, die sich wohl am Uterus verbieten.

III. Entgegnung an Herrn M. Sänger (Centralblatt für Gynäkologie 1896 No. 51).

Von

L. Landau in Berlin.

Als Herr Sänger im Centralblatt für Gynäkologie 1896 No. 3 einen Vortrag »Zur Doyen'schen Methode der Hysterectomia vaginalis« veröffentlichte, worin er als das Wesentliche dieser »Doyenschen Methode« »die freie Herausbeförderung des Uterus ohne präventive Verschließung der 4 Hauptgefäßstämme« bezeichnete, machte ich denselben in einer Notiz (Centralblatt für Gynäkologie 1896 No. 9) darauf aufmerksam, dass diese Methode der primären Entwicklung und consecutiven Blutstillung seit 1887 von mir geübt und empfohlen wird.

Herr Sänger sieht sich nun bemüßigt, nochmals den Richter zu spielen in einer Sache, in der zwischen den Betheiligten vollkommene Einigkeit besteht.

In einem Vortrage (Centralblatt für Gynäkologie 1896 No. 51) versuht er nunmehr mich in Widerspruch mit mir selbst zu setzen, indem er den Leser glauben zu machen sucht: ich behaupte, seit 1887 mit consecutiver Blutstillung operirt zu haben, während aus meinen Publikationen hervorgehe, dass ich damals die Péan'sche Methode der Opèration in situ mit präventiver Blutstillung geübt habe (l. c. p. 1316 oben). Den Beweis hierfür erbringt Herr Sänger durch die Nennung eines Vortrages von mir (»Zur Diagnose und Therapie des Gebärmutterkrebses«, Sammlung klin. Vorträge 1889 No. 338), den er sich wohl hütet, zu excerpiren, wie er dies mit anderen Stellen aus meinen Arbeiten für opportun hält.

Die in Frage kommende Schilderung meiner damaligen Technik (im J. 1889) lautet folgendermaßen:

»Nachdem die Kranke durch warme Bäder, Abführen, Klysmata, Desinfektion der Scheide und so weit wie möglich der Portio, genügend vorbereitet ist, wird der Uterus mit Muzeux'schen Zangen angezogen, die vordere und hintere Scheidenwand umschnitten, jedoch so, dass möglichst an der Stelle des Abganges des Ligamentum latum beiderseits noch eine kleine Brücke Scheidenschleimhaut erhalten bleibt. Möglichst stumpf wird dann mit Finger und Messergriff die Blase vom Uterus abpräparirt, und der hintere Scheidengrund in der Weise durchtrennt, dass der Finger sich in das retrocervicale und retrouterine Bindegewebe hineinbohrt. Das Peritoneum der hinteren Wand des Uterus, das verschieden tief hinabreicht, so dass es gleich bei der Umschneidung des hinteren Scheidengrundes getroffen werden kann, wird dann mit dem Messergriff oder der geschlossenen Scherenspitze stumpf getrennt. Blutende Partien der Scheide oder des paracervicalen Gewebes werden sofort mit geraden Pinces gefasst. Dann wird das Peritoneum an der vorderen Wand des Uterus an der Umschlagsstelle der Blase transversal mit der auf den Uterus senkrecht gerichteten Spitze des Messers, da wo es als bläuliche Haut schimmert, eingeschnitten; sofort retrahirt sich diese ungemein elastische Membran, und nunmehr geht man wiederum unterhalb derselben stumpf mit dem Finger gegen die am schwierigsten zu behandelnden seitlichen Befestigungen der Blase mit dem Uterus vor, indem man hier diese Verbindung möglichst vorsichtig löst. Hierbei ist auf den Harnleiter, der leider nicht selten verzerrt ist (durch Zug am Uterus oder Narben), Obacht zu geben. Nunmehr geht der Zeigefinger der linken Hand die hintere Uterusfläche entlang, krümmt sich hakenförmig über den Fundus, geht an seine Kante und umgreift die Basis des durch die vorhergehenden Manipulationen freigemachten linken Ligamentum latum. Während nun der Zeigefinger der rechten Hand von der Kante der vorderen seitlichen Schnittfläche im Scheidengrunde, der vorderen Fläche des Uterus entlang nach der Basis des linken Ligamentum latum geht, bis er die Spitze des linken Zeigefingers trifft, wird eine gespreizte Klemmzange möglichst dicht an der Kante des Uterus auf diesen

*

Fingern vorgeschoben und sorgfältig geschlossen. Je nach der Breite und nach der Herunterziehbarkeit und Fixation des Ligamentum braucht man 1—3 größere gekrümmte Zangen. Sobald die erste angelegt ist, wird natürlich die restirende Schleimhautbrücke und die Basis des Ligamentum latum mit kurzem Scherenschnitt abgetrennt, dann die zweite Pince etc. eben so angelegt. Ich habe Fälle operirt, in denen mit Leichtigkeit die vom Zeigefinger umgriffene Basis Ligamenti lati in eine Klemmzange gefasst wurde, und die Anlegung einer zweiten völlig überflüssig war.« . . . . »Fällt bei diesen Manipulationen ein Ovarium vor oder hat man sonst Grund, dasselbe zu entfernen, so wird es mit einer Kugelzange angezogen, jenseits derselben eine Klemmpincette angelegt und dasselbe abgeschnitten. Unter Umständen kann das betreffende Ovarium mit Vortheil in Verbindung mit dem Uterus bleiben und mit diesem gleichzeitig abgetrennt werden.

Sobald der Uterus von den linken Adnexis getrennt ist, verfährt man ähnlich auf der rechten Seite. Man achte nur darauf, dass er jetzt mit der Muzeux'schen Zange nicht bloß nach unten, sondern nach der entgegengesetzten Seite, also nach links gezogen wird, weil die noch mit ihm verbundenen rechtsseitigen Adnexa ihn stark nach rechts und oben ziehen.« . . . .

Dass unter »Basis des Lig. latum« die breite Anheftungsfläche des Lig. latum an dem Uterus und nicht etwa das Lig. cardinale zu verstehen ist, geht ohne Weiteres aus der Schilderung der Technik hervor.

Wenn Herr Sänger diese Technik wirklich für die »Péan'sche Methode der Operation in situ mit präventiver Blutstillung« hält, so will ich an seiner Unparteilichkeit nicht zweifeln, zumal er dieselbe dem Leser durch die Überschrift »Non mea res agitur« ausdrücklich versichert; freilich erscheint dann eine weitere sachliche Diskussion mit ihm zwecklos.

Ich bin übrigens überzeugt, dass Herr Sänger auch hier vor sich selbst Recht behalten wird. Er braucht nur die Hemisectio anterior oder das Anlegen einer einzigen federnden Klemme als Doyen'sche Methode zu bezeichnen, um meinen Namen mit vollem Recht außer Acht lassen zu können. Schon in seiner letzten Darstellung bedeutet für ihn ja die Doyen'sche Methode etwas ganz Anderes, als nur »die freie Herausbeförderung des Uterus ohne präventive Verschließung der 4 Hauptgefäßstämme«. Nur um diesen einen Punkt handelte es sich aber in meiner Rekrimination.

Die willkürlichen Einwände des Herrn Sänger sind nur geeignet, eine an sich ganz klare Sache zu verwirren, und ich verzichte völlig darauf, Herrn Sänger gegenüber einen nochmaligen Bekehrungsversuch zu unternehmen.

Für diejenigen Leser aber, welche der objektive Thatbestand interessiren könnte, stelle ich fest, dass ich von 1887 ab mit consecutiver Blutstillung operire, wo dies angängig ist. Diese Methode

habe ich jedoch nicht angewendet in meinen allerersten Fällen von komplicirten Beckenabscessen, bei welchen ich mich an die Péanschen Vorschriften hielt. Auch jetzt noch nehme ich hier und da zu dieser Technik meine Zuflucht und habe wiederholt ausdrücklich hervorgehoben, dass es eine für alle Fälle anwendbare Methode nicht giebt.

Unsere Anschauungen darüber sind in unseren Arbeiten so klar aus einander gesetzt, dass auch die Sänger'sche Methode unparteiischer Beurtheilung den Thatbestand nicht wird verwirren können.

IV. Replik auf vorstehende „Entgegnung“ von Herrn L. Landau.

Von

M. Sänger.

Ich kann in dieser »Entgegnung« des Herrn L. Landau auf meinen in No. 51 1896 dieses Centralblattes abgedruckten Vortrag »Zur Geschichte der vaginalen Hysterektomie nach Doyen« nichts erblicken als den Ausdruck der Verlegenheit, dass ich, als der Herausgeforderte, ihm aus seinen eigenen Arbeiten Schritt für Schritt das Unberechtigte seines Anspruches nachweisen konnte, vor Doyen und unabhängig von ihm das, was ich nun oft genug klar und deutlich als Doyen'sche Methode der vaginalen Hysterektomie kennzeichnete, ausgeübt zu haben.

Nun versucht Herr Landau abermals diesen Anspruch aufrecht zu erhalten und macht es mir sehr leicht, ihn auch abermals mit seinen eigenen Waffen zu schlagen.

Schält man aus der mir nur willkommenen »Entgegnung« des Herrn Landau, deren unparlamentarische Ausdrücke und persönlichen Invektiven ich seiner Gereiztheit zu Gute halte und ungerügt lasse, den Kern heraus, so hat er zur Widerlegung der von mir nachgewiesenen Thatsachen nichts vorzubringen vermocht, als ein dazu gänzlich ungeeignetes Citat aus einer Arbeit, die er selbst bei der ersten Geltendmachung seiner Ansprüche mir gegenüber (Centralblatt für Gynäkologie 1896 No. 9) nicht erwähnt hatte und von welcher er »glauben machen möchte«, als ob ich Angst davor gehabt habe.

Und was beweist dieses lange Citat? Nichts als dass Landau 1889, in der ersten Entwicklungsperiode der vaginalen Klemmenhysterektomie, allerdings die Richelot-Péan'sche Methode und nur diese geübt habe: Das Scheidengewölbe wird umschnitten mit beiderseitiger Erhaltung noch einer kleinen Brücke von Scheidenschleimhaut; — blutende Partien der Scheide oder des paracervicalen Gewebes werden sofort (!) mit geraden Pinces gefasst (!); — eine oder mehrere Klemmzangen werden unter Leitung der Finger bei in situ

bleibendem Uterus (! !) entlang der Seitenkante des letzteren eingeschoben; werden mehrere Klemmzangen gebraucht, so wird medial von der ersten das Gewebe durchtrennt, ehe die nächst höhere angelegt wird (! !); — ein vorfallendes oder mit der Kugelzange angezogenes Ovarium wird für sich abgeklemmt (!): — kurz von Allem gerade das Gegentheil der Doyen'schen Methode; von »primärer Entwicklung (des Uterus) und consecutiver Blutstillung« auch nicht die Spur!

Und doch beharrt Herr Landau darauf, dass er bereits »von 1887 ab mit consecutiver Blutstillung operire« — »wo dies angängig ist«, wie er nun abschwächend hinzufügt.

Wie kann aber Herr Landau den Lesern seiner jetzigen »Entgegnung« — für seine Monographie kam mein Vortrag zu spät — nur zumuthen das so hinzunehmen, wo er aus seinen eigenen Schriften von mir widerlegt wurde und nun — sich selber widerlegt hat? ! Ich fasse das nicht.

Herr Landau hat sich selbst gerichtet. Ich brauche daher nicht länger Richter in dieser Sache zu sein.

Mein Vortrag, worin ich Doyen's und Landau's Ansprüche abwäge, ist streng sachlich gehalten, enthält auch nicht ein böses Wort und geizt wahrlich nicht mit Lobsprüchen auf Herrn Landau.

Seine Verdienste bleiben immer noch groß genug, auch wenn das der gänzlichen Unterlassung der präventiven Blutstillung, was allerdings der Kernpunkt der Doyen'schen Methode ist, ihm aberkannt werden musste.

Daher schließe ich mit den Worten: Amicus Doyen, amicus Landau, maxime amica veritas!

Berichte aus gynäkol. Gesellschaften u. Krankenhäusern.

1) Gesellschaft für Geburtshilfe und Gynäkologie zu Berlin.

Sitzung vom 27. November 1896.

Vorsitzender: Herr Martin; Schriftführer: Herr Winter.

Zu Mitgliedern werden gewählt: die Herren Dr. Schiller, Dr. Schlayer, Dr. Höllander, Dr. Burmeister, Dr. Kauffmann, Dr. Lesse, Stabsarzt Dr. Volkmann, Dr. Stoecklin, Dr. Voswinckel, Dr. Kreisch.

I. Demonstration von Präparaten.

Herr Schäffer zeigt Milzbrandkulturen herum von Seidenfäden, die angegangen sind, wiewohl sie dem von Bröse in der letzten Sitzung empfohlenen neuen Katgutsterilisationsverfahren unterworfen worden sind. Bröse empfahl, das Rohkatgut in Juniperusöl auf dem Wasserbade 1/2 Stunde zu kochen. Die Prüfung der Sterilität, welche Bröse an Thieren anstellte, hat S. an Bouillonröhrchen vorgenommen. Die in Juniperusöl gekochten Testobjekte wurden vor der Verimpfung in Schwefelkohlenstoff, Äther, Alkohol, Wasser abgespült; sie gingen an, wiewohl sie 30, 35 und 45 Minuten gekocht waren. Dieses Verfahren ist also unzuverlässig.

Zweitens giebt S. einige Proben von Katgut herum, die nach seiner Sublimat-Alkohol-Methode gekocht sind. Die Fäden sind völlig unzer-

reißbar, wiewohl sie doppelt so lange als erforderlich gekocht worden sind. Der ihm gemachte Einwand, dass sein Katgut leicht reiße, beruhe darauf, dass statt des vorgeschriebenen absoluten Alkohols ein verdünnter genommen worden sei. Weil der absolute (99%ige) Alkohol nicht überall leicht erhältlich sei, empfehle er jetzt 95%igen Alkohol; von diesem dürfen dann aber nur 90 Theile und 10 Theile Aq. dest. genommen werden; oder 90%igen Alkohol; von diesem nimmt man 94 Theile und 6 Theile Wasser. Der Sublimatzusatz (0,5%) bleibt derselbe.

Herr Bröse demonstrirt einen durch die vaginale Radikaloperation entfernten Uterus mit den Anhängen. Das Präparat stammt von einer Frau, die viele Jahre hindurch leidend, immer wieder von pelveoperitonitischen Attacken ergriffen wurde. Die Operation war besonders dadurch erschwert, dass der Fundus uteri mit Netz und Darm innig verwachsen war. Doch gelang es nach Eröffnung des Douglasschen Raumes, Unterbindung der Uterinae durch Spaltung der vorderen Uteruswand nach Doyen den Fundus bis vor die Vulva zu ziehen, die Verwachsungen zu durchtrennen, die Adnexe aus den Adhäsionen zu lösen und Alles mittels der Nahtmethode zu exstirpiren. Die Blutung aus einem Einriss in das linke Ligamentum infundibulo-pelvicum musste mittels Klemmen gestillt werden. An dem Präparat fällt vor Allem die starke zottige Verdickung der Uterusschleimhaut auf; die mikroskopische Untersuchung steht noch aus. (In der Sitzung vom 11. December als fungöse interstitielle Endometritis demonstrirt.)

II. Diskussion über den Vortrag des Herrn Kiefer: »Die Virulenzverhältnisse der eitrigen Adnexerkrankungen«.

Herrn Olshausen's Erfahrungen stimmen bezüglich der Zeit, in welcher Sterilität der Mikroorganismen einzutreten pflegt, mit den Angaben des Herrn Kiefer vollkommen überein. Es giebt aber Fälle, in denen man mit der Operation länger warten muss, weil immer von Neuem peritonitische Attacken kommen. Während eines bestehenden Fiebers zu operiren, widerräth O. dringend.

Herr Winter hält es nicht für richtig, die Reaktion des Peritoneum und das Fieber als Kriterium für die Beurtheilung des Virulenzgrades der Adnexeiterungen zu verwerthen; beide können fehlen, trotzdem eine Verunreinigung der Bauchhöhle mit virulenten Infektionsträgern stattgefunden hat, weil eben das Peritoneum derselben schnell Herr werden kann; besser eignet sich hierfür die Reaktion des Bindegewebes; namentlich in Bauchdeckenabscessen haben wir oft einen Beweis für die Virulenz des entleerten Eiters zu erblicken.

W. möchte es auch beanstanden, einen Durchschnittsvirulenzgrad für Adnexeiterungen aufzustellen und als Richtschnur für praktisches Handeln zu verwerthen. Richtiger ist es, zunächst die Differentialdiagnose der verschiedenen Formen der Pyosalpinx nach ihren Infektionsträgern versuchen und danach die Indikation zu stellen. Innerhalb der verschiedenen Gruppen ist es gewiss richtig, frische und ältere Formen in Hinblick auf die Operation verschieden zu beurtheilen.

Herr Czempin weist auf eine von ihm veröffentlichte Arbeit »Laparotomien mit und ohne Drainage« hin, in welcher er sich ebenfalls mit der Virulenz der Adnextumoren beschäftigt hat. In jener Arbeit wandte er sich gegen Schauta-Wertheim, welche den Grad der Virulenz durch mikroskopische Untersuchung während der Operation bestimmen wollten, und sobald andere Mikroorganismen als Gonokokken im Eiter der Tubensäcke gefunden wurden, der Infektion des Peritoneums durch Drainage entgegenwirken wollten. Nicht das Vorhandensein von Mikroorganismen entscheidet die Frage der Virulenz. Selbst wenn sie morphologisch vorhanden sind, brauchen sie nicht virulent zu sein, und wenn sie selbst auf künstlichem Nährboden fortgezüchtet (Wertheim) und auf Thiere geimpft sich virulent erweisen, ist es nicht erwiesen, dass sie für ihren ursprünglichen Wirth noch virulent gewesen wären. In Bezug auf die Beurtheilung der zur Operation gelangenden Fälle für die Frage, ob noch Virulenz vorhanden ist oder nicht, bleibt demnach lediglich das klinische Bild zu verwerthen. Die akuten Fälle, bei denen hohes Fieber, peritonitische Reizerscheinungen bestehen und ein inkomplicirter Tumor der Tube oder des Ovarium vorliegt, werden von Hause aus

als infektiöse anzusprechen sein. Bei ihrer Operation wird die größte Vorsicht anzuwenden sein, dass die Geschwülste nicht platzen und dass für diesen Fall der austretende Eiter durch Verbandstücke an der Berührung mit dem Peritoneum gehindert wird. Am besten wird man übrigens thun, wenn man solche Fälle überhaupt nicht im akuten Stadium operirt.

Die Fälle dagegen, in welchen die klinischen Erscheinungen nicht in solcher Akuität, mit längerem Fieber und begleitender Peritonitis auftreten, sind darum oft nicht minder gefährlich. Die Beurtheilung ihrer Infektiosität ist nach C. zu finden in der Mitbetheiligung des Beckenbindegewebes, sowohl des horizontalen Beckenbindegewebes als auch des Parametrium laterale selbst bis zum Ligamentum infundibulo-pelvicum hinauf. Am besten wird die diesbezügliche Untersuchung in Narkose vorgenommen. Man findet dann oft, dass der eigentliche Adnextumor relativ klein ist im Verhältnis zu dem entzündeten, ihn einhüllenden Beckenbindegewebe. Die Anamnese ist hier ohne Belang. Wenn selbst Gonorrhoe die erste Ursache der Schleimhauterkrankung war und der Tubensack mit den für das Peritoneum weniger gefährlichen Gonokokken angefüllt ist, so resultirt die exsudative Schwellung des Bindegewebes um die Adnexe herum aus den gefährlichen pathogenen Mikroorganismen. Erst der Operateur, welcher vermeintliche größere Adnextumoren bei frischer Entzündung operirt und kennen gelernt hat, wie verschwindend oft der Antheil der eitrigen Tube an dem gefühlten Tumor gewesen ist, die erkrankten Adnexe aus den dicken, eitrigen, sulzig infiltrirten Schwarten des Parametrium des Lig. latum und des Beckenbodens herausgegraben hat, welch letztere nach der Operation zurückbleiben und das Bauchfell inficiren, der erkennt die große Gefahr, welche die noch nicht völlig erloschene Entzündung des Beckenbindegewebes in sich birgt. Desshalb hatte C. in seiner damaligen Arbeit auf Grund seiner reichen Beobachtungen eine Karenzzeit von 6 Monaten nach der akuten Entzündung gefordert. Diese Zeit gilt indessen nicht bloß für die ursprüngliche akute Entzündung der Adnexa und ihrer Umgebung, sondern auch für die akuten Nachschübe, wie sie so häufig im Gefolge der Adnexerkrankungen eintreten.

Für die Frage der Virulenz der Adnexerkrankungen ist der Weg, die Methode der Operation gleichgültig. Die Eröffnung der frisch-eitrig-entzündeten Bindegewebsschwarten ist für das Peritoneum eben so gefährlich, ob man von der Bauchhöhle oder von der Scheide aus operirt. C. belegt dies mit einem diesbezüglichen Fall und fordert auch für die vaginalen Operationsmethoden das gleiche Abwarten für mehrere Monate, bis die Virulenz erloschen ist.

C. weist darauf hin, dass das von Herrn Mackenrodt empfohlene Verfahren, die Tube sammt dem Isthmus aus dem Uterus herauszuschneiden, nicht neu ist. Schauta hat bereits vor 10 Jahren darauf hingewiesen. C. hat auch davon keinen besonderen Erfolg gesehen.

Herr Bröse kann sich mit der Auffassung des Herrn Kiefer hinsichtlich der gonorrhoischen Adnexerkrankungen nicht einverstanden erklären.

Wenn die Auffassung des Herrn Kiefer, der da annimmt, dass die Gonokokken die Schleimhaut entlang wachsen, in die Tube kommen, dass das uterine Ende der Tube zuschwillt, sich Eiter und Toxine in der Tube bilden, die Gonokokken zu Grunde gehen und diese Toxine enthaltenden Eitersäcke die Ursachen der immer wieder auftretenden pelveoperitonitischen Anfälle der Pat. sind, die richtige wäre, so müssten doch die Frauen vollkommen genesen, wenn man die Adnexe entfernt. Aber die Erfolge der Adnexoperationen bei Gonorrhoe sind häufig hinsichtlich der vollkommenen Genesung der Kranken unbefriedigend. Auch Frauen, denen beide Tuben entfernt sind, erkranken öfter immer wieder an Pelveoperitonitis, weil das Beckenperitoneum immer wieder vom Uterus aus inficirt wird. B. ist desshalb in der letzten Zeit von den partiellen Operationen bei den gonorrhoischen Adnexoperationen mehr und mehr abgekommen. Da, wo dringende Indikationen, z. B. auf andere Weise nicht zu beseitigende Blutungen oder dauernde Arbeitsunfähigkeit zur Operation drängen, muss man die gonorrhoisch erkrankten Genitalorgane vollkommen ausrotten. Erst wenn eine feste Narbe im Scheiden-

gewölbe die Bauchhöhle gegen immer wieder erneute Infektionen schützt, kann man hoffen, dass der Process im Becken ausheilt. Die Zukunft für diese Erkrankungen gehört der vaginalen Radikaloperation.

Herr Gottschalk kann auf Grund eingehender Untersuchungen bestätigen, dass in abgeschlossenen Eitersäcken die Mikroorganismen sehr bald zu Grunde gehen. Dass es aber auch Ausnahmen giebt, hat G. noch kürzlich in einem Falle von linksseitiger gonorrhoischer Pyosalpinx gesehen, den er nahezu 3 Jahre lang beobachtet hatte. Hier fanden sich jetzt bei der Exstirpation noch vollvirulente Gonokokken sowohl im Eiter des Eileiters als dem des zugehörigen Ovarium, das gleichfalls mehrere kleine Abscesse aufwies. Die Anhänge der anderen Seite waren in der langen Zeit gesund geblieben. Solche Beobachtungen lehrten, dass unsere Kenntnisse von der Lebensdauer der Eitererreger noch zu unsichere sind, als dass sich hierauf unser praktisches Handeln mit Sicherheit stützen könne. Es sei desshalb praktisch besser, jeden Eiter, der sich in der Bauchhöhle, sei es frei oder abgekapselt, finde, bei der Operation als virulent anzusehen und danach Vorkehrmaßregeln (vorsichtige Entwicklung der Eitergeschwülste, Schutz der Darmschlingen, eventuell Ausschaltung des mit Eiter verunreinigten Operationsgebietes von der übrigen Bauchhöhle) zu treffen.

G. wendet sich ferner gegen die Behauptung des Herrn Vortr., wonach die Prognose der Laparotomien in erster Linie von dem Virulenzgrad der vorhandenen Infektionskeime und erst in zweiter Linie von der Widerstandsfähigkeit des Organismus abhänge. Dass die Gefahr mit dem Virulenzgrad der Infektionskeime proportional wachse, sei ja gewiss richtig, doch werde dieser Virulenzgrad so sehr von der erhöhten oder herabgesetzten Widerstandsfähigkeit des Organismus beeinflusst, dass sich eine solche Scheidung nicht wohl machen lasse. So könne schon die Beschaffenheit des Nährbodens, von der ja der Virulenzgrad in erster Linie abhänge, von vorn herein die vorhandenen Infektionskeime derartig alteriren, dass eine Infektion ausbleibe oder erleichtert werde. Die chemische Beschaffenheit des Ortes der primären Lokalisation der Infektionskeime falle hier sehr in die Wagschale. Des Weiteren würden die in den Organismus bereits eingedrungenen Infektionskeime je nach der chemischen Organisation des befallenen Individuums in ihrem Virulenzgrad wesentlich beeinflusst. Speciell komme dann aber auch in Betracht, ob der Organismus seine entgiftend wirkenden Gegenkräfte den Infektionskeimen bezw. deren Stoffwechselprodukten gegenüber voll und ganz und möglichst rasch zur Geltung bringen könne. Von diesem Gesichtspunkte aus sei es ein großer Unterschied, ob die Keime bezw. deren Stoffwechselprodukte zuerst in die Blutbahnen des Pfortaderkreislaufes gelangten, bevor sie das Herz passiren oder aber auf dem Wege der Lymphbahnen unter Umgehung des Pfortaderkreislaufes gleich in den großen Blutkreislauf bezw. in das Herz gebracht würden. Denn bekanntlich könnten gerade in der normal funktionirenden Leber die Stoffwechselprodukte der Infektionskeime nahezu oder gänzlich unschädlich gemacht werden: die Toxine hier entgiftet, die Säuren durch Ammoniak gebunden werden. Beim Passiren des Pfortaderkreislaufes können so die Folgen der primären Virulenz der Infektionskeime derartig wett gemacht werden, dass die Herzthätigkeit weiter keinen Schaden zu nehmen brauche. Fasse man die Widerstandskraft des Organismus in diesem weiten Sinne auf, so sei nach dem Gesagten einleuchtend, dass der Virulenzgrad der Keime von ihr beeinflusst werde.

Herr Gebhard betont die Möglichkeit, dass Mikroorganismen, welche zur Zeit der Operation noch nicht virulent sind, in der Bauchhöhle ihre Virulenz wieder erlangen können, wenn sie sich auf todtem Material ansiedeln. Auch der Quantität der in die Bauchhöhle verbrachten Kokken müsse einiges Gewicht beigelegt werden, da das Thierexperiment lehre, dass eine gewisse Zahl von Mikroben vom Organismus vertragen werde, die Einverleibung größerer Mengen einer Kultur dagegen häufig tödlich wirke.

Herr Mackenrodt hält die Ungefährlichkeit des Gonococcus bezüglich der Erregung tödlicher Peritonitis noch nicht für erwiesen. Die Störungen der Spätrekonvalescenz nach vielen Laparotomien hängt außer von Infektion durch ge-

platzte Eitersäcke sicherlich noch von vielen anderen Faktoren ab. Insbesondere muss bei einer Pyosalpinxoperation das ganze zugehörige Uterushorn entfernt werden, weil sonst leicht im zurückgelassenen interstitiellen Theil der Tube neue Abscesse sich entwickeln können. Auch Seidenfäden sah M. öfters als Ursache fortbestehenden Siechthums in Folge chronischer Schwellung resp. Abscedirungen an den Stümpfen. M. protestirt gegen die Verurtheilung der vaginalen Operation bei Pyosalpinx auf Grund eines ungünstigen Falles, wie es Herr Czempin gethan hat. Dem gegenüber hat sich das vaginale Verfahren an einer großen Anzahl von ausgezeichneten Erfolgen als viel ungefährlicher als die Laparotomie erwiesen. Freilich sind die vaginalen Operationen durchweg schwieriger als die Laparotomie. Die Entscheidung für den einen oder den anderen Weg hängt von der persönlichen Erfahrung und Übung des Operateurs ab.

Herr A. Martin hält es für unmöglich, in der Praxis das Desiderium durchzuführen, dass man nur nach völligem Absterben der inficirenden Mikroorganismen operire. Die Frage nach dem Verhalten der Bauchdeckenwunde unter dem Einfluss des auslaufenden Eiters erledigt sich durch den fast durchweg günstigen Heilungsvorgang derselben. Gerade die von Herrn Czempin erwähnten Schwielen im Parametrium erscheinen verdächtig, da sie die Brutstätte pathogener Keime sind. Unter diesen Keimen weist er auf das von Herrn Kiefer specieller verfolgte Bacterium coli hin. M. spricht sich zum Schluss gegen die Drainage aus.

Herr Kiefer (Schlusswort) dankt für die umfangreiche Diskussion und freut sich, seine Durchschnittsannahmen vom Eintreten der Sterilität von Herrn Olshausen bestätigt zu sehen. Ob es Ausnahmefälle giebt, wo in abgekapselten Eiterherden die Virulenz sich länger wie 1 Jahr erhalten hat, ist wohl nicht erwiesen. Ein solcher Eindruck möchte vielleicht durch mehrfaches Recidiviren desselben Processes hervorgebracht werden können, wie z. B. in dem von Herrn Gottschalk erwähnten Falle, wo Gonokokken sich über 3 Jahre frisch erhalten haben sollen. Bei abgesackten Herden geht das gegen jegliche Erfahrung. Wir wissen ja doch wenig Genaues über die Herstellung von Eitertuben ad integrum (analog ist z. B. mehrfache Epididymitis mit normaler späterer Funktion gar kein seltenes Ereignis).

Hat eine solche Pyosalpinx sich ganz zurückgebildet, so kann sie jeder Zeit vom Uterus aus, wo die Keime sich unbegrenzt lange halten, wieder inficirt werden. Nach doppelseitiger Adnexexstirpation empfiehlt sich desshalb zweifellos die Entfernung des Uterus anzuschließen, denn zumeist wird die chronische Pelveoperitonitis nicht durch die Residuen alter Herde, — Anfangs noch vielleicht durch direkte Toxinwirkung mikrobenfreien Eiters — unterhalten, sondern gewiss durch frische Nachschübe aus dem Uterus.

Dass man durchschnittlich bei bestehendem Fieber das Operiren lassen soll, ist zweifellos, aber es giebt doch auch Fälle, wo die Pat. gerade durch dauerndes Fiebern so heruntergekommen sind, dass man eben nicht länger zuwarten kann. Hat man sich dann vergewissert, dass der Process nicht frisch und allseitig abgegrenzt ist, so kann man die Operation — wie unsere diesbezüglichen Fälle zeigen mit Aussicht auf Erfolg — schon wagen.

Herr Winter will die Peritonealreaktion nicht als Kriterium dafür gelten lassen, ob die Keime virulent waren oder nicht. Letztes Mal habe ich erwähnt, dass erstens über 60% aller Fälle steril waren, und für den Rest der Fälle ist nicht allein die Peritonealreaktion, sondern die ganze Rekonvalescenz und der Thierversuch zur Beurtheilung herbeigezogen worden. Auf dem Wege der klinischen Beobachtung allein kommen wir eben nicht zu einer irgend wie sicheren Beurtheilung, eben desshalb ist ja die ganze Untersuchungsreihe zum Theil mit unternommen worden.

Wenn Herr Winter ferner glaubt, die Bauchdecken seien ein viel schärferes Reagens wie das Peritoneum, so hat das doch klar seinen Grund darin, dass hier die Suturen als reizende und leitende Fremdkörper mit im Spiele sind. (Von unseren 40 Fällen haben 2 Bauchabscesse gehabt. Der eine war ein frischer Bact. coli-Ovarialabscess gewesen, der noch lange nachher mit abgesackter Peritonitis

zu thun hatte; der Eiter des 2. Falles war steril, die Ursache des Nahtabscesses wurde andererseits konstatirt.)

Speciell die ganze Katgutfrage scheint mir darauf größtentheils hinauszukommen, und wenn auch alle Welt Hofmeister'sches gekochtes Katgut verwendete, würden wahrscheinlich die Nahteiterungen keineswegs verschwinden, vielleicht nicht einmal an Zahl abnehmen, weil eben das Katgut nicht so sehr gefährlich ist durch mangelhafte Sterilisirfähigkeit, als vielmehr bei reichlicher Verwendung als direkter todter Nährboden. So habe ich schon öfters bemerkt, dass, wenn nach abdominellen Totalexstirpationen eine große Menge langgelassener und in die Scheide geführter Katgutfäden sich wieder in die Bauchhöhle hochgezogen hatten, diese regelmäßig der Hauptsitz der eingetretenen Eiterungen waren. Dass sich bei solchen Gelegenheiten auch wohl die Virulenz wieder steigern kann, ist ganz klar, eben so in den Fällen, welche sehr richtig Herr Gebhard betonte, wo im Bauch zurückgebliebene Blutgerinnsel u. dgl. zum Nährboden eventueller Keime werden. Ob sich aber bei akutem Nachlass der Widerstandsfähigkeit des Organismus die Virulenz steigern könne, wie Herr Gottschalk meint, das ist doch mindestens unerwiesen.

Höchst erfreulich war es mir, von Herrn Winter zu vernehmen, dass auch er, entgegen den Herren Bröse, Dührssen und Mackenrodt, die Existenz einer diffusen Gonokokkenperitonitis nicht anerkennt. Dieses von Herrn Bröse seiner Zeit klinisch beschriebene Krankheitsbild ist so lange gänzlich unhaltbar, als es ihm nicht gelingt, bei einer diffusen Peritonitis überall im Bauch Gonokokken und zwar nur Gonokokken nachzuweisen. Klinische Erscheinungen allein können täuschen. Meine Erfahrungen, wo in 11 Fällen intra operationem frischer Gonokokkeneiter sich in die Bauchhöhle ergoss und keine Spur von Peritonitis entstand, beweisen strikte das Gegentheil.

Herr Czempin glaubt Nachdruck darauf legen zu müssen, dass das Bindegewebe ein ganz besonders günstiger Aufenthaltsort für Mikroben sei. Das ist zuzugeben für frisch puerperale Fälle, aber nicht für langdauernde chronische Eiterungen, wovon das Thema handelt. Im Gegentheil scheint doch hier die Fortschaffung und Resorbirung vorhandener Keime eine viel leichtere zu sein.

Das Entstehen einer gonorrhoischen Pyosalpinx auf dem Wege der Lymphbahnen ist von Niemand nachgewiesen und kommt wohl auch nicht vor, aber auch Strepto- und Staphylokokken dringen nur in puerperalen Geweben unmittelbar zu Ovarium und Tube vor; und klinisch allein kommen wir auch hier nicht weiter, weil man niemals wissen kann, wie viel von einem Tumor im gegebenen Fall auf Rechnung des Eiterherdes, wie viel auf Schwarten kommt; das ist unmöglich und würde außerdem nichts nutzen.

Herrn Gebhard gegenüber möchte ich doch dabei bleiben, dass es nicht auf die Menge, sondern nur auf die Virulenz der eindringenden Mikroben ankommt. In dem kleinsten Eitertröpfchen sind ja Tausende, und ein Bruchtheil davon, wenn sie nur recht giftig sind, z. B. von einem frischen Furunkel, genügt vollkommen zur tödlichen Peritonitis. Auch der Vorschlag des Herrn Gottschalk, das kleine Becken bei Eiteraustritt intra operationem prophylaktisch durch Vernähung der Appendices epiploica zu vernähen und gegen die übrige Bauchhöhle abzuschließen, kann seinen Zweck nicht erfüllen, weil es unmöglich erscheinen muss, unter solchen Verhältnissen die gänzliche Berührung des oberen Peritoneums resp. der betreffenden Darmschlingen mit dem gefährlichen Material zu vermeiden.

Zum Schluss hat noch Herr Martin auf die Rolle hingewiesen, welche in unseren Fällen das Bact. coli spielte. Dieser Mikroorganismus ist bisher gynäkologischerseits recht wenig gewürdigt worden und doch fand er sich z. B. in meinen Fällen in mikroskopisch $22^1/_2\%$ und kulturell 10%. Wie ich seiner Zeit in Frankfurt aus einander setzte, glaube ich namentlich annehmen zu müssen, dass speciell bei Ovarialeiterungen das Gros auf Bact. coli-Basis entfällt und habe desshalb damals der ascendirenden Gonorrhoe die gewissermaßen descendirende Coli-Infektion entgegengestellt. Die chronische Erkrankung des Darmperitoneums

spielt dabei die primäre und ursächliche Rolle, die zufällige Entleerung eines Follikelhämatoms oder Corpus luteum, wodurch ein Hohlraum mit vorzüglichen Ernährungsbedingungen für die Darmbakterien frei wird, ist das 2. Ereignis, an welches sich die Eiterung direkt anschließt und später in die Tube durchbrechen kann. Pyosalpinx allein auf Coli-Basis ist selten, häufig dagegen in Verbindung mit Ovarialabscess.

In Beziehung auf die Drainagefrage kann man sich Herrn Martin gewiss anschließen, denn: sind die eingedrungenen Keime hochvirulent, dann nützt sie nichts, sind sie dagegen abgeschwächt, so schädigt sie als reizender Fremdkörper nur die Entwicklung der peritonealen Resorption.

Mit Vortheil wäre sie vielleicht allein in solchen Fällen zu verwenden, wo nicht entfernbare, dicke Schwielen zurückbleiben müssen, deren eitrige Einschmelzung zu erwarten steht.

---

2) Geburtshilflich-gynäkologische Gesellschaft in Wien.

Sitzung vom 1. December 1896.

Vorsitzender: Herr G. Braun; Schriftführer: R. Braun.

Der Vorsitzende begrüßt Herrn Dr. Speyer aus Berlin als Gast.

1) Herr Endletsberger als Gast. Demonstration von Präparaten.

Vortr. berichtet über die Methode von Kayserling, die sich für die Verwendung in Museen besonders eignet, da sie bei geringem Kostenaufwande die Möglichkeit sehr raschen Arbeitens bietet, und die Präparate nach langer Zeit noch zur histologischen Untersuchung geeignet sind und dabei ihre natürliche Farbe bis in die kleinste Nuance behalten.

Der Hirnschnitt eines Fötus, den E. demonstrirt, macht den Eindruck eines ganz frischen Schnittes, obwohl das Präparat bereits 3 Wochen alt ist. Eben so schön präsentiren sich Blutungen in einem multilokulären Kystom und der Durchschnitt durch einen myomatösen Uterus.

Was die Methode betrifft, so wurde sie von Kayserling in der Berliner klin. Wochenschrift 1896 No. 33 publicirt. Docent Haberda hat dieselbe mehrfach modificirt.

Der jetzt eingehaltene Vorgang bei der Konservirung ist folgender: Das Präparat wird genau in der später gewünschten Stellung, in Watte gewickelt, je nach seiner Größe, für 24 bis 48 Stunden in folgende Lösung gebracht:

Formalin	250,00
Kali acet.	30,00
Kali nitric.	10,00
Aqua	1000,00

Hierauf für eben so lange Zeit in 95%igen Alkohol, in welchem es seine in der Formalinlösung theilweise veränderte Farbe wieder erlangt.

Dann sind die Präparate zum Aufstellen fertig; und zwar geschieht dies in einer Lösung von:

Glycerin	500,00
Alkohol	100,00
Kali acet.	30,00
Aqua	1500,00

Die Präparate müssen während der Konservirung im Dunkeln bleiben.

Der Kostenpunkt ist aus folgenden Gründen ein geringer:

1) ist die Formalinlösung, wenn einmal in größerer Menge hergestellt, für eine ganze Reihe von Präparaten brauchbar und 2) bleibt die Glycerinlösung, in welcher die Präparate aufgestellt werden, immer klar, im Gegensatz zur Alkoholbehandlung, bei welcher ein häufiges Wechseln des letzteren nöthig, wozu noch kommt, dass die Glycerinkalilösung im Preise nur halb so hoch steht wie die gleiche Quantität Alkohol.

2) Herr Schauta: Demonstration einer Blasenmole.

In der neueren Litteratur nehmen die Publikationen über das Deciduoma malignum einen breiten Raum ein. Es giebt keine Wochenschrift, keine Monatsschrift in der nicht das eine oder das andere Mal ein derartiger Fall beschrieben worden wäre. Die histologischen Untersuchungen wurden mit großer Genauigkeit durchgeführt und man weiß heute, dass das Deciduoma malignum einen gewissen Zusammenhang hat mit der Blasenmole, indem in der weitaus größten Mehrzahl der Fälle die Blasenmole der Deciduombildung vorausgeht. Dieser Zusammenhang besteht und er ist den Forschern der letzten Jahre nicht entgangen. Man hat danach geforscht, ob nicht in der Blasenmole gewisse zellige Elemente vorhanden seien, welche sich auch in diesen malignen Geschwülsten der Uteruswand finden, und man hat auch derartige Elemente gefunden. Auch in den in meiner Klinik histologisch untersuchten Fällen von Blasenmole hat sich eine merkwürdige Übereinstimmung des Befundes zwischen den zelligen Elementen der Blasenmole und denen des Deciduoma malignum ergeben. Damit ist aber noch nicht der richtige Zusammenhang so dargethan, dass man sagen könnte, die Blasenmole sei zum Theil bereits das, was später das maligne Deciduom ist. Anatomisch ist die Sache wohl klar gelegt, nicht aber klinisch. Bis jetzt ist mir kein einziger Fall bekannt, in dem man noch bei bestehender Blasenmole diejenigen klinischen Symptome gefunden hätte, die die Malignität beweisen, wie Metastasen, Impfmetastasen etc. mit allen ihren deletären Folgen.

Durch einen Zufall ist S. in der Klinik in den Besitz eines Präparates gelangt, das in einwandsfreier Weise beweist, dass schon die Blasenmole, so lange sie noch im Uterus sitzt — und nicht erst nach ihrer Entfernung — dieselben Veränderungen hervorzurufen im Stande ist, die sonst erst nach ihrer Entfernung, bei Entwicklung eines Deciduoma malignum beobachtet worden sind.

Anfangs November 1896 wurde eine Frau in die Klinik gebracht, bei der eine Schwangerschaft von ca. 5 Monaten bestand. Die Frau hatte schon vorher 3mal normal geboren. Seit einiger Zeit bestand blutiger Ausfluss, dem die Pat. jedoch keine Bedeutung beilegte. Die Blutung wurde immer stärker. Der behandelnde Arzt fand in der Scheide einen etwa erbsengroßen Knoten von dunkelblauer Farbe, der einem Varixknoten täuschend ähnlich sah; an seiner Oberfläche war das Epithel theilweise defekt, so dass es nahe lag anzunehmen, dass die Blutung aus diesem Knoten stamme. S. sah den Knoten, doch hielt er denselben nicht für einen Varix, da er zu scharf begrenzt und hart war. Da die Frau fortblutete und die Schwangerschaft nicht zu halten war, wurde die Tamponade des Uterus vorgenommen, worauf unter Blutung ein Theil der Blasenmole abging. Die Mole wurde ausgeräumt. Die Frau hatte sehr viel Blut verloren, der Puls war sehr klein. Wertheim, der die Operation ausführte, excidirte nach Entleerung des Uterus den Knoten in der Scheide: die Fläche wurde dann vernäht. Die mikroskopische Untersuchung dieses Knotens qualificirte denselben als Metastase mit denselben zelligen Elementen, wie man sie beim Deciduoma malignum findet; auch in der Mole fanden sich dieselben zelligen Elemente.

Durch diesen Fall ist der Beweis erbracht, dass eine Mole schon im Uterus dasselbe zu Stande bringen könne, was ein Deciduoma malignum nach unserem bisherigen Wissen hervorzurufen vermag, nämlich Impfmetastasen. Daraus lässt sich eine sehr wichtige Lehre ziehen: diese scheinbar gutartigen Blasenmolen sind es in der That nicht, da man weiß, dass sich auf ihrem Boden bösartige Geschwülste bilden können. Der Fall lehrt weiter, dass schon bei Anwesenheit der Blasenmole Zeichen zweifelloser Malignität sich einstellen können und desshalb soll die Blasenmole wie ein malignes Gebilde betrachtet und behandelt werden. Da die Frau sehr ausgeblutet war, konnte die Totalexstirpation des Uterus nicht sofort vorgenommen werden, sie findet aber morgen statt. Die ausführliche histologische Beschreibung des Präparates folgt später.

3) Herr Woyer: Demonstration eines aus der Scheide entfernten Fremdkörpers.

Das Objekt, welches W. demonstrirt, stammt von einer 28jährigen Frau, die seit geraumer Zeit an Menstruationsanomalien litt. Der sie behandelnde Arzt rieth ihr zur Beseitigung derselben an, zu koncipiren. Die Frau bemühte sich nun auch, die Konception so bald als möglich zu erreichen. Da dies nach 5monatlichem regen sexuellen Verkehr nicht gelang, meinte der Arzt, das rühre daher, dass sie eine frigide Natur sei und kein Wollustgefühl empfinde, wesshalb er kräftigere Reizmittel anrieth. Der Mann der Frau wandte daher das Reizmittel in Gestalt des käuflichen Reizringes an. Bei einem im Februar angeblich unter großen Schmerzen stattgefundenen Coïtus verlor oder vergaß der Mann den Ring in der Vagina; derselbe blieb nun von Februar bis vor 8 Tagen in der Scheide liegen. Die Wirkung aber war die gewünschte, die Frau wurde schwanger. Eine in letzter Zeit zu Rathe gezogene Hebamme touchirte die Frau, sagte ihr, sie sei schwanger, es sei bereits der Kopf zu fühlen, der Muttermund aber nicht nachweisbar. In der Klinik fand man bei der Frau einen aashaft stinkenden Fluor und den Fremdkörper, der einen besonders großen Reizring mit doppeltem Hakenkranze darstellt.

Der lange Aufenthalt des Körpers in der Scheide und seine großen Dimensionen machen denselben zu einem interessanten Objekte, wesshalb er von W. demonstrirt wird.

R. Braun bemerkt, dass er während seiner Assistentenzeit öfters Gelegenheit gehabt habe, selbst bei Schwangeren und Gebärenden solche Wollustringe zu entfernen.

4) Herr Knauer: Ein durch Radikaloperation geheilter Fall von Nabelschnurbruch.

Vortr. demonstrirt ein Kind, bei welchem er vor 12 Tagen wegen Nabelschnurbruches die Radikaloperation ausführte.

Der Knabe ist das erste Kind seiner Mutter, welche am 19. November 1896 $^1/_2$2 Uhr Nachmittags gebärend in die Klinik Chrobak kam. Der Verlauf der Schwangerschaft war vollkommen normal. Das Kind befand sich in 2. Schädellage und die Geburt erfolgte spontan am 19. November 1896 um $^3/_4$11 Uhr Nachts. Das neugeborene Kind wog 3000 g, war 49 cm lang und wies eine wie gestielt aussehende, durch den Nabelring vortretende, dem Nabelstrange an seiner rechten Seite angelagerte, mit Amnios überkleidete etwa mandarinengroße Geschwulst auf, durch deren dünne und durchscheinende Wandungen man deutlich Dünndarmschlingen, ferner den Processus vermiformis und ein Stück Dickdarm wahrnehmen konnte. Die Bruchgeschwulst hatte an ihrer Basis einen Durchmesser von etwa $2^1/_2$ cm und war ringsum von einem ca. $1^1/_2$ cm breiten Hautring umgeben. Die Höhe der Bruchgeschwulst betrug ca. 7, die größte Breite 5 cm.

Bald nach der Geburt wurde der Versuch gemacht, den Bruchinhalt zu reponiren. Das ganze Konvolut der Dünndarmschlingen ging leicht zurück, nur an der rechten Bruchsackwand nahe der Durchtrittspforte erwies sich ein Stück Darm, anscheinend Dickdarm, adhärent und blieb irreponibel. Es wurde daher ein aseptischer Verband angelegt, um am nächsten Morgen die Radikaloperation auszuführen. Wäre die Reposition vollständig gelungen, so hätte man sofort die perkutane Ligatur ausgeführt, wie sie von Breus in einigen Fällen mit günstigem Erfolge geübt worden ist. Am nächsten Morgen wurde 10 Stunden nach der Geburt des Kindes die Radikaloperation der Hernie vorgenommen.

Es bestand die Absicht, die Operation nach der Methode von Olshausen auszuführen, und wurde daher der Hautring nahe am Rande zwischen Haut und Amnion cirkulär umschnitten und hierauf die Amnionhülle vom Peritoneum des Bruchsackes abgelöst, was ziemlich leicht gelang; nur an einer Stelle, an der Kuppe des Bruchsackes, riss das ganz enorm dünne Peritoneum etwas ein, so dass die dadurch entstandene Öffnung durch eine Naht geschlossen werden musste. Nachdem der Bruchsack auch vom Nabelstrange abgelöst war, wurde dieser nahe dem Bruchringe unterbunden und abgetragen. Ein jetzt vorgenommener Versuch, die Intestina zu reponiren, gelang nicht, und da auch, nachdem der Bruchsack ringsum

bis an den Nabelring frei präparirt war, die Reposition nicht gelingen wollte, musste der Bruchsack eröffnet werden. Dabei fand sich der Proc. vermiformis, das Coecum und ein Stück des aufsteigenden Colon in dem Bruchsacke und zeigte sich eine breite flächenhafte Verwachsung des Colon ascendens gleich oberhalb des Coecum mit der rechten Bruchsackwand gerade in der Gegend des Bruchringes. Dieser Umstand erklärte die Unmöglichkeit der Reposition.

An eine Lösung der Verwachsungen konnte man wegen der Breite und Ausdehnung derselben nicht denken und musste sowohl nach oben als auch nach unten debridirt werden, worauf die Reposition leicht ausführbar war. Hierauf Vereinigung der Bauchdecken in 3 Etagen, Verband.

Der Verlauf war ein glatter. Am 1. Tage erfolgte einige Male Erbrechen, am 2. Tage hatte das Kind bereits spontan Stuhl, und vom 3. Tage an nahm es die Brust. Die höchste Temperatur betrug am 2. Tage 37,8°.

Am 8. Tage wurden 2 Nähte entfernt, da sie an der Durchtrittsstelle des Nabelstranges durchgeschnitten hatten, so dass an dieser Stelle in der Ausdehnung einer Linie der nekrotisirende kleine Stumpf des Nabelstranges bloß lag. Die übrigen Nähte wurden am 10. Tage entfernt; an diesen Stellen war prima intentio eingetreten. Bezüglich der Ätiologie des Falles schließt sich Vortr. jenen an, welche den Nabelschnurbruch als eine Bildungshemmung, ein Stehenbleiben auf einer früheren Entwicklungsstufe auffassen, in der Weise, dass die Trennung des Darmes vom Dottergange länger nicht erfolgt, wodurch der in der Nabelschnur liegende Darm an diesem Orte verbleibt und dem Nabelringe die Möglichkeit sich zu verengern benommen wird.

Auch die fehlerhafte Lage des Coecum und des Colon ascendens in dem vorliegenden Falle spricht für ein Stehenbleiben auf einer früheren Entwicklungsstufe, da dieselbe der ursprünglich gerade gestreckten Anlage des Darmes entspricht. Für das Zustandekommen der breiten Adhäsionen des Dickdarmes mit der Bruchsackwand eine Erklärung zu geben ist Vortr. nicht im Stande. Man könnte eventuell, wie dies in ähnlichen Fällen durch Roser geschehen, eine fötale Peritonitis als Ursache der Verwachsungen annehmen.

5) Herr R. Braun demonstrirt eine weibliche Kindesleiche mit Verletzungen am Anus und der Vagina.

Die Frucht hatte sich in Steißlage II. Stellung befunden, der herbeigeholte Arzt versuchte den Fuß zu holen, nach vergeblichen Versuchen legte er 4mal die Zange an, die jedes Mal abglitt. Als die Frau in die Klinik kam, fand sich ein ca. kindskopfgroßes Hämatom des rechten Labiums vor. Die Extraktion der großen Frucht mit einem in die Hüftbeuge eingehakten Finger, die durch Expression von oben unterstützt wurde, war sehr mühsam.

Herr Haberda beobachtete einen ähnlichen Fall (das Präparat befindet sich im Institut v. Hofmann's); in diesem war das Septum recto-vaginale zerrissen.

6) Herr Mandl: Präparate von vaginaler Gonorrhoe.

Vortr. demonstrirt 2 Präparate, welche die durch Gonokokkeninvasion entstandenen Veränderungen des Vaginalgewebes illustriren. M. beschränkt sich nur auf einige Bemerkungen und verweist auf seine demnächst erscheinende (Monatsschrift für Geburtshilfe und Gynäkologie) Publikation. Die Ansichten über die Betheiligung der verschiedenen Theile des weiblichen Genitaltraktes haben im Laufe der letzten Jahre bedeutende Änderungen erlitten. Man hat früher angenommen, dass die Vagina der Hauptsitz der Erkrankung bei der Gonorrhoe sei. Später hat man die Ansicht vertreten, dass Urethra und Cervix die Prädilektionsstellen für die Gonorrhoe abgeben. Unter dem Einflusse der ursprünglich von Bumm vertretenen Lehre, dass das Plattenepithel für das Gonokokkenwachsthum nicht geeignet sei, hat man das Vorkommen einer Vaginitis gonorrhoica bei Erwachsenen überhaupt geleugnet. Bei Kindern nahm man an, dass die kindliche Vagina nicht im Stande sei, dem Eindringen der Gonokokken hinreichenden Widerstand entgegenzusetzen. Die Ansicht Bumm's, dass die Gonokokken nicht ins

Plattenepithel eindringen, ist durch eine Reihe von Untersuchungen widerlegt worden. Einzelne haben es nun versucht, auf Grund theoretischer Erwägungen anzunehmen, dass eine gonorrhoische Vaginitis bei Erwachsenen vorkommen könne und diesen ist entgegengehalten worden, dass die in der Vagina zu beobachtenden Reizerscheinungen noch immer nicht den Beweis erbringen, dass es sich um durch Gonokokken bedingte Entzündungen handle. Man hat angenommen, dass das überfließende Cervicalsekret im Stande sei, die Vagina zu reizen, dass es aber nicht zu einer Vaginitis gonorrhoica komme.

Bumm hat 1891 seinen Standpunkt modificirt. Er war geneigt, eine gonorrhoische Vaginitis bei Erwachsenen zuzugeben, aber nur bedingt, indem er sagt, dass ausnahmsweise die Vagina Erwachsener eine solche kindliche Zartheit behalten könne, dass sich in ihr eine Entzündung etabliren könne. Immerhin sei die Vaginitis gonorrhoica bei Erwachsenen sehr selten.

M. hat seine Untersuchungen zu einer Zeit begonnen, wo die neueste Bumm'sche Publikation in Veit's Handbuch noch nicht erschienen war. Bumm steht auch in dieser auf dem Standpunkte, dass die Vaginitis gonorrhoica nur vorkomme, wenn das Epithel eine solche Zartheit behalte, dass es dem kindlichen entspricht, und dass ferner unter dem Einflusse der geschlechtlichen Funktionen die Vagina eine solche Derbheit bekomme, dass eine Entzündung nicht zu Stande kommen könne. Bumm hat in den von ihm beobachteten Fällen an den Stellen, an welchen das Epithel eine besondere Dünnheit zeigte, die Gonokokken nur bis zum Bindegewebskörper, nirgends aber in denselben eindringen gesehen.

M. hat seine Untersuchungen, die ursprünglich bloß darauf gerichtet waren, ob die gonorrhoische Vaginitis bei Erwachsenen vorkomme oder nicht, fortgesetzt und wurden ihm diese dadurch ermöglicht, dass Prof. Schauta ihm gestattete, das Material seiner Ambulanz zu benutzen. Die Untersuchung betraf auch einen Fall, bei welchem vor $1/2$ Jahr Uterus und Adnexe exstirpirt worden waren. Diese Frau kam dann mit Erscheinungen einer frischen Urethralgonorrhoe zur Behandlung.

An den mikroskopischen Präparaten sieht man alle Erscheinungen der Entzündung; das subepitheliale Bindegewebe ist reichlich mit Rund- und Eiterzellen infiltrirt; die Epitheldecke ist an einzelnen Stellen vollkommen erhalten und intakt; an anderen Stellen sind die oberflächlichen Epithelzellen hier und da durch einander geworfen. An weiteren hat das Epithel an Dicke abgenommen, die oberflächlichen Lagen haben sich abgestoßen; endlich finden sich Stellen, wo der Bindegewebskörper vom Epithel vollständig entblößt ist. Diesen histologischen Befunden entsprechen auch die makroskopischen Befunde der akuten Vaginitis. Die Vaginalschleimhaut ist geröthet, geschwellt, uneben, sammtartig, fühlt sich heiß an und blutet leicht auf Berührung. Nebst ausgebreiteten Rasen von Gonokokken, die sich der Oberfläche der Epitheldecke entlang hinziehen, findet man Gonokokken in breiteren und dünneren Zügen in das Epithel eindringen, in typischer Anordnung, eine Verkennung ausschließend. An einzelnen Stellen dringen die Gonokokken besonders tief ein und konnte M. in allen seinen Fällen ein Überschreiten der Epithelgrenze konstatiren; sie waren in allen Fällen im Bindegewebskörper nachzuweisen, allerdings gewöhnlich in den oberflächlichsten Lagen desselben, nur in einzelnen Präparaten etwas tiefer. Durch diese Untersuchungen ist die Frage, ob es eine gonorrhoische Vaginitis giebt, endgültig erledigt.

Der Nachweis der Gonokokken im Bindegewebskörper ist von Bedeutung, weil er die Richtigkeit des von Wertheim vertretenen Standpunktes beweist, dass die Gonokokken, wenn sie einmal die Schleimhaut befallen, nicht nur in das Epithel, sondern auch in den Bindegewebskörper eindringen können.

Wertheim weist auf den Werth der Untersuchungen Mandl's hin, da gerade Bumm in der letzten Zeit seiner alten Lehre wieder Geltung zu verschaffen getrachtet hat, allerdings nicht in überzeugender Weise. Es macht den Eindruck, als ob sich Bumm nur mit Widerstreben den Ergebnissen der neueren Forschung anschließen würde und es ist dies ganz begreiflich. Mandl's Untersuchungen

zeigen, wie unrichtig die Bumm'sche Lehre von der Immunität des Plattenepithels war. Das dicke geschichtete Pflasterepithel der derben Vagina bietet keinen Schutz gegen das Eindringen der Gonokokken und in jedem Falle, in dem Mandl die Gonokokken nachweisen konnte, waren dieselben auch in das subepitheliale Bindegewebe eingedrungen. Es ist durchaus falsch, wenn man behauptet, dass die gonorrhoische Erkrankung der Schleimhaut eine wesentlich epitheliale sei; die Gonokokken dringen auch in das subepitheliale Bindegewebe ein und nisten sich daselbst fest.

7) Herr Peters: Zur Kasuistik der Vasa praevia.

P. demonstrirt eine Placenta fenestrata, herrührend von einem Falle von Vasa praevia furcata kombinirt mit Placenta praevia lateralis. Es handelte sich um eine Drittgebärende (vorher ein reifes und ein frühgeborenes Kind, normale Geburten, normales Wochenbett), die 4 Blutungen während der Schwangerschaft hatte und bei der nach 12stündiger Wehenthätigkeit von P. im Beginn der Eröffnungsperiode am unteren Eipol die aberrante Nabelschnurvene konstatirt werden konnte. Von den Arterien war nichts zu finden. Da der Befund der Mutter ein Zuwarten gestattete, wurde unter Seitenlagerung der Frau und konstanter Kontrolle der Herztöne exspektativ vorgegangen und gegen Ende der Eröffnungsperiode der künstliche Blasensprung ausgeführt, worauf es gelang, durch Expression binnen kurzer Zeit ein reifes Kind in Vorderscheitellage nicht asphyktisch zur Welt zu bringen. P. konnte an diesem Falle konstatiren, dass auch bei stehender Blase bei Vasa praevia durch die Kompression der Gefäße während der Wehen bedeutende Störungen der Placentarcirkulation möglich sind. Es ist daher eine intra-uterine Asphyxie in diesen Fällen, auch bei nicht rupturirten Gefäßen, möglich. P. bespricht weiter, auf die Theorie von Hofmeier und Kaltenbach für die Entstehung der Placenta praevia näher eingehend, den Zusammenhang zwischen Vasa praevia und letzterer und geht auf das therapeutische Handeln des Arztes bei diesen Fällen näher ein (der Fall wird ausführlich publicirt).

Ferner demonstrirt P. eine Placenta mit nur einer Nabelschnurarterie, welche einem wohlgebildeten, 4600 g schweren Kinde, das in Steißlage sehr schwierig extrahirt worden war, entstammte. Das Kind war asphyktisch, konnte jedoch wieder belebt werden. P. geht kurz auf die diesbezügliche Kasuistik ein.

Carcinom und Exstirpation.

3) F. Kleinhans (Prag). Über metastatisches und gleichzeitiges Vorkommen von Krebs in der Gebärmutter und in anderen Unterleibsorganen.

(Prager Zeitschrift für Heilkunde Bd. XVII. Hft. 2 u. 3.)

Bei einer 48jährigen, seit 3 Monaten kranken Nullipara war ein linksseitiges mannskopfgroßes, maligne degenerirtes Ovarialkystom (mikroskopisch: bindegewebsarmes Adenocarcinom) mit Erfolg entfernt worden, nach $1^1/_2$ Jahren fanden sich in der Bauchnarbe mehrere knotige Metastasen, nebstdem an der seitlichen Beckenwand carcinomatös infiltrirte (iliacale) Lymphdrüsen vor, beide Metastasenbildungen, welche histologisch den gleichen Bau zeigten wie der Ovarialtumor, wurden exstirpirt. 3 Monate später kam die Pat. mit sekundärem taubeneigroßem Carcinom der Leistendrüsen wieder, deren Exstirpation keine Schwierigkeiten bot. Glatte Heilung, Nachlass aller Beschwerden. Ein kurze Zeit später wegen Blutung aus dem Uteruscavum entfernter Polyp zeigte deutlich die Struktur eines Drüsencarcinoms. Die vorgeschlagene Enfernung des Uterus wird verweigert. Diese seltene Kombination von Metastasenformen, deren schrittweises Weitergreifen man direkt verfolgen konnte, erklärt sich so, dass primär ein Carcinom im Ovarium auftrat, da zu dieser Zeit Erscheinungen vom Uterus gänzlich fehlten, die Metastasen in der Bauchnarbe sind sicher als Impfrecidive aufzufassen, trotz ihres späten Auftretens; die inguinalen Lymphdrüsen erhalten nach Poirier

außer Lymphgefäßen von der Vulva und dem untersten Vaginalabschnitt auch ein größeres Lymphgefäß von dem Horne des Corpus uteri (mit dem runden Mutterband durch den Leistenkanal ziehend), so erklärt sich auch diese Metastase; in den Uterus endlich gelangen die Krebspartikel durch das Tubenlumen (Reichel) oder die Tubenlymphbahn (Landerer). Weiter ist bemerkenswerth, dass die während der 1. Operation auf dem Bauchfellüberzuge des Uterus vorfindlichen weißen Knötchen bei der 2. Eröffnung nicht mehr zu sehen waren, sie sind demnach als benigne sog. Implantationsmetastasen aufzufassen, herrührend von nicht in Carcinom umgewandelten Theilen des papillären Kystoms. Für die Therapie ist der Umstand wichtig, dass bei dem letzten Aufenthalte der Pat. in der Klinik ein lokales Recidiv an Stelle der exstirpirten Drüsen nicht nachzuweisen war. Es verdienen desshalb die neuen Vorschläge Beachtung, bei malignen Ovarialtumoren den Beckenraum auszutasten und gegebenenfalls die Entfernung vergrößerter iliacaler Lymphdrüsen anzustreben.

Der 2. Fall betraf eine 59jährige Nullipara, welche schon seit 15 Jahren ein trotz interstitieller Lage symptomlos verharrendes, großes Uterusmyom in sich trug und bei der wegen hochgradiger Beschwerden ein Carcinoma ovarii trotz der bereits am Peritoneum vorfindlichen Metastasen durch abdominelle Totalexstirpation des Uterus sammt Adnexa entfernt wurde. Die Sektion ergab, dass neben enormen Metastasen im Peritoneum, den entsprechenden Lymphdrüsen sich auch in der Leber zahlreiche Krebsknoten befanden, weiter im Uterus ein nussgroßer Krebsherd. In diesem Falle kommt K. zu dem Schlusse, dass das Primäre der Knoten im Uterus war, auffallend ist jedoch die Kleinheit desselben gegenüber den so zahlreichen und klinisch rapid entwickelten Metastasen. Die plötzlich eintretende und sehr rasch fortschreitende Erkrankung, ferner das Auftreten von zahlreichen Knoten in der Leber und am Bauchfell sind charakteristische Merkmale der Metastasenbildung. **Piering** (Prag).

4) v. **Rosthorn** (Prag). Primäres medullares Carcinoma tubae[1].

(Prager Zeitschrift für Heilkunde Bd. XVII. Hft 2 u. 3.)

Die 59jährige Frau, seit 6 Jahren im Klimakterium, zeigte bei der Untersuchung: eitrigen Fluor aus dem senil atrophischen Uterus, cystische Tumorbildung der rechtsseitigen Adnexa, ferner leichte Anschwellung der Leistendrüsen beider Seiten sowie einer Bartholini'schen Drüse. An den per vaginam entfernten Theilen fand sich: das rechte Ovarium in eine hühnereigroße, eiterhaltige Cyste umgewandelt, die atretische rechte Tuba im ampullären Theile wurstförmig aufgetrieben, die Schleimhaut daselbst nekrotisch, mit bröcklig-eitrigen Auflagerungen bedeckt. Nach deren Entfernung zeigten sich reichliche weiche, papillomatöse Gebilde, die nach der Eröffnung des Tumors — leider geschah dies erst nach der Operation — sofort als Neoplasma erkannt wurden. Glatte Heilung. Da die Diagnose auf Grund der eiterhaltigen Schwellung der Gebärmutteranhänge und der ebenfalls vereiterten Bartholin'schen Cyste auf Pyosalpinx gestellt worden war, hatte man die inguinalen Drüsen in der Annahme einer nur »entzündlichen Anschwellung« zurückgelassen. Als dieselben ein $1/2$ Jahr später rasch zu wachsen und zu induriren anfingen, musste sich v. R. auf dringenden Wunsch der Pat., ungeachtet des hochgradigen Kräfteverfalles, zur operativen Entfernung entschließen, deren Ausführung in Folge ausgedehnter Verwachsungen der Drüsenpackete mit der Gefäßscheide äußerst schwierig war. Tod nach 14 Tagen an Recidiv und Kachexie. Die Sektion (Prof. Chiari) bestätigte die bereits mikroskopisch sichergestellte Diagnose eines Carcinoms der rechten Tuba, welches ausgebreitete Metastasen in sämmtlichen inguinalen und retroperitonealen Lymphdrüsen, in der Operationswunde (Impfmetastase) so wie in der linken, zurückgelassenen Tuba (hier als linsengroßes, auf die Schleimhaut beschränktes Knötchen) gesetzt hatte. Die Cyste des rechten Ovariums erwies sich als eine sog. Corpus-luteum-Cyste. Damit war auch der Gedanke an ein primäres Carcinoma ovarii mit

---

[1] Demonstrirt auf dem 6. Gynäkologen-Kongress in Wien.

Übergreifen auf die benachbarte Tuba ausgeschlossen, eine Beweisführung, die mit gleicher Sicherheit nicht für alle Fälle der Litteratur zutrifft. Es muss desshalb der vorliegende, außerdem noch durch die Sektion sichergestellte Fall ganz zweifellos als primärer Eileiterkrebs angesehen werden. Histologisch stimmte das Strukturbild mit der von Sänger als Corpus pyriforme bezeichneten Form überein. Hervorzuheben sind folgende Momente: Der Gegensatz des kleinen primären Herdes im Eileiter gegenüber den kolossalen Metastasen im gesammten retroperitonealen Lymphgefäßsystem, wodurch die außerordentliche Malignität dieser Neubildung hinlänglich gekennzeichnet wird, weiter — wie in anderen beschriebenen Fällen — das Auftreten im Klimakterium und der Umstand, dass früher chronische Entzündungszustände im Eileiter und seiner Umgebung sich abgespielt und die Grundlage für die Entwicklung des Krebses abgegeben haben dürften, endlich das Überwiegen der einseitigen Erkrankung. Die Prognose wird durch das frühzeitige Übergreifen auf das Lymphgefäßsystem sehr ungünstig beeinflusst, erfahrungsgemäß spricht weiter das plötzliche Anwachsen eines von früher her bestandenen Adnextumors im Klimakterium für Carcinom, in solchen Fällen ist desshalb schleunige Entfernung dringend indicirt. **Piering** (Prag).

5) **E. Opitz** (Breslau). Über die Veränderungen des Carcinomgewebes bei Injektionen mit Krebsserum (Emmerich) und Alkohol.

(Berliner klin. Wochenschrift 1896. No. 34.)

In der kgl. Universitäts-Frauenklinik zu Breslau wurde auf Veranlassung Prof. Küstner's je ein Versuch mit Injektionen Emmerich-Scholl'schen Krebsserums und mit Alkohol bei inoperablem Portio- bezw. Scheidencarcinom gemacht. An später exstirpirten Geschwulststücken ergab sich, dass sowohl das Serum wie der Alkohol auf die Neubildung nicht ohne Einwirkung geblieben waren und dass die Art der Wirkung bei beiden eine sehr ähnliche war. Als eine günstige ist sie zu bezeichnen, weil die bindegewebige Gerüstsubstanz wenig verändert war; das eigentliche Carcinomgewebe dagegen stark. Während die erstere nur ziemlich dichte kleinzellige Infiltration aufwies, waren die epitheloiden Elemente in größtentheils bröcklige Massen verwandelt innerhalb der vom Bindegewebe begrenzten Räume, von denselben getrennt durch oft sehr erhebliche breite Hohlräume, wohl erweiterte Lymphbahnen. Auch an Stellen, wo die Zellen noch erhalten waren, hatten sie ihr Aussehen geändert, waren glasig gequollen. Die Kerne waren nicht mehr scharf gefärbt, befanden sich in einem Zustand der Quellung oder auch der Schrumpfung mit allen Übergängen zur völligen Auflösung. Drei mikroskopische Abbildungen geben diese Veränderungen im Original wieder. Ob letztere wirklich als Heilungsprocess aufzufassen sind, lässt O. dahingestellt, hält aber doch eine günstige Einwirkung der Injektionen für nicht unwahrscheinlich. Bei der sehr wahrscheinlichen parasitären Natur des Carcinoms ist nach seiner Ansicht eine Toxinwirkung des Serums bezw. eine antiseptische des Alkohols auf die hypothetischen Parasiten möglich. Durch eine Änderung der Technik, nämlich durch Injektionen rund herum am Rande des Tumors, würden sich vielleicht bessere Erfolge erzielen lassen, indem jene dann durch Abtödten der Parasiten und Nekrotisirung des Gewebes eine demarkirende Entzündung hervorriefen, welche durch Abstoßen der Neubildung und Vernichtung der Parasiten ein Weiterwachsen hinderte. **Graefe** (Halle a/S.).

6) **P. Boudin** (Lyon). Epithelioma colli uteri bei einer Dreiundzwanzigjährigen.

(Lyon méd. 1895. December 8.)

Außer dem jugendlichen Alter der Frau (verheirathet mit 15, Ip. mit 17 Jahren) bietet der Fall eigentlich nichts Erwähnenswerthes. **Zeiss** (Erfurt).

7) **Tschop.** Zur Kasuistik des Cancer uteri.

(Juschnorusskaja medicinskaja gazeta 1896. No. 7. [Russisch.])

Verf. beschreibt einen ziemlich seltenen Fall von Cancer uteri bei einem 19jährigen Mädchen.

Die Kranke, B., wurde am 6. Januar in das jüdische Krankenhaus zu Odessa aufgenommen; menstruirte normal mit dem 11. Jahre. Vor 4 Monaten fiel sie von der Treppe der ersten Etage herunter, wobei aus den Genitalien Blut floss und Ohnmachtszustand eintrat. Von diesem Zeitpunkte an bemerkte die Kranke Flockenausscheidung aus den Genitalien und kleine Blutverluste, namentlich beim Stuhlgang. Die Untersuchung ergab: der größte Theil des Collum uteri ist von einer dichten, leicht zerreißbaren Geschwulst von unregelmäßiger Form bedeckt. In der Scheide und den Adnexa sind keine Infiltrate vorhanden. Am 10. Januar wurde Exstirpatio uteri total. per vaginam ausgeführt. Heilung. Die mikroskopische Untersuchung bestätigte die Diagnose. **W. Dukelsky** (Kiew).

8) **Denissenko.** Ein neues Heilmittel gegen den Krebs[1].

(Wratsch 1896. No. 30. [Russisch].)

Verf. empfiehlt aufs wärmste seinen Fachkollegen, als Mittel gegen den Krebs Herba chelidonii majoris zu prüfen, deren frischer Saft in der Voklsmedicin gegen Warzen angewandt wird. Dieses Mittel prüfte der Verf. im Laufe einiger Jahre in verschiedenen Formen (als frischen Saft, Extrakt etc.). Vom Februar d. J. an wendet er folgende Methode an: innerlich wird $1^1/_2$—5 g Extr. chelid. major. (pro die) gelöst in Aqua dest. oder Aqua menth. pip. einen Esslöffel jede 2 Stunden verschrieben; in die Geschwulst selbst wird mittels einer Pravazspritze ein Gemisch von gleichen Theilen Extracti chelidonii majoris, glycerini und aquae destill. injicirt, und zwar 1 bis 3 Theilungen in jeden Stich und in sämmtliche Stiche nicht über eine Spritze. Um dem rasch eintretenden Verderben der Lösung vorzubeugen, ist es nöthig, 1 g Chloroform auf 200 g der Lösung hinzuzufügen. Die ulcerirte Oberfläche der Geschwulst ist mit 1—2 Theilen Extr. chelid. major. und 1 Theil Glycerin einzureiben. Der Verband wird Morgens und Abends gewechselt. Dabei sind kräftigende Mittel anzuwenden. Die beschriebene Behandlungsmethode ist vollständig gefahrlos, doch ist bei den Injektionen auf den allgemeinen Zustand des Kranken Rücksicht zu nehmen, da nach Verlauf von $^1/_4$—$^1/_2$ Stunde an den Stellen der Stiche heftige Schmerzen erscheinen, dann Schwächegefühl, Frösteln und Temperaturerhöhung bis 38—39°; doch verschwinden diese Symptome am folgenden Tage. Während der ersten Tage der Behandlung ist zu beobachten: 1) Das Verschwinden der krankhaften Färbung der Haut, 2) die Erweichung und, so zu sagen, Schmelzen der Geschwulst, 3) nach 3—8 Tagen erscheinen an den Stellen der Stiche Fisteln, um welche das Schmelzen der Geschwülste vor sich geht und 4) nach 15—25 Tagen ist die Begrenzung der pathologischen Stellen von den gesunden zu sehen. Die Neubildung wird um die Hälfte kleiner. Die erkrankten benachbarten Lymphdrüsen werden wieder normal.

W. Dukelsky (Kiew).

9) **L. Kessler.** Über die Wichtigkeit frühzeitiger Erkennung des Gebärmutterkrebses.

(St. Petersburger med. Wochenschrift 1895. No. 37.)

Zu dieser Besprechung wurde K. durch 2 Fälle veranlasst. Im einen Falle handelte es sich um eine Frau, die trotz Drängens des Arztes erst nach $1^1/_2$ Jahren sich zur Operation entschloss, nachdem das Carcinom inoperabel geworden war.

In dem 2. Falle handelte es sich um eine Frau, die längere Zeit vom Arzte mit Secale, später mit Ausspülungen und Beizungen behandelt wurde, bis sie mit einem inoperablen Carcinom sich K. vorstellte.

Das Uteruscarcinom ist in seinen ersten Anfängen radikal heilbar. Die Operation weist nur 5% Mortalität auf. Definitiv geheilt werden 7%, nach Anderen 10—15%. Nach Winter werden in den größeren Kliniken etwa 25% der krebskranken Frauen operirt, 75% als inoperabel zurückgewiesen. $^1/_4$ etwa von diesen

---

[1] Vorliegende Mittheilung erschien im »Wratsch« in Form eines offenen Briefes an die Fachkollegen.

25% werden definitiv geheilt = 7%. Von den Mastdarmcarcinomen in Dorpat kamen 75% in der chirurgischen Klinik zur Operation. Dass nur eine so kleine Zahl Uteruscarcinome operabel ist, liegt einmal daran, dass die Krankheit in ihren ersten Stadien wenig Erscheinungen macht und daher die Kranken zu spät zum Arzte kommen. Auf der anderen Seite liegt es aber leider daran, dass der Arzt entweder gar nicht innerlich untersuchte oder die Diagnose nicht stellte. Es holten von 62 Frauen 47 den ersten Rath bei ihrem Hausarzt, davon wurden nur 26 (!) sofort innerlich untersucht. »Von keinem Nichtspecialisten«, sagt K., »kann verlangt werden, dass er Uteruscarcinome operirt, aber von jedem Arzte muss verlangt werden, dass er sie zu diagnosticiren versteht.«

Hohl (Halle a/S.).

10) **Fochier.** Carcinomatöse Entartung eines Uterusmyom.

(Revue internat. de méd. et de chir. 1896. No. 14.)

Eine 65jährige Frau, welche seit 25 Jahren ein Uterusmyom hatte, bemerkte, dass der Tumor in letzter Zeit sich stark vergrößerte. Außerdem traten heftige Blutungen auf, durch welche die Pat. so anämisch wurde, dass F. zur Myomotomie rieth. Die Operation war leicht; der Tumor wog 4500 g und ließ deutlich die Zeichen einer malignen Degeneration erkennen. Die histologische Untersuchung ergab, dass es sich um Carcinombildung im Myom handelte.

Rech (Köln).

11) **R. Olshausen (Berlin).** Über die Principien der vaginalen Exstirpation des carcinomatösen Uterus.

(Berliner klin. Wochenschrift 1896. No. 23.)

Nach einem kurzen historischen Überblick über die Entwicklung der vaginalen Exstirpation des carcinomatösen Uterus präcisirt O. seinen Standpunkt bezüglich der Auswahl der Fälle. Er unterzieht keine Pat. einer Radikaloperation, bei welcher zweifellos das Carcinom bereits die Parametrien oder die Drüsen ergriffen hat.

Ausschlaggebend ist die rectale Palpation, welche den Nachweis selbst minimaler Knötchen in den Ligg. latis u. recto-uterinis, ja sogar von Schwellungen der an der Theilungsstelle der Iliaca communis gelegenen Drüsen gestattet.

Bei den von O. befolgten Principien operirt er jetzt ungefähr 4% der ihm vorkommenden Fälle radikal. Die Präparation der Kranken wird im Gegensatz zu früher unmittelbar vor der Operation selbst zur Ausführung gebracht und zwar in der Weise, dass nach vorgängiger Desinfektion der Scheide alles Weiche weggekratzt und dann die ganze Geschwürsfläche mit dem Paquelin verschorft wird. Gelingt es nicht, einen ganz trockenen Brandschorf herzustellen, so wird mit einer 30%igen alkoholischen Chlorzinklösung energisch nachbehandelt. Nach nochmaliger gründlicher Desinfektion von Scheide und Vulva wird die Operation mit durchweg anderen Instrumenten ausgeführt.

Als einen Nachtheil der Präparation unmittelbar vor der Operation bezeichnet O. es, dass man oft erst nach der Auslöffelung die Ausdehnung des Carcinoms in vollem Maße erkennen kann und von der Radikaloperation abstehen muss. Er selbst war in 13 Fällen dazu genöthigt. Aber selbst dann, wenn der Douglas bereits eröffnet und die untersten Ligaturen durch die Ligg. lata gelegt waren, erwuchs für die Kranken kein Nachtheil. Es trat im Gegentheil ein Rückgang der Symptome und eine Schrumpfung des Neoplasma ein. Die Besserung hielt bis zu einem Jahre an.

Was die Operation selbst betrifft, so schiebt O. zuerst die Blase vom Cervix ab, eröffnet dann den Douglas und legt nun rechts und links die beiden untersten Ligaturen. Diese führt er sämmtlich vom Douglas aus mit schwanenförmig gekrümmter Deschamp'scher Nadel nach vorn. Zur vollständigen Abbindung wird zuerst diejenige Seite gewählt, welche in Bezug auf Ausbreitung des Carcinoms über die Grenzen des Uterus hinaus am unverdächtigsten erscheint. Nach Entfernung des Uterus schließt O. die Öffnung des Peritoneums und des Scheidengewölbes durch eine einzige, gemeinschaftliche, fortlaufende Katgutnaht. Auch zu

den Unterbindungen bedient er sich nur des Katgut. Nur bei Carcinoma corporis werden die Tuben und Ovarien mit fortgenommen.

Die Klammerbehandlung verwirft O., abgesehen von anderen Nachtheilen, wesentlich desswegen, weil sie einen Schluss der Bauchhöhle nicht gestattet. Dass er die sacralen und parasacralen Methoden nicht anwendet, ist Folge seines Eingangs präcisirten Standpunktes, dass man bei Carcinom im Bindegewebe des Beckens oder in den Drüsen nicht mehr operiren soll.

Das Ergebnis der nach diesen Principien ausgeführten Operationen ist ein vorzügliches. O. hat von den letzten 100 Fällen nur einen verloren und dieser war bereits vor dem Eingriff pyämisch. **Graefe** (Halle a/S.).

12) **Russel.** Das Resultat von 47 Hysterektomien wegen Uteruscarcinom.

(Semaine gynécol. 1896. No. 10).

Bei 40 Pat. wurde der Uterus per vaginam, bei 7 per laparotomiam und bei 4 auf kombinirtem Wege entfernt. 5 Pat. = 10% starben in Folge der Operation. 16 Pat. = 34% starben an Recidiven innerhalb 18 Monaten. 21 Pat. = 44% leben noch; 1 Pat. starb 18 Monate nach der Operation in Folge eines Herzfehlers; von 4 Pat. konnte keine Nachricht ermittelt werden.

Von den 21 Pat., welche noch leben, sind 16 vor mehr als 2 Jahren operirt worden, dieselben sind noch recidivfrei. Eine derselben hatte 3 Monate nach der Operation ein Recidiv in der Wunde; dasselbe wurde entfernt und Pat. befindet sich seit $2^1/_2$ Jahren gesund. Bei 2 Pat. traten Metastasen in der Mamma auf.

9 Pat. werden wegen Corpuscarcinom operirt, hiervon leben noch 7 Pat.; eine starb in Folge der Operation, die andere in Folge eines Recidives. Wegen Portiocarcinom wurde 37mal operirt; 14 Pat. leben noch. Bei 3 fand die Operation vor 4 Jahren und bei 4 vor mehr als 3 Jahren statt. Die meisten Recidive wurden innerhalb 18 Monaten nach der Operation beobachtet, doch können dieselben auch noch nach 4 Jahren auftreten. Die Prognose ist günstiger bei Corpuscarcinom als bei Portiocarcinom. **Rech** (Köln).

13) **Jacobs.** Modifikation der Operationstechnik bei vaginaler Hysterektomie.

(Policlinique 1896. No. 12.)

Die Abweichung von der in Frankreich üblichen Klemmmethode besteht darin, dass die mit den Pinces gefassten Ligamentpartien nach der Entfernung des Uterus mit starken Seidenfäden abgebunden werden. Die für die Pat. sehr lästigen Instrumente können nun abgenommen und die Bauchhöhle, wenn Drainage nicht für erforderlich erachtet wird, geschlossen werden. Die Ligamentstümpfe werden entweder reponirt oder an die Scheide angenäht.

Witthauer (Halle a/S.).

14) **C. Martin** (Birmingham). Über Panhysterektomie oder Totalexstirpation des Uterus.

(Edinb. med. journ. 1896. März.)

M. unterbindet zuerst nach dem Bauchschnitt die beiden obersten Drittel der Ligamenta lata, trennt dann die Blase ab, eröffnet beide Scheidengewölbe, unterbindet dann das unterste Drittel der Ligamenta und trennt nun schließlich den Uterus von dem etwa noch übrigen, seitlich ihn mit der Vagina verbindenden Gewebe ab. Die beiden letzteren Ligaturen werden lang gelassen und in die Scheide herabgezogen und letztere mit einer dicken Gazerolle tamponirt, die etwas in die nichtvernähte Peritonealhöhle hinaufreicht. Elastische Ligatur wird nicht angewendet.

Verf.. hat so 8 Fälle glücklich operirt; 6 davon waren Myome, 5 recht große darunter, wovon 2mal früher die Abtragung der Adnexe ohne Erfolg war vorgenommen worden; 1mal handelte es sich um Hämatometra mit Pyosalpinx und 1mal um innere Blutung durch spontane Perforation einer Blasen-

mole in den Peritonealraum. Diagnose vorher präcis gestellt. Alle Fälle endeten in Genesung. **Zeiss** (Erfurt).

15) **Sadowsky.** Über Doyen's Methode der totalen Uterusexstirpation per vaginam.

(Journ. akuscherstwa i shenskich Bolesnei 1896. No. 4. [Russisch.])

Verf. beschreibt 6 Fälle von Exstirpation der carcinomatösen Gebärmutter nach Doyen. Ungeachtet der individuellen Unterschiede der einzelnen Fälle gelang es dem Verf., sich ausschließlich auf den Gebrauch der Klammern zu beschränken. Blutungen konnte er kein einziges Mal beobachten. Im 6. Falle war er gezwungen, das Morcellement nach Doyen anzuwenden, was das Herausziehen des Uterus durch das vordere Scheidengewölbe bedeutend erleichterte. In demselben Falle war es zweckmäßig, von den Details der Doyen'schen Methode abzuweichen, da in Folge reichlicher Verwachsungen der Ligamenta lata es nicht gelang, den rechten Uteruswinkel nach außen hervorzubringen. Das Anlegen von Péan'schen Klammern wurde somit von unten nach oben ausgeführt. Im 4. Falle zerrissen die Ligamenta lata und die Klammern wurden auf die Lappen der Ligamenta und zwar an den am meisten blutenden Stellen angelegt. Im Allgemeinen ist Verf. mit der Methode von Doyen sehr zufrieden.

W. Dukelsky (Kiew).

16) **Gessner.** Über den Werth und die Technik des Probecurettements.

(Zeitschrift für Geburtshilfe und Gynäkologie. Bd. XXXIV. Hft. 3.)

Zu dem immer noch hin und her schwankenden Kampfe der Meinungen über den Werth des Probecurettements gegenüber der Austastung der Uterushöhle stellt die Arbeit von G. aus der Berliner Frauenklinik einen sehr wichtigen Beitrag dar. Das Curettement ist ungefährlicher als die Dilatation, es ist vor Allem bei nachfolgender mikroskopischer Untersuchung der curettirten Theilchen in Bezug auf die Diagnosenstellung weit sicherer als die bloße Austastung des Cavum uteri. Durch das Gefühl des tastenden Fingers kann man wohl ausgedehnte Neoplasmen erkennen, nicht aber die ersten Anfänge einer malignen Neubildung. Nur das Mikroskop kann hier entscheiden.

In der Berliner Frauenklinik wurde vom Januar 1890 ab im Ganzen 58mal die Kolpohysterektomie wegen maligner Erkrankung des Corpus uteri vorgenommen. Von diesen 58 Fällen scheiden 17 aus, in denen die Diagnose, weil die Gebärmutterhöhle entweder schon an und für sich eröffnet war oder aber weil polypöse, aus dem Muttermunde hervorragende Geschwülste vorhanden waren, mit Hilfe des Gefühls und des Mikroskops gestellt wurde. In den übrig bleibenden 41 Fällen aber wurde die Totalexstirpation allein auf das Ergebnis der mikroskopischen Untersuchung der durch das Probecurettement gewonnenen Gewebstheilchen hin vorgenommen. Ein Irrthum kam nur in so fern vor, als es sich 4mal nicht um ein Carcinom des Corpus, wie es diagnosticirt worden war, sondern um ein solches der Cervix handelte.

Außer diesen 4 Fällen führt der Verf. noch mehrere andere an, in denen er zur Evidenz erweist, dass auf das Probecurettement der Cervix zukünftig ein viel größeres Gewicht gelegt werden muss als es jetzt allgemein geschieht. Das Mikroskop zeigt hier das Vorhandensein einer malignen Neubildung an, wo Finger und Speculum völlig im Stiche lassen.

Hoch interessant ist ein weiterer Fall, in dem der Verf. aus dem mikroskopischen Bilde der durch Abrasio entfernten Uterusschleimhaut die Vermuthung aussprach, dass ein kleiner linksseitiger Ovarialtumor maligner Natur sein würde. Die nach ca. 7 Wochen vorgenommene Laparotomie erwies die Richtigkeit der Annahme.

Von reicher Erfahrung sprechen die Bemerkungen des Verf. über die Technik des Probecurettements so wie über die Behandlung der gewonnenen Stückchen Zwecks Diagnosenstellung. **Scheunemann** (Breslau).

17) **Kunschert.** Über Totalexstirpation des schwangeren Uterus bei Carcinom.

Inaug.-Diss., Bonn, 1896.

Bei inoperablem Carcinom und lebensfähigem Kind ist am besten der Porro mit extraperitonealer Stielversorgung zu machen, wenn es sich um die harte cirrhöse Form handelt. Bei weichem, zerfallenem Carcinom empfiehlt der Verf. Auskratzung, Ausbrennen und eventuell frühzeitige Zange. Bei inoperablem Carcinom und nicht lebensfähigem Kinde muss versucht werden, das Leben der Mutter zu erhalten. Man soll durch fleißige Tamponade Blutung und Jauchung in Schranken halten, eventuell das Glüheisen, jedoch nicht den Löffel benutzen.

Bei operablem Carcinom und Schwangerschaft bis zum 4. Monat ist die Totalexstirpation des schwangeren Uterus per vaginam die rationellste Behandlungsmethode. Bei operablem Carcinom und lebensfähigem Kind empfiehlt der Verf. den Kaiserschnitt und nachfolgende Freund'sche Totalexstirpation nach der Modifikation von Fritsch. Handelt es sich dagegen um ein operables Carcinom bei nicht lebensfähigem Kinde über 6 Monate alt, so ist das sicherste Verfahren die Totalexstirpation des Uterus mitsammt dem Kinde durch Laparotomie nach vorhergehendem Desinficiren und Ausbrennen des Carcinoms von der Vagina aus. Zum Schluss berichtet Verf. über eine abdominelle Totalexstirpation des schwangeren Uterus bei einer Conjugata vera von 5 cm. Das Kind war abgestorben.

Hohl (Halle a/S.).

18) **Knauss und Camerer.** Adenoma cervicis malignum cysticum.

(Zeitschrift für Geburtshilfe u. Gynäkologie Bd. XXXIV. Hft. 3.)

Bei einer 46jährigen, seit 5 Wochen an Blutungen leidenden Frau wurde ein haselnussgroßer, gestielter, aus dem äußeren Muttermunde hervorragender Cervixpolyp excidirt. Da der Polyp dem Aussehen nach gutartig zu sein schien, so wurde er nicht weiter untersucht. Einen Monat später fand sich an der Insertionsstelle des excidirten Polypen ein halbkugliger kleiner Tumor, der sich als ein malignes Adenom der Cervix erwies. Der Uterus wurde per vaginam entfernt. Nach $2^1/_4$ Jahr befand sich die Frau noch wohl. Die Verf. beschreiben ausführlich den exstirpirten Uterus und fügen eine genaue Schilderung des mikroskopischen Untersuchungsbefundes nebst erläuternden Abbildungen hinzu. Die gesammte Litteratur weist nur 6 weitere Fälle von einem malignen Adenom der Cervix auf. Die mitgetheilte Krankengeschichte lehrt aufs Neue, wie vorsichtig man bei der Beurtheilung der Natur von Gebärmutterpolypen verfahren muss.

Scheunemann (Breslau).

19) **Smith** (Dublin). Ein Fall von malignem Adenom der Cervix; vaginale Hysterektomie.

(Med. moderne 1896. No. 69.)

Die 34jährige, unverheirathete Pat. war bis 6 Monate vor der Operation vollständig gesund gewesen. Seit dieser Zeit klagte sie über häufiges und schmerzhaftes Wasserlassen, Weißfluss, dysmenorrhoische Beschwerden und Menorrhagien. Das Orificium ext. war normal weit, beim Sondiren blutete es stark und bei der Uterusausspülung gingen größere Gewebsmassen ab. Die Cervix wurde ausgekratzt, die gewonnenen Stücke mikroskopisch untersucht und malignes Adenom der Cervix festgestellt. In Folge dessen vaginale Hysterektomie vermittels Klammeranwendung. Glatte Heilung. Das maligne Adenom der Cervix ist sehr selten. Gebhart hat nur 6 Fälle zusammenstellen können.

Rech (Köln).

Originalmittheilungen, Monographien, Separatabdrücke und Büchersendungen wolle man an *Prof. Dr. Heinrich Fritsch* in Bonn oder an die Verlagshandlung *Breitkopf & Härtel* einsenden.

Druck und Verlag von Breitkopf & Härtel in Leipzig.

Centralblatt
für
GYNÄKOLOGIE

herausgegeben
von
Heinrich Fritsch
in Bonn.

Einundzwanzigster Jahrgang.

Wöchentlich eine Nummer. Preis des Jahrgangs 20 Mark, bei halbjähriger Pränumeration. Zu beziehen durch alle Buchhandlungen und Postanstalten.

No. 3. Sonnabend, den 23. Januar. 1897.

I. Über vaginale Klemmen-Hysterektomie.

Von

M. Sänger.

Vortrag, gehalten in der Gesellschaft für Geburtshilfe zu Leipzig.

Im Anschluss an meine geschichtlichen Auseinandersetzungen in der Mai-Sitzung (s. Centralblatt für Gynäkologie 1896 No. 51) wollte ich heute meine eigenen Erfahrungen an der Hand von 44 nach einander ohne Auswahl operirten Fällen von vaginaler Hysterektomie und Hystero-Salpingo-Oophorektomie mit ausschließlicher Anwendung des Klemmenverfahrens kurz mittheilen.

Mein Lehrmeister ist Jacobs gewesen, welcher, September 1893, den ersten Fall (doppelseitige chronische Adnexentzündung, Ascites, Tuberculosis peritonei?) in meiner Klinik operirte, und zwar nach der Péan-Ségond'schen Technik, doch ohne Zerstückelung und mit vorderer Medianspaltung des Uterus nach Doyen. Für die sämmtlichen Fälle benutzte ich 2 Sätze von Klemmen zu je 12 Stück in 3 wenig differirenden Größen, mit kurzen, kräftigen, nicht

federnden Mäulern, hergestellt nach Jacobs' Angaben bei dem Instrumentenmacher Clasen in Brüssel. Keine einzige dieser Klemmen hat je versagt; nie ist eine während oder nach der Operation aufgesprungen und sie sind heute noch gebrauchsfähig.

Die Scheide und der unterste Abschnitt des Collum wurden Anfangs mit dem Messer, in den späteren Fällen mit dem Paquelin abgelöst; die vordere und hintere Bauchfelltasche breit eröffnet; an die Basis ligamentorum beiderseits je eine oder auch 2 Klemmen gelegt und medial davon abgetrennt; der Uterus in der Mittellinie gespalten, der Fundus herausgezogen, dann entweder auf einer Seite von unten nach oben in situ weiter abgeklemmt, in schwierigen Fällen zunächst bis zur Tubenecke, in leichteren gleich über das Lig. suspens. ovarii hinweg; der Uterus lateral herausgewälzt, die Adnexa der anderen Seite entwickelt, dann hier meist sogleich über das andere Lig. suspens. ovarii abgeklemmt; schließlich die Adnexa der zuerst abgelösten Seite noch für sich herabgeholt und abgeklemmt.

In einigen Fällen der ersten Zeit wurden die oberen Klemmen von oben her angelegt, wegen Schwierigkeiten ihrer Kreuzung, der Gefahr des Weiterreißens an der Stelle, wo die Spitzen der oberen und unteren Klemmen zusammentreffen, aber später alle Klemmen in gleicher Richtung angelegt.

Von meinem 17. Fall an wurde ganz nach Doyen ohne jede präventive Blutstillung, doch nicht in allen Fällen mit vorderer Medianspaltung, vorgegangen.

Die Klemmen wurden dann, nur wenige Fälle ausgenommen, wo es von unten her geschah, sämmtlich von oben her angelegt, erst alle auf einer, sodann auf der anderen Seite, meist nach Entwicklung beider Adnexa, gleich über die Ligg. suspens. ovarii hinweg und so, dass der Uterus nach Anlegung aller Klemmen einer Seite medial von diesen abgetrennt und seitlich herausgewälzt wurde; die Abklemmung der anderen Seite unter Leitung und Schutz des gabelförmig hinter das Lig. latum eingeschobenen Zeige- und Mittelfingers erfolgte dann meist sehr rasch und leicht. Nachlegen von Klemmen an bezw. hinter die Ligamentstümpfe, die Parametrien bezw. das retrocervicale Bindegewebe war selten nöthig. Die Durchschnittszahl der angelegten Klemmen war 6, die höchste Zahl 12, die eingeschlossen, welche an die Scheidenränder, an das retrocervicale Gewebe etc. gelegt wurden.

Die gänzliche Unterlassung der präventiven Blutstillung ist eine ungemeine Erleichterung und Vereinfachung der Technik. Ein Ausweichen des Collum uteri nach hinten und oben, sogar in die Bauchhöhle hinein, kann man sicher verhindern, wenn man die Portio mit einer oder auch 2 Kugelzangen gefasst hält. Durch die vordere Medianspaltung wird der Uterus in eine schaufelartige Fleischmasse verwandelt, die sich in querer Richtung leicht U-förmig zusammenbiegen lässt. Da aber hierbei auch die Ligamenta lata in Falten gelegt werden, so muss man bei Anlegung der Klemmen

Acht geben, sie wieder auszugleichen, damit nicht die Faltenwinkel außerhalb der Klemmen zu liegen kommen. Zur Abhaltung der Därme, zur Reinigung der Beckenbauchhöhle dienen, wie bei Kölio-tomien, schmale Gazeservietten in Tavel'scher Lösung.

Nach beendeter Operation wurden die gesenkten Klemmen vorsichtig etwas nach abwärts gezogen, um die Stümpfe möglichst der Scheide anzunähern. Der Spalt im Douglas wurde mehr oder minder hoch, mehr oder minder breit, doch stets über die Enden der Klemmen hinweg in der ersten Zeit mit trockenen, später mit in Tavel-scher Lösung ausgedrückten, sterilen Jodoformgazestreifen lose ausgestopft. Die Einführung geschah meist unter starker Erhebung des Beckens. Auch die von Graefe empfohlene Taschentuchdrainage à la Mikulicz habe ich angewendet: ihre Einführung ist nicht so übersichtlich wie mit Streifen; ihr Vortheil liegt mehr darin, dass der Wundspalt durch successives Herausziehen der inneren Strippen zu einer allmählichen Verengerung gebracht werden kann.

Die Scheide wird rings um die Klemmen und zwischen denselben derart allseitig mit Jodoformgaze ausgestopft, dass nach Entfernung der Klemmen eine zusammenhängende Gazeschicht bis in die Vulva reicht. So wird auch Klemmendecubitus vermieden.

Eine Kombination des Klemmen- mit dem Ligaturverfahren habe ich niemals angewendet.

Nächst der Operation selbst ist die Behandlung des meist ja nur nothgedrungen offenen Loches im Fornix und Douglas, ist die Handhabung der Gazetampons, Zeit und Art ihrer Entfernung die schwierigste Aufgabe der Klemmenmethode. Von hier drohen die schwersten Gefahren; ascendirende Peritonitis und Ileus, zumal wo keine Verwachsungen innerhalb der Beckenbauchhöhle die übrige Bauchhöhle abschließen.

Vergeblich suchte ich da seiner Zeit gerade über diese Phase des Verfahrens nach genauer Anleitung und Belehrung: gerade die zahlreichen von mir durchforschten französischen Arbeiten schwiegen sich darüber fast ganz aus, aber gewiss nicht, weil es sich um selbstverständliche Dinge handelte, sondern weil sich feste Normen nur schwer geben ließen. Habe ich doch nach Herausnahme der Gaze aus der Bauchhöhle noch am 5. Tage p. op. nicht verwachsene Dünndarmschlingen angetroffen!

So lange keine oder nur geringe Reaktion von Seiten der Bauchhöhle erfolgt, kann und soll man die innere Gaze lange liegen lassen (8 Tage und länger). Wenn aber gleich in den ersten Tagen alarmirendere Symptome von Seiten des Peritoneums, des Darmes, begleitet von verdächtigen Störungen des Pulses, des Allgemeinbefindens auftreten, kann die Entscheidung, ob und wann man die innere Gaze entfernen, ob man sie durch andere ersetzen oder Alles offen lassen oder nur die Scheide tamponiren soll, sehr schwer fallen.

Ich habe mir da selbst Erfahrungen sammeln und Lehrgeld geben müssen. Davon später!

Den Petzer'schen elastischen Dauerkatheter habe ich wieder aufgegeben; er wird durch Abknickung oder Verstopfung leicht undurchgängig und belästigt die Kranken mehr als öfteres Katheterisiren mittels Nélatonkatheter.

Die Klemmen wurden außer in dem 1. Falle, wo es besonderer Umstände halber einige Stunden früher geschah, nie vor 48 Stunden p. op. entfernt; dann stets mit großer Behutsamkeit und ohne an der die Scheide füllenden Gaze zu rühren.

So habe ich, Dank wohl auch der vorzüglichen Beschaffenheit der Jacobs-Clasen'schen Klemmen, nie eine Nachblutung erlebt, außer in dem oben erwähnten 1. Falle, wo sich linkerseits ein von außen fühlbares Hämatom bildete, das sich später nach unten entleerte, ohne die Heilung zu stören.

Die ersten 2 Tage bieten die meisten Operirten nichts weniger als das vielgerühmte Bild geringer Reaktion nach vaginalen Eingriffen dar. Meist machen sie, auch noch länger, einen schwer kranken Eindruck und leiden sehr unter Schmerzen und der strengen Rückenlage, das Klemmenpacket zwischen den seitlich gefesselten Oberschenkeln. Reichliche Morphiumgaben sind gar nicht zu entbehren.

Am schwersten ist die Reaktion, wenn sowohl die Adnexa wie das Peritoneum ganz gesund waren.

Die ersten Flatus stellen sich, wieder ein Zeichen stärkerer Reizung des Bauchfells und der Intestina, durchschnittlich später ein als nach Köliotomien. Nachher allerdings pflegt die Rekonvalescenz sehr rasch fortzuschreiten und können die Operirten ganz gut zwischen dem 10. und 12. Tage das Bett verlassen.

Übersicht der Fälle.

I. Carcinoma cervicis bezw. portionis vaginalis uteri. 23 Fälle, 1 Todesfall.

Carcinoma corporis uteri. 3 Fälle.

Sarcoma mucosae corporis uteri. 2 Fälle.

(Vielfach mit kleineren Myomen des Corpus uteri, mit Entzündungen und Neubildungen der Adnexa kombinirt.)

Nicht bösartige Erkrankungen des Endometriums, besonders recidivirende Polypen mit schwerster, sonst nicht zu beseitigender Metrostaxis im klimakterischen Alter. 3 Fälle.

Zusammen 31 Fälle, 1 Todesfall.

II. Myomata uteri. 8 Fälle, 4 Todesfälle.

III. Nicht eitrige Adnexerkrankungen. 4 Fälle, 1 Todesfall.

IV. Schwere eitrige Adnexerkrankung. 1 Fall.

Dazu kommt ein später operirter (45.) Fall von doppelseitiger Pyosalpinx und Pyovarium, mit gleichzeitigem Sarcoma colli uteri. Heilung.

Die unmittelbaren Ergebnisse der ersten Gruppe von Fällen können als recht befriedigende bezeichnet werden, zumal viele derselben, bis zu einem Alter von 73 Jahren hinauf, technisch erheb-

liche Schwierigkeiten darboten. Der einzige letale Fall, zugleich der letzte, ist von meinem damaligen I. Assistenten[1] in meiner Gegenwart geschickt und glatt operirt worden. Er betraf eine 36jährige Frau, die erst vor $4^1/_2$ Monaten zum 6. Mal entbunden worden war. Schlechter allgemeiner Ernährungszustand; erhebliche Anämie. Die Frau kam herein, nachdem zwei praktische Ärzte einer Vorstadt einen vergeblichen Operationsversuch gemacht hatten. Wenig ausgedehntes Carcinom der vorderen Cervixwand mit zerfetzter, stellenweise unreiner Oberfläche; nach der Blase zu ein wie mit dem Finger gebohrter, etwa 1,5 cm tiefer Blindgang. Vorsichtige Auslöffelung und Ausbrennung. Der durch Superinvolution stark verkleinerte Uterus ohne Medianspaltung sammt Adnexen leicht herausgefördert; links 2, rechts 3 Klemmen. In den Douglas Fächertampon aus steriler, in Tavel'scher Lösung ausgewaschener Jodoformgaze. Tod am 3. Tage p. op., jedenfalls an septischer Peritonitis. Keine Sektion. — Es stand für uns fest, dass die Frau bei dem vorausgegangenen Operationsversuch inficirt worden war: die Infektion der Peritonealhöhle ging dann wohl von der Stelle aus, wo dabei die Cervix von der Blase losgearbeitet worden war.

Die Operation begann bei Carcinomen, wie ich dies von jeher geübt habe, mit Auslöffelung und Ausbrennung. Aber auch die Ablösung der Scheide, die Freimachung des Collum wurde mit Paquelin ausgeführt.

Ich habe bereits in einem früheren Vortrag (s. Centralblatt für Gynäkologie 1896 No. 3) hervorgehoben, wie wichtig gerade für die Hysterektomie bei Carcinom die Doyen'sche Unterlassung jeglicher präventiven Blutstillung sei, da man hierbei so weit nach außen, sei es klemmen, sei es ligiren kann, wie das bei der Operation in situ niemals möglich ist.

Wenn Olshausen in seinem bekannten Vortrag auf dem Chirurgenkongress (Berliner klin. Wochenschrift 1896 No. 23) bemerkte, es sei einer der großen Vorzüge, welche die Ligaturmethode vor der Behandlung mit Klemmen voraus habe, dass man bei Abtrennnung zuerst der leichteren Seite, dann die Ligatur an der weniger günstigen Seite (unter Aufgabe der hier zuerst durchgeführten 1—2 Ligaturen) weiter rückwärts legen könne, so gilt dies höchstens für die laterale Herauswälzung des Uterus nach Ligirung und Abtrennung einer Seite in situ. So lässt denn Olshausen bei Collumcarcinom Tuben und Ovarien zurück. Nur bei Corpuscarcinom nimmt er diese »so weit wie angängig« mit, weil eben in situ oder mit lateraler Herauswälzung des Uterus und mit präventiver Blutstillung operirt wird.

Der Abtrennung des Collum mit dem Paquelin, der weit nach außen greifenden Abklemmung der Parametrien und der Ligg. sus-

[1] Entgegen der Handlungsweise Anderer halte ich es nicht für recht, Todesfälle nach von Assistenten ausgeführten Operationen von der eigenen Statistik auszuschließen.

pensoria ovarii Dank dem Doyen'schen Verfahren schreibe ich es zu, dass von den 27 wegen malignen Erkrankungen des Uterus Operirten noch 13 sicher recidivfrei sind (bis Ende December 1896); 3 weitere, die sich nicht wieder vorstellten, sind es mit größter Wahrscheinlichkeit; 1 Fall, von dem weitere Nachrichten nicht vorliegen, litt an Lungentuberkulose. 6 durchweg ungünstig gewesene Fälle liegen an Recidiv danieder. 3 sind gestorben.

Keineswegs behaupte ich aber, dass das Klemmenverfahren dabei unumgänglich sei, wenn sich auch nicht leugnen lässt, dass es mehr Gewebe abtödtet als eine Ligatur. Werden, wie meist, die Ligaturstümpfe nicht versenkt, sondern in der Scheidenwunde befestigt, so werden sie ja nekrotisch abgestoßen.

Die zweite Gruppe von Hysterektomie bei Myomen umfasst 8 Fälle mit nicht weniger als 4 Todesfällen: 1 an einer akuten Gehirnerkrankung (4. Tag), 1 an Jodoformintoxikation (22. Tag), 1 an Ileus (18. Tag), 1 (5. Tag) wahrscheinlich an Sepsis (keine Peritonitis vorhanden).

Alle Fälle betrafen ausgeblutete, chronisch-anämische, zum Theil auch fettleibige Personen mit ein- oder mehrfachen, für sich allein nicht entfernbaren Myomen, wovon das größte den Beckeneingang ganz ausfüllte und so hoch wie ein im 4. Monat schwangerer Uterus über der Symphyse emporragte.

Stets kam ich mit der vorderen Medianspaltung, Morcellement und Enukleation nur der Myome aus und vom Uterus selbst wurde nichts abgetragen. Immer wurde ohne präventive Blutstillung operirt. Vorherige Blutung trotz langer Dauer der Zerstückelung in einigen Fällen dabei überraschend gering.

In keinem dieser Fälle, wie überhaupt in keinem meiner Klemmenhysterektomiefälle ist je ein technischer Fehler von Belang oder eine Nebenverletzung vorgekommen. Dass die Vorbereitungen, die Desinfektion des Operationsgebietes, die Asepsis stets aufs peinlichste durchgeführt wurde, bedürfte kaum der Hervorhebung.

Woher nun mehrere Todesfälle, deren Ursprung nicht in der Operation selbst, sondern in dem, was ihr folgte, zu suchen war, woher die schweren Zustände bei einzelnen Fällen in den ersten Tagen nach der Operation? Die Ursache kann nur in der offenen Kommunikation zwischen der hier schon für geringe Mengen von Infektionserregern oder Giftstoffen besonders empfindlichen, weil normalen Peritonealhöhle und der Scheide etc. gesucht werden. Das war besonders deutlich bei diesen Myomfällen, wo in Folge der Größe des Uterus auch die Öffnung im Douglas besonders groß ausfallen musste, so dass auch mehr Gaze nothwendig war, sie zu verstopfen, bei Unmöglichkeit, sie zu verschließen.

Die beiden ersten Todesfälle dieser Gruppe habe ich in einer (gedruckten) Dissertation von Karl Kahlbaum genauer beschreiben

lassen (»Zur Differentialdiagnose der Jodoformintoxikation bei Hysterektomien.« Leipzig 1895. Druck von A. Th. Engelhardt). Sie bringt auch ausführliche, zum Gegenstand gehörige Litteraturangaben. In beiden Fällen hat es sich namentlich weder um Wundinfektion, noch um Urämie gehandelt. Im 1. Fall war die Pat., was mir erst nachträglich mitgetheilt wurde, etwa 3 Wochen vor ihrem Zugang (aus dem Ausland) unter 10 Tage lang anhaltendem Fieber bis 40°, typhoiden Symptomen, Apathie und anderen Hirnerscheinungen erkrankt. Dieselben und noch schwerere Hirnsymptome: große Unruhe, Delirien, Bewusstlosigkeit setzten fast unmittelbar nach der Operation ein. Geh.-Rath Flechsig stellte die Diagnose auf »Delirium acutum«.

Ähnliche Fälle wie dieser sind auch von Jacobs mitgetheilt worden (Bull. de la soc. Belge de gyn. etc. 1894 No. 5).

Dass es sich auch im 2. dieser Fälle nicht um Wundinfektion handeln konnte, geht vor Allem schon daraus hervor, dass der Exitus erst am 22. Tage p. op. erfolgte und die Autopsie nirgends einen Eiterherd nachgewiesen hat. Auf die ersten Erscheinungen hin, welche auf Jodoformintoxikation hindeuteten, war die im Douglas liegende Gaze durch einfache in Tavel'sche Lösung getränkte, sterile Gaze ersetzt worden. Sofort Abfall von Temperatur und Puls, Rückgang der Hirnsymptome. Alles schien sich zum Guten zu wenden, als in der 2. Woche — zusammenfallend mit der regelmäßigen Schorfeiterung — wieder ein Anstieg erfolgte, der bis zum 17. Tage anhielt. Dann volle 4 Tage normale Temperatur, wenig erhöhter Puls. Am 22. Tage rasch und unerwartet Tod unter Erscheinungen der Herzlähmung.

Über den 3. Todesfall an Ileus habe ich bereits in der Märzsitzung eingehend Bericht erstattet (s. Centralblatt für Gynäkologie 1896 No. 47 p. 1198).

Der 4. letal geendigte Fall betraf eine sehr elende und anämische 29jährige Frau. Der technisch leichten Operation war Erweiterung der Cervix mit Laminaria und Austastung vorausgeschickt worden, um zu erkunden, ob sich das apfelsinengroße Myom (der hinteren Wand des Corpus) vielleicht enukleiren lasse, eventuell durch die Doyen'sche Kolpo-Myomotomie, die ich wiederholt mit Erfolg ausgeführt hatte.

Obwohl während des Lebens die Erscheinungen der Sepsis bestanden, insbesondere stetiges Ansteigen von Temperatur und Puls, schon am 2. Tage mit Kreuzung der Kurvenlinien, fand sich bei der Autopsie keine Peritonitis, sondern nur Fettdegeneration des Herzens, der Leber, Nieren (akute Nephritis?), Endocarditis verrucosa (älteren Datums?), ein geringer akuter Milztumor. — Es mag doch wohl Sepsis vorgelegen haben, begünstigt durch den wenig widerstandsfähigen Zustand der Kranken und — das Offenbleiben der Peritonealhöhle.

Dass die in diese eingeführte Gaze in Rückenlage der Frau keineswegs die Sekrete immer vollständig nach außen leitet, davon

konnte ich mich in einer ganzen Anzahl von Fällen mit früher oder später Herausziehung der Gaze überzeugen. Dazu kommt, dass die Gaze ihrerseits die Sekretion steigert. Bei Schluss der Peritonealhöhle aber würde weder Stagnation, noch nennenswerthe Hypersekretion bestehen.

Bei Abwesenheit von infektiösen Erkrankungen des Uterus, der Adnexa, des Beckenbauchfells ist eine Drainage nach vaginaler oder abdominaler Köliotomie überflüssig und gefährlich, bei der Klemmenhysterektomie aber leider nicht zu umgehen, da es nur ausnahmsweise möglich sein wird, die Ränder des Peritonealloches oberhalb der Klemmen ganz zu schließen und dann doch noch die Gefahr besteht, dass die verquetschten Stümpfe sich nach oben in die Bauchhöhle zurückziehen.

So sehen wir denn, genau entsprechend den Erfahrungen, die bei abdominaler Drainage der sonst gesunden Peritonealhöhle gemacht worden sind, dass die vaginale Drainage nach Hysterektomien bei nicht eitrigen Erkrankungen Infektion und Intoxikation begünstigt.

Ganz anders bei »Beckeneiterungen«, wo die Drainage, wie die glänzenden Erfolge L. Landau's beweisen, die beste Gewähr des Erfolges darstellt, nicht zum wenigsten auch desshalb, weil eine längere Erhaltung der Gazetamponade, um Darmvorfall zu vermeiden, nicht erforderlich ist.

Vergleiche mit anderen Statistiken über vaginale Klemmenhysterektomie bei Myomen, deren es nicht viele giebt, will ich nicht ziehen. Wäre man in Frankreich damit anhaltend zufrieden, würde man sich dort gewiss nicht, wie dies der Fall ist, mehr und mehr abdominalen Operationen zuwenden.

Von den paar Fällen der dritten Gruppe, deren letzter Mai 1894 operirt worden ist, habe ich einen verloren, den 4. der ganzen Serie, ich kann sagen aus Unerfahrenheit mit der Nachbehandlung, mit gewissen Komplikationen des Verlaufes, so wie schließlich durch einen unglücklichen Zufall. Die ersten 5 Tage p. op. ganz glatter Verlauf. Am 3. Tage Abgang von Flatus. Am 5. Tage Entfernung der inneren Gazestreifen. Am folgenden Tage Anstieg von Temperatur (38,8) und Puls (110), keine Flatus, Erbrechen (nie fäkulent). Am 7. Tage Puls- und Temperaturkreuzung in mäßiger Höhe. Vorsichtige Einführung der langen Péan'schen Specula: man erblickt ein im Douglasspalt adhärentes Darmstück frei vorliegen; es wird durch eine mit steriler Gaze umwickelte Kornzange zart abgeschoben, dann frische Jodoformgaze eingelegt. Opium und Eisblase. Danach Hebung des Allgemeinbefindens, Nachlass des Erbrechens. Am 10. Tage früh Temperatur 40,0. Entfernung der Gaze. Gleich danach Abgang von dünnen Kothmassen und Flatus per vaginam. Abfall von Temperatur und Puls fast zur Norm. Einsinken des Leibes. Später auch Abgang von Flatus und Stuhl per rectum. Das Befinden war nun ganz vortrefflich. Da bekommt Pat. am 12. Tage, da die Flatus

wieder stockten, übrigens nicht auf meine Anordnung hin, ein Terpentinklysma. Darauf Einsetzen einer akuten diffusen Peritonitis, der Pat. am 14. Tage p. op. erliegt. Bei der Autopsie ergiebt sich, dass die kleine Darmfistel dem S romanum angehört.

Der erste Fehler war die zu frühe Herausnahme der inneren Gaze, der zweite das aktive Vorgehen mit dem Auftreten der Darmobstruktionserscheinungen, die von peritonitischen schwer zu unterscheiden waren, ein Umstand, auf welchen mehrfach (s. Giresse, Thèse de Paris und Centralblatt für Gynäkologie 1896 No. 29) aufmerksam gemacht worden ist. Gleichwohl würde der Verlauf noch ein günstiger geworden sein, wenn nicht offenbar die Klysmaflüssigkeit durch die Darmfistel in die nicht abgekapselte freie Bauchhöhle eingedrungen wäre.

Dieser Fall zeigt wieder so recht, was auch Olshausen besonders stark betont, wie misslich und gefährlich das Loch im Peritonealsack sei, gegenüber seinem vollständigen, unmittelbaren Verschluss, der die Nachbehandlung auf das einfachste gestaltet.

Von dem ersten Fall der vierten Gruppe sei nur gesagt, dass es sich um Pyosalpinx und Pyovarium dextrum mit Perforation in das S romanum, Schrumpfung der linksseitigen Adnexa handelte. Uterus und Adnexa waren völlig in dicke, derbe Exsudatmassen eingehüllt. Trotzdem konnte auch hier die Doyen'sche Methode durchgeführt werden. (Meinen Standpunkt zur vaginalen Hysterektomie bei Beckeneiterungen habe ich in meinem Genfer Referat dargelegt.)

Das sind in ungeschminkter Darstellung meine Erfahrungen auf beregtem Gebiete.

Absichtlich habe ich gerade die Schattenseiten des Verfahrens in den Vordergrund gestellt.

Außer für die Fälle, wobei die vaginale Hysterektomie und Hystero-Salpingo-Oophorektomie nicht allgemein geübt wird, das sind die »Beckeneiterungen«, und allenfalls für die malignen Erkrankungen des Uterus, hat sich herausgestellt, dass die Lichtseiten der Klemmenmethode, ihre Leichtigkeit, Schnelligkeit, Sicherheit, die Schattenseiten nicht überwiegen.

Wenn ich nun auch ihre ausschließliche Anwendung verlassen habe, so verwerfe ich sie aber keineswegs, da ich doch auch, wie die erste Gruppe von Fällen ergiebt, sehr schöne Erfolge mit ihr erzielt habe, sondern ich halte dafür, dass man sich sowohl die Ligatur- wie die Klemmenmethode zu Nutze machen soll. Ich lege, wo ich die erstere anwende, stets auch Klemmen zurecht, wobei einzelne auch zu provisorischer Anwendung kommen können. Jacobs legt neuerdings sogar erst durchweg Klemmen an, um sie hernach einzeln durch Ligaturen zu ersetzen.

An Stelle der schrittweisen Ligatur in situ übe ich nach wie vor die Doyen'sche consecutive Hämostase, ohne oder mit vorderer Medianspaltung des Uterus, eine Verbesserung der Technik überhaupt, die — ich betone es abermals — nach ihrer Originalität und

ihrer Bedeutung noch nicht allseitig gebührend gewürdigt wird. Unter ihrer Durchführung wird man auch bei malignen Erkrankungen des Uterus weit nach außen ligiren und doch die Peritonealhöhle schließen können.

Unter besonderen Verhältnissen, wie bei Exstirpation des rupturirten puerperalen Uterus (Dührssen), ferner wenn Zeit und Umstände auch bei einfacheren Fällen drängen, wird man sehen, Klemmen anzuwenden und oberhalb der tief herabgezogenen Stümpfe das Peritoneum ganz zu schließen.

Nur in Fällen von »Beckeneiterungen« mit Indikation zur Drainage, überhaupt in Fällen frischer Infektion, ferner wenn das Ligaturverfahren ganz besonderen Schwierigkeiten begegnet, soll das Klemmenverfahren geübt werden.

Myome, die nicht durch einfache Enukleation ohne oder mit Spaltung der Cervix entfernbar sind, soll man durch Kolpo-Kölio-Myomotomie herauszuholen suchen und erst, wenn dies nicht angeht, die Hysterektomie anschließen, dann aber das Peritonealloch stets vernähen, außer wenn etwa nothgedrungen Klemmen verwendet werden mussten. Für größere Myome ist der abdominale Operationsweg vorzuziehen.

Klemmen- und Ligaturverfahren schließen sich also einander nicht aus, sondern ergänzen sich gegenseitig.

II. Zur Technik der vaginalen Totalexstirpation, Klammern oder Ligatur?

Von

A. Döderlein in Leipzig.

(Nach einem in der Gesellschaft für Geburtshilfe zu Leipzig gehaltenen Vortrag.)

Wenn ich mir in Folgendem gestatte, zu der Frage Stellung zu nehmen, ob das Anlegen von Ligaturen oder Klammern bei vaginaler Totalexstirpation den Vorzug verdiene, so lege ich meinen Ausführungen hierüber die bei den 39 von mir bis jetzt vollzogenen Totalexstirpationen gemachten Erfahrungen zu Grunde. Die zahlreichen Totalexstirpationen, welche ich während meiner 9jährigen Assistententhätigkeit in Erlangen und Leipzig miterlebte, setzten mich in den Stand, beim Eintritt in meine eigene Thätigkeit die dieser, technisch oft nicht leicht durchführbaren Operation anhaftenden Gefahren so zu vermeiden, dass ich bis jetzt keinerlei Nebenverletzungen oder Unglücksfälle bei der Operation erlebt habe. Einen glücklichen Zufall nenne ich es, dass auch nach dem Eingriff keinerlei schweren Komplikationen aufgetreten sind. Sämmtliche Kranke sind genesen.

Ich hatte lange an der typischen Czerny'schen Technik mit Anlegung von Ligaturen festgehalten und habe unter den 38 Fällen

16 auf diese Weise operirt. Unter diesen 16 Frauen litten 5 an Uteruscarcinom, 2mal gab Uterusfibroid, 8mal chronische Adnexerkrankungen mit Verwachsungen und hartnäckigen Blutungen, 1mal akuter gonorrhoische Pyosalpinx die Indikation zum Eingriff ab. Es waren dies ausschließlich Fälle, in welchen die Mobilisirung der Organe so weit gelang, dass dem Anlegen von Ligaturen keine besonderen Schwierigkeiten entgegenstanden.

Hätte ich auch fernerhin nur solche Operationen unternommen, so hätte ich eine Nothwendigkeit zum Versuch der Anwendung von Klammern nicht empfunden, so wenig wie dies auch jetzt noch bei denjenigen Operateuren der Fall sein wird, welche die von Frankreich ausgegangene Erweiterung der Indikationen zur »Hysterektomie« bei eitriger Adnexerkrankung noch nicht angenommen haben.

Lange Zeit widersetzte auch ich mich dem in Deutschland besonders von Landau empfohlenen Vorgehen, bei den schweren Formen ascendirender Gonorrhoe mit Pyosalpinx und Pyovarium die »vaginale Radikaloperation« auszuführen. Die Erfahrungen, welche ich bei den zur Exstirpation dieser Bildungen ausgeführten Laparotomien machte, ließen mich einerseits wegen der oft gesehenen innigen Verwachsungen mit dem Darm vor dem mehr im Blinden arbeitenden vaginalen Vorgehen zurückschrecken, während andererseits die hierbei erzielten Resultate keinerlei Bedürfnis zu anderen Operationsverfahren wachriefen. Ich habe bis jetzt 35 Laparotomien zum Zweck der Entfernung mit Eiter erfüllter Tuben bezw. Ovarien ausgeführt. Sämmtliche Frauen sind geheilt und genesen.

Auch jetzt noch, wo mir eigene Erfahrungen über die vaginale Radikaloperation bei eitrigen Adnexerkrankungen zu Gebote stehen, halte ich eine strenge Auswahl unter den Fällen und übe bei sehr großen, d. h. also über mannsfaustgroßen Eitersäcken ausschließlich die Exstirpation per laparotomiam. Die bei diesen größeren Tumoren nie fehlenden Darmkomplikationen, so wie die entzündlichen Infiltrationen und Retraktionen der Ligamenta suspensoria seu infundibulopelvica erschweren das vaginale, viel mehr im Dunkeln arbeitende Vorgehen so sehr, dass dasselbe auch bei geschicktester Ausführung ungleich gefährlicher ist.

Bei nicht so großen, dann in der Regel auch nicht so fest verwachsenen Eitertuben dagegen gebe ich dem vaginalen Verfahren den Vorzug.

Was nun meine mit Klammern ausgeführten Totalexstirpationen betrifft, so habe ich bis jetzt 23 derartige Operationen ausgeführt, in einem Falle derselben wandte ich beide Methoden, Ligaturen und Klammern, an.

Indikation dazu war 4mal Carcinom, 7mal gonorrhoische Pyosalpinx, 10mal nicht mehr eitrige Adnexerkrankung, 1mal Fibroid, 1mal Tubargravidität komplicirt mit Adnexerkrankung.

Ein Theil dieser Fälle lag so, dass eine Durchführung der vaginalen Exstirpation mit Ligaturen ohne Klammern unmöglich ge-

*

wesen wäre, in anderen Fällen habe ich aus freier Wahl Klammern verwandt.

Jeder Operateur, der eine größere Reihe von vaginalen Totalexstirpationen mit Ligaturen ausgeführt hat und dann zum ersten Male Klammern verwendet, wird über die dadurch gegebene Erleichterung der Technik hocherfreut sein und zunächst sich auch weiterhin der Klammermethode zuwenden.

Wäre in dem gleichen Maße wie für den Operateur auch für die Kranke bezw. für den Heilungsverlauf die Klammerbehandlung der Ligatur überlegen, so wäre die Wahl, welcher Weg der Technik künftighin gelten soll, eine sofort entschiedene.

Leider ist dem nicht so; vielmehr ist die mit Hilfe der Klammern Operirte ungleich schlechter daran, in so fern als sie wesentlich mehr Schmerzen weiterhin zu erdulden hat, die Ausheilung der von gangränescirenden Stümpfen umgebenen Wundhöhle mehr Zeit in Anspruch nimmt und nicht zu unterschätzende Gefahren in sich schließt.

Über die von mir bei den Operationen eingehaltene Technik habe ich nicht viel zu sagen, da sie kaum von der von anderen Autoren geübten abweichen dürfte.

Die Portio vaginalis wird mit dem Thermokauter umschnitten, Blase und Rectum abgeschoben, und nun, so fern es sich nicht um Carcinom handelt, in welchem Falle ich der Verimpfungsgefahr wegen die Gebärmutter unzerstückelt exstirpire, der Uterus beginnend an der vorderen Muttermundslippe sagittal und vollständig durchschnitten, unter Umständen unter gleichzeitiger Verkleinerung mittels Morcellements. Nun hat man bei starkem Beiseiteziehen der beiden Uterushälften von der Mitte aus Platz in das Abdomen einzudringen und die verwachsenen Adnexe auszulösen. Bei sehr wenig beweglichem Uterus helfe ich mir durch Mobilisiren der Cervix, indem ich vor dem Entzweischneiden des Uterus an beide Parametrien je eine Klammer anlege und bis in die Höhe des inneren Muttermundes die Cervix abschneide. Die am Anfang der Operation hier angelegten Klammern geniren das weitere Vorgehen in keiner Weise.

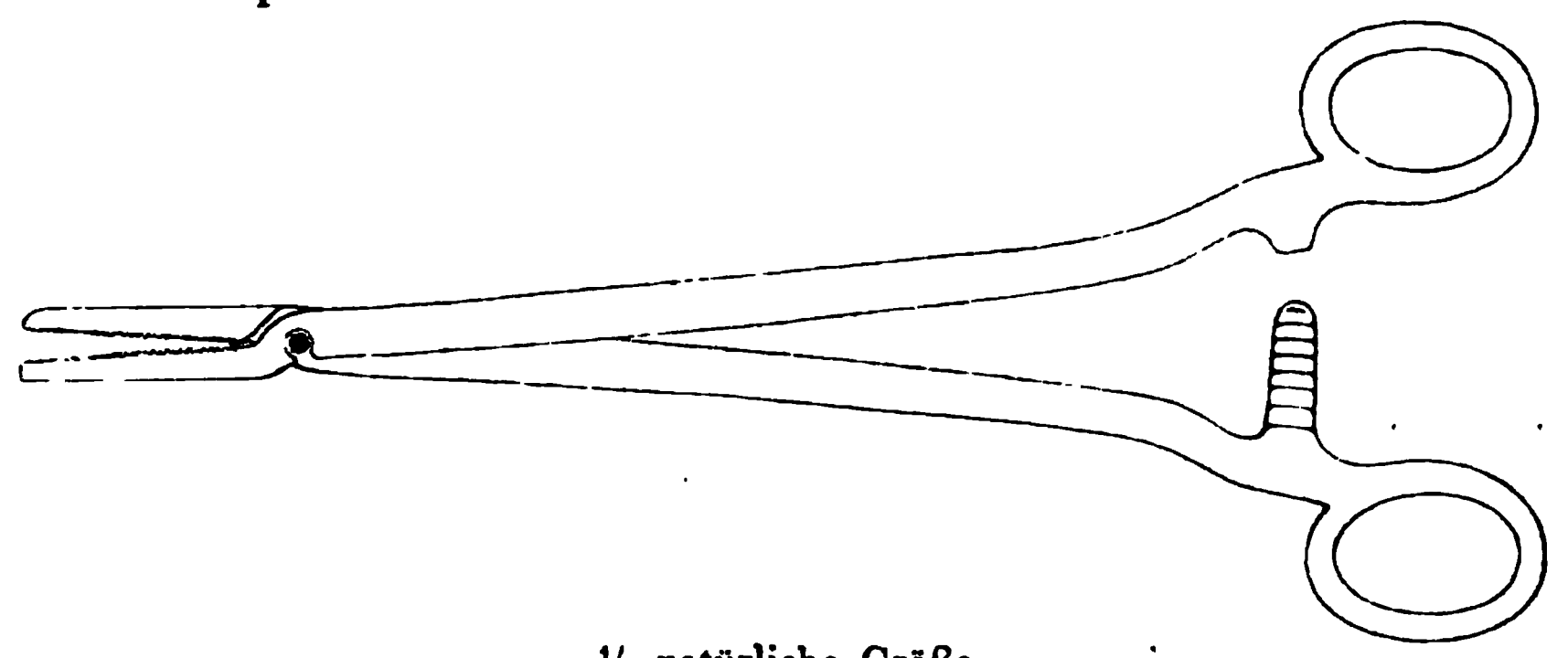
Sind die Ligamenta lata, so weit dies wenigstens möglich ist, entfaltet, dann klemme ich dieselben entweder von unten nach oben oder umgekehrt, oder auch zum Theil von unten, zum Theil von oben ab. Eine Schablone für das Anlegen der Klammern kann man nicht aufstellen, man macht es eben in jedem Falle wie es am besten geht. Wer hier an einer starren Regel festhält, macht sich nur Unbequemlichkeiten. Nachtheile vom »Kreuzen der Klammern«, theilweisem Übereinanderliegen derselben, Einreißen beim Berühren zweier Spitzen derselben etc. giebt es nicht.

Sind die Genitalien entfernt, so gestattet das weite Loch im Peritoneum, lange Péan'sche Ecarteure einzuführen und mittels dieser die Stumpfverhältnisse genau zu überblicken. Sollte es bluten, werden noch weitere Klammern angelegt.

Ich verfüge nur über eine einzige Sorte von Klammern und habe deren nur 6 Stück. Damit habe ich alle meine Operationen ausgeführt, es kamen stets an jedes Ligamentum latum 3 Klammern, manchmal habe ich noch an das Scheidengewölbe einige Billroth-sche Pincetten angehängt.

Meine Klammern sind vom Instrumentenmacher Schädel in Leipzig angefertigt nach dem von Sänger gegebenen Clasen'schen Muster.

Es kommt auf die Wahl des Instrumentes viel an, das Maul darf nicht zu lang sein, das Instrument muss gut federn. Die ursprünglichen, von Richelot angegebenen, langen, gebogenen Klammern sind schlecht, auch von ihm selbst längst verlassen. Ich sah seiner Zeit beim ersten Versuch mit diesen, damals aus Paris bezogenen Instrumenten den oberen Theil des Ligamentum latum aus den Branchen sich herausziehen, mit folgender starker Blutung aus der Arteria spermatica interna, so dass schleunigst die Laparotomie angeschlossen werden musste, um Verblutung zu verhüten. Pat. starb aber an septischer Peritonitis.



$^1/_2$ natürliche Größe.
Länge des ganzen Instrumentes 24 cm, des Maules $3^1/_2$ cm.

Allen Klammern mit langem Maul haftet diese Gefahr an; denn man darf nicht zu viel Gewebe in ein Instrument einklemmen, weil sonst immer ungleich dicke Massen unter denselben Druck kommen, und dickere Partien die genügende Kompression dünnerer verhindern.

Dieser Nachtheil wird durch die von Doyen angegebene Elasticität der leicht konkav gegen einander ausgebogenen und federnden Branchen des Maules nicht aufgehoben; ich habe diese Zange einmal versucht, aber auch da ein Herausgleiten des Gewebes erlebt. Am besten ist solide Kompression mit verhältismäßig kurzmauligen Klammern.

Zwei Mal passirte mir allerdings bei meinen Instrumenten das Malheur, dass der in die Cremaillère fassende Zahn der rechten Branche noch während der Operation, aber bereits längere Zeit nach Schluss des Instrumentes abbrach, so dass die Klammer plötzlich aufsprang. Da dies noch während der Operation passirte, war das Un-

glück nicht groß, die blutende Stelle konnte leicht wieder gefasst werden. Hätte sich dies aber wenige Zeit später ereignet, so hätte die Situation leicht sehr kritisch werden können. Ich erwähne dies, um zu zeigen, wie sehr man bei dieser Art der Technik auf die Güte seiner Instrumente angewiesen ist, und dass man auch bei vorzüglichen Instrumenten größeren Gefahren sich immer aussetzt. Ich halte es für einen gar nicht zu gering anzuschlagenden Nachtheil der Klammerbehandlung, dass so viel vom Instrument abhängt und dass innerhalb der ersten 24 Stunden irgend ein Zwischenfall mit der Klammer das Leben sofort und hochgradig gefährden kann. Ein nachträgliches Abgleiten oder Aufgehen von Ligaturen ist dagegen doch geradezu unmöglich.

Nach Schluss der Blutstillung wird Jodoformgaze, und zwar in reichlicher Menge bis über die Spitzen der Klammern hinauf geführt und weiterhin die Wundhöhle wie die Scheide austamponirt. Ich nehme auch dazu einen nicht zu breiten, fortlaufenden Streifen, da die Entfernung eines solchen viel leichter ist und im Bett vor sich gehen kann, während die Herausnahme mehrerer einzelner Lagen umständlich ist.

Die Klammern nehme ich erst nach 2mal 24 Stunden heraus; in den ersten Fällen that ich dies schon nach 24 Stunden. Als ich einmal hierbei ein Spritzen der Uterina sah, was ein sofortiges Wiederanlegen der Klammern erforderte, aber doch bis dahin einen ziemlichen Blutverlust veranlasst hatte, widerstand ich weiterhin den stets flehentlichen Bitten um Entfernung der Instrumente am 1. Tage.

Die Gaze entfernte ich etwa am 5. Tage, ein längeres Verweilen riskirte ich nicht Angesichts des Umstandes, dass dieselbe durch Wundsekrete und unvermeidliche Urinbeschmutzung entfernungsbedürftig erschien. Richelot bezeichnete es auf mein Befragen, wann er die Gaze entferne, als »une très grande faute«, sie früher als vor dem 10. Tage herauszunehmen; ich sah von dem früheren Entfernen keinen Nachtheil.

Einmal war ich sogar genöthigt, die Tamponade 1 Stunde nach Entfernung der Klammern, also ca. 50 Stunden nach der Operation herauszuziehen. Dabei war mir aber doch sehr unheimlich zu Muthe, da ich besonders fürchtete, beim Losreißen der mit der Wundfläche bezw. den Stümpfen verklebten Gaze auch Thromben abzulösen und eine Blutung zu erregen.

Es war ein Fall von vaginaler Radikaloperation bei schwerer, akuter, gonorrhoischer Infektion, doppelseitiger Pyosalpinx. Die Operation war wegen der Größe der Tubensäcke und ausgedehnter, fester Darmverwachsungen sehr schwer. Das Befinden der Kranken war am 1. Tage, abgesehen von den Schmerzen, also objektiv, sehr gut. Am Morgen des 2. Tages war Pat. vollständig verändert. Verzerrte Gesichtszüge, tief eingefallene, geränderte Augen, Auftreten von häufigem, quälendem Erbrechen und Aufstoßen. Kleiner, fre-

quenter Puls bei normaler Temperatur, hoch aufgetriebener Leib, Alles deutete auf Abknickung des Darmes mit sich einleitendem peritopealem Shock und Ileus. Ich versuchte erst durch hohe Einläufe, von denen ich so viel Gutes gesehen habe, Flatus zu erzielen, umsonst; ich entfernte die Klammern und wartete 2 Stunden, keine Änderung; so entschloss ich mich denn schweren Herzens zur sofortigen und vollständigen Herausnahme der Gaze. Darauf sistirte sofort Erbrechen und Aufstoßen, und 1 Stunde später ging Luft durch den Darm ab. Es muss die Gaze eine Abknickung des Darmes veranlasst haben, welche zu Meteorismus und rückgängiger Peristaltik geführt hatte. Nach Entfernung der Gaze war die Abknickung sofort behoben. Pat. war gerettet, befand sich bis zum Abend völlig wohl und genas anstandslos. Der Tag gehörte aber zu denjenigen sorgenvollen, um die ein Operateur nicht zu beneiden ist.

Niemals habe ich nach Entfernung der erst eingelegten Gaze ein zweites Mal solche einzuführen für nöthig befunden, wohl aber lasse ich vom 8. Tage ab vorsichtig reinigende Vaginalausspülungen vornehmen, um bei der stärkeren Eitersekretion möglichste Reinlichkeit zu geben.

Am 14.—16. Tage konnten die Kranken das Bett verlassen, wenige Tage später gingen sie dann nach Hause.

Wenn man nun nach mehreren mit Klammerbehandlung durchgeführten Totalexstirpationen wieder einmal eine solche mit Ligaturen und dabei den hierbei nun wohl selbstverständlichen Schluss der Peritonealhöhle unternimmt und die Pat. sich wie gewöhnlich schon am 2. Tage nach Überstehen der »Schnürschmerzen« völlig wohl fühlen, ohne dass weiterhin irgend eine Manipulation an ihnen nöthig wird, dann treten die mit der Klammerbehandlung verbundenen Beschwerden und die durch dieselben veranlassten Schmerzen in grellen Kontrast. Die Tortur des mindestens 2tägigen Liegens der Instrumente, welche fast immer Morphiumgaben erfordert, das Abnehmen der Klammern, welches lebhafte Schmerzensschreie auslöst, dann die Entfernung der Gaze, Alles stört einigermaßen sensible Frauen recht empfindlich.

Vielfach wurde und wird behauptet, die Abnahme der Klammern sei gar nicht schmerzhaft, wenn man es nur geschickt zu machen verstehe. Ich gab mir alle erdenkliche Mühe, weh that's immer. Als ich in Paris einen Kollegen, der große Verdienste um die Klammerbehandlung hat, frug, ob seine Kranken beim Abnehmen der Klammern auch schrieen, lächelte er über eine derartige naive Frage. Dann nahm er mich mit sich in den Krankensaal, und, um mir durch die That zu beweisen, dass meine Zweifel über diesen Heroismus der Französinnen nicht berechtigt seien, entfernte er vor mir bei einer 2 Tage vorher operirten Kranken 8 Klammern, nachdem er ihr erst vor mir zugeredet hatte, sie solle hübsch ruhig und vernünftig sein. Niemals habe ich ein Frauenzimmer so schreien hören wie diese, von welcher ich in 5 Minuten alle französischen Jammerlaute und -ausdrücke erlernen konnte!

Auch ich hatte unter meinen Operirten einige Wenige, welche weder über das Liegen der Instrumente, noch das Herausnehmen der Klammern irgend ein Wort verloren, doch das sind Ausnahmen.

Wie anders bei den mit Ligaturen Operirten!

Die nach der Operation sich geltend machenden Nachtheile der Klammern veranlassen mich, im Interesse der Kranken künftighin da, wo es möglich ist, von dieser Methode Abstand zu nehmen und dafür Ligaturen zu legen, welche einen reinlichen Abschluss der Operation ermöglichen. Wo aber bei Entfernung entzündlich veränderter und verwachsener Genitalien das Anlegen von Ligaturen zu schwierig und damit die Blutstillung nicht zuverlässig genug wird, verwende ich Klammern und begrüße in ihnen die Möglichkeit, auch so schwere Operationen mittels dieser Technik durchführen zu können.

Ich sehe in der Verwendung von Klammern nicht sowohl eine Verbesserung, als vielmehr eine Bereicherung unserer Technik; in diesem Sinne aber bedeutet dies Verfahren einen Fortschritt, dem sich auch die deutschen Gynäkologen weiterhin nicht verschließen werden.

III. Ein neuer Scheidenhalter bei vaginalen Operationen.

Von
Gustav Schwarze in Berlin.

Bei den vaginalen Operationen sind mir häufig die gebräuchlichen rechtwinklig gebogenen Scheidenhalter unbequem gewesen, weil sie leicht ausgleiten, viel Platz wegnehmen und von den Assistenten nur dann richtig gehalten werden können, wenn diese das Operationsfeld übersehen können. Mit dem nebenstehenden Modell, welches für die gynäkologische Klinik der Charité von mir angegeben ist und dort von mir seit 5 Jahren benutzt wird, werden diese Übelstände vermieden. Es schmiegt sich dem Schenkel der in Steißrückenlage liegenden Kranken an, gleitet nicht und kann an dem dicken Griff von einer ganz seitlich stehenden Wärterin, welche desshalb die übrige Assistenz nicht hindert, gehalten werden. (Fabrikant Détért, Karlstr. 9.)



1) Festschrift für Carl Ruge.

Berlin, **S. Karger**, 1896.

IV. **M.** Gräfe (Halle). Über Retention des menschlichen Eies im Uterus nach dem Fruchttod.

Die Retention des Eies im Uterus nach dem Fruchttod über 6 Wochen hinaus kommt scheinbar selten vor. Verf. hat aus der Litteratur nur 58 Fälle sammeln können, kann aber aus seiner eigenen Praxis aus den letzten 7 Jahren 11 Fälle und einen ihm von Dr. Eberhart in Köln überlassenen denselben hinzufügen. Was die letzten Ursachen des Aborts anbelangt, so will G. weder ein Weiterwachsen der Eihüllen, noch der Placenta nach dem Fruchttode annehmen. Eher scheint ihm noch die Fremdkörpertheorie zur Aufklärung über die abnorm lange Retention abgestorbener Eier geeignet zu sein. Auf Grund seiner eigenen mikroskopischen Untersuchungen, die einige Differenzen mit den Merttens'schen zeigen, kommt der Verf. zu folgenden Schlüssen:

Bei enorm lange Zeit nach dem Fruchttod retinirten Eiern können sich an dem Stroma einzelner Zotten bezw. ganzer Zottenkomplexe die Erscheinungen einer regressiven Metamorphose bemerkbar machen. Dasselbe wird kernarm, bis es schließlich völlig hyalin degenerirt. An der Mehrzahl der Zotten aber, in der Serotina wenigstens, wandelt sich das ursprüngliche embryonale Schleimgewebe in ein mehr oder minder straffes kernreiches Bindegewebe um. Syncytium und Ektoderm kann beides oder das eine oder das andere an einzelnen Zotten mit der Zeit verloren gehen. An anderen findet es sich in normaler Beschaffenheit auch nach monatelanger Dauer der Retention erhalten. Sowohl Syncytium wie Ektoderm wuchert stellenweise nach dem Absterben des Fötus, das eine oft dann, wenn das andere zu Grunde gegangen ist.

Diese Zellwucherungen lassen keinen Zweifel, dass die Eihüllen noch monatelang nach dem Fruchttode ernährt werden. Ein Fremdkörper wird also das Ei in diesen Fällen nicht. Es bleibt daher nach der Ansicht des Verf. nichts weiter übrig, als die Ursache der Retention von Eiern nach dem Absterben des Fötus im Uterus bezw. im mütterlichen Organismus im Allgemeinen zu suchen und zwar hauptsächlich in einer Herabsetznng der Reizbarkeit der Uterusnerven. Die Momente, welche zu derselben führen, kennen wir zur Zeit noch nicht. Dieselbe steigert sich allmählich wieder derart, bis der Reiz des retinirten Eies genügt, Kontraktionen auszulösen.

Die Diagnose auf Missed abortion ist aus den subjektiven Beschwerden der Schwangeren nicht zu stellen, es bedarf einer sorgfältigen, wiederholten Untersuchung.

Die Prognose ist bei Eiern der ersten Monate günstig. Je weiter vorgeschritten die Schwangerschaft ist, um so gefährdeter ist die Gesundheit, ja das Leben der Schwangeren. Verf. empfiehlt die Einleitung des künstlichen Abortes (auch in der früheren Schwanger-

schaftszeit) bezw. die künstliche Frühgeburt, sobald durch längere Beobachtung festgestellt ist, dass es sich thatsächlich um ein abgestorbenes Ei handelt.

W. Thorn (Magdeburg). Vaginale Myomoperationen.

Während andere Erkrankungen der weiblichen Geschlechtsorgane zu häufig von der Vagina aus operativ in Angriff genommen werden, muss nach Ansicht Thorn's dieser Weg für die Myome viel häufiger eingeschlagen werden. An der Hand von 32 Fällen kommt der Verf. zu der Überzeugung, dass man — selbstverständlich unter strengen Indikationen — Myomen so lange auf vaginalem Wege beizukommen suchen soll, als technisch die Möglichkeit besteht, den unverkleinerten oder verkleinerten Uterus unter sicherer Abbindung seiner Verbindungen durchs Becken zu leiten. Hindernisse bietet im Allgemeinen nur das knöcherne Gerüst, der Widerstand der Weichtheile kann überwunden werden. Handelt es sich um submuköse Tumoren, so wird man, wenn irgend möglich, den Kanal zur Entfernung benutzen. Nur da, wo eine genügende Erweiterung desselben nicht zu erzielen ist, greife man zur Kolpotomie und Spaltung der Wand des Uterus. Diese Operation ist stets da zu versuchen, wo es sich um solitäre intramurale Myome handelt. Auch subseröse Myome mag man durch die Kolpotomie, eventuell mit Eröffnung des Peritoneum, entfernen. Ist der Uterus von mehreren Myomen durchsetzt, so kann man, wenn die oberste Partie des Corpus frei ist, unter Umständen mehr oder weniger hoch amputiren. Besteht Eiterung in den Adnexen, so ist die gewiesene Operation die Totalexstirpation des Uterus und seiner Anhänge. Von dieser wird man überhaupt immer Gebrauch machen, wo die Funktion des Uterus irreparabel ist.

VI. R. Möricke (Stuttgart). Die pathologische Anteflexio uteri und ihre Behandlung.

Die Anteflexio uteri ist nur dann als eine pathologische zu bezeichnen, wenn durch dieselbe ihre Besitzerin Störungen in ihrer Gesundheit zu erfahren hat.

Die Beschwerden bestehen in Blasenbeschwerden, Dysmenorrhoe. Die Konception ist erschwert.

Verf. spricht hauptsächlich von denjenigen Fällen von pathologischer Anteflexio, bei denen diese durch zu starke Knickung zwischen Corpus und Cervix uteri hervorgerufen ist und geht nur kurz auf die Fälle ein, wo kein mechanisches Hindernis vorliegt. Letztere hält er für die häufigeren. Sie sind bedingt in erster Linie durch entzündliche Zustände des Uterus und seiner Umgebung. Verf. hebt bei ihrer Behandlung besonders die Massage vortheilhaft — ausgenommen bei Eiterung — hervor.

Für die Behandlung der durch mechanische Störungen hervorgerufenen pathologischen Anteflexio empfiehlt Verf. Dilatation der Cervix mit Einlegen von Silberstiften nach Art der Ahlfeld'schen Hartgummistifte, was häufig in Narkose ausgeführt werden muss.

Dieselben werden durch Jodoformgazetamponade fixirt, man steigt gradatim Tag für Tag um $^{1}/_{2}$ mm, bis etwa 6 mm Kopfdurchmesser erreicht ist.

VII. J. Veit (Leiden). Über die Behandlung der Eklampsie.

Verf. kommt bezüglich der Therapie der Eklampsie zu folgenden Schlüssen.

Es ist unmöglich, nach dem bisher vorliegenden Material eine einheitliche Behandlung der Eklampsie zu empfehlen.

Es giebt eine große Zahl von Fällen, welche bei jeder Behandlung zur Genesung zu gelangen scheinen.

Der Beweis, dass eine forcirte Entbindung in tiefer Narkose die Prognose wesentlich bessert, ist bisher noch nicht erbracht.

Die Berichte über die Anwendung des Aderlasses beweisen noch nichts Sicheres für die günstige Einwirkung desselben.

Die Resultate, welche bei systematischer Anwendung großer Morphiummengen erreicht sind, scheinen die sonstigen Erfolge wesentlich zu übertreffen.

So lange nicht die Pathologie der Eklampsie geklärt ist, giebt es für uns keine rationelle Therapie.

Beschleunigung der Geburt auf gefahrlose Weise, große Morphiumdosen zur Unterdrückung der Anfälle, Vermeidung der Darreichung von Medikamenten per os, Anregung der Diaphorese durch äußere Mittel scheint den meisten Erfolg zu versprechen.

Es liegt kein Grund vor, die Eklampsie an sich für so bedenklich zu halten, dass man principiell eingreifende Operationen anempfehlen kann. Dieselben sind nur ausnahmsweise geboten.

VIII. N. Flaischlen (Berlin). Komplikation der Geburt durch Cervixmyom.

Verf. berichtet über einen Fall, bei welchem ein Cervixmyom ein Geburtshindernis abgab. Der Kopf trat trotzdem in das Becken ein und konnte schließlich nach sehr langer Dauer der Geburt mit der Zange entwickelt werden, da durch die Schwangerschaft und Geburt das Myom ganz in die Länge gezogen und abgeplattet war. Die Placenta (praevia marginalis) musste manuell gelöst werden. Nach 8 Wochen exstirpirte F. das wieder kugelig gewordene Myom von der Scheide aus, indem er es durch keilförmige Excisionen verkleinerte, bis der Rest ausgeschält werden konnte. Die gleiche Operation führte er auch bei einer Virgo aus und empfiehlt Verf. die Methode aufs wärmste.

IX. C. Keller (Berlin). Zur Lehre der chronischen, hyperplasirenden Endometritis.

Verf. berichtet über 2 Fälle von chronischer, hyperplasirender Endometritis, welche er bei 2 Mädchen von $11^{1}/_{2}$ und 13 Jahren beobachtete. Neben der frühzeitigen Entwicklung der Endometritis

war in beiden Fällen die weit vorgeschrittene Ausbildung des Uterus und die hochgradige Lockerung seiner ganzen Wandung merkwürdig.

Bezüglich der Ätiologie sind 3 Momente in Betracht zu ziehen: 1) Die Wirkung der erlittenen Traumen, 2) eine stattgehabte Infektion, 3) der Einfluss der beginnenden Ovulation, der ovarielle Ursprung.

Das Trauma fasst K. nur als ein Hilfsmoment auf, welches nur den frühzeitigen Beginn der starken Blutung veranlasste. Das Fehlen jeder akut entzündlichen Veränderungen in dem interstitiellen Gewebe schließt die Annahme eines akut infektiösen Processes aus. Auch dafür, die Wucherungen als Folgezustände früherer akut infektiöser Erkrankung anzusehen, fehlte jeder Anhaltspunkt. Verf. hält den ovariellen Ursprung der hyperplasirenden Endometritis — wie ihn Brennecke angenommen hat — für das Wahrscheinlichste, will jedoch der frühzeitigen Hyperplasie des Uterus die Stelle eines Unterstützungsmomentes zuweisen. **Hohl** (Halle a/S.).

---

2) **G. Klein.** Die Gonorrhoe des Weibes.

Berlin, **S. Karger,** 1896.

Die Gonorrhoe des Weibes steht heute mit ihren Folgeerscheinungen im Vordergrunde ärztlichen Interesses. Die große Anzahl von Arbeiten, welche seit Nöggerath's Äußerungen über die Wichtigkeit und Gefahr gonorrhoischer Infektion beim Weibe und seit Neisser's Entdeckung des Gonococcus erschienen sind; die erheblichen Fortschritte, welche in der Erkenntnis der Lebensbedingungen des Gonococcus und in der Art der Verbreitung und der Wirkung des gonorrhoischen Virus gemacht sind, liefern den Beweis, wie sehr man von der Wichtigkeit durchdrungen ist, in bisher noch dunkle Punkte in der Gonorrhoelehre Licht zu bringen. Dass die Forschung keineswegs hier am Ende der Erkenntnis steht, sondern dass die Meinungen über manche Punkte noch nicht geklärt sind, darüber wird man nach den auf der diesjährigen Naturforscherversammlung in Frankfurt a/M. geführten interessanten Debatten in der gemeinsamen Sitzung der Dermatologen und Gynäkologen einig sein.

Wünschenswerth erscheint es daher, in gewissen Zwischenräumen auch dem Arzte, dem Zeit und Gelegenheit fehlt, die in den verschiedensten Zeitschriften verstreut erscheinenden Veröffentlichungen zu verfolgen, über den jeweiligen Stand der Gonorrhoefrage beim Weibe Aufklärung zu verschaffen.

Dieses Bedürfnis erfüllt die K.'sche Arbeit in vollstem Maße, da sie in übersichtlicher Weise den Gang der Entwicklung, den die Forschung in der Erkenntnis dieser Erkrankung genommen hat, darstellt.

Es würde den Rahmen eines Referates überschreiten, auf den Inhalt der einzelnen Kapitel, in denen die Erkrankung mit allen wichtigen Fragen, die sich für das erkrankte Individuum, so wie für

die Allgemeinheit an dieselbe knüpfen, erörtert wird, einzugehen. Auch kann man den Forderungen und Ansichten, die K. aufstellt, meist beistimmen.

Um nur Einiges herauszugreifen: so fordert K. mit Neisser den Nachweis der Gonokokken zur Sicherung der Diagnose in jedem Falle sowohl bei der Frau, wie auch beim Manne, so weit der Letztere dafür zu haben ist, was ja leider in vielen Fällen unmöglich ist. Mit vollem Recht warnt Verf. vor zu aktiver Behandlung bei akuter und subakuter Infektion; in dem Kapitel »Allgemeine Behandlung der akuten Gonorrhoe« wird, da uns bisher kein Radikalheilmittel der Gonorrhoe bekannt ist, möglichste Unterstützung der Naturheilung empfohlen. Diese besteht im akuten Stadium im Fernhalten von Schädlichkeiten und in symptomatischer Behandlung; im chronischen Stadium in Anwendung gonorrhoetödtender Mittel — als bestwirkend sind wohl die Silbersalze zu empfehlen — und in Kräftigung des Körpers in seinem Kampfe gegen die Bakterien.

Bei abgesackten Eiteransammlungen der Adnexe empfiehlt K. Operation unter folgenden Bedingungen, nämlich: 1) wenn Lebensgefahr eintritt, 2) wenn die Erwerbsfähigkeit und damit die Existenz der Kranken und ihrer Angehörigen in Frage gestellt wird, 3) wenn nach monatelanger Dauer trotz der konservativen Behandlungsversuche keine hinreichende Besserung erzielt wird, um die Kranken wenigstens bescheidenem Lebensgenusse, so wie ihrer Familie und der Gesellschaft wiederzugeben. Besonders möchte Ref. den warmen Appell hervorheben, den Verf. für erhebliche Einschränkung der Operationen erhebt; man muss K. beistimmen, wenn er sagt, dass bei einfacher Verdickung der Tuben ihre operative Entfernung sicher vermeidbar ist, eben so wie man ihm darin beipflichten muss, wenn er ausführt, »dass ein aus Ovarien und Tuben bestehender entzündlicher Adnextumor durch Schonung, entsprechende Hydrotherapie etc. beseitigt und die Kranke des Lebensgenusses und der Arbeitsfähigkeit wieder theilhaft wird, ohne Organe eingebüßt zu haben, deren sekretorische Bedeutung (Ovarien) offenbar heute vielfach unterschätzt wird«.

Bei nothwendiger Operation kommen Köliotomie, welche bei ausgedehnten Verwachsungen der sicherste Weg ist, in der Methode der Salpingektomie, Oophorektomie, Hysterektomie eventuell Salpingostomie oder vaginale Operationen in Betracht.

Die Arbeit gliedert sich in 2 Theile, einen allgemeinen Theil mit geschichtlichen, bakteriologischen und allgemeineren Ausführungen über das Wesen der Erkrankung, Diagnose, Verhalten der Kokken zu den verschiedenen Geweben, Übertragung, Latenz, Prognose etc.; auch werden in diesem Theile die wichtigen Fragen der Prophylaxe, des Verhältnisses der Gonorrhoe zur Ehe und Sterilität, so wie das Verhalten des Arztes dem Kranken gegenüber, besprochen.

Der 2. Theil giebt eine Schilderung der Gonorrhoe bei Lokalisation in den verschiedenen Abschnitten des Genitaltractus. Ein

ausführliches Litteraturverzeichnis beschließt die ausführliche und interessante Arbeit.

Jedem Arzte kann ein eingehendes Studium der Ausführungen des Verf. nur auf das wärmste empfohlen werden.

Pletzer (Bonn).

---

3) **K. Ötker** (Oeynhausen). Über instrumentelle Bauchmassage.

(Deutsche med. Wochenschrift 1896. No. 20.)

Ö. empfiehlt die Bauchmassage — selbstverständlich im Verein mit Vorschriften über Diät und Bewegung — zur Behandlung der chronischen Obstipation und trägen Verdauung, so wie der Stauungen im Pfortadergebiet in Folge von Darm-, Herz- und Leberleiden. Er bedient sich dazu eines Instrumentes, welches aus einer 5 Pfund schweren eisernen, mit dickem Tuchstoff überzogenen Kugel besteht. Letztere rollt in einem metallenen Bügel, an welchem ein 20 cm langer hölzerner Stiel befestigt ist. Dieser trägt an seinem oberen Ende einen um seine Längsachse drehbaren Handgriff. Die Pat., welche bei der Ausführung der Bauchmassage in horizontaler Lage liegt, fasst mit der einen Hand den Stiel und mit der anderen den Handgriff und rollt die Kugel über den Leib.

Bei Versuchen an sich selber konnte Ö. nach 5 Minuten langem Massiren des Leibes zu ganz ungewöhnlicher Zeit binnen $^1/_2$ Stunde eine größere oder geringere Defäkation erzielen. Das Instrument wird von Carl Wendschuch, Kgl. Hoflieferanten in Dresden, geliefert.

Graefe (Halle a/S.).

Berichte aus gynäkol. Gesellschaften u. Krankenhäusern.

4) Gesellschaft für Geburtshilfe zu Leipzig.

448. Sitzung am 20. Juli 1896.

Vorsitzender: Herr Zweifel; Schriftführer: Herr Donat.

I. Herr Dietel: Bericht über einen Fall von Urämie am Ende der Schwangerschaft (aus der Poliklinik).

Pat. wurde somnolent vorgefunden. Der ganze Körper fühlt sich sehr kühl an und ist mit Schweiß bedeckt. Puls 168, sehr klein; Temperatur 36,1; Athmung 35. Gesicht cyanotisch. Vor 14 Tagen sollen die Füße stärker angeschwollen gewesen sein, sonst habe sich die Frau bis vor 8 Stunden vollkommen wohl gefühlt. Sie klagte am Morgen über Übelkeit, Brechreiz, heftige Kopfschmerzen, Schwindelgefühl und Schwarzwerden vor den Augen. Vor 4 Stunden wiederholtes Erbrechen; seitdem somnolent. Blase leer. Fundus uteri reicht bis unter den Rippenbogen, äußere Untersuchung scheinbar äußerst schmerzhaft; Theile des Kindes wegen Spannung des Leibes nicht zu fühlen. Die innere Untersuchung ergiebt den Muttermund für 2 Finger geöffnet und als vorliegenden Theil den Kopf. Es wurde Kampher und Digitalis verordnet. 10—12 Stunden später Spontangeburt eines todten Knaben in Vorderscheitellage. Gleich darauf entleerten sich 900—1000 ccm zum größten Theil geronnenen Blutes. Frau noch somnolent, hat oft erbrochen; in der Blase ca. 10 ccm Urin. 24 Stunden post partum ist Pat. noch leicht somnolent, ab und zu noch Erbrechen. Urinsekretion

reichlicher. Derselbe enthält nach Esbach 18 ‰ Eiweiß; mikroskopisch finden sich reichlich hyaline und granulirte Cylinder neben zahlreichen Leukocyten. Am 8. Tage des Wochenbettes ist der Urin eiweißfrei und die Frau befindet sich vollkommen wohl.

Placenta klein, sehr blass, fühlt sich weich an. Hier und da bis kirschgroße, mit Blutcoagulis ausgefüllte Vertiefungen; quer durch die Placenta eine 15 cm lange, 3 cm breite, tiefe Einsenkung, die mit zähem Blutgerinnsel ausgefüllt ist.

Demonstration dieser und einer Placenta von einem in der Klinik beobachteten Fall von schwerer Nephritis.

II. Herr Sänger: Über vaginale Klemmen-Hysterektomie.

(Ausführlich abgedruckt in dieser Nummer des Centralblattes.)

III. Herr Döderlein: Zur Technik der vaginalen Totalexstirpation.

(Erscheint als Originalartikel in dieser Nummer des Centralblattes.)

Diskussion: Herr Zweifel: Die Stellung der Vorredner zur Klammerbehandlung theilt Z., der in leichten Fällen immer die Ligaturmethode geübt hat und weiter übt zu Gunsten der Pat. Die Klammerbehandlung erleichtert die Operation und erreicht mehr als die Ligaturmethode. Er giebt der Klammerbehandlung den Vorzug, nicht weil sie bequemer für den Operateur ist, sondern weil sie mehr zu leisten gestattet.

Sänger's Zukunftsmethode hat Z. schon geübt, hat aber das Parametrium zuerst unterbunden, obgleich Doyen zu wenig Gewicht auf die präventive Blutstillung legt. Das Offenlassen der Bauchhöhle ist entschieden nicht ungefährlich, aber der Schluss über den Klemmen ist nicht zu rathen. Gerade die gemischte Klammerbehandlung hat die schlechteren Erfolge gegeben. Myomoperationen von der Scheide aus sind, wenn dieselben Kindskopfgröße überschreiten, gefährlich und für viele Frauen verhängnisvoll. Um die Klammern vor dem Aufspringen zu bewahren, bindet Z. einen Seidenfaden darum, wodurch sie auch von den Tupferhaltern zu unterscheiden sind.

Herr Menge: Ich möchte auf einen Vortheil der Klammermethode bei der vaginalen Hysterektomie hinweisen, der meiner Ansicht nach nicht genügend gewürdigt wird. Bei keiner anderen Operation müssen die zu versorgenden Gewebspartien so stark dislocirt werden, wie gerade bei der vaginalen Uterusexstirpation. Dieselben müssen desshalb während der Versorgung unter einer gewissen Spannung stehen. Darum wird bei Anwendung der Ligaturmethode nicht immer eine vollkommene Bluttrockenheit, welche einen ganz glatten Verlauf der Rekonvalescenz verbürgt, erreicht, ja es kommt gelegentlich sogar zum Abgleiten einer Ligatur post operationem. Bei der Klammeranwendung kann man dagegen immer absolute Bluttrockenheit erzielen.

Herr Sänger konstatirt die im Wesentlichen einmüthige Beurtheilung der angeregten Frage über die Klemmen-Hysterektomie. Wenn er chronische Adnexerkrankungen überhaupt öfter operirte — er thue dies gegen früher seltener —, ferner, wenn er hierbei und bei eitrigen Adnexerkrankungen den vaginalen Operationsweg einschlüge, so würde er mehr mit Klemmen arbeiten, als mit Ligaturen. Verwechslung von Klemmen mit an die Bauchservietten gehängten Fasszangen können ihm nicht begegnen, da er die schmalen Servietten nie in die Bauchhöhle einschiebt. Gerade umgekehrt zu Herrn Zweifel habe er mehr Vertrauen zu der Abklemmung oder Unterbindung der Ligamente von oben nach unten; er steife sich aber nicht darauf, habe es auch in umgekehrter Richtung gethan und werde es gewiss auch wieder so machen, wenn es bequemer sei.

Herrn Menge gegenüber bemerkt er, dass er nie bei gespannten, sondern bei erschlafften Ligamenten ligire. Auf das Kommando »Stauchen« müsse der Assistent, z. B. auch bei Salpingo-Oophorektomien, die bis dahin gespannt gehaltenen Ligamente locker lassen. So habe er auch noch nie Nachblutung erlebt.

Herr Döderlein macht noch Bemerkungen ähnlich wie Sänger über das Verhüten des Abgleitens der Ligaturen. Das Abnehmen der Klammern geschieht nach 48 Stunden.

IV. Herr Döderlein demonstrirt 2 Kranke, bei welchen vor ca. 3 Wochen die Laparotomie vorgenommen war und zeigt an denselben die vorzügliche lineäre, kaum sichtbare frische Narbe, wie sie durch eine von Pozzi in Paris geübte Nahtmethode zu erzielen ist. Die Vereinigung der Wunde erfolgt durch eine große, mit Silberdraht ausgeführte Entspannungsnaht nach Art der Balkennaht, außerdem durch 3 versenkte, fortlaufende Nähte, nämlich je eine zur Vereinigung des Peritoneum und der Fascie und eine dritte zum Schluss der Hautwunde. Die letztere wird aber nicht, wie dies gewöhnlich geschieht, senkrecht zur Schnittrichtung geführt, sondern parallel derselben. Mittels einer feinen Nadel wird feine Seide subkutan, aber dicht unter der Epidermis bezw. noch in derselben und längs der Schnittrichtung fortlaufend durchgezogen, so dass Ein- und Ausstich sich stets genau gegenüberliegen und die Hautwunde ohne äußere Einstiche und ohne irgend eine Möglichkeit des Sich-Einstülpens geschlossen wird. Anfang und Ende dieser Hautnaht wird außen angelegt, so dass man an dem einen oder anderen Fadenende nach Durchschneiden des Knotens in gewünschter Zeit den ganzen Faden herausziehen kann. Diese Naht ist allerdings etwas mühsam und umständlich, es gelingt aber mit keiner anderen Methode eine so feine, lineäre Narbe herzustellen. Wer darauf Gewicht legt, möge sie versuchen.

Diskussion: Herr Sänger findet die Pozzi'sche Naht ganz gut und das Aussehen der Narbe sehr schön. Wenn man aber bei der gewöhnlichen Bauchnaht Ein- und Ausstich ganz dicht am Hautrande vornehme, so erhalte man genau eben so lineäre Narben und in viel einfacherer Weise. Die ursprüngliche Dammnaht von Lawson Tait beruht auf dem gleichen Princip wie die Bauchnaht von Pozzi. Die Dammwunde sollte dadurch drainirt werden. Es ist aber entschieden richtiger, die Haut eng zu schließen und so die Wunde ganz trocken zu legen.

Herr Abel hat gefunden, dass bei Frauen mit straffen Bauchdecken die Narbe immer breit wird, während bei Frauen mit schlaffen Bauchdecken die Narbe auch späterhin schmal bleibt.

Herr Menge hält die Pozzi'sche Naht, welche diesen Namen übrigens gar nicht verdient, da sie von anderen Operateuren schon früher in Anwendung gekommen ist, für zu mühsam, wie aus Erfahrungen in der Frauenklinik ersichtlich war.

Herr Zweifel hat diese Naht lange probirt. Die fortlaufende perkutane Naht giebt bessere Resultate als die subkutane fortlaufende Naht.

Herr Döderlein weist auf die gezeigten Resultate, die er für die schönsten hält. Giebt die Sänger'sche Naht in ihren Erfolgen zu, auch die Schwierigkeit der Ausführung der Naht.

---

5) Gynäkologische Gesellschaft zu Dresden.

212. Sitzung am 13. Oktober 1896.

Vorsitzender: Herr Bode; Schriftführer: Herr Buschbeck.

I. Herr Arens: Erfahrungen bei Embryotomie und Dekapitation.

Vortr. berichtet über 14 Dekapitationen aus der Dresdener Frauenklinik und Poliklinik, von denen er selbst 2 ausgeführt hat. Sie vertheilen sich auf rund 20 000 Geburten in 12 Jahren. 8mal musste der Dekapitation die Exenteration vorausgeschickt werden. In allen Fällen diente der Braun'sche Schlüsselhaken zur Dekapitation, der warm empfohlen wird. Bedingung für einen guten Erfolg ist allerdings genaue Befolgung der Braun'schen Vorschriften für die Ausführung der Operation, namentlich die richtige Wahl der Hand. A. betont die oft schwierige Diagnose der verschleppten Querlage, die am häufigsten mit Steißlage verwechselt wurde. In 2 Fällen hat Herr Geheimrath Leopold in der Weise

operirt, dass er bei der Abdrehung die vorliegende Schulter mit dem Arm am Kopfe ließ und am Arme dann die Extraktion bewerkstelligte. Die verhältnismäßig hohe Mortalitätsziffer (43%) ist zurückzuführen auf vorhergegangene Eingriffe bezw. vor der Operation schon konstatirte Uterusverletzungen. In den Fällen, wo der Hals zunächst nicht zu erreichen ist, soll man vorher die Exenteration vornehmen.

(Erscheint ausführlicher im Archiv für Gynäkologie.)

Besprechung: Herr Leopold schildert Fälle, in denen die vom Vortr. erwähnte Verwechslung der verschleppten Querlage mit einer Steißlage stattgefunden hat und geht auf die Ursache solcher Fehldiagnosen näher ein. Die Form des nach längst erfolgtem Fruchtwasserabfluss durch Verdünnung des unteren Gebärmutterabschnittes und tetanische Kontraktion des Corpus lang ausgezogenen Uterus täuscht dem ungeübten Untersucher leicht eine Längslage vor, und in diesem Irrthum bekräftigt ihn der Befund der inneren Untersuchung, bei der er die in den Beckeneingang eingekeilte Schulter für das Beckenende hält. In solchen Fällen bewahrt neben sorgfältiger äußerer Untersuchung, die den Kopf nach hinten seitwärts auf einer Darmbeinschaufel zu suchen hat, die genaue Abtastung des den Beckeneingang besetzenden Fruchttheiles nach den für Beckenendlage charakteristischen Orientirungspunkten (Kreuzbein, Geschlechtstheile, Hüftenbreite) vor der falschen Diagnose. Von der genauen Sicherstellung der Kindeslage hängt in erster Linie der Erfolg der Operation ab. Die Wahl der allein richtigen Hand ist dann gegeben, und nun sind von größter Wichtigkeit: feste Fixation des Kopfes von außen während der Dekapitation und bei Vorfall des Armes gleichzeitiges tiefes Herabziehen desselben. Uterusrupturen während der Operation sind fast immer auf Nichtbefolgung dieser beiden Vorschriften zurückzuführen.

Die Abtrennung von Kopf und vorgefallenem Arm vom Rumpfe durch den Braun'schen Haken soll in jedem Falle versucht werden. Sie ist ohne erheblich größere Mühe auszuführen als die Dekapitation des Kopfes allein, und der am Kopfe verbleibende Arm giebt eine ausgezeichnete Handhabe für die sonst unter Umständen recht schwierige Ausziehung des nachfolgenden Kopfes.

Der Braun'sche Haken, regelrecht angewandt, ist ein vorzügliches und ungefährliches Instrument.

Herr Brosin zieht es vor, zur größeren Sicherung der mütterlichen Weichtheile zunächst die vorliegende Fleischpartie des Halses mit der Schere zu durchtrennen und von der Wunde aus mit dem stumpfen Haken die Wirbelsäule gewissermaßen subkutan zu luxiren. Er hat das Zurücklassen des Armes am Kopfe, wie man es bei Phantomübungen nicht selten erlebt, mehr als ein Missgeschick denn als eine zu empfehlende Verbesserung der Dekapition angesehen. Die Durchtrennung vom Halse nach der gegenüberliegenden Achselhöhle ist schwieriger als die des Halses allein. Der Arm dürfte auch zur Extraktion des Kopfes bei irgend erheblichen Widerständen kaum ausreichen. Er würde sogar bei starker Schwellung des vorgefallenen Armes, um Raum zu gewinnen, kein Bedenken tragen, erst den Arm abzutrennen und dann zu dekapitiren.

Herr Arens würde sich in einem solchen Falle durch die der Dekapitation vorausgeschickte Exenteration Raum schaffen, den Arm aber nicht abtrennen.

Herr Leopold widerräth die Abtrennung des vorliegenden Armes und möchte sich durch Entfernung desselben dieser wichtigen Handhabe für die Extraktion nicht begeben.

Herr Wehle berichtet über einen Fall, in dem er an dem am Kopfe zurückgelassenen Arm die Extraktion leicht ausführen konnte.

Herr Bode hat sich in einem dem Leopold'schen ähnlichen Falle nach Exenteration der Brustorgane zum Abdrehen der Wirbelsäule mit Daranlassen des vorgefallenen Armes hingewiesen gesehen. Er hat aber eingedenk der gangbaren Vorschrift, trotz der größeren Mühseligkeit, die Abdrehung oberhalb des Schultergürtels vorgenommen. Er erkennt aber die Vortheile des Leopold'schen Vorschlages an und wird im geeigneten Falle danach handeln.

Herr Osterloh hat sich eben so wie der Vortr. von der Vorzüglichkeit des Braun'schen Hakens überzeugt. Aus den vorgetragenen Geburtsgeschichten geht hervor, wie häufig noch schwere geburtshilfliche Operationen in der Privatpraxis ohne Narkose unternommen werden. Es ist das außerordentlich bedauerlich im Interesse der Kreißenden, da ja die Narkosen Gebärender die allerungefährlichsten sind.

II. Herr Reinicke: Beitrag zum Sarcoma deciduocellulare.

Im Juni v. J. gelangt die 27jährige Dienstmagd H. wegen plötzlicher innerer Blutung zur Laparotomie. Als Quelle der Blutung wird eine linsengroße Perforationsstelle an der hinteren Funduswand aufgefunden. Der vergrößerte Uterus selbst ist durchsetzt von rubinrothen, aus schwammigem Gewebe bestehenden Knollen. Erste und einzige Entbindung ohne Kunsthilfe September 1891. Spätere Schwangerschaft ist nach der Anamnese unwahrscheinlich. Mikroskopisch wird die Diagnose auf großzelliges Sarcoma haemorrhagicum corporis uteri gestellt. Der feinere Bau der Geschwulst entspricht vollkommen den Fällen von Sarcoma deciduocellulare nach dem Sänger'schen Typus. R. kommt nach Vergleich seines Falles mit dem letztgenannten zu dem Schluss: Es ist bis jetzt noch kein Fall von Sarcoma deciduocellulare sicher nachgewiesen; die als solche beschriebenen Neubildungen sind großzellige Sarkome des Uterus, wahrscheinlich ausgehend vom Myometrium. Übergänge von echten Zellen der Decidua graviditatis in derartige Sarkomzellen sind noch nicht beobachtet. Die Gravidität ist nicht als Ursache der Neubildungen anzusehen, sondern verläuft selbständig nebenher.

(Erscheint ausführlich im Archiv für Gynäkologie.)

III. Herr Schmorl demonstrirt im Anschluss an den vorstehenden Vortrag einen ähnlichen Tumor, der sich nach einem Abort entwickelte und unter profusen Blutungen 17 Wochen nach dem Abort den Tod der Pat. herbeigeführt hatte. Bei der Sektion wurde ein hämorrhagischer Tumor in der Uterushöhle gefunden, von dem multiple Metastasen in den Lungen, Nieren und anderen Organen ausgegangen waren. Im mikroskopischen Bild gleicht der Tumor völlig den von Marchand beschriebenen syncytialen Neubildungen.

S. ist bei Revision der von den früher von ihm beobachteten ähnlichen Fällen stammenden mikroskopischen Präparaten (s. Centralblatt 1893) zu der Ansicht gekommen, dass auch diese Fälle zur Klasse der syncytialen Neubildungen zu rechnen sind. Ausführliche Publikation folgt später.

Bezüglich der Natur des von Herrn Reinicke beschriebenen Tumors wagt S., da ihm eine genaue Durchmusterung der mikroskopischen Präparate nicht möglich war, ein bestimmtes Urtheil nicht zu fällen; es scheint ihm aber doch eine gewisse Ähnlichkeit mit den von ihm und Anderen beobachteten, sogenannten decidualen Neubildungen zu bestehen. S. hält es nach der von Herrn Reinicke gegebenen Anamnese für durchaus nicht ausgeschlossen, dass der Entwicklung des Tumors eine frühzeitig durch Abort zu Ende gekommene Schwangerschaft vorangegangen ist.

Peritoneum.

6) **G. Heaton** (Birmingham). Zwei Fälle von allgemeiner, akuter Peritonitis, geheilt durch einfache Incision und Drainage.

(Practitioner 1896. August.)

Der erste, der Anamnese nach jedenfalls tuberkulöse Fall (die disseminirten Knötchen wurden nicht untersucht), ließ nach dem klinischen Verlaufe akuten Darmverschluss, der zweite Perforation eines Magengeschwürs erwarten. Keines von beiden wurde gefunden, nur seröser Erguss mit Verklebungen. Im 2. Fall wurde mit gekochtem Wasser ausgespült. In beiden Fällen erfolgte, obgleich der Zustand bereits fast hoffnungslos erschienen war, die Heilung prompt.

Zeiss (Erfurt).

7) W. Samuel. Kapillardrainage von Bauch- und Beckenhöhlen.

(Med. age 1896. No. 8.)

Im Anschluss an einen kurzen Bericht über 4 Fälle, in welchen ihm Gazedrainage sehr gute Dienste leistete (intraligamentär entwickeltes Ovarialkystom, Enukleation einer Parovarialcyste, abdominaler Abscess mit Pyosalpinx, Appendicitis), empfiehlt S. dieselbe warm. Er wendet sie stets dann an, wenn nach Bauchoperationen größere blutende Flächen oder Partien, welche sicher oder vermuthlich nicht frei von Infektionserregern sind, zurückbleiben. Einen großen Vorzug der Gazedrainage vor der mit Gummi- oder Glasdrains sieht er darin, dass sie gleichzeitig blutstillend und drainirend wirkt. Um die letztere Eigenschaft zu sichern, ist es nöthig, dass die Gaze frei von allen harzigen und öligen Stoffen ist. Handelt es sich um Auspackung sehr großer Höhlen, so darf Jodoformgaze wegen der Intoxikationsgefahr nicht verwandt werden. Durchschnittlich lässt S. die Gaze 24—48 Stunden liegen; handelt es sich um Fälle, in denen eine frische infektiöse Entzündung bestand, länger. In den erwähnten 4 Fällen kam es später zu keiner Hernienbildung in der Bauchnarbe.

Graefe (Halle a/S.).

8) A. Thomson (Edinburg). Chirurgisches zur tuberkulösen Peritonitis.

(Practitioner 1895. November.)

Im 1. Theile des ziemlich umfangreichen Aufsatzes erfahren wir, dass der Verf. ebenfalls eine befriedigende Erklärung der günstigen Einwirkung der Eröffnung des Abdomens nicht zu geben vermag. Was die Operation selbst anbetrifft, so warnt T., eher einzugreifen, als bis die sonstige Therapie angewendet und sich erfolglos gezeigt hat (Massage, Abführmittel, Ung. cinereum.); die Wahl des richtigen Zeitpunktes ist Sache der Beobachtung und Erfahrung. Die Drainröhre bei operirtem eitrigen Erguss sollte spätestens am 3. Tage entfernt werden. Über abgekapselte Ergüsse hat Verf. keine eigene Erfahrung. Fälle von wenig oder keinem Erguss bei reichlichen Adhäsions- und Verklebungsvorgängen hat Verf. 5 gesehen und operirt. Für die Diagnose ist ihm ein starkes Gefülltsein und Eingebauchtwerden des Douglas'schen Raumes in die vordere Mastdarmwand besonders bezeichnend. Die Fälle selbst bieten Interesse genug, um ganz kurz mitgetheilt zu werden:

1) 12jähriger Knabe, 5 Wochen Schmerzen in der linken Seite, erbricht seit 2 Tagen, zuletzt Koth. Tuberkulöser Habitus. Trockene tuberkulöse Peritonitis, Obstruktionsstelle leicht gefunden, gelöst und durchgängig gemacht; später tuberkulöse Ulcerationen an der Wunde, aber schließlich Heilung, die, wie es scheint, anhält.

2) 16jähriger Junge aus tuberkulöser Familie, Kothbrechen; zahlreiche tuberkulöse Verwachsungen, 3 Incisionen, ohne Obstruktionsstelle zu finden, Anus praeternaturalis angelegt, nach 6 Wochen geschlossen, Heilung seit 2 Jahren.

3., 4. und 5. Fall operirt nur um die Tuberkulose womöglich günstig zu beeinflussen; 3) erst vor 4 Monaten operirt, anscheinend sehr günstig; 4) und 5) gingen einige Monate p. op. zu Grunde an Ausbruch von wahrscheinlich schon vorher vorhandener Lungentuberkulose; in beiden hatten sich überdies Kothfisteln gebildet.

Verf. betont hiernach sowohl die größere Schwierigkeit der Operation, als die weniger günstige Prognose bei der trockenen, adhäsiven tuberkulösen Peritonitis. Kommt man bei der 1. Incision nicht ins Peritoneum, so sind 1—2 weitere zu machen, am besten dann oberhalb des Nabels, da die größere Dichtigkeit der Adhäsionen meist unterhalb des Nabels liegt. Drainage ist zwecklos; Bildung von Fäkalfisteln nach außen nicht selten, aber bei noch gutem Allgemeinbefinden nicht von großem Belang.

Zeiss (Erfurt).

9) **P. Bröse** (Berlin). Über die diffuse gonorrhoische Peritonitis.

(Berliner klin. Wochenschrift 1896. No. 35.)

Dass circumscripte Peritonitiden durch den Gonococcus allein ohne Mischinfektion hervorgerufen werden können, ist durch Wertheim experimentell und durch pathologisch-anatomische Untersuchungen nachgewiesen. B. berichtet nun über 2 Fälle von allgemeiner, nicht puerperaler Peritonitis, als deren Ursache er den Gonococcus Neisser allein betrachtet. Bei beiden Pat. hatte er längere Zeit vor dem Einsetzen der Peritonitis mikroskopisch gonorrhoische Urethritis bezw. Bartholinitis festgestellt. Die eine hatte später eine Pelveoperitonitis überstanden; die andere litt an einer rechtsseitigen (gonorrhoischen) Salpingitis. Bei der ersten setzte gerade wie in einem von Menge (d. Bl. 1893 p. 457) veröffentlichten Fall nach Lösung des fixirten retroflektirten Uterus in Narkose eine allgemeine Peritonitis ein; bei der anderen kam es ohne nachweisbare äußere Ursache zu einer solchen. B. verwarf bei beiden Kranken die von anderer ärztlicher Seite vorgeschlagene Köliotomie und verhielt sich trotz des anscheinend sehr besorgniserregenden Zustandes derselben exspektativ mit dem Erfolg, dass sie in verhältnismäßig kurzer Zeit genasen.

Die Symptome der allgemeinen gonorrhoischen Peritonitis sind dieselben wie die der akuten Peritonitis überhaupt. Der Verlauf dagegen ist nach B. ein ganz eigenartiger. Nach den stürmischsten Erscheinungen und trotz der bedenklichsten Symptome, welche die Prognose als äußerst trübe erscheinen lassen, verschwinden nach wenigen Tagen, 2—3 (in Verf. 2. Fall nach 6), alle unangenehmen Zeichen und die Kranken genesen in kurzer Zeit bis auf gewisse Veränderungen an den Genitalorganen. Die Diagnose wird nur dann eine sichere sein, wenn mit Sicherheit jede andere Ursache einer akuten Peritonitis ausgeschlossen und eine gonorrhoische Erkrankung der weiblichen Sexualorgane, am besten durch den mikroskopischen Nachweis des Gonococcus geführt werden kann. Außerdem wird man aus dem Verlauf einer solchen Peritonitis die Diagnose nachträglich stellen können. Die Prognose ist nach B.'s Erfahrung eine günstige. Die allgemeine gonorrhoische Peritonitis heilt spontan. Desswegen soll man exspektativ verfahren und sich nicht etwa zur Köliotomie verleiten lassen. **Graefe** (Halle a/S.).

10) **B. Robinson** (Chicago). Das Endothel an der freien Fläche des Bauchfells.

(Med. record 1896. Juli 25.)

Die freie Fläche der Bauchfellserosa besteht aus 4 verschiedenen Elementen: die platte Endothelzelle, das Stoma verum, das Stoma spurium und die Zwischenmasse zwischen den Zellen. Die Endothelzelle ist aus einer Bindegewebszelle hervorgegangen, welche an der einen Seite abgeflacht und geglättet, an der anderen unregelmäßig gestaltet ist. Mehrere solche Endothelzellen ordnen sich koncentrisch um die Stomata vera, d. h. vertikale Kanäle, deren eines Ende auf die freie Fläche endet und mit granulirten Zellen eingefasst ist, deren anderes Ende in subperitoneale Lymphkanäle mündet. Außer dieser Art der wahren Stomata giebt es noch eine andere: einfache Lücken zwischen den Zellen ohne Einfassung granulirter Zellen an der freien Fläche, wohl aber mit solcher nach den Lymphräumen zu. Diese Stomata, deren granulirte Zellen sich bei Behandlung mit Silber dunkelbraun färben, sind die Vermittler der Resorption fester und flüssiger Körper. Sie scheinen einen elastischen Sphinkter zu besitzen', der ihre Öffnung mehr oder weniger zu erweitern und zu schließen vermag.

Die Stomata spuria liegen zwischen den Endothelen, scheinen Bindegewebskörper oder deren Fortsätze zu sein und färben sich durch Silber blau. Sie scheinen neue Endothelzellen hervorzubringen. Vielleicht aber sind sie nur zeitweise entstehende, nicht präformirte Lücken zwischen den Zellen, welche durch Verschiebungen der interendothelialen Masse bei Bewegungen der Organe auftreten.

Die interendotheliale Masse ist halbflüssig, albuminös, und wird durch Silber schwarz oder braun gefärbt. Nach unten zu scheint sie an Dicke zuzu-

nehmen. Sie ermöglicht in weitem Maße die Bewegungen der Zellen gegen einander.

Wenn auch die histologischen Untersuchungen keine besonderen Eigenthümlichkeiten der Serosa an dem Zwerchfell nachweisen konnten, so scheint es doch, als wenn dort allein die Resorption stattfände (Bizozzero, Salvioli, Muscatello). Versuche mit Einspritzung von Karminlösung in die Bauchhöhle von Kaninchen weisen darauf hin, dass ein Strom gegen das Zwerchfell gerichtet sei; es ließen sich die Karminkörner in dem subserösen Gewebe und den Lymphräumen desselben im Zwerchfell nachweisen. Die Ansicht Muscatello's, dass die freie Bauchfelloberfläche keinerlei Lücken enthalte und nur die weiche Intercellularsubstanz den Leukocyten den Durchtritt gestatte, weist R. auf Grund der von ihm, allerdings hauptsächlich nur beim Schaf und beim Frosch, aufgefundenen Stomata vera zurück, die jedenfalls völlig sicher zu erkennende anatomische Gebilde und nicht durch Auswanderung von Leukocyten vorübergehend geschaffene Öffnungen seien.

Ferner ließ sich durch Versuche nachweisen, dass das Endothel des Bauchfells sich sowohl durch Trauma als durch Entzündung äußerst leicht loslöst. Dasselbe fand sich auch bei Untersuchung von Präparaten, die durch Operationen gewonnen waren. Da die Pleura keine solchen Stomata zu besitzen scheint, erklärt sich die von Beck festgestellte geringere Absorptionsfähigkeit derselben sehr einfach.

Alles bestimmt R. zu der Ansicht, dass die hohe, durch besondere Einrichtungen bedingte Resorptionsfähigkeit des Bauchfells zur Drainage zwinge.

Durch einen Nachtrag stellt R. fest, dass seine weiter fortgesetzten Untersuchungen ihn zu einer Ansicht über die Interendothelsubstanz geführt haben. Durch verschiedene Färbemittel und Anwendung sehr starker Vergrößerungen lassen sich die dunklen interendothelialen Linien in zwei auflösen, deren jede eine platte Zelle einfasst. Diese beiden parallelen Linien zeigen zahlreiche anastomosirende protoplasmatische Fortsätze, welche quer von einer zur anderen verlaufen und hauptsächlich in den unteren protoplasmatischen Theil der Zelle einmünden. So besteht also die Interendothelsubstanz aus einem Netzwerk feiner Zellenausläufer, und man würde demnach besser von einem Interendothelraum zu sprechen haben. Diese Verhältnisse wurden namentlich durch Anwendung von Osmiumsäure und Tannin nach Kolossow klargestellt.

Lühe (Königsberg i/Pr.).

11) P. Rissmann (Hannover). Über peritoneale Plastik.

(Berliner klin. Wochenschrift 1896. No. 29.)

R. ist der Frage nach dem Zustandekommen peritonealer Verwachsungen auf experimentellem Wege nahe getreten. Seine sehr vorsichtig ausgeführten Thierversuche zeigten ihm, dass für eine gewisse lange Dauer innig auf einander liegende seröse Flächen verwachsen. Auch da, wo Nähte nicht liegen, können Adhäsionen entstehen. Ob die hierbei wirksame zufällige Ursache in der mechanischen oder infektiösen Reizung liegt, lässt R. unentschieden.

Zwischen beweglichen Organen oder solchen mit wechselnder Füllung gesetzte seröse Adhäsionen können sich wieder lösen und zwar, wie es scheint, leicht. Aber überhaupt alle nicht infektiösen und ohne gröbere Läsion des Peritoneums zu Stande gekommenen Verwachsungen (besser Verklebungen) sind leicht dehnbar resp. leicht löslich. Dagegen sind bei Infektion entstandene Adhäsionen wesentlich fester und dauerhafter. Sie kommen durch eine Schädigung des Endothelüberzuges in Folge der Ansiedelung der Bakterien zu Stande. Es kommt zu einer serösen Exsudation zwischen den beiden serösen Blättern, aus deren allmählicher Organisirung eine bindegewebige, zur Schrumpfung im weiteren Verlaufe geneigte Masse hervorgeht. Den sero-serösen Verbindungen sind aber die sero-fibrösen an Festigkeit noch überlegen.

Auf Grund dieser Ergebnisse empfiehlt R. da, wo mobile Organe mit serösem Überzug an eine andere seröse Haut möglichst unverschieblich befestigt werden

sollen, die Herstellung einer sero-fibrösen Vereinigung anzustreben. Bei der Ventro-, bezw. Vaginofixation, so weit es sich um noch im zeugungsfähigen Alter stehende Frauen handelt, ist eine sero-seröse Verklebung wünschenswerth, welche bei der Vaginofixation am besten durch das erste Mackenrodt'sche Verfahren erzielt wird, bei der Ventrofixation nach R.'s Ansicht durch das Olshausen-sche. Um ein inniges und festes Aufeinanderliegen der Peritonealblätter zu erlangen, räth Verf. auf jeden Centimeter Serosa 2 Nähte zu legen, bei Vaginofixationen sollen außerdem die Operirten in den ersten 2—3 Wochen angehalten werden, alle 2—3 Stunden den Urin zu entleeren, um Zerrungen der zarten Adhäsionen durch die Blase zu vermeiden. **Graefe** (Halle a/S.).

Verschiedenes.

12) **Voigt.** Zur vaginalen Totalexstirpation des Uterus bei nicht bösartiger Erkrankung.

(Monatsschrift für Geburtshilfe und Gynäkologie Bd. IV. Hft. 1.)

V. berichtet über 38 vaginale Totalexstirpationen aus der Prochownik'schen Praxis mit 8% Mortalität = 3 Todesfällen, von denen 2 der Operation nicht und 1 nur indirekt zur Last fallen. Es wurde wegen eitriger Adnexerkrankungen (Totalexstirpation und Castratio utérin), wegen verjauchter Myome und unstillbarer Blutungen operirt. Die Technik war je nach der Eigenart des Falles verschieden, auch kombinirte Klammer- und Ligaturbehandlung wurde verwandt. Die Indikationen wurden auch mit Rücksicht auf die socialen Verhältnisse der Pat. gestellt. Die mitgetheilten Krankengeschichten enthalten auch Beschreibungen der Präparatbefunde. (Ein Todesfall im Anschluss an die Klammerabnahme!)

Roesing (Hamburg).

13) **Acconci** (Genua). Hundert vaginale Hysterektomien ohne Todesfall.

(Monatsschrift für Geburtshilfe und Gynäkologie Bd. III. Hft. 4.)

In der kurzen Mittheilung, die als vorläufig gekennzeichnet wird, tritt A. für den vaginalen gegenüber dem abdominalen Wege ein. Er giebt eine Tabelle seiner eigenen Fälle, die später ausführlich publicirt werden sollen.

Roesing (Hamburg).

14) **Janvrin** (New York). Die Enderfolge der vaginalen Hysterektomie bei Cervixkrebs.

(Med. news 1896. Februar 29.)

J. hat im Ganzen 16 vaginale Hysterektomien bei Cervixkrebs ausgeführt, wovon aber nur bei 12 hinlängliche Zeit verstrichen ist, um über den Enderfolg ein Urtheil zu haben. Von diesen starben 3 bald nach der Operation, bei 2 Frauen trat bald Recidiv ein, 3 wurden aus den Augen verloren, 4 sind gesund geblieben und sind seit der Operation mindestens $3^1/_4$ Jahre verstrichen; das giebt über $33^1/_3$% Heilungen. **Lühe** (Königsberg i/Pr.).

15) **Gordon** (Portland). Die Wirkung der Hysterektomie auf die Scheide.

(Med. record. 1896. Juni 6.)

Die meisten Gynäkologen fürchten, nach der totalen Hysterektomie den Eintritt von Rückbildung in der Scheide und ziehen theilweise aus diesem Grunde vor, noch einen Cervixstumpf zurückzulassen. G. giebt dagegen der totalen Hysterektomie von oben den Vorzug und setzt die Naht in den übergefalteten breiten Bändern nach der Scheide hinein fort. Hierdurch wird letztere in die Höhe gehoben und eher verlängert als verkürzt. Daher hat G. auch eine Verkürzung der Scheide nur in 2 Fällen beobachtet, in denen er gerade ein Stück Cervix zurückließ. **Lühe** (Königsberg i/Pr.).

16) **J. H. Croom** (Edinburgh). Über Mittelschmerz.

(Edinb. med. journ. 1895. Februar.)

C. unterscheidet Mitelschmerz ohne Abgang aus den Genitalien, solchen mit blutigen, und solchen mit klarem, wässrigem Abgang. Im ersteren Falle nimmt er Nichtzusammentreffen von Ovulation und Menstruation an, mit Verdickung des Ovarialüberzugs oder ähnlicher Affektion als Ursache des Schmerzes; für den 2. Fall gleichzeitige Endometritis mit starker Auflockerung der Schleimhaut, Metritis oder Anteflexion, für den 3. Hydrops tubae, der sich entweder durch den Uterus oder durch eine Fistel in die Scheide entleert. In der Besprechung dieser Affektion in der Edinb. geburtshilflichen Gesellschaft, erinnert Ballantyne an jene Fälle von Uterus bicornis oder didelphys, mit Menstruation alle 14 Tage, die abwechselnd aus dem einen und anderen Hohlraum kommt. Kommunicirt der eine derselben etwa nicht mit der Vagina, so könne Mittelschmerz ohne Blutung entstehen. **Zeiss** (Erfurt).

17) **P. Budin.** Über den Zusammenhang von Störungen im Befinden der Säuglinge nach Störung im Befinden der Ammen.

(L'obstétrique 1896. No. 4.)

B. berichtet über 7 Fälle, in welchen eine Störung im Befinden der Amme unmittelbar die Gesundheit des Kindes in ungünstiger Weise beeinflusste. Da es sich um frühgeborene Kinder handelte, von geringem Gewicht, die auch weniger Nahrung nöthig hatten, so gab jede dieser Ammen mehreren Kindern zugleich die Brust. Da die Kinder schwächlich waren, so waren sie desshalb wohl auch um so empfindlicher gegen jede Störung, die bei der Amme auftrat. Die 7 Beobachtungen sind folgende:

Eine Amme wird krank: am folgenden Tage ist bei allen 3 Kindern, welche sie nährt, eine Gewichtsabnahme zu konstatiren.

Eine Amme geräth in heftigen Zorn: die beiden von ihr ernährten Kinder nehmen ab; eine leidet an Durchfällen und grünlichem Stuhl; die Kinder bekamen auch sofort Diarrhoe. Bei anderen zeigte sich die Regel wieder: die beiden Kinder, welche von einer so erkrankten Amme genährt wurden, erkrankten gleichzeitig an Erythem der Gesäßgegend und der Schenkel, welches so schlimm wurde, dass man die Kinder anderen Ammen anvertrauen musste.

Das gleichzeitige Auftreten solcher Zufälle bei mehreren Kindern, bei allen Kindern, die derselben Frau zur Ernährung anvertraut waren, ist nach B.'s Ansicht ein unstreitiges Zeichen für die zwischen Erkrankung einer Amme und der darauffolgenden des Kindes bestehenden Beziehungen. **Odenthal** (Hannover).

18) **Maxson.** Abnormer Verlauf eines Ureters.

(Med. news 1896. März 21.)

Ein junges Mädchen, das an Incontinentia urinae litt, aber daneben auch willkürlich Harn entleerte, wurde nach vielfachen Kurversuchen einer genauen Untersuchung unterworfen. Hierbei wurde festgestellt, dass der linke Ureter statt in die Blase dicht oberhalb der Harnröhrenöffnung außerhalb des Sphincter externus unmittelbar in die Harnröhre mündete und dass er dicht unter der Scheidenschleimhaut verlief. M. löste den Ureter von der Scheide ab, verkürzte ihn um etwa 4 cm, da er sich als zu lang erwies, und pflanzte ihn etwa 9 cm von der Harnröhrenöffnung entfernt in die Harnblase ein an einer Stelle, an welcher er dieser dicht anlag. Heilung trat ein und konnte noch 2 Jahre später bestätigt werden. **Lühe** (Königsberg i/Pr.).

19) **Peter.** Über Kraurosis vulvae.

20) **Gördes.** Ein Fall von Kraurosis vulvae.

(Monatsschrift für Geburtshilfe u. Gynäkologie Bd. II. Hft. 4.)

P. hatte Gelegenheit, ein von Martin auf der Höhe des Processes excidirtes Hautstück zu untersuchen.

G. brachte durch Excision seinen Fall zur Heilung. Die mikroskopische Untersuchung wurde von Orthmann ausgeführt. Beide Autoren erhielten den typischen

Befund des völligen Schwundes der elastischen Fasern mit eigenthümlicher, glasiger Beschaffenheit des Zell- und gefäßarmen Stratum corneum. Die Kraurosis stellt sich nach P. im Frühstadium demnach dar als: »eine chronisch entzündliche Hyperplasie des Bindegewebes mit Neigung zu narbiger Schrumpfung, entzündlichem Ödem der oberen Corneumschichten und der Epidermis so wie Degeneration des elastischen Gewebes«. **Roesing** (Hamburg).

21) **Neugebauer.** 7 seltenere Fälle von Harnfisteln.

(Monatsschrift für Geburtshilfe und Gynäkologie Bd. III. Hft. 4.)

M. berichtet aus dem großen Material, welches ihm die Praxis seines verstorbenen Vaters und die eigene (ca. 500 Fälle von Harnfisteln!) bietet, über einige recht interessante Fisteln meist puerperalen Ursprungs. Als Rarität ist zu bezeichnen eine durch tuberkulöse Ulceration entstandene, und eine andere, welche nach geglückter Operation von der Hebamme wieder geöffnet wurde, weil sie die Scheide für verschlossen hielt. Ein genaueres Referat ist unthunlich.

Roesing (Hamburg).

22) **A. Schwab.** Über das maligne Deciduom.

(Nouv. arch. d'obstétr. et de gynécol. 1895. No. 12.)

Die kleine Arbeit bringt nichts wesentlich Neues über diesen Gegenstand, welcher erst in den letzten Jahren eine größere Anzahl von Arbeiten hervorgerufen hat. Verf. schildert in Kürze das bisher Veröffentlichte; die Ätiologie und Pathogenese dieser eigenartigen Tumoren; welche Erscheinungen sie klinisch hervorrufen und welche Therapie einzuschlagen. Sobald die Diagnose auf malignes Deciduom gestellt ist, soll sogleich die vaginale Hysterektomie gemacht werden.

Odenthal (Hannover).

23) **Ch. Vinay.** Polyneuritis nach Schwangerschaften und Geburten.

(Nouv. arch. d'obstétr. et de gynécol. 1895. No. 12.)

Die puerperalen Polyneuritiden beobachtet man während der Schwangerschaft oder während des Wochenbettes; am häufigsten in Folge der Geburt. Sie traten vereinzelt und isolirt auf; ihre Pathogenese ist identisch; alle sind Folge puerperaler Septikämie. Verf. konnte nur 3 authentische Fälle von Polyneuritis während der Schwangerschaft sammeln. In diesen 3 Fällen waren die Erscheinungen schwere; die Paralyse allgemein; es bestand unstillbares Erbrechen.

Verf. berichtet über eine neue Beobachtung von puerperaler Polyneurits, bei welcher die Erscheinungen sich erst am Ende der Schwangerschaft einstellten, zugleich mit starkem Erbrechen; Blutungen aus dem Uterus waren vorausgegangen. Die Erkrankung wurde erst am 4. Tage des Wochenbettes konstatirt, als auch die Paralyse eine vollständige wurde.

Die Pathogenese dieser Erkrankung ist sehr dunkel; man hat dem unstillbaren Erbrechen, welches eine Begleiterscheinung während der Schwangerschaft ist, die Ursache der Neuritis zugeschrieben; doch muss man sich fragen, ob die Ursache, welche zugleich die Verdauungsstörungen und die nervösen Erkrankungen hervorbringt, nicht die gleiche ist.

Die Prognose der Schwangerschaftsneuritiden ist eine schlechtere als die, welche im Wochenbett entstehen. Es kann der Tod eintreten; oder man kann genöthigt sein, die Schwangerschaft zu unterbrechen. In dem Falle von V. war die Prognose eine günstige, obschon eine Lähmung aller Extremitäten bestand, weil die Sensibilität nicht so sehr herabgesetzt war, die Abmagerung der Muskelpartien eine mäßige war und einfache Herabsetzung der elektrischen Erregbarkeit bestand ohne ausgesprochene Degeneration.

Zur Behandlung schlägt Verf. subkutane Ergotininjektionen und elektrische Bäder vor. Seine Kranke konnte nach $3^1/_2$ Monaten ihre Beschäftigung wieder aufnehmen. **Odenthal** (Hannover).

Originalmittheilungen, Monographien, Separatabdrücke und Büchersendungen wolle man an *Prof. Dr. Heinrich Fritsch* in Bonn oder an die Verlagshandlung *Breitkopf & Härtel* einsenden.

Druck und Verlag von Breitkopf & Härtel in Leipzig.

Centralblatt
für
GYNÄKOLOGIE

herausgegeben
von
Heinrich Fritsch
in Bonn.

Einundzwanzigster Jahrgang.

Wöchentlich eine Nummer. Preis des Jahrgangs 20 Mark, bei halbjähriger Pränumeration. Zu beziehen durch alle Buchhandlungen und Postanstalten.

No. 4. **Sonnabend, den 30. Januar.** **1897.**

I. Zur Technik der Alexander-Adam'schen Operation.

Von
Dr. Adolf Calmann,
Assistenzarzt an der gynäkologischen Abtheilung des Allerheiligen-Hospitals zu Breslau.

Das in den letzten Jahren mehr und mehr an Boden gewinnende Bestreben, die Lageanomalien des Uterus, speciell die Retroflexio uteri, auf operativem Wege zu beseitigen, hat bei mancherlei Misserfolgen moderner Methoden von Neuem zur Aufnahme eines seit längerer Zeit bekannten und bisher bei uns nur zu wenig geübten Verfahrens geführt. Die verschiedenen Einwände, die von autoritativer Seite gegen das von Alquié angegebene und von Alexander und Adam ausgebildete Verfahren erhoben wurden, waren wohl Schuld daran, dass so viele Operateure sich haben abhalten lassen, die Methode selbst zu versuchen. Während die ventralen Fixationsmethoden bei fixirtem Uterus, bei verwachsenen Adnexen, bei gleichzeitig aus anderen Gründen nothwendiger Laparotomie am Platze zu sein scheint, und die vaginalen Fixationsmethoden wohl dauernd für gewisse Fälle Anhänger finden werden, bleibt die Verkürzung der Ligamenta rotunda vom Leistenringe aus die ideale operative

Methode für diejenigen Fälle, in denen sich bei mobiler Retroflexio uteri eine radikale Beseitigung als nothwendig oder wünschenswerth erweist. Scheint es doch, als ob die Methoden, den Uterus nicht an seinem Körper, sondern an seinen Bandapparaten zu befestigen, vaginal sowohl wie ventral, in jüngster Zeit in den Vordergrund zu treten; auch von diesem Gesichtspunkt aus dürfte das Alexander-Adam'sche Verfahren vor Allem berechtigt erscheinen.

In Russland, England und Amerika ist dies Verfahren bereits seit fast 2 Jahrzehnten allgemein anerkannt und ausgeübt; in Deutschland dagegen haben erst in den letzten Jahren die warmen Empfehlungen und die günstigen Resultate zuverlässiger Autoren — ich nenne nur Werth, Kocher, Küstner —, noch mehr aber die Übelstände der anderen modernen Methoden das Interesse für die Alexander'sche Operation zu wecken vermocht und eine Anzahl deutscher Gynäkologen für ihre Anwendung gewonnen.

Ein großer Theil derselben verhält sich jedoch noch immer ablehnend gegen dies Verfahren und weiß dagegen eine bestimmte Reihe immer wiederkehrender Einwände ins Feld zu führen.

Zuerst wird stets die Schwierigkeit der Methode betont; besonders das Auffinden der Ligamenta rotunda bei ihrem Austritt aus dem Leistenkanal oder auch in demselben gilt als schwer oder unter ungünstigen Verhältnissen gar nicht ausführbar.

Diesem Einwurf steht die Erfahrung aller Derjenigen entgegen, welche diese Operation häufiger ausgeführt haben. Denn diese sind sich einig, dass die technischen Schwierigkeiten dieser wie jeder anderen Methode einige Übung und Geschicklichkeit erfordern, aber in keinem Falle auch nur annähernd unüberwindlich sind.

Die weiteren Einwände beziehen sich auf die mangelhaften Augenblicks- und Dauererfolge:

Die Ligamenta rotunda seien nicht im Stande, die gewünschte Lage herbeizuführen oder besäßen nicht die Tragkraft, den Uterus in Anteflexion zu erhalten.

Der erste Einwand ist hinfällig, wenn man die Ligamente genügend aus dem Leistenkanal herauszieht und um mindestens 8 bis 10 cm verkürzt; der zweite ist durch die Untersuchungen von Polk[1], Beurnier[2] und Lanz[3] widerlegt, die durch Belastungsversuche die Tragfähigkeit der Bänder bis zu 6 Pfund feststellten.

Wohl möglich ist dagegen ein Misserfolg, wenn die fixirten Ligamente in Folge eines ungenügenden Nahtverfahrens sich wieder loslösen. Eben so stützt sich der Vorwurf, dass die Operation zu Hernien disponire, auf allerdings nur selten beobachtete Vorkommnisse.

[1] Ref. Centralblatt für Chirurgie 1887. No. 47.
[2] Ref. Centralblatt für Gynäkologie 1889. p. 238.
[3] Archiv für Gynäkologie Bd. XLIV. p. 354.

Diese Mängel und Nachtheile des Verfahrens haben wir von Anfang an berücksichtigt und haben uns auf Grund theoretischer und praktischer Erwägungen bemüht, sie zu beseitigen. Um die ebenfalls gerügten entstellenden Narben zu vermeiden, war unser erster Grundsatz, möglichst kleine Hautschnitte anzulegen; in der ersten Zeit betrugen diese noch bis 6 cm; in den späteren Fällen kamen wir mit Schnitten bis zu 4 cm Länge aus. Die aus diesen hervorgehenden Narben sind zumal bei der leicht zu erzielenden primären Vereinigung ganz unbedeutend und werden außerdem von den wieder wachsenden Schamhaaren zum größten Theil bedeckt.

Von weit größerer Bedeutung schien uns die Aufgabe, etwaige Hernien zu verhüten. Um dies zu erreichen, halten wir es für unerlässlich, den Leistenkanal und äußeren Leistenring unversehrt zu lassen. Denn wenn man die diese Gebilde konstituirende Aponeurose spaltet, so durchschneidet man einen Theil der sich eng durchflechtenden und die Festigkeit der Aponeurose bedingenden Fasern, ein Fehler, den auch die subtilste Naht nicht wieder gut machen kann. Wenn dagegen die normalen Verhältnisse erhalten bleiben, wenn außerdem noch der äußere Leistenring durch das an seinem uterinen Ende dickere Ligament verschlossen wird, so ist gar nicht einzusehen, warum eine Hernie eintreten sollte.

Misserfolge endlich können nur dann eintreten, wenn keine feste Verbindung des Ligamentes mit den Pfeilern des äußeren Leistenringes erreicht wird.

Von Recidiven nach Geburten müssen wir absehen; denn für diese ist die Methode eben so wenig verantwortlich, wie eine Dammplastik, deren ursprünglich gutes Resultat durch einen Partus wieder aufgehoben wird. In beiden Fällen tritt die ursprüngliche Schädigung wiederum in Kraft. Doch ist es wohl nicht wahrscheinlich, dass die um 10 cm verkürzten Ligamente sich durch mangelhafte Involution so weit wieder verlängern können, dass sie den Uterus wieder völlig zurücksinken lassen.

Für die angestrebte Verwachsung des Ligamentes ist die Heilung per primam intentionem unerlässlich. Die Gefahr einer Infektion der Wunden gehört nicht in den Bereich meiner Erwägungen; denn diese ist allen Operationen gemeinsam und für alle, speciell die plastischen Operationen, von derselben Bedeutung wie für die Adam'sche. Das wesentlichste Moment liegt vielmehr in der Anlegung der Fixationsnaht. Bei ihrer Anlegung nach den bisher üblichen Methoden, d. h. bei der Durchführung der Fäden durch das Ligament senkrecht zu seiner Längsachse, ist die Befürchtung gerechtfertigt, dass die Nähte durchschneiden oder dass die an einer circumscripten Stelle eingeschnürten und komprimirten Gewebsbündel nekrotisch werden. Um diese Gefahren auszuschalten, halten wir daran fest, sämmtliche Nähte durch das Ligament in der Längsrichtung entsprechend dem Verlauf seiner Fasern an die Pfeiler des Leistenringes zu heften und die Fäden nicht allzu fest zu knüpfen.

Auf diese Weise erreichen wir, dass der Druck der Fäden sich auf eine größere Gewebsschicht vertheilt und nirgends einzelne Faserbündel in querer Richtung zusammengeschnürt werden. Von besonderer Bedeutung ist dies bei schwach entwickelten Ligamenten.

In seinen Einzelheiten gestaltet sich unser Operationsverfahren nun folgendermaßen:

In der Richtung des Ligamentum Poupartii ungefähr wird ein etwa 3 cm langer Schnitt durch Haut und Fascia superficialis auf das Tuberculum pubicum zugeführt; stumpfe Häkchen halten die Wundränder aus einander und der äußere Leistenring wird aufgesucht und freipräparirt, wobei das Imlach'sche Fetttröpfchen als Wegweiser dient. (Zur Vermeidung später auftretender Schmerzen in der Narbe wird der kleine Nervus pudendus externus thunlichst geschont.) Sobald der äußere Leistenring freigelegt ist, wird das peripherisch ausstrahlende Faserbündel des Lig. rotundum mit einer Pincette in die Höhe gehoben und aus ihm der dickere Hauptstrang des Ligamentes von den dasselbe begleitenden Fascien und Aponeurosenzügen durch stumpfe Präparation mit anatomischen Pincetten isolirt. (Auch die Arteria pudenda externa, die das Ligament stets begleitet, wird geschont oder unterbunden, da eine Blutung aus derselben bei der immerhin subtilen Operation stört.)

Aponeurosenbündel, die mit dem Ligament ausstrahlen, unterscheidet man leicht beim Anziehen, weil sie die Aponeurose dabei in einer scharfen, leicht fühlbaren Falte abheben, während das eigentliche Ligament sie kaum vorwölbt.

Das freigelegte runde Mutterband wird so weit hervorgezogen, bis der Processus vaginalis peritonei im äußeren Leistenring erscheint. Eine Klemme sichert vorläufig das Ligament, die Wunde wird mit einer Gazekompresse bedeckt und die Operation auf der anderen Seite in derselben Weise vorgenommen und bis zu demselben Stadium ausgeführt. Durch gleichmäßigen Zug an beiden Ligamenten wird nunmehr der Fundus uteri so weit als möglich an die Symphyse herangezogen.

Als zweiter Akt der Operation erfolgt die mit feinem Katgut ausgeführte Naht: das Ligament wird seinem normalen Verlauf nach vernäht und nicht nach oben oder etwa seitlich umgeklappt. Ein Assistent erhält es mit mäßigem Zug in der Richtung des Leistenkanals angespannt. Zunächst werden 2 Fäden (Fig. 1, *1* und *2*) in schräger Richtung durch das proximale Ligamentende und durch die den äußeren Leistenring nach außen begrenzende Aponeurose durchgeführt und ungeknüpft dem Assistenten in die Hand gegeben; diese haben die Aufgabe, das Ligament an die Fibrae intercolumnares zu fixiren. Die weiteren Befestigungsnähte beginnen am oberen Ende in der Aponeurose (*a*), gehen durch diese von außen nach innen, durchbohren das Ligament von innen nach außen resp. von unten nach oben (*b*), werden, etwa $^1/_2$ cm auf dem Rücken des Ligamentes

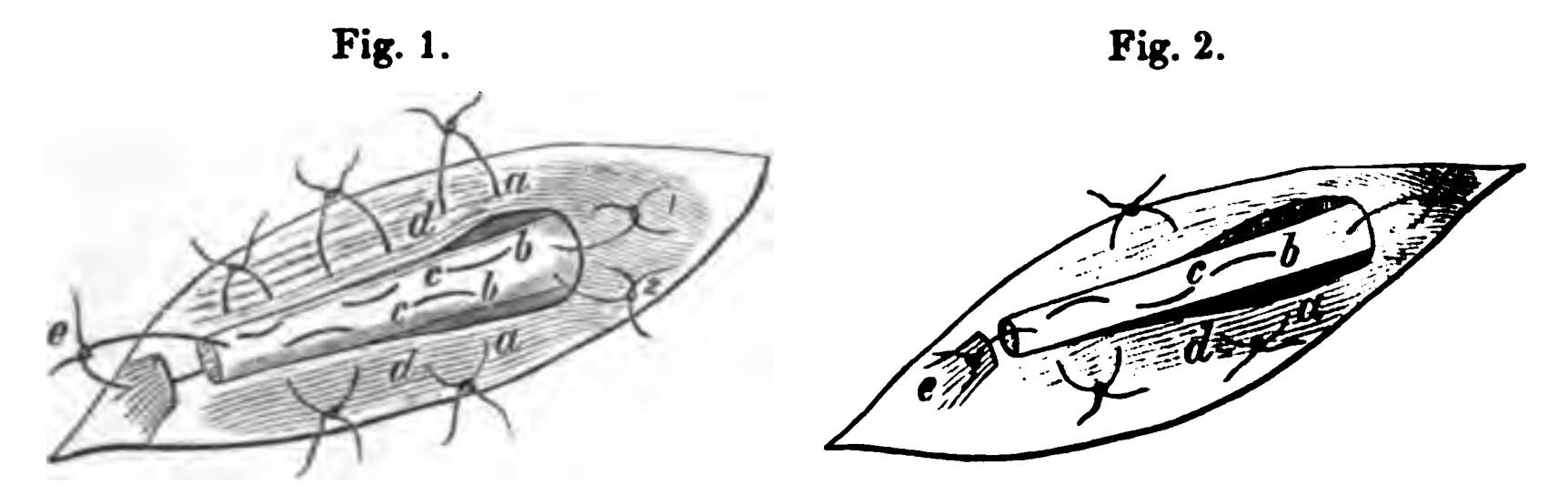
in seiner Längsrichtung verlaufend, wieder durch dasselbe von oben nach unten durchgestochen (*c*), und von unten nach oben an der *c* gegenüberliegenden Stelle durch die Aponeurose derselben Seite zurückgeführt (*d*); geknüpft werden die Fäden auf der Aponeurose ohne allzu festen Zug.

Derartige Nähte werden auf jeder Seite des Ligamentes 2—3 an der Zahl gelegt und dadurch das Ligament mit beiden Pfeilern des äußeren Leistenringes vereinigt: dieser erhält auf diese Weise einen kompleten Verschluss.

Das distale Ligamentende, welches außerhalb des Leistenringes liegt, wird resecirt und an dem unteren Pol des Leistenschlitzes mit den äußersten Enden der ausstrahlenden Bindegewebsbündel vernäht (*e*), so dass streng genommen Ligamentstumpf mit Ligamentstumpf wieder vereinigt wird. Die Hautwunde wird alsdann mit einigen Knopfnähten oder fortlaufender Naht geschlossen.

Auf die Einführung eines Pessars nach der Operation wurde von vorn herein verzichtet.

Fig. 1. Fig. 2.



Die Fäden sind noch nicht geknüpft, nur bei *e* geschlungen gezeichnet.

Bei dünnem Ligament wird durch das centrale Ende nur ein Faden (*1*) gelegt.

Die technischen Anforderungen der Operation waren im Allgemeinen ohne große Schwierigkeiten zu bewältigen. 2mal nur passirte das Missgeschick, dass das Lig. rotundum abriss, das eine Mal sogar auf beiden Seiten.

In beiden Fällen war jedoch das Ligament sehr dürftig entwickelt; beide Operationen wurden außerdem von ungeübten Assistenten ausgeführt. Später kamen derartige Zwischenfälle auch bei ganz dünnen Ligamenten nicht wieder vor. Übrigens gelang es in beiden Fällen, den abgerissenen centralen Stumpf zu fassen und durch Naht zu fixiren, das eine Mal mit bleibendem Erfolg. In dem anderen Falle wurde nachträglich die Vaginofixation nach Wertheim ausgeführt.

Im Allgemeinen war der Erfolg der Operation ein ausgezeichneter; wie bei der Entlassung, fanden wir bei der Wiedervorstellung der Pat. den Uterus in auffallend gut beweglicher Anteflexio-versio. Dieser Normallage entsprach auch das gute Befinden der operirten Frauen.

Betreffs der Auswahl der geeigneten Fälle gilt als Conditio sine qua non die freie Beweglichkeit des Uterus bei gesunden Parametrien und Adnexen. Die Indikation für die operative Beseitigung von Retrodeviationen des Uterus an und für sich ergab sich aus der Undurchführbarkeit einer Pessarbehandlung, sei es dass eine virginelle Scheide die Einführung eines Ringes verbot, sei es, dass ein solcher nicht vertragen wurde oder nicht die gewünschte Lage zu erhalten im Stande war; in einigen Fällen kamen auch die Pat. zu uns mit dem bestimmt ausgesprochenen Wunsch, von dem Pessar, wo nöthig, durch eine Operation befreit zu werden.

Außerdem wendeten wir die Operation als Unterstützungsverfahren bei plastischen Operationen an, besonders zur Beseitigung von Prolapsen. Hier ist die Richtiglagerung des Uterus unerlässlich, genügt aber an und für sich keineswegs, vielmehr muss sie mit scheidenverengernden Operationen kombinirt werden. Die Wiederherstellung des defekten Dammes ist natürlich auch hier nothwendig. So sahen wir uns mehrmals veranlasst, die Alexander-Adam'sche Operation mit einer Dammplastik, Kolporrhaphie oder einer plastischen Operation an der Portio zu verbinden. Trachelorrhaphie oder Keilexcision, so wie vordere Scheidenplastiken müssen der Ligamentnaht voraufgehen, die Dammplastik kann zuletzt angeschlossen werden.

Im Ganzen wurde die Alexander-Adam'sche Operation 32mal (7mal von Assistenten, die übrigen von Herrn Primararzt Dr. R. Asch) ausgeführt. Die Zahl der Fälle, an denen wir dies Verfahren erproben konnten, ist allerdings klein, aber es gab uns so gute Resultate, dass ich mich bereits jetzt zu seiner Bekanntmachung berechtigt fühlte, lediglich in dem Bestreben, für eine Methode einzutreten, die nur von den oben angeführten Mängeln befreit werden musste, um den ihr gebührenden ersten Patz in der operativen Behandlung der mobilen Retroflexionen einzunehmen.

II. Ein Fall von Mastdarmvorfall, entstanden nach Operation eines totalen Uterusprolapses.

Von

Dr. Westphal,

Frauenarzt in Stolp i/P.

Den nachfolgenden Fall gestatte ich mir zu beschreiben, weil ich keinen ähnlichen in der Litteratur gefunden habe. Er betrifft einen Prolaps des größten Theiles des Rectum, welcher sich kurze Zeit nach der Operation eines excessiv großen Prolapses des Uterus und der Scheide einstellte, und zwar war die von Küstner empfohlene Methode: Kombination von Kolporrhaphie und Ventrofixation angewandt worden.

Die Pat. war die 48jährige Dienstmagd Therese S. aus Stolp. Sie war sonst stets gesund gewesen und litt nur in den letzten Jahren an einem chronischen Trachea- und Bronchialkatarrh, der in Folge ungünstiger Wohnungsverhältnisse entstanden war. Vor 15 Jahren hatte sie einen normalen Partus mit nachfolgendem normalen Wochenbett überstanden, aus dem sie schon am 4. Tage aufgestanden war, um ihre gewöhnliche Arbeit wieder aufzunehmen. Es stellte sich bald ein Vorfall ein, der sich im Laufe der nächsten Jahre verschlimmerte und namentlich durch die fortwährenden Hustenstöße in letzter Zeit eine außerordentliche Größe erlangte. Sie wurde verschiedentlich wegen ihres Leidens behandelt, alle Pessare jedoch, die sie trug, versagten, da sie nicht in der Scheide blieben.

Im April dieses Jahres konsultirte mich die Pat. zum ersten Male wegen ihres Leidens und gab an, dass die Beschwerden desselben so groß seien, dass sie vollständig arbeitsunfähig sei, auch leide sie in Folge der entstandenen Druckstellen an dem Vorfalle an einem übelriechenden Ausflusse, der ihrer Umgebung sehr lästig falle. — Die Untersuchung ergab einen reichlich kindskopfgroßen Tumor, der aus den Geschlechtstheilen heraus bis fast zur Mitte der Oberschenkel hing. Derselbe bestand in seiner Hauptmasse aus der vollständig invertirten, stark hypertrophirten Scheide, deren Schleimhaut lederartig verändert war. Auf der Kuppe derselben befand sich der kleine äußere Muttermund, in den die Sonde 7 cm nach hinten eindrang. (Die Pat. gab an, dass aus demselben in unregelmäßigen Pausen von 6 zu 14 Wochen noch Blutungen erfolgt seien.) Auf der vorderen und hinteren Scheidenwand waren große, mit schmierigem Belag bedeckte Decubitalgeschwüre, welche stark secernirten. Der Vorfall ließ sich nur mit einiger Schwierigkeit reponiren, bei dem geringsten Druck der Bauchpresse im Liegen fiel er wieder vor die äußeren Geschlechtstheile. Unter diesen Umständen war natürlich auch starke Cysto- und Rectocele vorhanden.

Ich versuchte nun zunächst doch noch, ob sich nicht etwas mit Pessaren oder Bandagen erreichen ließe, da mir bei dem chronischen Bronchialkatarrh der Pat. eine lange Narkose mit nachfolgender längerer Rückenlage nicht ungefährlich erschien, hatte jedoch nicht den geringsten Erfolg. Alle Pessare (Hodge Thomas, Wiegenpessare, Achterpessare, Meyer'sche Ringe größten Kalibers, Zwank-Schilling'sche Hysterophore) wurden von der Pat. schon auf dem Untersuchungsstuhle ohne Weiteres durch die weitklaffende Schamspalte hinausgedrängt, und eine Breslau'sche Bandage vermochte wohl den Uterus in elevirter Stellung zu erhalten, aber überall quollen neben der Pelotte die hypertrophischen Scheidenwände weit hervor und verursachten durch Einklemmung heftige Schmerzen.

Ich entschloss mich desshalb zur Operation und wählte das Verfahren von Küstner, weil die Kolporrhaphie allein nicht genügt hätte, eben so wenig die Ventrofixation allein, und die Exstirpation von Uterus und Scheide bei großer Gefahr auch keine genügende Sicherheit gegeben hätte.

Operation in Chloroformnarkose am 10. Juni 1896. Nach Vorbereitung der Pat. zur Köliotomie wurde dieselbe in Steiß-Rückenlage gelagert und zunächst mit der Kolporrhaphie begonnen. Aus der vorderen Wand wurde ein Oval von 14 cm Länge und 8 cm Breite herausgenommen und der Substanzverlust mit starkem Silberdraht und Katgut vernäht. Sodann wurde eine hintere Kolporrhaphie nach Hegar angeschlossen, deren Naht ebenfalls mit starkem Silberdraht ausgeführt wurde. Die dadurch erzielte Verengerung der Scheide und Erhöhung des Dammes war recht bedeutend, so dass es nur mit einiger Schwierigkeit gelang, den Prolaps zu reponiren. Dann wurde die Ventrofixation angeschlossen, die Pat. nach Trendelenburg mit dem Becken hochgelagert, in der Linea alba ein Schnitt von 4 cm durch die Bauchdecken angelegt, der Uterus mit einer Kugelzange hervorgezogen und durch 3 Silkwormnähte an das Peritoneum parietale angenäht. Sodann wurden die Bauchdecken in 3 Etagen, Peritoneum, Fascie und Bauchhaut, mit fortlaufenden Katgutnähten resp. Seidenknopfnähten vernäht. Jodoformgaze-Watte-Heftpflasterverband.

Die Heilung verlief normal. Am 5. Tage post op. trat auf Kalomel Stuhl ein, am 10. Tage wurden die Seidennähte entfernt, prima reunio der Bauchwunde

war eingetreten. Am 14. Tage wurde die Scheidenwunde inspicirt, und da sich zeigte, dass die vordersten Nähte an der vorderen Scheidenwand durchgeschnitten hatten und die Wundränder in Folge dessen aus einander gewichen waren, wurde die betreffende Partie aufs Neue (mit Cocain) angefrischt und aufs Neue mit Draht vernäht. Nach weiteren 14 Tagen prima reunio und Entfernung sämmtlicher Silbernähte. Der Vorfall war geheilt, bei Drängen auch in stehender Stellung trat Nichts mehr aus der verengten Schamspalte hervor.

Nachdem nun die Pat. einige Tage herumgegangen war, bemerkte sie, dass beim Stuhlgang sich ein Theil des Mastdarms hervorstülpte. Das Leiden verschlimmerte sich von Tage zu Tage, und als sie begann, sich wieder kleinere Anstrengungen zuzumuthen, trat auch beim Heben, Tragen, schließlich auch beim Gehen eine große Partie des Mastdarms heraus, ohne dass sich von dem früheren Gebärmuttervorfall auch nur das Geringste zeigte.

Die Pat. hatte also gegen ihr früheres Leiden ein anderes eingetauscht, welches ihr nicht geringere Beschwerden verursachte. Es ist kein Zweifel, dass in diesem Falle der Rectumprolaps eine Folge der vorgenommenen Operation war, und zwar ist das Zustandekommen desselben wohl auf folgende Weise zu erklären: Wie oben beschrieben worden ist, bestand gleichzeitig mit dem Uterusprolaps eine stark ausgeprägte Rectocele, ein großer Theil der hypertrophirten vorderen Mastdarmwand hatte jahrelang in dem zwischen den Schenkeln der Frau hängenden Tumor gelegen. Nach der Verengerung der Scheide und der Hochlagerung des Uterus war auch eine Reposition der Rectocele erreicht, ohne dass zu gleicher Zeit auch eine Verkleinerung der hypertrophirten Masse der Mastdarmwand (wie etwa bei der Scheide durch die ausgiebige Kolporrhaphie) erzielt worden wäre. Da nun die Hauptbedingung für das Zustandekommen derartig großer Uterusprolapse, wie ich sie bei unserer Pat. beschrieben habe, eine vollständige Erschlaffung der muskulösen Elemente des Diaphragma pelvis ist, so fehlte für das Rectum, dessen hypertrophirte Vorderwand vor der Operation in dem durch die vorgebuchtete hintere Scheidenwand gebildeten Sack gelegen hatte, nach der bedeutenden Verkleinerung derselben und der Elevation des Uterus der Halt eben so, wie er vorher für den Genitalschlauch gefehlt hatte; zunächst fiel desshalb der hypertrophirte Theil der Mastdarmwand durch den Anus vor und zog allmählich eine immer größere Partie nach.

Als ich die Pat. 4 Wochen nach der Operation sah, hatte sie einen Mastdarmvorfall von ca. 14 cm Länge.

Ich versuchte nun zunächst durch Anwendung von Massage nach Thure Brandt eine Verkleinerung und durch Tragen einer Bandage ein Zurücktreten des Vorfalles zu erzielen, jedoch mit vollständig negativem Erfolg; ich entschloss mich desshalb, dem Drängen der Pat. nachgebend, nochmals zur Operation. — Dieselbe verlief wie folgt:

Nach Entleerung des Darmes und Verabreichung von Bismuth. subnitr. und Opium an den Tagen vor der Operation wurde die Pat. in Steißrückenlage gelagert und die Narkose eingeleitet. Der Prolaps, welcher vor der Operation von der Pat. auf Geheiß stark hervorgedrängt war, wurde an seiner Kuppe mit 2 Kugelzangen gefasst und stark hervorgezogen. Es wurde nun, nach Abspülung des Operationsterrains mit Borwasser, der vordere Theil des äußeren Darmrohres in querer Richtung schichtweise durchtrennt, die außerordentlich starke Blutung durch Unterbindung, Umstechung, Spülung mit Eisborwasser mit vieler Mühe gestillt. Nach Durchtrennung der Serosa wurde der geöffnete Peritonealsack dadurch wieder geschlossen, dass die Serosaflächen des äußeren durchschnittenen und des inneren Darmrohres vernäht wurden: Direkt vor diesen Peritonealnähten wurde nun das innere Rohr in seinem vorderen Abschnitte durchtrennt und die durchschnittenen Darmtheile (äußerer und innerer) durch tiefe, durch die ganze Darmwand greifende Nähte vereinigt. Dann wurde in derselben Weise an der hinteren Hälfte verfahren und auch hier die Darmschnitte durch tiefgreifende Nähte vereinigt. Die Nahtlinie wurde mit Jodoform bepudert, der Darm reponirt und ein mit Jodoformgaze umwundenes dickes Drainrohr in den Mastdarm eingelegt.

Durch flüssige Kost und Opium wurde 8 Tage Stuhlverhaltung erzielt, dann wurde durch Kalomel Stuhl erzeugt, welcher ohne wesentliche Störungen erfolgte.

Durch die Operation ist ein ca. 13 cm langes Stück des Rectum entfernt worden, welches an seinem oberen Theil Peritonealüberzug zeigt.

Die Nähte schnitten theils von selbst durch, theils wurden sie nach 14 Tagen mit Pincette und Schere entfernt.

Jetzt (1/2 Jahr p. op.) befindet sich die Pat. völlig wohl, der Stuhlgang ist schmerzlos; auch bei starkem Drängen tritt vom Mastdarm nichts mehr heraus.

III. Ein Fall von Myxom des Labium majus.

Von

M. Graefe in Halle a/S.

Myxome der Vulva scheinen außerordentlich selten vorzukommen. In den deutschen gynäkologischen Lehrbüchern wird ihrer überhaupt nicht Erwähnung gethan. Nur Winckel[1] bespricht sie in einem besonderen kleinen Abschnitt. Er erwähnt, dass er selbst ein solches von Eigröße bei einem 18jährigen Mädchen exstirpirt habe. Aus der Litteratur führt er 2 Fälle an (Aschenborn, Archiv für klin. Chirurgie 1880. Bd. XXV. p. 329 und Suchard, Progrès méd. Paris. 1882. Bd. X. p. 747). Bei einer Durchsicht der gynäkologischen Zeitschriften habe auch ich keine weiteren einschlägigen Beobachtungen finden können, während über andere Geschwulstformen, insbesondere Lipome der Vulva, sehr häufig berichtet worden ist. Dies veranlasst mich, den nachfolgenden Fall zu veröffentlichen.

Die jetzt 36jährige Frau Sch. hat 3mal geboren, das letzte Mal vor 10 Jahren. Die erste Entbindung musste mit der Zange beendet werden; das Wochenbett verlief ohne Störung. Pat. ist stets gesund gewesen; insbesondere hat sie an Unterleibsbeschwerden irgend welcher Art nie gelitten, bis sie vor 5 Jahren beim Tanzen, gelegentlich einer plötzlichen unerwarteten Drehung nach links, einen heftigen Schmerz in der linken Unterleibsseite empfand, welcher nach den äußeren Geschlechtstheilen ausstrahlte. Bald darauf will sie eine flache Schwellung des linken Labium majus bemerkt haben. Anfänglich machte dieselbe ihr kaum Beschwerden. Erst als sie im letzten Jahre schnell zu wachsen anfing, behinderte sie sie beim Laufen, besonders aber beim Sitzen, so dass sie von derselben befreit zu werden wünscht. Von zwei Ärzten, welche sie konsultirte, stellte der eine die Diagnose auf Hydrocele, der andere auf Lipom.

Als sich die Pat. mir vorstellte, fand sich eine mannsfaustgroße, halbkugelige, das linke Labium majus vorwölbende, etwas druckempfindliche Geschwulst. Dieselbe ließ sich durch Druck nicht verkleinern. Sie fühlte sich nicht prallelastisch an; man hatte vielmehr bei der Palpation das Gefühl, als ob ihr Inneres aus mit weichem Inhalt gefüllten Darmschlingen bestände. Die Anamnese, die Unmöglichkeit, den Geschwulstinhalt zu reponiren, der absolut leere Perkussionsschall ließen aber diesen Verdacht als unbegründet ausschließen. Die Diagnose schwankte daher zwischen einem reinen Lipom und einer incarcerirten Netzhernie, deren Inhalt allmählich nach seiner Abschnürung hypertrophirt war. Ich neigte der letzteren Annahme zu.

Bei der Operation wurde die den Tumor bedeckende Haut, dann seine Kapsel gespalten. Seine Ausschälung gelang darauf ohne große Schwierigkeiten. Auch

---

[1] Lehrbuch der Frauenkrankheiten p. 28. Leiprig, S. Hirzel, 1886.

die Blutung war eine verhältnismäßig geringe. Bei der Enukleation ergab sich, dass die Diagnose eine falsche gewesen war. Es handelte sich nicht um eine Fettgeschwulst, sondern anscheinend um einen aus mehrfachen Cysten zusammengesetzten Tumor. Derselbe stieg zwischen absteigendem Schambeinast und Vaginalwand hoch herauf nach dem Beckenboden zu. Er verschmälerte sich schließlich zu einem kleinfingerdicken Stiel, der möglichst hoch — bei der Ausschälung hatte sich eine tiefe Wundhöhle gebildet — mit doppelten Katgutfäden durchstochen, ligirt und durchschnitten wurde. Nach Unterbindung einiger Gefäße und Resektion eines großen Hautlappens Schluss der Höhle durch versenkte Katgutnähte, der Hautwunde durch Seidennähte. Heilung p. p. i.

Der entfernte Tumor erwies sich bei genauer Besichtigung nicht als ein cystischer, sondern eine aus verschiedenen traubigen Abschnitten zusammengesetzte Schleimgeschwulst. Die mikroskopische Untersuchung ergab, dass es sich um ein reines Myxom handelte. Nur an der äußersten Peripherie und in der Umgebung der Gefäße fand sich ein schmaler Bindegewebssaum. Dieser deutet darauf hin, dass die Neubildung ursprünglich ein Fibrom gewesen ist (diese kommen ja häufiger an der Vulva vor), welches allmählich eine völlige schleimige Metamorphose erlitten hat.

Zum Schluss möchte ich noch eine von ähnlichen Fällen abweichende klinische Erscheinung erwähnen. Während sonst ein Anschwellen von Vulvatumoren in der Zeit vor Eintritt der Menses beobachtet wird, vergrößerte sich bei unserer Pat., wie sie auf das bestimmteste angab, die Geschwulst unmittelbar nach Ablauf der Periode, um dann allmählich in der prämenstruellen Zeit wieder abzuschwellen.

IV. Erwiederung auf das Referat von R. Grüning über die Arbeit von Kleinwächter: „Zur Frage des Studiums der Frauen“.

Von

P. Müller.

In No. 40 des Centralbl. für Gynäkologie vom 3. Oktober 1896 referirt Herr R. Grüning (Bonn) über die Arbeit von Kleinwächter »Zur Frage des Studiums der Medicin des Weibes«. Zu meiner Überraschung wird in diesem Referate mein Name unter den Gegnern des Frauenstudiums aufgeführt. Es kann zwar dem Referenten nicht zugemuthet werden, meine Broschüre über den gleichen Gegenstand zu lesen, wohl darf man aber verlangen, dass er sich mit dem Inhalt der Arbeit, über die er referirt, vertraut gemacht hat. Nun ist aber in der Kleinwächter'schen Abhandlung von Seite 15—22 meine Broschüre excerpirt. Wer dieses Excerpt durchliest, wird wohl kaum den Eindruck gewinnen, dass ich mich gegen die Ausübung des ärztlichen Berufes durch die Frauen ablehnend verhalte. Ich erlaube mir noch folgende Bemerkung hinzuzufügen: Wer sich die Mühe gegeben, die zahlreichen litterarischen Produkte,

welche die Frage des Frauenstudiums hervorgerufen hat, durchzugehen, stimmt sicherlich mit mir überein, dass in der großen Mehrzahl derselben die vorliegende Frage keine ruhige und sachliche Beurtheilung gefunden hat, sondern dass man voller Voreingenommenheit mit rein theoretischen Gründen und ohne Berücksichtigung der gegnerischen Argumente und zuweilen mit ziemlicher Leidenschaftlichkeit auf beiden Seiten den Kampf geführt hat. Unter solchen Umständen schien es mir am Platze, dass Jemand, der diesen Bestrebungen keinen besonderen Enthusiasmus entgegentrug, aber auch Neuerungen gegenüber sich nicht ablehnend verhält, und der auch auf eine langjährige praktische Erfahrung zurückblicken kann, seine Meinung in objektiver Weise äußere. Dies habe ich in meinem auf besonderen Wunsch dem Drucke übergebenen akademischen Vortrage gethan. Wie es scheint, hat derselbe weder auf der einen, noch auf der anderen Seite befriedigt. Ich sehe dies als einen Beweis an, dass ich diese Frage in ganz objektiver Weise besprochen habe. Ich bin kein Gegner des Studiums der Medicin durch die Frauen, ich lasse dasselbe zu, aber — nicht bedingungslos. Dass ich hierbei nicht allein stehe, beweist Folgendes: Die preußische Regierung hat in den letzten Wochen auf diplomatischem Wege die medicinische Fakultät der Universität Bern um ein diese Frage berührendes Gutachten ersucht. Dieselbe hat einstimmig ganz in dem Sinne, wie ich dies früher in meinem Vortrage gethan, sich günstig über das Studium der Frauen ausgesprochen.

---

1) **L. Knapp** (Prag). Über die Verwendbarkeit des Phonendoskops von Bianchi und Bazzi in der Geburtshilfe.
(Prager med. Wochenschrift 1896. No. 46.)

Die Untersuchungen ergaben, dass bei Neugeborenen die Auskultation mit freiem Ohr vorzuziehen ist, da eine genaue Anpassung des Instruments in Folge der Unruhe der Kinder ganz undurchführbar ist, nur bei Asphyxie könnte die Verstärkung der oft kaum wahrnehmbaren Herztöne erwünscht sein. Das Phonendoskop verstärkt aber nicht nur die Gehörswahrnehmungen, sondern modificirt auch deren Klangfarbe, K. möchte diese Gehörsempfindung als »metallischen Beiklang« bezeichnen. Mit der Verstärkung im Allgemeinen, die ein Vortheil ist, hängt aber auch ein Nachtheil zusammen: die Verstärkung der einzelnen Nebengeräusche, welche vielfach störend empfunden wird; dadurch wird auch das längere Untersuchen empfindlich und anstrengend. Bewährt hat sich dagegen das Instrument bei Schwangeren zur Auskultation der kindlichen Herztöne, namentlich zur genauen Bestimmung der Stelle der größten Deutlichkeit; dies kann vortheilhaft sein bei Zwillingsfrüchten (mit 2 Instrumenten oder nur einem, wenn das freie Ohr gleichzeitig die andere Stelle abhorcht), so wie zur Differentialdiagnose zwischen Geräuschen aus dem kindlichen Herzen und aus

der Nabelschnur. Fanden sich z. B. an richtiger Stelle abgegrenzte Herztöne, an einer entfernten aber synchrone Geräusche, so müsste man an Störungen in der Cirkulation des Nabelstranges denken, im umgekehrten Falle an einen (seltenen) fötalen Herzfehler; weiter kann auch bei intra-uteriner Asphyxie das Phonendoskop zweckmäßig sein, obwohl es hier entbehrlich ist, eben so wie bei Bestimmung der Uteringeräusche, der physiologischen Athembewegungen des Kindes etc. Auch bei Hydramnios, tetanischer Kontraktion des Uterus lässt das Phonendoskop im Stich. Bezüglich der Frühdiagnose der Schwangerschaft nach Löhlein (Hörbarkeit der Herztöne 4 Wochen vor der subjektiven Wahrnehmung) sind weitere Untersuchungen nothwendig. Die Einführung des Instruments in die Scheide wird widerrathen. Im Allgemeinen ist das Phonendoskop zu Demonstrationszwecken vortheilhaft, der praktische Geburtshelfer aber wird sich auch ohne dasselbe jeder Zeit zu behelfen wissen.

Piering (Prag).

---

2) **Karl Schuchard** (Stettin). Weitere Erfahrungen über die paravaginale Operation.

(Archiv für klin. Chirurgie Bd. LIII. Hft. 3.)

Der paravaginale Schnitt, wie ihn S. im Gegensatz zu den allgemein üblichen Scheiden-Dammincisionen genannt wissen will, wird durch die ganze linke Scheidenwand, den Damm und das paravaginale Gewebe bis hinauf zum linken Parametrium geführt; als obere Grenze der Schnittführung gilt der Levator ani, dessen Fasern nicht durchtrennt werden. Den in seinen ersten diesbezüglichen Veröffentlichungen bekannt gegebenen Fällen reihen sich weitere 26 an. Über die Indikation der Operation, ihre Komplikationen, ihre Augenblicks- und Dauererfolge wird die nachfolgende kurzgefasste Übersicht des veröffentlichten Materials die beste Auskunft geben.

1) Portiocarcinom, Parametrien frei. Heilung. Beobachtungsdauer 2 Jahre.

2) Corpuscarcinom, Parametrien frei. Heilung. Beobachtungsdauer 22 Monate.

3) Carcinoma uteri, Infiltration des linken Parametriums. Heilung. Tod an Recidiv nach 3 Monaten.

4) Carcinoma uteri, linkes Parametrium ergriffen. Heilung. Tod an Recidiv nach 16 Monaten.

5) Carcinoma uteri, beide Parametrien ergriffen. Dauernde Heilung. Beobachtungsdauer $2^1/_2$ Jahre.

6) Carcinoma uteri, Infiltration des rechten Parametriums. Heilung. Weitere Schicksale unbekannt.

7) Portiocarcinom. Heilung. Pat. stirbt einige Zeit später. Todesursache unbekannt.

8) Portiocarcinom, linkes Parametrium infiltrirt. Heilung. Tod an Recidiv nach etwa 7 Monaten.

9) Portiocarcinom. Parametritis chronica duplex. Heilung. Beobachtungsdauer 11 Monate.

10) Portiocarcinom, linkes Parametrium ergriffen. Heilung. Beobachtungsdauer 8 Monate.

11) Portiocarcinom. Parametritis chronica duplex. Pyometra. Tod an Peritonitis.

12) Portiocarcinom. Parametritis chronica duplex. Heilung. Recidiv nach 6 Monaten.

13) Cervixcarcinom. Infiltration der Parametrien. Heilung. Beobachtungsdauer etwa $1\frac{1}{2}$ Monate.

14) Portiocarcinom. Infiltration der Parametrien. Die infiltrirten retroperitonealen Drüsen müssen zurückgelassen werden. Heilung. Beobachtungsdauer 22 Tage.

15) Portiocarcinom. Parametritis chronica duplex. Heilung. Beobachtungsdauer einige Wochen.

16) Portiocarcinom. Parametritis chronica duplex. Heilung. Kurze Beobachtungszeit.

17) Carcinom der Cervix, des paracervicalen und paravaginalen Gewebes. Uterusexstirpation und Resektion von zwei Dritteln der Scheide. Heilung. Nach der Entlassung nicht weiter beobachtet.

18) Recidiv von Fall 12 nach $\frac{1}{2}$ Jahr. Paravaginaler Schnitt in der Narbe. Heilung. Nicht weiter beobachtet.

19) Carcinoma uteri, sehr weit vorgeschritten; beide Parametrien infiltrirt. Heilung. Recidiv noch während der Rekonvalescenz.

20) Hochgradig verwachsener Uteruskrebs. Umwachsung des rechten Ureters. Der Ureter wird in einer Länge von 14 cm von der Blase aufwärts frei präparirt. Recidiv nach 3 Monaten.

21) Endometritis fungosa. Heilung.

22) Blutungen aus dem Uterus in Folge einer mangelhaft zurückgebildeten Placentarstelle (Deciduom?). Tod 11 Tage nach der Operation an akuter Herzverfettung.

23) Parametritis chronica fibrosa. Entstehung einer Ureterfistel. Heilung.

24) Blasenscheidenfistel, von Markstückgöße, kleine Nebenfistel; schwer zugänglich, da sich der oben durch parametritische Stränge fixirte Uterus nicht herunterziehen lässt; daher paravaginaler Schnitt. Heilung.

25) Ulcerirte Geschwulst der linken Scheidenwand. Heilung. Beobachtungsdauer 3 Monate. (Tumor möglicherweise aus Überresten der Gärtner'schen Kanäle entstanden.)

26) Sarcoma staphylodes vaginae. (Pat. 3 Jahre alt.) Exstirpation der ganzen hinteren und seitlichen Scheidenwand. Heilung. Nach 3 Monaten Drüsenrecidiv in der Bauchhöhle. **Calmann** (Breslau).

---

3) **Lange.** Über die Diagnose und Therapie des Carcinoma uteri.

(Sammlung zwangloser Abhandlungen aus dem Gebiete der Frauenheilkunde und Geburtshilfe, herausgegeben von Graefe. Bd. I. Hft. 6.)
Halle, **Marhold,** 1896.

Verf. bespricht in dieser dem Studium sehr zu empfehlenden Abhandlung die Diagnose und Therapie des Uteruscarcinoms auf Grund der leider immer noch zu oft gemachten Erfahrung, dass Carcinome des Uterus desshalb so häufig zum Tode führen, weil die Diagnose zu spät gestellt wird, um einer Radikaloperation noch Aussicht auf dauernden Erfolg zu bieten. Übersichtlich und erschöpfend bespricht Verf. die Symptome des Portio- und Corpuscarcinoms und die zur Frühdiagnose erforderlichen ärztlichen Maßnahmen; dabei werden die verschiedenen Formen des Carcinoms in ihren Erscheinungen, so wie die Differentialdiagnose erörtert. In dem Kapitel »Therapie« folgen dann die verschiedenen Operationsmethoden und die Bedingungen für die Möglichkeit ihrer Ausführung. Für die Behandlung des inoperablen Collumcarcinoms bilden scharfer Löffel und Thermokauter die richtige Therapie; die Anwendung von Ätzmitteln, Injektionen von Alkohol sind nicht zu empfehlen; interne Medikation und Behandlung mit Erysipelserum bisher wirkungslos.

Es wäre wünschenswerth, dass die übersichtlichen Ausführungen des Verf. in weiteren Ärztekreisen Verbreitung und Beachtung finden.

Pletzer (Bonn).

Berichte aus gynäkol. Gesellschaften u. Krankenhäusern.

4) Gesellschaft für Geburtshilfe und Gynäkologie zu Berlin.

Sitzung am 11. December 1896.

Vorsitzender: Herr Martin; Schriftführer: Herr Winter.

I. Demonstration von Präparaten.

Herr Spener zeigt eine Verbesserung des Korsetts.

In 2 Richtungen bewegen sich die Verbesserungsvorschläge:

1) Jedes Korsett, dessen Form im Allgemeinen beibehalten werden kann, da die Frauen des Haltes doch nicht entbehren können, soll nach Maß des Körpers gemacht werden, ohne extreme Ausarbeitung des Tailleneinschnittes. Die fabrikmäßige Herstellung der Korsetts müsste aufhören.

2) Da die schädlichen Wirkungen des Korsetts nicht so sehr durch die Zwangsjacke selbst, als vielmehr durch die über ihm gebundenen Röcke veranlasst werden, welche direkt durch die Bänder, indirekt durch den Zug ihres Gewichtes die Taille zusammenschnüren, so sollen die Röcke von den Schultern getragen werden. Dazu dienen a. breite Achselbänder, die durch Schnürung abnehmbar sind, und b. lange bewegliche Schluppen, die vom oberen Rande des Korsetts vom Ansatzpunkt der Achselbänder ausgehen und in Nabelhöhe endigen, wo an Knöpfen die Kleider des Unterkörpers hängen. Die Schluppen gehen in der Taille durch eine Schlinge, damit sie nicht abstehen. Weil aber der Trägerapparat: Achselbänder und Schluppen, die Mamma drücken würde, sind c. Hohleinlagen für die Brust erforderlich.

Die Wirkung der »Trägerkorsetts« ist, dass die Röcke tief in Nabel- und Hüfthöhe hängen und die Taille frei bleibt. Der Trägerapparat kann auch an

älteren Korsettformen angebracht werden. (Bezugsquelle: Korsettfabrik Heinrich Hoffmann, Kommandanten-Str. 77—79, Berlin SW.)

Herr Bröse zeigt ein mikroskopisches Präparat der Schleimhaut des in der letzten Sitzung demonstrirten Uterus; es handelt sich um fungöse interstitielle Endometritis.

Herr Emanuel demonstrirt mikroskopische Präparate von einem in Form eines Knotens aufgetretenen Tumor des unteren Gebärmutterabschnittes; nach Anordnung der die Geschwulst fast ausschließlich zusammensetzenden, polymorphen Zellen, dem Fehlen jeder alveolaren Anordnung, so wie dem Vorhandensein zahlreicher protoplasmatischer Riesenzellen hält E. den Tumor für ein Sarkom, dessen Erscheinen an dieser Stelle und in dieser Form als sehr selten zu bezeichnen ist.

Herr Müllerheim demonstrirt ein Präparat der weiblichen Genitalorgane, das sich durch auffallend starke Arteriosklerose der Gefäße auszeichnet. Es sind nicht nur die Arteriae spermaticae und uterinae in ihrer ganzen Ausdehnung verkalkt, sondern auch die kleinsten Gefäße auf den Blättern des Ligamentum latum. Am stärksten sind die Arterien des Uterus befallen, in dem die äußerste Muskelschicht unmittelbar unter dem Peritoneum ein dichtes Netz verkalkter Gefäße zeigt. Diese reichliche Verkalkung reicht in der Muskulatur bis zur Gegend des inneren Muttermundes herab. An mehreren Stellen durchziehen kleine sklerotische Gefäße das Myometrium quer bis zur Schleimhautschicht, so dass das Organ fast einem Injektionspräparate gleicht.

Dieser Befund ist um so bemerkenswerther, als sich am Herzen und anderen Prädilektionsstellen der Arteriosklerose auffallend wenig Zeichen dieser Gefäßerkrankung vorfanden.

Die Pat., welcher das Präparat entstammt, war an Tuberkulose des Peritoneums gestorben.

Herr Fliess (als Gast): Dysmenorrhoe und Wehenschmerz.

Unter denjenigen Dysmenorrhoeen, bei denen der Schmerz den Eintritt der uterinen Blutung überdauert, ist die große Mehrzahl von der Nase abhängig. Das darf nicht Wunder nehmen, denn die Nase zeigt regelmäßige Veränderungen während der Menstruation: Schwellung, gesteigerte Empfindlichkeit auf Sondenberührung, Neigung zur Blutung, cyanotische Färbung. Diese Veränderungen treten ganz besonders an den unteren Muscheln und den Tubercula septi auf, die desshalb Genitalstellen der Nase *κατ' ἐξοχὴν* heißen sollen.

Pathologische Beschaffenheit dieser Stellen bedingt die nasale Form der Dysmenorrhoe. Dies wird bewiesen dadurch, dass

1) durch Cocainisirung der Genitalstellen der dysmenorrhoische Anfall für die Dauer der Cocainwirkung aufgehoben wird,

2) dass die Verätzung dieser Stellen die Wiederkehr der Dysmenorrhoe dauernd oder für lange Zeit verhindert.

Pathologisch geworden sein können die Genitalstellen entweder durch Infektionskrankheiten, welche auch die Nase betreffen (Scharlach, Diphtherie, Influenza), oder dadurch, dass in den ersten Jahren nach der Pubertät die Kongestion in der Nase, die streng regelmäßig zu den Kalenderzeiten der Menstruation erscheint, nicht ihren normalen Ablauf durch den rechtzeitigen Eintritt der uterinen Blutung gefunden hat.

Dieser letztere Fall wiederholt sich in der Schwangerschaft. Während derselben ruht der Menstruationsprocess keineswegs, sondern fährt fort, zu den Kalenderzeiten der Menses die periodischen Veränderungen in der Nase zu erzeugen. Dieselben finden aber keinen Ablauf durch die uterine Blutung. Sämmtliche periodischen Antriebe summiren sich während der Schwangerschaft und führen endlich die große Menstruation — den Entbindungsvorgang herbei. Derselbe hat alle Merkmale der Menstruation, auch die typischen nasalen Zeichen. Er kann desshalb auch mit nasaler Dysmenorrhoe in der gesteigerten Form des »echten Wehenschmerzes« vergesellschaftet sein. Der echte Wehenschmerz tritt

bereits in der Eröffnungsperiode auf, ist durchaus nicht bei allen Frauen vorhanden, strahlt vom Kreuz in die Hypogastrien aus und ist, eben so wie die gewöhnliche nasale Dysmenorrhoe von den Genitalstellen der Nase her durch den Cocainversuch zu bannen. Man darf den »echten Wehenschmerz« nicht mit dem Schmerz über der Symphyse, oder gar mit den Steiß- und vaginalen Schmerzen verwechseln, die lediglich lokaler Natur und ganz unabhängig von der Nase sind.

Die vollkommene Analogie zwischen Menstruations- und Entbindungsvorgang lässt sich auch bis in die zeitlichen Verhältnisse beider nachweisen. Wo die Schwangerschaftsdauer vom gewöhnlichen Menstruationstypus (10mal 28 Tage) abweicht, kann man darthun, dass diese Abweichung unter dem Einfluss desselben Gesetzes steht, das auch die sogenannte unregelmäßige Menstruation beherrscht: des Periodengesetzes, welches für die gesammte organische Welt fundamentale Bedeutung hat. Auf die Erläuterung dieses Gesetzes muss das kurze Referat verzichten.

Diskussion: Herr Olshausen: Die interessanten Mittheilungen des Herrn Fliess über den Zusammenhang des Menstruationsvorganges mit Veränderungen an der Nasenschleimhaut müssen baldigst nachgeprüft werden. Über den letzten Abschnitt des Vortrages, die an 23tägige und 28tägige Perioden gebundenen Vorgänge wagt O. kein Urtheil, hält aber ein Spiel des Zufalls für möglich, wenn sich nicht in allen Fällen solche Perioden herausstellen.

Herr A. Martin fragt, ob diese Cocainisirung nach den Beobachtungen des Herrn Vortr. einen Einfluss auf die zeitliche Entwicklung und die Energie der Uteruskontraktionen ausübe? Für diesen Fall könnte man damit zu einer Zeit Schmerzen lindern, in der die Verwendung des Chloroforms auf Bedenken stößt, nämlich in der 1. Geburtsperiode.

Herr Olshausen fasst die Sache so auf, dass zwar nicht die durch den Druck der Weichtheile bedingten Schmerzen, wohl aber der eigentliche Wehenschmerz durch die Cocainisirung der Nase günstig beeinflusst werden soll. Dass der Wehenschmerz sich wesentlich nach vorher dagewesener Dysmenorrhoe richtet, ist ihm unwahrscheinlich, da wir auch andere Momente kennen, welche auf die Intensität des Wehenschmerzes von Einfluss sind, wie z. B. die Rigidität des unteren Gebärmutterabschnittes.

Herr Fliess (Schlusswort) hält Herrn Olshausen gegenüber daran fest, dass der »echte Wehenschmerz« nicht durch die Beschaffenheit der Weichtheile bedingt, sondern lediglich von der Nase abhängig sei, von der aus er ja auch durch den Cocainversuch beseitigt werde. Herrn Martin gegenüber bemerkt der Vortr., dass die Eröffnungsperiode bei der Geburt nur in den Fällen schmerzlos durch Nasencocainisirung gemacht werden könne, wo der echte Wehenschmerz der einzige Peiniger sei. Wo Steiß- oder Symphysenschmerz in den Vordergrund treten, nützt natürlich die Nasencocainisirung nichts.

Unter menstruellen Veränderungen während der Gravidität versteht der Vortr. nicht, wie Herr Olshausen meinte, den Ovulationsprocess, sondern die typischen Nasenveränderungen zu den Menstruationszeiten.

Dass das Periodengesetz auf Täuschung durch den Zufall beruhe, bestreitet der Vortr. im Hinweis auf die große Zahl der von ihm gemachten, einwandsfreien Beobachtungen.

---

5) Gesellschaft für Geburtshilfe und Gynäkologie zu Köln a/Rh.

Sitzung vom 16. Januar 1896.

Vorsitzender: Herr Frank; Schriftführer: Herr Brohl.

Als neue Mitglieder werden aufgenommen die Herren DDr. Dreesmann und Doutrelepont.

1) Herr Frank stellt eine Frau mit Wanderleber vor. Die Leber ist stark nach links und unten verschoben. Ein prallelastischer Tumor von Zweifaustgröße findet sich in der Gegend der Gallenblase. Außerdem ist Ascites nachzuweisen.

2) Herr Frank hält den angekündigten Vortrag über Inversio uteri im Anschlusse an den in der vorigen Sitsung vorgestellten, jetst durch Exstirpatio uteri vag. geheilten Fall. Das Präparat zeigt eine hochgradige Entwicklung der Uterusmuskulatur und als Ursache für die Inversion ein kleines Fibrom. F. stellt eine aktive Betheiligung von Uteruskontraktionen nicht in Abrede und kann den Ansichten von Schauta und Gottschalk nicht für alle Fälle beistimmen.

3) Herr Brohl berichtet über

a. 3 vaginale Exstirpationen des Uterus und der Ovarien.

In einem Falle von hochgradigem Zerfall, fast vollständigem Fehlen der Portio bei Carcinoma uteri, wurde die Operation ermöglicht durch Hervorziehen des Uterus am Fundus nach Auslöffeln und Ausbrennen des Ulcus und Eröffnung des Douglas. In den beiden anderen Fällen war jener Eingriff angezeigt wegen hochgradiger (cystischer) Degeneration beider Ovarien und Tuben bei Retroflexio uteri. Wie die Anamnese und die Untersuchung, so zeigten auch die Präparate, dass von anderen operativen, wie nichtoperativen Behandlungsweisen kein Erfolg zu erwarten gewesen wäre.

b. über 2 Ovarialkystome.

Ein 7jähriges Mädchen bekommt im December 1894 und im Januar 1895, wie seine Mutter berichtet, die Periode. Im Februar 1895 ergiebt die Untersuchung: Starke Entwicklung der Schamhaare, sonst kindlicher Habitus. Hochgradige Auftreibung des Leibes, Dämpfung in seinem ganzen Bereiche. Das vom linken Ovarium ausgegangene, wenig verwachsene Kystom hat einen schwärzlich verfärbten, dickflüssigen Inhalt, und an seiner Innenwand eine große Zahl ganz kleiner bis hühnereigroßer, durchsichtiger Cysten. Nach der glatten Heilung hat sich die »Periode« nicht wieder eingestellt.

Das zweite, bei einer 46 Jahre alten Frau 'exstirpirte Kystom mit glatter Innenwand war mit dem Netz, zahlreichen Darmschlingen und der Bauchwand in großer Ausdehnung fest verwachsen. Extraperitoneale Lagerung sämmtlicher Wundflächen. Tamponade. Fieberlose Heilung. 3 Monate nach der Operation schwere Ileussymptome, die bei Bettruhe und Opium zurückgingen.

c. eine Extra-uterin-Schwangerschaft.

Bei einer 36 Jahre alten Frau im 3. Monat der Schwangerschaft plötzlich auftretende heftige Schmerzen und große Geschwulst im Abdomen, Blutung aus dem Uterus. Douglas nicht vorgewölbt. 3 Wochen später willigt die Pat., da andere Behandlungsweisen nicht zum Ziele führen, in die operative Behandlung ein. Querschnitt im hinteren Scheidengewölbe, Eröffnung einer kleinen leeren Höhle des Douglas, Einschneiden einer in diese sich vorwölbenden Membran und Entleerung einer großen Menge blutiger Flüssigkeit und Blutcoagula. Tamponade. Darauf Aufhören der Metrorrhagie und Anfangs schnelles, später langsames Kleinerwerden der Unterleibsgeschwulst. Die Tamponade jener Höhle musste 2 Monate lang ausgeführt werden, da jeder Versuch, dieselbe fortzulassen, mit einer starken Blutung aus der Wundhöhle beantwortet wurde.

d. erfolgreiche Laparotomie bei Bauchfelltuberkulose, und zwar bei einem 4 Jahre alten Knaben und bei einem 15 Jahre alten Mädchen. In beiden Fällen kein oder doch nur sehr wenig Ascites. Bei dem Knaben langsame, bei dem Mädchen schnelle, so zu sagen sofortige Heilung: seit der Operation keine abendliche Temperaturerhöhung, keine Schmerzen im Abdomen, keine Vorwölbung der Bauchdecken, keine Metrorrhagie mehr. 3 Wochen nach der Operation bei der kombinirten Untersuchung keine Spur mehr nachzuweisen von den mächtigen, vor der Operation vorhandenen Tumormassen. Diese Pat. litt übrigens seit kurzer Zeit auch an Lues, die durch den Eingriff nicht beeinflusst wurde.

Bei der Diskussion spricht sich auch Herr Frank gegen die Darreichung von Abführmitteln und für die Anwendung von Opium aus bei beginnendem Ileus der Laparotomirten.

Sitzung vom 13. Februar 1896.

Vorsitzender Herr Frank; Schriftführer: Herr Geuer.

1) Herr Buff spricht über Missbildungen der weiblichen Geschlechtstheile und besonders über Formfehler der Harnröhre und der Harnblase. Zunächst giebt der Vortr. eine kurze Entwicklungsgeschichte der Harnorgane und geht dann über auf die Defektbildungen der Harnröhre, welche oft mit häutigen Verschließungen verwechselt werden, und macht auf die Bedeutung dieser Fehler aufmerksam (Harnstauung, Urachuseröffnung). Bei Besprechung der Fissura urethrae inferior macht er darauf aufmerksam, wie schwer die Diagnose oft zu stellen ist bei Neugeborenen. Operiren dürfe man da erst, wenn man vollständige Klarheit erlangt hat über das Geschlecht des Kindes. Ein rudimentärer Penis werde leicht für eine hypertrophische Clitoris gehalten und umgekehrt. Die Entstehung der Fissura urethrae superior erklärt er in derselben Weise, wie dies von Thiersch geschehen ist (fehlerhafte Zeitfolge des Beckenschlusses und der Kloakenbildung). Nach Besprechung der Ectopia vesicae demonstrirt er ein Präparat, bei welchem die Spaltung der Harnröhre verbunden ist mit vollständiger Spaltung der Blase, und hält sich bei der Beschreibung der Operationsmethoden besonders an die von Thiersch aufgestellten Regeln, deren Vorzüge er hervorhebt.

2) Herr Pooth demonstrirt ein Kind mit Abschnürung von Fingern an beiden Händen durch Amnionfäden, die zum Theil noch vorhanden sind.

Sitzung vom 12. März 1896.

Vorsitzender: Herr Frank; Schriftführer: Herr Brohl.

Neu aufgenommen wird Herr Dr. Müller (Kerpen).

1) Herr Brohl demonstrirt ein stark faustgroßes Sarkom, das bei einer 56 Jahre alten Pat. dicht oberhalb des Lig. Poup. d. von der V. femoralis ausgegangen und in das Lig. latum hineingewachsen war und nur mit Unterbindung und Resektion der V. femoralis entfernt werden konnte. Ein 8 Tage nach der Operation auftretendes Ödem des rechten Beines verschwand in wenigen Tagen wieder. Sonst ist der Eingriff ohne nachtheilige Folgen geblieben.

2) Herr Beaucamp (Aachen): Zur Hebammen- und Wärterinnenfrage.

Für die Ausbildung der Wochenbettpflegerinnen giebt es keine gesetzlichen Vorschriften. Bei dem großen Bedürfnisse nach guten Wärterinnen ist eine mehrmonatliche Ausbildung derselben unbedingt erforderlich. Nach Absolvirung der Lehrzeit müssen sie vor dem Kreisphysikus ein Examen ablegen, nach dessen Bestehen sie ein Zeugnis erhalten, in dem ihre Kompetenzen genau festgestellt werden, und in dem ihnen bei Überschreitung derselben die Entziehung des Zeugnisses angedroht wird. Sie werden damit, wie die geprüften Heilgehilfen, als niedere Medicinalpersonen der Aufsicht des Physikus unterstehen.

Der Hebammenstand hat nur dort keine verbesserten Leistungen aufzuweisen, wo manche Anregungen unberücksichtigt geblieben sind. Der in der Instruktion vom 6. April 1883 ausgesprochene Wunsch, die Lehrzeit auf 9 Monate zu erhöhen, ist nur in 3 von den 22 preußischen Hebammenlehranstalten erfüllt, in den Bundesstaaten in 2 Anstalten. Die Nachprüfung der von außerpreußischen Anstalten übertretenden Schülerinnen ist ohne wirklichen Nutzen. Desshalb ist der Nachweis des 9monatlichen Kurses für die Zulassung zur Prüfung obligatorisch zu machen.

Als Lehranstalten sind nur solche Institute geeignet, die ein so großes Material besitzen, dass auf jede Schülerin in jedem Kurse mindestens 5 Geburten

kommen. Der Vortheil, den die mit Universitäten verbundenen Hebammenlehranstalten den Schülerinnen in der gynäkologischen Abtheilung zur Einübung in der Asepsis bieten, wird bei Weitem dadurch aufgewogen, dass die Schülerinnen mit den Studenten die Geburten theilen müssen. Den Vorzug des gynäkologischen Materials bieten aber auch die meisten nicht mit Universitäten verbundenen Anstalten, da deren Direktoren auch gynäkologische Operationen vornehmen und dabei Schülerinnen anleiten können. Es ist desshalb wünschenswerth, dass in jeder Provinz eine für die Hebammen allein bestimmte Anstalt besteht, die der Provinzialverwaltung untersteht. Der Vorschlag von Fritsch, Wöchnerinnenasyle und andere Entbindungsanstalten Hebammen ausbilden zu lassen, gefährdet die Einheitlichkeit des Unterrichts und überträgt die schon bestehenden Abweichungen in den verschiedenen Provinzen auch auf kleinere Bezirke.

Das Institut der Nachprüfungen ist von großem Werthe, besonders wenn die Direktoren der Hebammenanstalten zu denselben zugezogen werden. Hebammen, die dabei große Unkenntnis beweisen, soll vom Physikus strafweise ein Nachkursus von einmonatlicher Dauer auferlegt werden können. Überhaupt ist die Machtvollkommenheit der Physiker zu erweitern derart, dass sie bei kleineren Vergehen der Hebamme dieser kleinere Geldstrafen bis zu 3 Mark auferlegen können, die von den Polizeiorganen eingezogen werden.

Herr Regierungs- und Medicinalrath Meyhöfer stimmt den Ausführungen des Vorredners bei; nur in Bezug auf die Wärterinnenfrage warnt er vor den Vorschlägen des Herrn Beaucamp, da man bei den Heilgehilfen mit der Aushändigung eines Zeugnisses schlechte Erfahrungen gemacht habe. Es liege immer die Gefahr nahe, dass man damit indirekt die Kurpfuscherei begünstige.

Herr Frank huldigt ebenfalls den Anschauungen des Herrn Beaucamp. Nach seiner 10jährigen Erfahrung hat das Hebammenwesen in den Rheinlanden ganz bedeutende Fortschritte gemacht. Die Gründe hierfür sind folgende:

1) Der 9monatliche Kursus, der seit ungefähr 10 Jahren eingeführt ist. Alle Schülerinnen aus diesem Kurse haben sich als zuverlässig bewährt.

2) Das vorzügliche Material, welches in Köln den Schülerinnen zur Verfügung steht. Jede Schülerin macht in der Anstalt ca. 10 Geburten und ca. 6—8 Geburten in der Stadt (Poliklinik). Außerdem besteht in der Anstalt eine gynäkologische Abtheilung.

3) Die Auswahl, welche der Direktor bei der Aufnahme treffen kann. Unter den zahlreichen sich meldenden Personen kann er sich die wirklich brauchbaren aussuchen.

4) Die Einrichtung von Nachkursen in der Anstalt für ältere Hebammen, die Mängel in der Praxis nachweisen.

5) Das Recht des Direktors der Anstalt, bei den Nachprüfungen anwesend sein zu können, wodurch es ihm möglich ist, im Verein mit dem Kreisphysikus Schäden entgegenzuwirken.

Auch F. hält es für besser, dass die Studenten auf der Universität das Material für sich haben, da sie sonst leicht gefährliche Stümper in der geburtshilflichen Praxis werden könnten. Ein geburtshilflich gut geschulter Ärztestand müsste auch auf die Hebammen einen guten Einfluss haben.

Den Unterricht der Hebammen frei zu geben, hält F. für einen großen Fehler. Eine Überfüllung und Verschlechterung des Standes würde die Folge sein.

Die Wittwen von Ärzten und Pfarrern zu Hebammen machen zu wollen, bereite Enttäuschungen nach beiden Seiten hin. Aus den sogenannten Gebildeten könnte man vielleicht »Ärztinnen« machen, aber nicht Hebammen, welche zum niederen Heilpersonal gehören und gehören müssen.

In Bezug auf die Wärterinnenfrage steht F. den Vorschlägen des Herrn Beaucamp sympathisch gegenüber.

Herr Beaucamp erwiedert Herrn Meyhöfer, es sei ihm wohlbekannt, dass mit den Heilgehilfen schlechte Erfahrungen gemacht werden. Er habe nur der Analogie wegen an die Heilgehilfen erinnert; er erstrebe:

1) Die Ablegung eines Examens vor einem Medicinalbeamten und im Anschlusse daran ein Zeugnis zur Unterscheidung von Pfuscherinnen.

2) Die Unterstellung unter den Physikus als Medicinalperson zur weiteren Beaufsichtigung.

Demonstration.

Herr O. Schmidt: Das vorliegende Präparat zeigt einen Uterus in Verbindung beiderseits mit Pyosalpinxsäcken, welches unzerstückelt von der Vagina aus gewonnen wurde. Nach breiter Eröffnung des vorderen und hinteren Scheidengewölbes und ausgiebieger Ablösung der Blase von der Vorderfläche des Uterus und den breiten Mutterbändern wurden die Tubensäcke und Ovarien aus ihrem Bett ausgelöst und nun lateralwärts von den zu entfernenden Organen die Ligamente abgeklemmt, alsdann der durch die vordere Scheidenöffnung herausgestülpte Uterus heruntergezogen und nun die sich noch anspannenden Adhäsionen unter Leitung des Auges durchtrennt.

Sitzung vom 23. April 1896.

Vorsitzender: Herr Frank; Schriftführer: Herr Brohl.

Diskussion zur Demonstration des Herrn O. Schmidt in der vorigen Sitzung.

Herr Kötzschau: Der Vorschlag, mit den Adnextumoren den Uterus — Alles in toto — zu exstirpiren, ist nicht neu. Er ist aber, wenn die Nothwendigkeit jener Operation bei Tumoren vermuthlich infektiöser Art sich ergeben sollte, entschieden demjenigen Schauta's vorzuziehen, während der Operation durch Punktion Inhalt zu entleeren und mikroskopisch prüfen zu lassen. Auch wenn das Mikroskop bacilläre Herde ergiebt, so ist ohne Plattenkulturverfahren die Prüfung der Infektiosität unmöglich. Der Vorschlag von Schauta ist für uns undurchführbar, für Anstalten mit zahlreicher Assistenz aber überflüssig, weil ungenügend.

Herr Frank hat, angeregt durch jene Demonstration, inzwischen in 2 Fällen beiderseits eitrige Tubensäcke mit dem Uterus zusammen herausgenommen und zeigt die Präparate. In einem Falle wurde die Operation von der Scheide, in dem anderen von den Bauchdecken aus gemacht. In diesen beiden Fällen hat F. gesehen, dass man mit Ausdauer und Geduld auch in schwierigen Fällen die inneren Geschlechtsorgane bei beiderseitigen eitrigen Tubensäcken in toto herausnehmen kann. Die Operation dauert aber unverhältnismäßig lange, was aber, wenn sie von unten gemacht wird, nicht viel zu bedeuten hat. Principiell alle Tubensäcke von unten zu operiren, hält F. für unrichtig. Denn die heutige Furcht vor der Laparotomie ist übertrieben. Die Hauptsache ist immer, dass die Pat. am Leben bleibt. Diese Aussicht ist oft größer, wenn von oben operirt wird, zumal, wenn, wie in dem zweiten demonstrirten Falle, die Scheide lang und eng und der Uterus mit den Tubensäcken so mit der Nachbarschaft verwachsen ist, dass von einer Beweglichkeit keine Rede sein kann. Bei der Operation von oben kommt uns auch im Nothfalle das Abkapselungsverfahren von F. zu Hilfe. Mit Kötzschau ist F. der Ansicht, dass der Vorschlag von Schauta nicht zu empfehlen ist, weil man trotz des negativen Untersuchungsresultates gar keine Sicherheit hat, ob die Natur des Vorfalles infektiös ist und, wenn sie wirklich als infektiös befunden wird, man erst recht rein zu operiren gezwungen ist, da bei der großen Spannung und bei der Dünnheit der Wand man gar nicht sicher ist, ob die Punktionsöffnung sich schließt. Ob von oben oder von unten operirt werden soll, das muss für jeden Fall der Erfahrung und dem Taktgefühl des Operateurs überlassen werden.

Herr O. Schmidt ist für die Entfernung eiterhaltender Adnexe von der Scheide aus, da ihm die Operation von oben her viel schlechtere Resultate gegegeben hat, von der längeren Rekonvalescenz nach Laparotomien, den Beschwerden, welche die Bauchnarbe verursacht etc., gar nicht zu sprechen. Findet sich nur auf einer Seite Eiter, so sucht er die Adnexe der anderen Seite

und selbstverständlich auch den Uterus eventuell nach Resektion der kranken Theile des Ovariums und der Tube zu erhalten. Bei doppelseitiger Erkrankung entfernt er den Uterus immer mit, weil er bereits 2mal wegen recidivirender Eiterung in den Tubenstümpfen den Uterus nachträglich entfernen musste. Bei Eiteransammlung in beiden Tuben ist nach seiner Erfahrung der Uterus miterkrankt, ja er ist hauptsächlich der Herd der Beschwerden, die in der Hälfte aller Fälle bei Zurücklassung des Uterus weiter fortbestehen.

Herr O. Schmidt: Über Resektion der Tuben.

Martin war wohl der Erste, welcher darauf hinwies, dass bei atretischen, nicht eitrigen Tubensäcken durch theilweise Resektion der Tube und Bildung einer hinreichend großen, persistirenden Öffnung nach der Bauchhöhle hin nicht allein die Erkrankung zur Ausheilung kommt, sondern auch die Möglichkeit gegeben werde, die Funktion des Organs wieder herzustellen, eine spätere Gravidität zu erzielen. Von ihm und Mackenrodt wurden denn auch später Fälle veröffentlicht, in welchen nach dieser »Stomatoplastik tubae« Schwangerschaft eingetreten ist. Der Vortr. beobachtete folgenden, wohl bis dahin einzig dastehenden Fall, den er, um die Bestrebungen für die konservirende Behandlung der Tuben in geeigneten Fällen noch mehr anzuspornen, der Gesellschaft mittheilt.

Die Pat., die vor 5 Jahren in seine Behandlung kam, hatte 1mal abortirt, 2mal ausgetragen. Das letzte Kind litt bis zu seinem im 3. Monat erfolgten Tod an Blennorrhoe. Mann gonorrhoisch. Etwa 2 Monate nach der Entbindung erkrankte die Pat. und war 3 Monate bettlägerig. Als sie nach dieser Zeit wegen anhaltender Beschwerden Aufnahme suchte, wurde nach Anamnese und Befund die Diagnose auf doppelseitige Pyosalpinx gestellt; bei der Operation zeigt sich aber, dass nur der Inhalt der linken Tube eitrig war, es sich rechts um einen einfachen, allerdings vielfach adhärenten hydropischen Sack handelte. Die linken Anhänge wurden ganz entfernt, rechts die Tube etwa $1^1/_2$ cm von der Uteruskante abgebunden und entfernt, das vollständig gesunde rechte Ovarium aber zurückgelassen. Vollständige Gesundung, Periode in den nächsten 4 Jahren regelmäßig. Im Juli vorigen Jahres Schwangerschaft im 3. Monat bei vortrefflichem Gesundheitszustande. Am Ende derselben kam die Frau mit einem todten Kinde nieder.

Eine 6 Wochen nach der Geburt vorgenommene Untersuchung zeigte, dass das rechte Ovarium dicht an der Uteruskante lag, hier also wahrscheinlich mit dem Tubenrest verwachsen war. Die einzige Erklärung für den Vorgang ist die, dass der die Tube umschnürende Seidenfaden resorbirt worden war oder sich völlig gelockert und die Tube sich nach der Bauchhöhle hin wieder geöffnet hatte. Immerhin wurde die Gravidität bei der Kleinheit dieser Öffnung nur dadurch möglich, dass das Ovarium dicht am Uterus resp. am Tubenstumpf fixirt war.

Diskussion. Herr Frank: Der vorliegende Fall beweist wieder, wie berechtigt das Vorgehen Martin's ist. Da so oft das Glück einer Familie schon von der Hoffnung, einen Erben zu bekommen, abhängt, so muss man auch möglichst diese Hoffnung zu erhalten suchen. Dabei darf man sich nicht verhehlen, dass man die Gefahr der Operation erhöht, wenn man Theile des Ovarium zurücklässt oder Fenster in die Tube schneidet. Bei den 4 von F. operirten Fällen wurde die Genesung verzögert durch Exsudation um das resecirte Ovarium und um die Tube.

Um zu zeigen, wie Ovulum und Sperma die unglaublichsten Schwierigkeiten überwinden können, führt er den von ihm im 30. Bd. des Archivs für Gynäkologie veröffentlichten Fall an. Am 2. September 1891 hat ein Assistent von Martin, Herr Dr. Wendeler, in der rechten Tube eine Tubenschwangerschaft beobachtet. Die Pat. hat F. vor etwa 3 Monaten gesehen, konnte aber von der Tubenmündung nichts mehr entdecken.

Herr Frank: Über hohe Blasenfisteln.

Zunächst giebt F. einen kurzen Überblick über die Geschichte der Operation. Er glaubt, dass es auch heute noch Fisteln giebt, die als unheilbar betrachtet

werden können. Komplicirte Fisteln sind aber nach seiner Ansicht ungemein selten, und die Statistik bezüglich der Operationsmethoden hat zu geringen Werth. Zunächst muss man versuchen, von dem natürlichen Zugang von unten her fertig zu werden, schon desshalb, weil man zugleich mit der Fisteloperation in derselben Sitzung andere Operationen (plastische Operationen am Uterus, an der Scheide, am Damm) anschließen kann. Von der Scheide aus kann man sehr viel, doch nicht Alles erreichen. Die Herstellung einer arteficiellen Senkung wäre der 2. Weg, und das Ultimum refugium wäre die Eröffnung der Blase von oben. Das Operiren vom Blaseninneren aus ist um so leichter, je mehr die Blase und der Uterus mobilisirt worden sind.

Die vorgestellte Person ist XIIIpara. Die letzte Geburt war am 13. Februar: schwere Extraktion durch 2 Ärzte. Die Frau erkrankte schwer im Wochenbett und wurde am 7. April 1896 in die Anstalt gebracht. Hier täglich Sitzbäder und Scheidenausspülungen, da die Vagina mit diphtheritisch belegten Geschwüren bedeckt war. Die Scheide ist am Eingang noch für einen Finger durchgängig. Auch ein kleines Speculum lässt sich nur in den Anfangstheil der Scheide einführen. Das ganze Scheidenrohr ist eine granulirende Fläche; keine Portio, kein Orif. ext. ut. zu fühlen. Etwa 9 cm vom Scheideneingang entfernt mündet die Scheide spitzwinklig und hier befindet sich die Fistel, über deren Größe sich nichts sagen lässt. Scheide, Gebärmutter, Blase in derbes Narbengewebe eingebettet. Die Fistel soll von unten geschlossen und die Scheide vom Scheideneingang her mit Schleimhaut bedeckt, so wie ein durchgängiger Cervicalkanal hergestellt werden.

Sitzung vom 21. Mai 1896.

Vorsitzender: Herr Frank; Schriftführer: Herr Brohl.

Herr Frank stellt die in der vorigen Sitzung vorgestellte Pat. heute nach der Operation wieder vor. Es handelte sich um die schwierigste Operation, die F. gemacht hat. Dauer 4 Stunden. Spalten des Dammes. Bei dem Versuche, die Scheide in den oberen Partien stumpf zu dehnen, reißt der Douglas ein und Dünndarmschlingen fallen vor. Die sofortige Vereinigung des Spaltes war unmöglich wegen der großen Spannung. Zurückhalten der Darmschlingen mit Jodoformgaze. Da sich von unten an die Fistel nicht herankommen ließ, wurde zur künstlichen Senkung geschritten. Blase und Uterus waren mit der Beckenwand so fest verwachsen, dass die Loslösung und Durchtrennung der Narben ungewöhnlich schwierig war. Die losgelöste Blase und Gebärmutter wurden von den Bauchdecken her mit Jodoformgaze dem Beckeneingange zugedrängt, und jetzt erst war es möglich, von unten weiter vorzugehen. Die Fistel saß in der Kuppe des Blindsackes und war bequem für den Finger durchgängig. Unmittelbar an die Fistel angrenzend konnte man das Uterusgewebe fühlen, und nach einigen Schnitten traf man das Lumen des Kanales. Die ganze Cervix fehlte, der Uterus fing am Orif. int. an. Nach Herstellung des Muttermundes, Loslösen, Anfrischen und Vernähen der Fistelränder leicht. Leider konnte man die Fistelränder nicht mit Scheidenschleimhaut decken, weil diese fehlte. Auch der Riss im hinteren Scheidengewölbe ließ sich jetzt erst und zwar nur mühevoll schließen. Als F. sich durch Einspritzen von Wasser in die Blase überzeugen wollte, ob die Naht exakt gemacht sei, zeigte sich, dass die Blase beim Loslösen von der Beckenwand eingerissen war in einer Ausdehnung von ca. 5 cm. Blasennaht. Offenlassen der Wunde oberhalb der Symphyse, Rückenlage, Verweilkatheter. Pat. durch die lange Dauer der Operation sehr kollabirt. Die ersten 13 Stunden vollständige Anurie. Erst nach 14 Stunden flossen ein paar Tropfen blutigen Urins ab, dann allmählich mehr. Die vorgestellte Pat. befindet sich jetzt wohl. Die Blasenwunde der Bauchseite ist geschlossen und bedeckt mit reinen Granulationen, eben so schließt sich die Fistelwunde. Vom Herstellen einer künstlichen Scheide musste Abstand genommen werden.

Dieser Fall zeigt, dass auch bei der Operation mit Eröffnung der Blase (Trendelenburg) die Bauchlage eventuell Seitenlage überflüssig, ja sogar bei

kollabirten, schwachen Personen unmöglich ist. Die Fistel kann auch durch Einführen eines dicken Schlauches in die Blase trocken gelegt werden.

Dabei ist Folgendes zu beachten:

1) dass die Harnröhre schon bei der Operation gedehnt eventuell das Orif. ext. urethrae leicht incidirt wird,

2) dass der Schlauch öfter durch einen neuen ersetzt wird,

3) dass der Schlauch nur bis ans Orif. int. reichen darf und nicht auf die Fistel zu liegen kommt (Druckgangrän),

4) dass der Schlauch durch 2 Nähte an der Harnröhre selbst befestigt wird,

5) dass die Fäden lang bleiben und mit einer leicht zu öffnenden Schleife geknotet werden, damit beim Einführen eines neuen Schlauches nicht neue Verletzungen gemacht zu werden brauchen,

6) dass der Schlauch sterilisirt ist und mit seinem Ende in eine antiseptische Flüssigkeit taucht.

Herr Frank demonstrirt ein Präparat von doppelseitiger Tuboovarialcyste mit Uterusfibroid, das Alles im Zusammenhang von oben her entfernt worden ist.

Verschiedenes.

6) **Kreutzmann** (Francisco). Zur Behandlung der Retrodeviatio uteri.
(Monatsschrift für Geburtshilfe u. Gynäkologie Bd. II. Hft. 4.)

K. glaubt, dass die Retroflexion mehr eine Anomalie als eine Erkrankung sei, hält aber dafür, dass man dem Wunsche der Pat., sie beseitigt zu sehen, nachkommen müsse. Er ist mit den vaginalen Verfahren nicht zufrieden aus verschiedenen Gründen, mit der Ventrofixation nicht wegen der Gefahr von späterer Einklemmung. Angezeigt hält er die Alexander'sche Operation, die nach Kocher ausgeführt, weder besonders schwierig, noch gefährlich sei und physiologische Verhältnihse schaffe. Er findet auch, dass sie in Amerika bevorzugt werde.

Roesing (Hamburg).

7) **P. Reynier.** Aktives Vorgehen bei peri-uteriner Hämatocele.
(Ann. de gynécol. et d'obstétr. 1895. No. 12.)

R. hält es in seiner Arbeit für gut und rationell, bei einer Hämatocele aktiv vorzugehen, um in einzelnen Fällen direkt die Blutung zu stillen, und bei der größten Mehrzahl anderer Fälle die Bauchhöhle zu entleeren, um eine doch immerhin leicht eintretende sekundäre Infektion zu verhüten; endlich auch aus dem Grunde einzuschreiten, um durch Entfernung der Ursache der Blutung, der kranken Adnexe, sich eine definitive Heilung zu sichern.

Was die Art des Eingreifens betrifft, so tritt R. mit Wärme für die Köliotomie ein; nur für den Fall, dass die Hämatocele vereitert ist, schlägt er den vaginalen Weg ein. Die Hysterektomie verwirft er aus dem Grunde schon allein, weil doch fast stets die Erkrankung eine einseitige ist und man nicht das Recht hat, die andere gesunde Seite und einen gesunden Uterus mit zu opfern. Drainage nach vorgenommener Köliotomie und Entfernung der Blutgerinnsel hält er nicht für nothwendig, da das Blut einer Hämatocele doch meist aseptisch sei. In 12 Fällen hat Verf. Heilung durch die Köliotomie erzielt.

Odenthal (Hannover).

8) **R. Condamin.** Behandlung der Hämatocele und der Extrauterin-Gravidität mit geborstenem Fruchtsack auf vaginalem Wege.
(Arch. de tocol. et de gynécol. 1895. No. 2.)

Verf., ein Schüler von Laroyenne, welcher bekanntlich ein eifriger Verfechter der vaginalen Operationen ist auch in Fällen, wo sonst die Köliotomie ausgeführt würde, behandelt hier die operative Behandlungsweise der Hämatocelen, der ektopischen Schwangerschaft überhaupt, denn diese ist nach seiner Ansicht

fast stets die einzige Ursache der Hämatocelen. Die Ruptur eines Fruchtsackes braucht nicht immer mit heftigen Blutungen und bedrohlichen Symptomen einherzugehen. Zahlreiche gehen unbemerkt vorüber; andere geben Veranlassung zur Entstehung von kleinen Hämatocelen; einige endlich zur Entstehung von beträchtlicheren Ergüssen. Gewöhnlich stehen die Blutungen, welche in den ersten Monaten nach Rupturen auftreten, von selbst; ein operativer Eingriff ist während der Entstehungsperiode kontraindicirt, es sei denn, dass es sich um Berstung nach 4monatlicher Extra-uterin-Schwangerschaft handelt, was aber selten ist. Man soll die Abkapselung des Blutherdes ruhig abwarten, eben so, bis die sehr anämische Pat. sich wieder etwas erholt hat. Die Operation der Wahl ist die Punktion und die Eröffnung des hinteren Scheidengewölbes mit oder ohne Wegnahme der kranken Adnexe. Der abdominale Weg ist in der großen Mehrzahl der Fälle nicht einzuschlagen; der Eingriff ist bedeutend gefährlicher, weniger wirksam, die Nachbehandlung langdauernder. Die Drainage ist bei der vaginalen Methode auch wirksamer, da sie an der tiefsten Stelle angebracht wird.

Odenthal (Hannover).

9) v. **Strauch** (Moskau). Erwiederung auf die von Condamin aufgestellten Regeln über Behandlung der Extra-uterin-Schwangerschaft.

(Ann. de gynécol. et d'obstétr. 1895. No. 12.)

Verf. wendet sich gegen die seiner Meinung nach doch zu weitgehende Indikationsstellung vieler französischer Operateure, den vaginalen Weg zu benutzen, um die Eröffnung der Bauchhöhle zu umgehen. Die Grenzen für vaginale Operationen seien doch eng begrenzte, und es gebe genug Fälle, wo eine auf diesem Wege begonnene Operation doch nicht zu Ende geführt werden könne und man doch den abdominalen Weg beschreiten müsse. Gewiss wolle er gern die Forderung Condamin's annehmen, und es als einen großen Fortschritt der Chirurgie begrüßen, die Hämatocelen von unten zu eröffnen und zugleich die gravide Tube mit per vaginam zu exstirpiren; doch käme es auf das »wie« an. Die Erfahrungen, welche man bis jetzt bei Köliotomien gemacht hätte, lehrten, dass die Tube oftmals so hoch über dem kleinen Becken adhärire, und der Uterus so vergrößert sei, dass es unmöglich sei, von unten her beizukommen. Verf. verfügt über 43 Fälle von ektopischer Schwangerschaft, alle durch Köliotomie geheilt, verschiedene Male ausgeführt unter den ungünstigsten Verhältnissen. Dabei wurde nicht einmal Drainage angewandt, sondern stets die Bauchhöhle geschlossen.

Odenthal (Hannover).

10) **Routier** (Paris). Behandlung der Extra-uterin-Schwangerschaft.

(Ann. de gynécol. et d'obstétr. 1896. No. 2.)

Verf. bespricht in der Arbeit nur jene Fälle von ektopischer Schwangerschaft, welche Adnextumoren vortäuschen können, also noch nicht so weit vorgeschritten sind, welche unter Umständen als solche nicht zu diagnosticiren sind; ferner die retro-uterinen Hämatocelen. Ohne auf alle die einzelnen Symptome einzugehen, hält R. für die Diagnose wichtig den Befund eines einseitigen Adnextumors mit Symptomen eventuell bestehender Schwangerschaft, indem die Menstruation besteht, oder ganz aufhört, gering ist, oder starke Blutungen mit oder ohne Ausstoßung einer Caduca vorhanden sind. Gegenüber einem solchen Tumor, falls es sich sicherlich nicht um wahre Schwangerschaft handelt, muss man aktiv vorgehen und zwar auf abdominalem Wege, um den Tumor vollständig zu entfernen. Dagegen soll die Hämatocele, falls eine konservative Therapie, bestehend in Ruhe, Eis, Opium, Duschen, nicht zum Ziele führte, von der Scheide aus angegriffen werden; ein sehr einfacher und wohl stets ungefährlicher Eingriff.

Odenthal (Hannover).

Originalmittheilungen, Monographien, Separatabdrücke und Büchersendungen wolle man an *Prof. Dr. Heinrich Fritsch* in Bonn oder an die Verlagshandlung *Breitkopf & Härtel* einsenden.

Druck und Verlag von Breitkopf & Härtel in Leipzig.

Centralblatt

für

GYNÄKOLOGIE

herausgegeben

von

Heinrich Fritsch

in Bonn.

Einundzwanzigster Jahrgang.

Wöchentlich eine Nummer. Preis des Jahrgangs 20 Mark, bei halbjähriger Pränumeration. Zu beziehen durch alle Buchhandlungen und Postanstalten.

No. 5. Sonnabend, den 6. Februar. 1897.

I. Ein neues Verfahren, bei der Frau den Urin beider Nieren gesondert aufzufangen[1].

Von

Dr. med. **H. Rose** in Hamburg.

Der Fall, welcher mir Veranlassung gab mich mit der Untersuchung des Urins beider Nieren zu beschäftigen, ist folgender:

Frau Kaufmann W., 26 Jahre alt, aus gesunder Familie stammend, war als Kind gesund. Erste Menstruation mit 15 Jahren, spätere regelmäßig ohne besondere Schmerzen, wenig Ausfluss in der Zwischenzeit. Im Alter von 17 Jahren hatte Pat. nach anstrengender Arbeit Rückenschmerzen und soll damals Harngries abgegangen sein. Eiter im Urin wurde angeblich 1888 oder 1889 zuerst bemerkt, zeitweilig von da an auch Blutbeimischung. Schmerzen im Gebiet der rechten Niere traten 1892 nach der langwierigen aber spontanen Geburt eines Kindes ein verbunden mit häufigem Harndrang und Abgang von Eiterklumpen, Schmerzen besonders nach längerem Gehen und Erkältungen. Das Wochenbett war erst normal; als Frau W. aufstand, konnte sie vor Schmerz nicht gehen, es kam dann zu einer Ausschwitzung im Leibe, beiderseits angeblich zu Geschwüren an der Gebärmutter, Fieber und Phantasien. Pat. war ¼ Jahr bettlägerig, links bildete sich Alles zurück, eine Geschwulst rechts im Unterleib und beständige Schmerzen bei Entleerung von Stuhl und Urin blieben.

Im Januar 1896 wurde vom Hausarzt ein rechtsseitiger Nierentumor festgestellt.

[1] Vortrag, gehalten im Ärztlichen Verein zu Hamburg.

Pat. wurde am 8. April 1896 in das israelitische Krankenhaus hier aufgenommen, rechts ein Dermoid des Ovarium diagnosticirt[2] und folgender Nierenbefund erhoben, den ich der Güte des Herrn Dr. Alsberg verdanke. »Die rechte Niere deutlich bis fast zum oberen Pol palpabel, im Dickendurchmesser etwas vergrößert, empfindlich. Ungefähr in der Mitte ihres medialen Randes eine etwas härtere, druckempfindliche Stelle. Urin trübe, reagirt sauer, enthält reichlich Leukocyten und Plattenepithel, geringe Eiweißtrübung. Nach mehrfacher Untersuchung erscheint die mit Ausnahme der oberen Spitze völlig abtastbare Niere von normaler Größe. Die harte Stelle am medialen Rande noch druckempfindlich, Urin etwas klarer, bei Rückenlage keine subjektiven Beschwerden. 14. April. Cystoskopische Untersuchung ergiebt abnorme Erweiterung des rechten Ureters, aus dem sich trüber Urin entleert, bei normalem Verhalten des linken Ureters.«

Pat. kam am 21. August in meine Behandlung, nachdem sie den Sommer über oft bettlägerig gewesen und vor Kurzem heftige Magenschmerzen mit Blutbrechen gehabt hatte. Heftige Schmerzen in linker Seitenlage. Blasse anämische Frau mit leidendem Gesichtsausdruck. Rechts Ovarientumor von Apfelgröße, deutlich seitlich vom normalen Uterus gelegen, ihn nach links drängend, derb elastisch, frei beweglich, nicht druckempfindlich. Bei Bewegungen des Tumors Schmerz in der Magengegend, allgemeine Druckempfindlichkeit der Bauchdecken. Das linke Ovarium etwas vergrößert. Rechte Niere, um das Doppelte vergrößert, reicht bis etwas unter die Nabelhorizontale, ist elastisch, deutlich nach links zu beweglich, abzugrenzen bis auf den oberen Pol, im Allgemeinen sehr druckempfindlich, keine besondere Druckempfindlichkeit oder Härte am medialen Rande. Urin sauer, trübe, enthält viel Leukocyten und Plattenepithelien, massenhaft Staphylokokken und Streptokokken. Tuberkelbacillen und Gonokokken wurden nicht gefunden. Tuberkulose nicht in der Familie, früher überstandene Gonorrhoe nicht nachzuweisen, vom Manne wird sie geleugnet, dagegen giebt er ein Ulcus molle zu. Mehrfache Untersuchungen ergaben zwar einen wechselnden Gehalt an Eiter und Eiweiß, aber keine Änderung des mikroskopischen Bildes.

Um den Gesundheitszustand der linken Niere festzustellen, standen mir folgende Methoden zu Gebote.

I. Die Palpation.

Diese an der linken Seite an und für sich schon schwieriger auszuführen, ergab bei den straffen Bauchdecken der Pat. kein sicheres Resultat. Es wurde von einer Untersuchung in Narkose, die bei Erkrankung einer Niere überhaupt so wenig wie möglich herangezogen werden sollte, um so eher Abstand genommen, als ich beabsichtigte, die Laparotomie zuerst zu machen, um den Ovarialtumor zu entfernen und bei dieser Gelegenheit die Nieren deutlich abzutasten hoffen konnte. Wie groß sonst der Werth der Nierenpalpation ist, dafür sind die Erfolge I. Israël's[3] die sprechendsten Beweise, doch kann sie nur über Größen-, Form-, Lage-, Konsistenzveränderungen und Druckempfindlichkeit Aufschluss geben, feinere Gewebsveränderungen gehören nicht in ihr Bereich.

II. Die Cystoskopie.

Nach Nitze kann dieselbe mit Sicherheit entscheiden

a. ob die Blase gesund oder der Sitz des gesuchten Leidens ist,

---

[2] Bei der am 2. Oktober 1896 gemachten Köliotomie fand sich rechts ein Dermoid und kleincystische Entartung des Ovarium, links eine kleine Cyste, deren wasserheller Inhalt entleert wird.

[3] Archiv für klin. Chirurgie Bd. XLVII.

b. ob die Nieren respektive bei Erkrankung des einen Organs eine zweite funktionirende Niere vorhanden ist,

c. kann sie bei Hämaturie oder Pyurie nachweisen, aus welchem Harnleiter der durch Blut oder Eiter verunreinigte Urin in die Blase gelangt.

Die Schattenseiten des Verfahrens sind: »Zunächst kann es sehr schwer sein, eine geringe Trübung des aus einem Harnleiter hervorspritzenden Urins festzustellen«. Gehalt an Eiweiß, das Vorhandensein von aus der Niere stammenden mikroskopischen Gebilden, Cylinder, Epithelien etc. entzieht sich dieser Art der Untersuchung.

III. Die gesonderte Auffangung des Urins beider Seiten.

Wenn ich von dem Versuche Fenwick's absehe, den Urin einer Seite beim Manne durch einen besonderen Katheter mit Saugapparat aufzufangen, hat man bisher wesentlich auf zweierlei Weise versucht, dieses Problem zu lösen. Die einen Methoden beruhen auf dem Princip, den Urin einer Niere durch Kompression des betreffenden Ureters für eine Zeit auszuschalten. Man hat dies versucht auf blutigem Wege durch Freilegung des Ureters von der Scheide aus (Hegar), unblutig durch bimanuelle Kompression (Sänger), durch Verlegung der Uretermündung in der Blase durch Druck mittels eines mit Quecksilber gefüllten Condoms (Silbermann), durch eine klemmende Pincette (Tuchmann). Alle diese Verfahren, so geistreich sie ersonnen sind, haben sich nicht als einwandfrei erwiesen und sind nicht allgemein angenommen. Das Hegar'sche Verfahren ist zwar sicher, erfordert aber Narkose und Operation. Die anderen haben keine absolute Zuverlässigkeit. Blutige Eingriffe und Narkose sind aber dann nicht gerechtfertigt, wenn man auf gefahrlose Weise zum Ziel gelangen kann.

Als anderes Verfahren, welches, wenn es gelingt, unbedingt zu der getrennten Auffangung des Urins beider Nieren führt, ist die Katheterisirung der Ureteren angewandt.

Simon katheterisirte die Ureteren nach Dilatation der Harnröhre. Pawlik hat zuerst ohne Speculum in der bekannten Weise die Ureteren gefunden und sondirt. Nach seinen Veröffentlichungen auf dem Kongress in Rom sucht Pawlik sie jetzt nach Erweiterung der Harnröhre und Ausdehnung der Blase mit Luft mittels elektrischen oder Tageslicht im Speculum auf und katheterisirt sie dann. Eine große Schattenseite des sehr leistungsfähigen Verfahrens ist die nöthige so starke Erweiterung der Harnröhre, dass die Narkose unerlässlich und leicht Incontinentia urinae die Folge ist. Ähnliche Verfahren, doch mit geringerer Dilatation ohne Narkose wendet H. A. Kelly an. Auf seinen Versuch, den Urin direkt aus dem Ureter aufzufangen, komme ich später zu sprechen.

Eine sichere Art, die Ureteren mittels Cystoskops aufzusuchen und zu katheterisiren, ist von Nitze angegeben, doch ist sie technisch

ziemlich schwer und erfordert sehr kostspielige Apparate. Für den Mann ist sie die einzige ohne Operation mögliche.

Die Eröffnung der Blase von der Scheide aus (Emmet), um die Ureteren zu sondiren, halte ich nicht für gerechtfertigt.

Mit allen diesen Methoden kann man mit mehr oder weniger Sicherheit die Ureteren sondiren, schöne diagnostische, selbst therapeutische Erfolge erzielen, aber allen haftet bei eitriger Erkrankung einer Niere für die alleinige Gewinnung des Urins ein großes Bedenken an. Sickert oder spritzt aus einem Ureter eitriger Urin, ist derselbe voll infektiöser Keime, so ist es unmöglich, die Blase keimfrei zu machen, es wird die Untersuchung mit dem Cystoskop so lange Zeit in Anspruch nehmen, dass eine Verunreinigung des Katheters mit infektiösem Material unvermeidlich ist. Auch bei der direkten Einstellung der Uretermündung und Abwischen der Blasenwand mit Borsäure hat man keine absolute Garantie, nicht doch Keime einschleppen zu können.

Wenn die bisherigen Erfahrungen auch nicht dafür sprechen, dass eine Erkrankung in Folge derartiger Überschleppung häufig erfolgt, so kann man sich doch, wenn eine Niere, die man so untersucht und gesund befunden hat, später erkrankt, nicht ganz von der Schuld freisprechen, möglicherweise selbst die Infektionskeime in die bis dahin gesunde Niere übertragen zu haben.

In meinem Falle schien es mir aber bei dem enormen Reichthum von Infektionserregern jedenfalls nicht räthlich, eine Katheterisirung der anderen Seite vorzunehmen, andererseits wollte ich aber außer dem zwar beruhigenden cystoskopischen Befunde gern Sicherheit über die Beschaffenheit des Urins der linken Niere erlangen, ehe ich an eine operative Behandlung der rechten heranging.

Im Folgenden glaube ich ein Verfahren gefunden zu haben, welches ermöglicht, ohne die vorher erwähnten Gefahren, bei der Frau den Urin beider Seiten getrennt aufzufangen und welches sich in meinem Fall bewährt hat. Ich möchte dasselbe hiermit zur Nachprüfung vorlegen, um so mehr als ein sicheres und gefahrloses Verfahren der Art noch nicht bekannt ist.

So sagt Israël[4] »Unter diesen Umständen müssen wir leider gestehen, dass uns bis jetzt noch eine brauchbare, zuverlässige und unschädliche, unblutige Methode fehlt, den Urin jeder Seite gesondert aufzufangen«. Eine bei eitriger, operative Hilfe erfordernder Nierenerkrankung sichere, ungefährliche Art, den Urin der zurückbleibenden Niere aufzufangen, welche es zugleich bis zu einem gewissen Grade gestattet, die sekretorische Thätigkeit derselben zu beurtheilen, dürfte, selbst wenn nur bei der Frau möglich, als eine theilweise Ausfüllung dieser Lücke betrachtet werden können. Natürlich kann mit dieser Methode für die Diagnose nicht mehr gewonnen werden, als was durch die Urinuntersuchung festzustellen ist.

---

[4] Archiv für klin. Chirurgie Bd. XLVII. p. 349.

Das meinem Verfahren zu Grunde liegende Princip ist, eine direkte Verlängerung des Ureterkanals durch die Blase so herzustellen, dass eine Beimischung des Urins der anderen Seite als ausgeschlossen zu betrachten ist. Zu gleicher Zeit musste das Verfahren ohne Narkose möglich sein, um die Gefahr wiederholter Narkose zu vermeiden, desshalb durfte die Urethra nicht zu sehr ausgeweitet werden, womit die übliche Nachwirkung in Form von Incontinentia urinae wegfiel.

Legt man eine Frau in Knie-Ellbogenlage oder Beckenhochlagerung, so ist der Druck in der Bauchhöhle in Folge des Herabsinkens der Eingeweide nach der Brusthöhle zu herabgesetzt und es dringt die atmosphärische Luft, wenn man eine Kommunikation durch einen Katheter oder Speculum hergestellt hat, in die Blase und dehnt dieselbe aus. Man kann sich von diesem Faktum, das Pawlik zuerst festgestellt und für seine Untersuchungen verwerthet hat, sehr leicht überzeugen: wenn man in die so behandelte Blase etwas Flüssigkeit einlässt, dann die Frau in Rückenlage bringt und katheterisirt, so kommt die Flüssigkeit reichlich mit großen Luftblasen vermischt herausgequaddert. Nach zahlreichen Untersuchungen ist diese Ausdehnung mit Luft ungefährlich.

Nach Pawlik's Untersuchungen dehnt sich die Blase bei Knie-Ellbogenlage am besten aus, eben so bevorzugt Kelly diese Lagerung. Der Grund liegt wohl darin, dass die Symphyse und der Brustkorb einander mehr genähert sind als bei der gewöhnlichen Beckenhochlagerung und damit durch Erschlaffung der Bauchmuskeln eine geringere Spannung im Leibe bewirkt wird. Außerdem wirken bei dieser Lage die Muskeln durch ihre Schwere im Sinne einer Entfernung von der Wirbelsäule, während sie bei Beckenhochlagerung nach derselben zu sinken. Die Gründe, welche mich bewogen, trotzdem die steile Beckenhochlagerung zu wählen, sind folgende:

Abgesehen davon, dass die Knie-Ellbogenlage entweder große Anforderungen an die Kräfte der meist geschwächten Pat. stellt oder einen besonderen Tisch (Bozeman's Fisteltisch) erfordert, ist bei derselben die Kreuzbeinhöhlung der höchste Punkt in der Bauchhöhle und so kommt es, dass die durch Luft ausgedehnte Blase bei dem Herabgesunkensein der Därme sich nach dem Kreuzbein zu bewegen kann. Manchmal, namentlich bei straffen Bauchdecken, ist dies so stark, dass man die Blase zur Untersuchung von der Scheide aus herabdrücken muss. Damit würde aber ein Hauptpunkt, worauf mein Verfahren beruht, geändert, die Ureterenmündungen bleiben nicht die höchsten Punkte in der Blase, sondern der Fundus steht höher.

Bei steiler Beckenhochlagerung, die sich überall herrichten lässt, ist die Blase, und zwar annähernd die innere Urethramündung der höchste Punkt in der Bauchhöhle, die sich ausdehnende Blase kann nicht nach oben steigen, da sie durch Symphyse und Recti daran gehindert und durch die eindringende Luft nach unten getrieben wird. Desshalb bleiben die Urethra und die ihr benachbarten Uretermündungen stets die höchsten Punkte und es muss sich der aus den

ziemlich schwer und erfordert sehr kostspielige Apparate. Für den Mann ist sie die einzige ohne Operation mögliche.

Die Eröffnung der Blase von der Scheide aus (Emmet), um die Ureteren zu sondiren, halte ich nicht für gerechtfertigt.

Mit allen diesen Methoden kann man mit mehr oder weniger Sicherheit die Ureteren sondiren, schöne diagnostische, selbst therapeutische Erfolge erzielen, aber allen haftet bei eitriger Erkrankung einer Niere für die alleinige Gewinnung des Urins ein großes Bedenken an. Sickert oder spritzt aus einem Ureter eitriger Urin, ist derselbe voll infektiöser Keime, so ist es unmöglich, die Blase keimfrei zu machen, es wird die Untersuchung mit dem Cystoskop so lange Zeit in Anspruch nehmen, dass eine Verunreinigung des Katheters mit infektiösem Material unvermeidlich ist. Auch bei der direkten Einstellung der Uretermündung und Abwischen der Blasenwand mit Borsäure hat man keine absolute Garantie, nicht doch Keime einschleppen zu können.

Wenn die bisherigen Erfahrungen auch nicht dafür sprechen, dass eine Erkrankung in Folge derartiger Überschleppung häufig erfolgt, so kann man sich doch, wenn eine Niere, die man so untersucht und gesund befunden hat, später erkrankt, nicht ganz von der Schuld freisprechen, möglicherweise selbst die Infektionskeime in die bis dahin gesunde Niere übertragen zu haben.

In meinem Falle schien es mir aber bei dem enormen Reichthum von Infektionserregern jedenfalls nicht räthlich, eine Katheterisirung der anderen Seite vorzunehmen, andererseits wollte ich aber außer dem zwar beruhigenden cystoskopischen Befunde gern Sicherheit über die Beschaffenheit des Urins der linken Niere erlangen, ehe ich an eine operative Behandlung der rechten heranging.

Im Folgenden glaube ich ein Verfahren gefunden zu haben, welches ermöglicht, ohne die vorher erwähnten Gefahren, bei der Frau den Urin beider Seiten getrennt aufzufangen und welches sich in meinem Fall bewährt hat. Ich möchte dasselbe hiermit zur Nachprüfung vorlegen, um so mehr als ein sicheres und gefahrloses Verfahren der Art noch nicht bekannt ist.

So sagt Israël[4] »Unter diesen Umständen müssen wir leider gestehen, dass uns bis jetzt noch eine brauchbare, zuverlässige und unschädliche, unblutige Methode fehlt, den Urin jeder Seite gesondert aufzufangen«. Eine bei eitriger, operative Hilfe erfordernder Nierenerkrankung sichere, ungefährliche Art, den Urin der zurückbleibenden Niere aufzufangen, welche es zugleich bis zu einem gewissen Grade gestattet, die sekretorische Thätigkeit derselben zu beurtheilen, dürfte, selbst wenn nur bei der Frau möglich, als eine theilweise Ausfüllung dieser Lücke betrachtet werden können. Natürlich kann mit dieser Methode für die Diagnose nicht mehr gewonnen werden, als was durch die Urinuntersuchung festzustellen ist.

---

[4] Archiv für klin. Chirurgie Bd. XLVII. p. 349.

Das meinem Verfahren zu Grunde liegende Princip ist, eine direkte Verlängerung des Ureterkanals durch die Blase so herzustellen, dass eine Beimischung des Urins der anderen Seite als ausgeschlossen zu betrachten ist. Zu gleicher Zeit musste das Verfahren ohne Narkose möglich sein, um die Gefahr wiederholter Narkose zu vermeiden, desshalb durfte die Urethra nicht zu sehr ausgeweitet werden, womit die übliche Nachwirkung in Form von Incontinentia urinae wegfiel.

Legt man eine Frau in Knie-Ellbogenlage oder Beckenhochlagerung, so ist der Druck in der Bauchhöhle in Folge des Herabsinkens der Eingeweide nach der Brusthöhle zu herabgesetzt und es dringt die atmosphärische Luft, wenn man eine Kommunikation durch einen Katheter oder Speculum hergestellt hat, in die Blase und dehnt dieselbe aus. Man kann sich von diesem Faktum, das Pawlik zuerst festgestellt und für seine Untersuchungen verwerthet hat, sehr leicht überzeugen: wenn man in die so behandelte Blase etwas Flüssigkeit einlässt, dann die Frau in Rückenlage bringt und katheterisirt, so kommt die Flüssigkeit reichlich mit großen Luftblasen vermischt herausgequaddert. Nach zahlreichen Untersuchungen ist diese Ausdehnung mit Luft ungefährlich.

Nach Pawlik's Untersuchungen dehnt sich die Blase bei Knie-Ellbogenlage am besten aus, eben so bevorzugt Kelly diese Lagerung. Der Grund liegt wohl darin, dass die Symphyse und der Brustkorb einander mehr genähert sind als bei der gewöhnlichen Beckenhochlagerung und damit durch Erschlaffung der Bauchmuskeln eine geringere Spannung im Leibe bewirkt wird. Außerdem wirken bei dieser Lage die Muskeln durch ihre Schwere im Sinne einer Entfernung von der Wirbelsäule, während sie bei Beckenhochlagerung nach derselben zu sinken. Die Gründe, welche mich bewogen, trotzdem die steile Beckenhochlagerung zu wählen, sind folgende:

Abgesehen davon, dass die Knie-Ellbogenlage entweder große Anforderungen an die Kräfte der meist geschwächten Pat. stellt oder einen besonderen Tisch (Bozeman's Fisteltisch) erfordert, ist bei derselben die Kreuzbeinhöhlung der höchste Punkt in der Bauchhöhle und so kommt es, dass die durch Luft ausgedehnte Blase bei dem Herabgesunkensein der Därme sich nach dem Kreuzbein zu bewegen kann. Manchmal, namentlich bei straffen Bauchdecken, ist dies so stark, dass man die Blase zur Untersuchung von der Scheide aus herabdrücken muss. Damit würde aber ein Hauptpunkt, worauf mein Verfahren beruht, geändert, die Ureterenmündungen bleiben nicht die höchsten Punkte in der Blase, sondern der Fundus steht höher.

Bei steiler Beckenhochlagerung, die sich überall herrichten lässt, ist die Blase, und zwar annähernd die innere Urethramündung der höchste Punkt in der Bauchhöhle, die sich ausdehnende Blase kann nicht nach oben steigen, da sie durch Symphyse und Recti daran gehindert und durch die eindringende Luft nach unten getrieben wird. Desshalb bleiben die Urethra und die ihr benachbarten Uretermündungen stets die höchsten Punkte und es muss sich der aus den

Ureteren hervorquellende Urin so lange in das mit Luft gefüllte Cavum der Blase ergießen, bis dieses mit Urin gefüllt ist. Darüber wird je nach der Ausdehnung der Blase und Stärke der Urinabsonderung verschieden lange Zeit vergehen, jedenfalls bleibt aber hinreichend lange Zeit zur Untersuchung.

In normaler Körperhaltung ist der Querwulst des Trigon. Lieutaud. nach oben konkav, in umgekehrter Lage weichen also die beiden Ureterwülste nach unten seitlich aus einander und es wird der durch




Fig. 1. Fig. 2. Fig. 3.

½ natürl. Größe.

Einwirkung der Schwere weniger kräftig hervorspritzende Urin leicht an ihnen getrennt in die Tiefe fließen können. Doch lege ich auf diesen Umstand bei der Inkonstanz dieser Wülste keinen besonderen Werth.

Ich beabsichtigte nun ein Speculum so einzuführen, dass es, ohne mit Urin vorher gefüllt zu sein, den Ureter ganz fest umschloss, so dass der ausfließende Urin sich in dem Speculum ansammeln musste und hier leicht aufgesogen werden konnte, während inzwischen der der anderen Seite ungehindert in die luftgefüllte Tiefe abfloss. Dazu musste die innere Öffnung, um sich richtig anlegen zu können, abgeschrägt sein, wie viel, musste die Erfahrung zeigen.

Die Länge der weiblichen Harnröhre ist nach Henle $2^1/_2$ bis 3 cm, die Entfernung von der inneren Urethralmündung bis zu dem medialsten Punkt der Ureteröffnung bei mäßiger Ausdehnung der Blase etwa eben so groß. Die Länge, bis zu welcher man das

Speculum einführen musste, betrug demnach an der kürzeren Seite desselben ca. $5^1/_2$ cm, an der längeren Seite, welche den Ureter unten und außen (bei Beckenhochlagerung) umgreifen sollte, musste sie entsprechend größer sein.

An der kürzeren Seite brachte ich eine Maßbezeichnung an, um genau zu wissen, wie weit ich das Speculum eingeführt hatte, ferner einen Knopf[5], um die Drehung des Instrumentes zu erleichtern und zugleich anzugeben, wo der nächste Punkt der inneren Öffnung sich befand? Zur Vermeidung einer zu starken Dilatation der Harnröhre erhielt der Spiegel 1 cm Lichtweite.

Fig. 1 stellt das Instrument geschlossen dar.
» 2 » den Stempel dar.
» 3 » das eigentliche Speculum,
AC das kürzeste Längenmaß,
BD das größte Längenmaß dar.

Der Knopf (Griff) bei *C* entspricht genau dem Punkt *A*. Die Zahlen bedeuten die Entfernung vom Punkte *A* in Centimetern.

Die Entfernung *A*—*B* ist 1,2 cm.

Zunächst versuchte ich nun, da bei meiner Pat. mit dem Cystoskop schon gearbeitet war, ohne Cocain zum Ziele zu kommen, allein die Schmerzen der Pat. verbunden mit dem Angstgefühl, welches ihr die ungewohnte Lage zunächst bereitete, waren doch zu groß, um in dieser Weise fortfahren zu können. Nach 2 Tagen cocainisirte ich die Blase und Urethra, führte ohne Schwierigkeit Dilatatoren ein, dann wurde die Pat. noch einmal aufgerichtet, die Blase ausgespült und vollkommen entleert, ehe der Spiegel eingeführt wurde. Die Untersuchung war wenig schmerzhaft, an die Beckenhochlagerung gewöhnte sich Frau W. bald, das Befinden danach war ein gutes.

Die vordere Blasenwand stellte sich im Speculum leicht ein und war deutlich bei Tageslicht sichtbar. Es gelang bald den linken Ureter einzustellen, aus dem in kräftigem Wirbel rhythmisch vollkommen klarer Urin aufquoll. Bald sammelte sich im Spiegel genügend Urin, welcher mit einer Spritze aufgesogen wurde.

Die Pat. wurde nun aufgerichtet, die Blase wieder gespült und entleert, darauf der rechte Ureter eingestellt, welcher erweitert und etwas geröthet war und nach einiger Zeit etwas dunkelgelben trüben, eiter- und eiweißhaltigen Urin ausfließen ließ. Es dauerte bedeutend länger, ehe man so viel Urin im Spiegel hatte, um ihn aufsaugen zu können. Leider war in der Spritze eine Verunreinigung des linksseitigen Urins vorgekommen, es wurde daher nach 2 Tagen hier nochmals Urin aufgefangen, der klar und eiweißfrei war.

Die Einführung des Speculums selbst geschieht folgendermaßen:

[5] Der Knopf ist jetzt zur bequemeren Handhabung durch einen stielartigen Griff wie bei Pawlík's und Kelly's Instrumenten ersetzt. Bei fetten Personen ist ein 2 cm längeres Speculum besser, auch bei mageren ist es zu verwenden, doch ist ein kürzeres hier bequemer. Anm. b. d. Korr.

Der Arzt steht zwischen den möglichst gespreizten Beinen der in steiler Beckenhochlagerung befindlichen Pat. Die Haare neben der Urethramündung werden am besten rasirt. Die Schamlippen werden von einem Assistenten aus einander gehalten, welcher an der Seite steht, welche eingestellt werden soll.

Zunächst sieht der Knopf (Griff) *C* direkt nach oben, das äußere Ende des Speculums *CD* wird etwas gesenkt, das Instrument $5^1/_2$ cm weit eingeführt. Wenn nun der Stempel entfernt ist, sieht man bei hellem Tages- oder künstlichem Licht mit gewöhnlichem Stirnreflektor die eingestellte, dem unteren Theil der vorderen Blasenwand entsprechende Schleimhaut vollkommen deutlich, glänzend, ohne Flüssigkeit — die Vorzüge einer elektrischen Stirnlampe verkenne ich nicht, doch ist sie entbehrlich. — Nun setzt man das Instrument gegen die Blasenwand, bewegt den äußeren Theil nach der dem einzustellenden Ureter entgegengesetzten Seite hinüber, drückt dadurch das innere Ende der Blasenwand anliegend nach dem Ureter zu, wobei man es etwas senkt. Gleichzeitig macht man aber mit dem Speculum so eine Drehung um dessen Längsachse, dass der Knopf (Griff) erst nach der einzustellenden Seite und dann etwas nach unten zu stehen kommt, und zwar steht er bei richtiger Einstellung, wenn wir uns die dilatirte Urethra in Quadranten getheilt denken, ziemlich in der Mitte des unteren Quadranten derjenigen Seite, welche eingestellt werden soll.

Einen Punkt möchte ich noch besonders hervorheben. Wenn man das äußere Ende des Speculums nach der Seite drängt, stemmt sich die längere Seite an und drückt leicht die kürzere Seite etwas aus der Urethra heraus. Um zu wissen, dass man diesen Fehler vermeidet, habe ich die Skala an der kürzeren Seite anbringen lassen, weil diese dem Auge (des Assistenten, wenn er richtig steht) zugängig bleibt, während sich die längere in die Weichtheile einpresst. Natürlich muss man im einzelnen Falle nach verschiedener Länge der Urethra, Einmündungsstelle des Ureters, Ausdehnung der Blase etc. die Einführung mehr oder weniger tief vornehmen. Eine größere Anzahl von Untersuchungen wird vielleicht ein etwas anderes Durchschnittsmaß als praktischer erkennen lassen, die Zahl $5^1/_2$ traf bei meiner Pat. und an einer Leiche genau zu, ist nur zur Orientirung gegeben und kann bei den schwankenden anatomischen Verhältnissen keine absolute sein.

Man erkennt die Uretermündung entweder an ihrer Form, die nach Pawlik sich als »ein kleines warzenförmiges Gebilde mit einer verschieden geformten Vertiefung präsentirt. Manchmal fehlt aber dieses Wärzchen und man sieht nur mit großer Mühe einen feinen halbmondförmigen Schlitz. In anderen Fällen sieht man gar nichts auf den Ureter Deutendes; in einem solchen Falle muss man das periodische Ausspritzen des Urins abwarten, das die Stelle der Uretermündung verräth«.

Durch die Liebenswürdigkeit des Herrn Dr. E. Fränkel, dem

ich hier meinen besonderen Dank ausspreche, war ich in der Lage, die Methode an der Leiche nachprüfen zu können. Hier zeigten sich bei Beckenhochlagerung die Uretermündungen als nahezu die höchsten Punkte der schlaffen, ausgedehnten Blase, die Entfernung von der äußeren Urethramündung bis zur Ureteröffnung betrug $5^1/_2$ cm, ferner zeigte sich, dass die von mir gewählte Abschrägung des Speculums die richtige war, die innere Öffnung legte sich leicht vollkommen abschließend um den Ureter. Dabei wurde zunächst Punkt *A* aufgesetzt, so dass hier etwas Druck ist, während der Rest der Öffnung sich ohne Druck anlegt. Punkt *A* trifft aber keinen Theil der Blasenwand, hinter welchem der Ureter verläuft, es wird ein Druck hier also kein Hindernis für den Urinausfluss abgeben. Zugleich gewann ich aber den Eindruck, dass mit einem nicht abgeschrägten Spiegel eine dichte Abschließung der Uretermündung nicht leicht zu erreichen ist.

Auf einen Zustand bei Frauen möchte ich noch hinweisen, der zwar ziemlich selten ist, aber wenn vorhanden die Untersuchung erschweren, vielleicht unmöglich machen kann, wenn nicht besondere Maßnahmen getroffen werden. Bei Garrulitas vulvae dringt die Luft in die normalerweise geschlossene Scheide ein, um partienweise mit mehr oder weniger Geräusch zu entweichen. Es ist nun sehr wohl denkbar, dass in einem solchen Falle bei Beckenhochlagerung die Druckdifferenz zwischen Abdominalhöhle und der Luft durch eine Ausdehnung der Scheide ausgeglichen würde und dann die Ausdehnung der Blase nicht zu Stande käme. Es wird also gut sein, hierauf zu achten und gegebenen Falles durch Tampon die Scheide so lange zu schließen, bis die Blase ausgedehnt ist.

Vergleicht man die Menge Urin, welche in gleichem Zeitraum von beiden Nieren in den Spiegel ausgeschieden wird, so hat man damit einen allerdings unsicheren Anhalt, um die Arbeitsleistung und Vertheilung auf beide Nieren zu schätzen. In meinem Falle gelang es, aus der linken Niere einen reichlichen klaren, hellen Urin zu gewinnen, während aus der rechten nur wenig eitriger ausgeschieden wurde, ein Zeichen, dass hier die linke Niere wohl die Funktion in der Hauptsache für beide übernommen hat. Genauere Zeit- und Maßbestimmungen kann man ja einführen. Um den Urin aufzufangen, können graduirte Glasspritzen mit einem Stück Gummischlauch gebraucht werden, man muss nur darauf achten, den Schlauch nicht zu weit einzuführen, da man sonst die Blasenschleimhaut ansaugt. Eine Marke kann anzeigen, dass der eingeführte Schlauch nicht ganz so lang ist wie die kürzere Seite des Spiegels.

Bei der nachträglichen Durchsicht der Litteratur, so weit sie mir zugänglich, fand ich als einzige meinem Verfahren ähnliche Versuche in Bastianelli's[6] Referat folgenden Passus über Untersuchungen H. A. Kelly's, dessen Originalarbeiten mir nicht erreichbar waren.

---

[6] Monatsschrift für Geburtshilfe und Gynäkologie 1896. Juli.

»Hat man die Frau in Knie-Ellbogenlage gebracht, den Spiegel eingeführt, die Harnleitermündung gefunden, diese mit in Borwasser getauchte Watte gründlich gereinigt, dann den Spiegel ausgewischt und den schrägen Theil gegen die unter der Mündung des Harnleiters sich befindende Wand gedrückt, so träufelt der Urin leicht in den Spiegel und kann, falls er spärlich fließt, mit einem Bausch Watte aufgefangen werden, den man nachher ausdrückt. Auch mit dem Spiegel mit runder Öffnung und in Steiß-Rückenlage der Frau ist es möglich, den Harn eines einzigen Harnleiters zu bekommen, indem man die Mündung des Spiegels gegen die Blasenwand in der Weise andrückt, dass die Mündung des Harnleiters sich im Centrum des Spiegels befindet, so dass sich der Harn, der in die Blase fließt, nicht mit dem mischt, der in den Spiegel fällt.«

Beide Verfahren scheinen mir in wesentlichen Punkten von meinem abzuweichen und nicht so einwandsfrei zu sein. Bei dem ersten verzichtet Kelly auf einen principiellen ringförmigen festen Abschluss des Ureters gegen die Blase und es muss bei unvollkommenem Abschluss in den Fällen, in denen durch das Steigen des Blasenfundus in die Kreuzbeinhöhlung die Uretermündungen nicht die höchsten Punkte bleiben, Urin der anderen Seite sich unbemerkt beimischen. Bei Steiß-Rückenlage muss diese Vermischung jedes Mal eintreten, sobald der Abschluss kein absolut dichter ist. Nach meinen Beobachtungen an der Leiche ist dieser Abschluss mit einem nicht abgeschrägten Spiegel aber wesentlich schwerer zu erreichen.

Das Wesentliche meiner Methode ist eine solche Lagerung der Frau, dass die Ureteren sicher als höchste Punkte über der luftgefüllten Blase liegen, das bedingt, dass, selbst wenn der absolute Abschluss der Uretermündung gegen die Blase, der stets angestrebt wird, einmal wirklich nicht erreicht werden sollte, so lange keine Zumischung von Urin der anderen Seite erfolgen kann, bis das luftgefüllte Cavum mit Urin gefüllt ist. Bis dahin hat man aber hinreichend Zeit zur Untersuchung.

Nach den bei meinem Verfahren zur Geltung gebrachten neuen Principien glaube ich es als ein neues Verfahren bezeichnen zu können.

Ein Nachtheil desselben ist die erforderliche Cocainisirung der Blase.

Die Vorzüge sind kurz zusammengefasst folgende:

1) Größte Sicherheit, den Urin jeder Seite gesondert und ohne jede Infektionsgefahr auffangen zu können.

2) Narkose ist nicht nothwendig.

3) Nachfolgende Incontinentia urinae nicht zu fürchten.

4) Die Untersuchung ist überall auszuführen.

5) Billigkeit und Einfachheit des nöthigen Instrumentariums.

Das gestielte Speculum aus vernickeltem Neusilber ist bei Bolte Nachf. in Hamburg, Mönkedamm, für 9 *M* zu kaufen.

II. Zur Messung des Beckenausgangs.

Von

Dr. R. Klien,

I. Assistenzarzt der K. Universitäts-Frauenklinik zu München.

Anfangs Januar dieses Jahres besaß Herr Geheimrath Ahlfeld die Liebenswürdigkeit, mir die Dissertation E. Schudt's (Marburg 1896) »Ein Beitrag zur Lehre vom Trichterbecken« zuzusenden. Schudt behandelt darin ein Thema, welchem ich seit längerer Zeit mein besonderes Interesse zugewendet habe und unterwirft im Speciellen die von mir angegebene Methode der Beckenausgangsmessung[1] einer Kritik mit dem Resultate, dass die Methode praktisch nicht verwerthbar sei, ohne aber dieselbe je nachgeprüft zu haben.

Trifft mich eine derart fundirte resp. nicht fundirte Kritik auch nicht allzu hart, so erlaube ich mir doch an dieser Stelle nochmals für die Methode das Wort zu ergreifen. Ich thue dies vor Allem desswegen, weil sich jetzt doch von verschiedenen Seiten her die Erkenntnis Bahn zu brechen scheint, dass das Trichterbecken nicht so selten ist und dass überhaupt principiell eine exakte Feststellung der Ausgangsmaße eben so wichtig ist wie die der übrigen Beckenmaße. Wird doch, wie aus der Dissertation Schudt's hervorgeht, seit einiger Zeit in der Marburger Klinik bei jeder Schwangeren der Beckenausgang gemessen und die Berechtigung und Nothwendigkeit hiervon von dem Leiter der Klinik voll anerkannt. Um so mehr zu bedauern ist es, dass diese Bemühungen mit einer meines Erachtens entschieden unvollkommeneren Methode als der meinigen ausgeführt werden.

Ich habe in meiner ersten Publikation über diesen Gegenstand (l. c.) bereits dargelegt, warum die Messung der Distantia tuberum mit einem »gewöhnlichen« (Schudt) Tasterzirkel, dessen Branchenenden knopfförmig sind, abgesehen von der größeren Umständlichkeit, weit ungenauere Resultate geben muss als diejenige mit einem Instrument, welches kleine Scheiben trägt, wie das meinige. Es wird so die »Schätzung« fast zur »Messung«, die Weichtheile lassen sich mittels der Scheiben mindestens eben so komprimiren wie mittels Knöpfen und sind dann ihrer Dicke nach leicht in Rechnung zu ziehen. Ich habe ferner schon damals, besonders aber in dem jüngst erschienenen Vortrag der Volkmann'schen Samlmung (N. F. No. 169) betont, dass wir nicht nur die Dist. tub., sondern auch deren Entfernung von der Kreuzbeinspitze kennen müssen. Ich habe (l. c. p. 692) zwei Trichterbecken aus der Münchener Sammlung angeführt, bei denen die Dist. tub. 86 resp. 90 mm, der I. H. S. A. (Entfernung der Dist. tub. von der Innenseite der Kreuzbeinspitze) aber nur 53 resp. 60 mm beträgt und nachgewiesen, dass die Ausgänge dieser beiden Becken ein absolutes Geburtshindernis abgeben müssen, zu dessen Erkenntnis die alleinige Kenntnis der

[1] Monatsschrifft für Geburtshilfe und Gynäkologie Bd. II. p. 165,

Dist. tub. nicht hätte führen können; wäre bei diesen beiden Becken der I. H. S. A. normal, d. h. 9,75 cm, wäre in der That kein unbedingtes Geburtshindernis gegeben.

Dass dieser sagittale Durchmesser nach dem Vorschlage von Schudt (l. c. p. 12) durch Markiren des Querdurchmessers auf der Haut nie genau zu bestimmen ist, wird Jeder zugeben, der sich je mit der Messung dieser Distanz praktisch befasst hat.

Was endlich den Werth der Kenntnis der Länge des G. E. (Conjugata der Beckenenge) betrifft, so muss ich allerdings Schudt zum Theil Recht geben, dass derselbe etwas untergeordnet ist. Auch ich habe, wie andere Autoren, nie ein Trichterbecken gefunden, wo dieses Maß allein oder auch nur vorherrschend verkürzt gewesen wäre. Diese Verhältnisse ändern sich aber bei Ankylose des Kreuz-Steißbeingelenkes, wo wir den G. A. (Conjugata des Ausgangs) unbedingt kennen müssen, und beim allgemein verengten Becken.

Habe ich also a. a. O. und durch vorstehende Zeilen gezeigt, dass meine Methode theoretisch gewiss die genaueste ist, so bleibt mir nur übrig, nochmals auf die in Zweifel gezogene Einfachheit ihrer praktischen Ausführung hinzuweisen. Schudt kannte nur diejenige Art der Ausführung, welche ich anfänglich geübt habe, da ihm zur Zeit, wo er seine Dissertation schrieb, nur meine Arbeit in der Monatsschrift zur Verfügung stand. Damals war die Messung allerdings komplicirt, sie nahm auf zu viele Maße Rücksicht, deren Werth für die Praxis sich nach und nach als unwesentlich herausgestellt hat: ich meine die genaue Bestimmung der Form des knöchernen Scham-Sitzbeindreiecks. Diese übe ich gar nicht mehr und habe die Gründe dafür in dem Volkmann'schen Vortrag aus einander gesetzt[2]. (In der betreffenden Tabelle sind zwar die gefundenen Werthe des V. S. A. = Entfernung der Dist. tub. vom Lig. arcuat. angeführt, dies ist aber nur desswegen geschehen, weil man nie wissen kann, zu was derartig exakt genommene Maße schließlich einmal Verwendung finden können.) Damit vereinfacht sich aber die Messung so außerordentlich, dass sie einfacher nicht gedacht werden kann.

Die 3 Maße, welche zu nehmen nöthig sind, sind eben nur die Dist. tub., deren Entfernung von der äußeren Fläche der Kreuzbeinspitze (A. H. S. A.) und die äußere Conjugata der Beckenenge (A. G. E.). Bei der Dist. tub. ist die jedesmalige Dicke der komprimirten Weichtheile zu addiren; von den beiden letzteren Maßen ist je 1 cm zu subtrahiren, um die »inneren« Maße (Lichtenmaße) zu erhalten. (Bei Ankylose des Kreuz-Steißbeingelenkes sind die beiden letzteren Maße von der Steißbeinspitze aus zu nehmen.)

Für die Messung der Dist. tub. und des A. H. S. A., welche in forcirter Steiß-Rückenlage vorgenommen wird, ist mein Messinstrument (Abbildung s. Monstsschrift p. 171) bestimmt; es bietet den doppelten

[2] Nur bei schrägverschobenen Becken ist die Bestimmung der Form jenes Dreiecks wünschenswerth.

Vortheil, dass man beide Maße mit der überhaupt größtmöglichen Genauigkeit nehmen kann, und dass eine einzige Person dies mit Hilfe der beiden leicht stellbaren Klemmschrauben thun kann. Letzteres ist besonders desshalb wichtig, weil man oft genöthigt ist, bei der Messung aseptisch zu Werke zu gehen. Bei jeder anderen Methode und bei jedem anderen Beckenmesser sind 2 messende Personen nöthig. Nimmt man das durch die Schrauben festgestellte Instrument ab, so ist man im Stande, beide Maße auf einmal direkt abzulesen.

Den A. G. E. kann man eventuell auch gleich in der Steiß-Rückenlage mittels des gewöhnlichen Beckenzirkels messen. Vergleichsmessungen in dieser und in Seitenlage ergaben fast dieselben Werthe; mitunter ist der A. G. E. in Steiß-Rückenlage gemessen einige Millimeter größer als der in Seitenlage gemessene.

In Hinsicht auf diese unleugbare große Einfachheit erlaube ich mir, wie gesagt, bei der immer mehr anerkannten Wichtigkeit der Diagnose der Ausgangsverengerungen, wie sie außer beim Trichterbecken auch beim kyphotischen und allgemein verengten Becken vorkommt, nochmals die Fachgenossen um Nachprüfung meiner Methode zu bitten. Vielleicht belastet dann doch der oder jener Geburtshelfer sein Instrumentarium noch durch mein den Raum zweier Pravaz'scher Spritzen einnehmendes Instrument, um so mehr, als ja wohl die meisten Geburtshelfer den Martin'schen Beckenmesser mit sich führen, der eine Kreuzung seiner Branchen gar nicht gestattet, wie z. B. der Schultze'sche, der Collin'sche und der an der Ahlfeld'schen Klinik gebräuchliche (cf. Ahlfeld, Lehrb. d. Gebh. 1894 p. 377). Diesen Umstand scheint mir Schudt bei Verwerfung meiner Methode ganz besonders nicht in Erwägung gezogen zu haben.

Der Ausspruch Schudt's endlich, dass uns nicht die Messung, sondern »erst eine genaue Austastung des Beckenausgangs sicheren Aufschluss giebt«, ist, wie ich auch Walther gegenüber betonen möchte, entschieden nicht richtig; davon habe ich mich wiederholt überzeugt. Zu was misst man denn dann die Conjugata diagonalis? weil eben Zahlen genauer sind als Schätzung und Gefühl. Übrigens modificirt Schudt die Schroffheit seines Ausspruchs einige Zeilen weiter unten (p. 13) selbst, indem er auch einem »einigermaßen geübten« Geburtshelfer nur dann die Fähigkeit zuschreibt, durch Austastung die trichterförmige Verengerung zu erkennen, wenn er »natürlich« die gefundenen Maße zu Hilfe nimmt.

Auf eine weitere Besprechung der Schudt'schen Arbeit einzugehen, ist hier nicht der Ort; nur möchte ich darauf aufmerksam machen, dass seine Fälle II und III seiner eigenen auf p. 9 gegebenen Definition entsprechend nicht zu den Trichterbecken, sondern zu den allgemein verengten Becken zu rechnen sind, was aber gerade für die principielle Wichtigkeit der Ausgangsmessung überhaupt spricht; bei Fall I, VI und IX kann man zweifelhaft sein, in welche der beiden Kategorien sie gehören.

Berichte aus gynäkol. Gesellschaften u. Krankenhäusern.

1) Gesellschaft für Geburtshilfe und Gynäkologie zu Berlin.

Sitzung vom 8. Januar 1897.

Vorsitzender: Herr Martin; Schriftführer: Herr Winter.

I. Demonstration von Präparaten.

1) Herr Müllerheim demonstrirt ein anatomisches Präparat von kongenitaler Lage einer Niere im kleinen Becken von einer 50jähr. Frau. Der Uterus ist von der links gelegenen Niere auf seiner Hinterfläche schiffskielähnlich abgeplattet. Das Rectum ist ganz nach rechts gedrängt; die Flexura sigmoidea fehlt. Das Nierenbecken liegt an der Vorderseite und zwar am oberen Pole der Niere. Als Beweis für das Kongenitale gilt: 1) die Fixation der Niere auf dem Kreuzbein in der ganzen Ausdehnung des Organs bei Abwesenheit von Entzündungserscheinungen; 2) die Anordnung der Gefäße; 3) die Kürze des Ureters. Die Art. ren. sin. entspringt oberhalb der Bifurkation der Aorta und geht in 3 Asten an die Peripherie der Niere. Die Vena renalis sin. geht im Bogen zur Vena renalis dextra über. Der Ureter verläuft in einem Sulcus an der Vorderfläche der Niere bis zum Hilus hinauf; er ist bei der Nachbarschaft von Niere und Blase sehr kurz. Die Nebenniere sitzt tiefer als normal, aber weit entfernt von der tiefliegenden Niere; eben so rückt auch bei erworbener Ren mobilis die Nebenniere nicht mit abwärts. Ihre Zusammengehörigkeit ist auch nur eine rein topographische; entwicklungsgeschichtlich sind beide unabhängig von einander. Während die Wanderniere meist rechts, ist die kongenitale Tieflage der Niere häufiger links. Die rechte Niere ist in vorliegendem Falle an fast richtiger Stelle; sie ist vielfach gelappt und kleiner als normal.

So selten diese Situsanomalie auch ist, hat sie doch praktisches Interesse für den Gynäkologen als Ursache für Geburtsstörungen und für diagnostische Irrthümer. Beispiele von Geburtserschwerungen beobachtete W. A. Freund. Hohl und Albers-Schönberg berichten über Uterusruptur, die in Folge einer Niere im kleinen Becken verursacht war. Mundé exstirpirte einen vermeintlichen Beckentumor und bemerkte erst nach Vollendung der Operation, dass er eine Nephrektomie gemacht hatte. Gouilloud und v. Eisenhart erkannten schon während der Operation nach Spaltung des Peritoneums über dem Tumor seinen wahren Charakter als Niere, vernähten das Bauchfell wieder über der tiefliegenden Niere und standen von der Exstirpation ab.

Mit der kongenital tiefliegenden Niere könnten verwechselt werden: solide Ovarialgeschwülste; doch lassen sich diese durch ihre Stielverbindung mit dem Uterus meist erkennen.

Die intraligamentären Tumoren zeigen einen größeren Tiefendurchmesser als die flach anliegende Niere. Wegen der Ähnlichkeit in der Form kann ebenfalls die allerdings seltene Adenitis von Terrier vorgetäuscht werden. Am nächsten liegt die Verwechslung noch mit Tubentumoren, die breit an der Beckenwand adhärent sind, dies um so mehr, als die Tube meist auf der entsprechenden Seite fehlt, auf welcher die Dystopie der Niere sich findet.

In vielen Fällen sind bei der kongenitalen Verlagerung der Niere Missbildungen der Genitalien, Mangel der Tube, Defekte des Uterus und der Vagina beobachtet worden; auch bei Männern ist dabei öfters Kryptorchismus und Atrophie der Hoden beschrieben. Die Ursache ist eine Entwicklungsstörung am Urnierengang, von dem sich die Nierenanlage und die Müller'schen Gänge ableiten. Während die Wanderniere sich nach ihrer Ausbildung von ihrem normalen Sitze fortbewegt, handelt es sich bei der Dystopie der Niere um einen Stillstand des Wachsthums. Die Niere hat das Endziel ihrer Wanderung nicht erreicht und ist auf einer Stelle ihres Weges, den sie embryonal zurücklegen soll, stehen geblieben und hat an dieser Stelle ihre definitive Ausbildung erlangt.

Die bei kongenitaler Verlagerung der Niere oft beobachteten Verkrümmungen der Wirbelsäule und Ausbildung eines kyphotischen Beckens sind in vorliegendem Falle nicht konstatirt worden.

Diskussion: Herr Martin hat bei Verlagerung der Niere im Becken einseitigen Defekt des Uterus und der Adnexa beobachtet.

Herr Winter hat einen Fall von linksseitiger, im kleinen Becken liegender Niere beobachtet und bei der Laparotomie genau palpiren können; er hielt sie für kongenital verlagert.

Herr Flaischlen: In einem Falle von Ventrofixation habe ich als zufälligen Befund kongenitale Dislokation der linken Niere beobachtet. Die Bemerkung des Herrn Müllerheim, dass die Wanderniere überwiegend häufig auf der rechten Seite getroffen wird, während die kongenitalen Dislokationen immer links sich befinden, ist sicher zutreffend und ist von verschiedenen Autoren schon hervorgehoben worden. Beschwerden hatte in meinem Falle die Pat. durch die dislocirte Niere nicht empfunden.

Herr Gottschalk fragt, ob an der Wirbelsäule eine stärkere Verkrümmung aufgefallen sei. Herr O. Israël habe 1893 in der medicinischen Gesellschaft ein analoges Präparat demonstrirt, bei welchem die Verlagerung der linken Niere ins Becken durch eine hochgradige Skoliose des Lenden- und unteren Brusttheiles mit Konvexität nach links bedingt war. In diesem Falle war die Verlagerung nicht angeboren. Die rechte Niere fand sich an normaler Stelle (Verhandlungen 1893 p. 106).

2) Herr Mackenrodt demonstrirt ein ausgedehntes Uteruscarcinom, welches auf die Scheide übergegangen war. Das rechte Ligament war zu einem platten Tumor infiltrirt, der Uterus war ganz unbeweglich. Nach der Anamnese hatte die Pat. vor 2 Jahren Puerperalfieber und ein rechtsseitiges, parametritisches Exsudat gehabt. Es wurde daraufhin vermuthet, dass die Infiltration nicht carcinomatös sei und die vaginale Totalexstirpation unter den größten Schwierigkeiten ausgeführt, wobei eine Blasenverletzung entstand, weil die auf dem Ligament fest adhärente Blase mit Gewalt gelöst werden musste. Das Präparat bestätigte die Annahme, dass die Infiltration des Ligamentes keine carcinomatöse sei. Die exakte Durchführung der Igniexstirpation war in diesem Falle leider unmöglich, leider, weil M. nach seinen Erfahrungen die Prognose eines jeden nicht vollständig durch Feuer operirten Falles für unsicher hält.

3) Herr Bröse zeigt das Präparat einer rupturirten Tubenschwangerschaft, das von einer Frau stammt, die mit den Zeichen der hochgradigsten Anämie in die Klinik gebracht wurde. Es wurde bei der Frau das hintere Scheidengewölbe quer gespalten, der Douglas eröffnet, die linken Anhänge, welche der Sitz der Schwangerschaft waren, mit den Fingern in die Scheide gezogen und mit Klemmen gesichert. Dann wurde der anteflektirt liegende Uterus retroflektirt, mit einer Kugelzange gefasst und vorgezogen.

Jetzt konnte man ganz bequem die vor der Vulva liegende blutende Tube und das Ovarium exstirpiren.

B., der auch früher mehrfach die Adnexe durch die Kolpotomia anterior entfernt hat, wählt jetzt lieber den Weg durch das hintere Scheidengewölbe, weil man hier mehr Platz hat und außerdem nicht die Blase in die Höhe zu schieben braucht. Sehr zu empfehlen ist für diese Operationsmethode, den Uterus zu retroflektiren und vorzuziehen, weil diese Methode die Operation an den Adnexen sehr erleichtert. Für anämische Personen ist jedenfalls diese Operationsmethode viel ungefährlicher als die alte Laparotomie.

Diskussion: Herr Martin betont, dass die Exstirpation einer schwangeren Tube auch von der vorderen Scheidenwand aus zu machen ist. In einem dem von Bröse mitgetheilten ähnlichen Falle hat M. die Tube aufgeschnitten, das Schwangerschaftsprodukt aus derselben entfernt, die Tube wieder vernäht und versenkt.

II. Herr **Nagel**: **Zur Anatomie des weiblichen Beckens, besonders der Gefäße desselben.**

Vortr. demonstrirt den Uterus von einer 6 Stunden post partum verstorbenen Wöchnerin, an welchem er das vollständig injicirte Arteriensystem frei präparirt hat. Man sieht das überaus reich verzweigte Netz der stark geschlängelten, korkzieherartig gewundenen Arterien, welche in mehreren Schichten liegen und nach allen Richtungen hin mit einander anastomosiren. Wie die übrigen in der älteren Litteratur beschriebenen puerperalen Uteri mit gut gelungener Gefäßinjektion, so zeigt auch das hier vorgelegte Präparat, dass der ganze Uterus überall von direkt in ziemlich gleichmäßigen Zwischenräumen abgehenden Zweigen der Art. uterina versorgt wird.

Sodann erörtert Vortr., ausgehend von der topographischen Lage der Waldeyer'schen Gefäßraute, die Lage des Eierstockes dem knöchernen Becken gegenüber. Aus entwicklungsgeschichtlichen Gründen und nach Sichtung der verschiedenen, unter sich allerdings sehr abweichenden, Angaben der älteren und neueren Autoren über die Lage der einzelnen Theile der erwähnten Eierstocksnische kommt Vortr. zu der Schlussfolgerung, dass der Eierstock — bei ganz normaler Lage desselben und bei aufrechter Stellung der Frau — etwa 2 cm hinter dem Endpunkte des queren Durchmessers des Beckeneinganges liegt, die vordere Bucht der Incisura ischiad. major bedeckend; seine obere hintere Kante erreicht nicht ganz die Symphysis sacro-iliaca. Es entspricht diese Lage wesentlich den von B. S. Schultze vor Jahren gemachten Angaben.

Die Diskussion wird vertagt.

---

2) Gynäkologische Sektion des königl. ungarischen Ärztevereins zu Budapest.

5. Sitzung vom 3. November 1896.

Vorsitzender: Herr v. Kézmárszky; Schriftführer: Herr Tóth.

I. Herr Walla demonstrirt die Präparate einer 2seitigen Hydrosalpinx, deren Ursprung auf einen vor 17 Jahren fieberhaft verlaufenen Abortus zurückzuführen war. Glatte Heilung nach Laparotomie.

II. Herr Tóth demonstrirt mit Gravidität komplicirte Uterusmyompräparate.

a. 36jährige Nullipara; letzte Menstruation vor 3 Monaten; seit 2 Monaten Wachsen des Unterleibes, seit 1 Monat große Schmerzen in demselben. Laparotomie. Der im 3.—4. Monat gravide Uterus ist hoch hinaufgezogen und enthält mehrere haselnuss- bis nussgroße, theils subseröse, theils interstitielle Fibromknoten; im Douglas eingekeilt befindet sich ein stark faustgroßes, cystisch degenerirtes, nekrobiotisch verändertes Cervicalfibrom; daumendicker Stiel. Wegen der erwähnten zahlreichen Fibromknoten und des entzündlichen Zustandes der Douglasfalten und der benachbarten Organe wurde eine typische Totalexstirpation ausgeführt. Die Umschlingungsnähte wurden durch das Scheidengewölbe hinuntergeführt. Jodoformgazedrainage. Glatte Heilung.

b. 32jährige Nullipara; letzte Menstruation vor 3 Monaten; seitdem Schmerzen im Unterleib, häufig Übelkeiten, Ischurie, angeblich öfters Fieber. Laparotomie. Aus der hinteren Wand des im 3. Monat graviden Uterus hatte sich ein im Becken eingekeiltes, stark faustgroßes, interstitielles Fibrom entwickelt. Wegen Aussicht auf starke Blutung wurde eine typische Hysterotomie (nach Chrobak) gemacht. Fieberloser Verlauf. Rekonvalescenz durch eine Parese des rechten Armes gestört. Heilung.

Bemerkenswerth ist, dass nach Exstirpation des Uterus dieser in Folge Kontraktion seiner Muskulatur die Frucht spontan gebar.

c. 20jährige Nullipara; letzte Menstruation vor 2 Monaten; seitdem Wachsen des Unterleibes; Erbrechen, Kreuzschmerzen. Laparotomie. Der gravide Uterus links hoch hinaufgeschoben, fast das ganze Becken durch ein weiches, interstitiell

entwickeltes Cervicalmyom ausgefüllt, das nur schwer heraushebbar ist. Typische Hysterotomie. Die Heilung war durch eine Thrombose in der linken Poplitea gestört, die wahrscheinlich eine Folge der Beckenhochlagerung war.

Herr Schultz referirt über 2 ähnliche Fälle. — Im 1. Falle handelte es sich um eine Igravida, bei der ein subseröses Fibrom schon früher konstatirt worden war. Laparotomie im 4. Monat der Schwangerschaft wegen Erscheinungen von Peritonitis. Die etwa kindskopfgroße gestielte Geschwulst war von der vorderen Uteruswand ausgegangen. Exstirpation derselben. 2 im Uterus gefundene nussgroße interstitielle Knoten wurden belassen. Glatte Heilung; die Schwangerschaft dauert fort und naht jetzt ihrem Ende[1]. — Im 2. Falle konstatirte er während der Schwangerschaft eine etwa faustgroße, feste, bewegliche Geschwulst. Diese Beweglichkeit hörte jedoch im 7. Monat auf. Bei der Geburt am normalen Schwangerschaftsende konnte der Kopf den Eingang nicht passiren. Hohe Zange Behufs Ausführung der Perforation; doch schon bei der Probetraktion konnte der Kopf durch den Beckeneingang geführt werden; normale Geburt; lebendes Kind. — S. ist übrigens für die Exstirpation der subserösen Fibrome während der Schwangerschaft, die wie Ovarialtumore zu behandeln sind, im Falle sie Entzündungserscheinungen hervorrufen oder ein Geburtshindernis abgeben.

Herr Bäcker hatte Gelegenheit, die im 2. Falle Tóth's erwähnte Frau etwa 3 Wochen lang vor der Operation zu beobachten. Bei der ersten Untersuchung fand er eine kleinfaustgroße Geschwulst; die Schwangerschaft glaubte er ausschließen zu können, da die letzte Menstruation — wenn auch unregelmäßig — aufgetreten und keine Schwangerschaftszeichen vorhanden waren. — Seine Diagnose lautete auf Fibrom. Die Geschwulst vergrößerte sich sehr rasch und lenkte die Aufmerksamkeit von der Untersuchung des Uterus ab; sie erweckte den Verdacht auf einen Ovarialtumor.

Herr v. Késmárszky: Die Myome können auch während der Schwangerschaft entfernt werden, doch darf man dies nicht generalisiren, weil die Schwangerschaft trotz der Geschwulst normal verlaufen kann. Das Myom allein giebt daher auch während der Schwangerschaft — wie auch sonst — keine Indikation zur Operation ab, nur wenn es die Schwangerschaft durch Einkeilung, Schmerzhaftigkeit etc. komplicirt.

Nach den neuesten Untersuchungen verkleinern sich die Myome während des Wochenbettes und diese Verkleinerung ist konstant.

Im Falle der Einkeilung der Geschwulst muss man Alles anwenden, um sie herauszuheben; er erwähnt unter Anderem die Repositionsversuche in Knie-Ellbogenlage per rectum.

Herr Tauffer: Die interstitiellen Myome sind in Folge ihres raschen Wachsthums, und dadurch, dass sie einen großen Theil der Uteruswand einnehmen, für die Geburt von viel größerer Gefahr, als subseröse, wenn auch viel größere Myome. In einem Falle hatte ein solch interstitielles Myom eine Retention der Placenta zur Folge und gestattete das Eindringen in die Uterushöhle nicht. Die Placenta verjauchte, es trat hohes Fieber auf, so dass schließlich die Totalexstirpation unter so gefährlichen Umständen ausgeführt werden musste. Wenn die Nachgeburt an der Stelle sitzt, wo ein interstitieller Knoten sich befindet, so wird die Retraktion der Gebärmutter nach Ausstoßen des Kindes unmöglich, was zu großen Blutungen führt.

Die Fibromyome bilden für sich noch keine unbedingte Indikation des operativen Eingriffes; bei Aufstellung derselben muss der Sitz der Geschwulst in Betracht gezogen werden. Vom unteren Theil des Uterus ausgehende Myome weichen während der Geburt in Folge der Uteruskontraktionen häufig aus. In einem Falle war ein etwa faustgroßes Cervicalmyom vorhanden, das in der Er-

[1] Die Schwangerschaft hat seither (am 9. November) ihr normales Ende erreicht; regelmäßige Geburt; normales Wochenbett; gute Rückbildung der Gebärmutter.

öffnungsperiode im kleinen Becken saß, während der Geburt jedoch bis über den Beckeneingang stieg.

In dem Falle von Schultz hätte T. die hohe Zange nicht angewendet. In einem Falle z. B. war bei einer im 4. Monat Schwangeren in der rechten Beckenhälfte eine faustgroße, kaum bewegliche Geschwulst zu fühlen, deren Wegrückung nicht gelingen wollte, so dass eine Operation ausgeführt werden musste. Die Geschwulst erwies sich als ein Dermoid, das man wegen starken Verwachsungen nur mit der Schere exstirpiren konnte. Hätte man bei der Geburt in diesem Falle eine Zange augewendet, so wäre die Geschwulst während der Traktion sicherlich geplatzt und hätte die Bauchhöhle inficirt. Diese Pat. befindet sich gegenwärtig (am 10. Tage nach der Operation) wohl, die Schwangerschaft besteht weiter.

Herr Tóth stimmt der Ansicht von Schultz nicht bei, dass die Anwesenheit eines Fibroms während der Schwangerschaft vom selben Gesichtspunkt beurtheilt werden müsse, wie ein Ovarialtumor.

Den ersten Fall betreffend, bemerkt er, dass, wenn auch in denselben die Schwangerschaft ein günstiges Ende fand, von einer Heilung wegen Zurückbleiben der 2 interstitiellen Myomknoten nicht gesprochen werden könne.

III. Herr Bäcker: Fall von Uterusruptur.

Bei einer IIIgravida, mit fast normalem Becken (26, 28, 21 cm) trat während der sonst normal verlaufenden Geburt (Schädellage) plötzlich eine Uterusruptur auf. Perforation des nach links abgewichenen, noch erreichbaren Kopfes; bei der Extraktion reißt der Kranioklast mehrmals aus. Während der Operation entleert sich etwa $1/2$ Liter theils dünnflüssiges, theils geronnenes Blut. Manuelle Entfernung der Placenta. Vorsichtige Irrigation der Scheide. Im Cervix ist das Omentum zu fühlen, dem entlang an der vorderen und linken Uteruswand 2—3 cm über dem Scheidengewölbe der quer verlaufende, 12—15 cm lange komplete Riss zu fühlen ist. Die gut kontrahirte Gebärmutter befindet sich in Dextroversion; der abgerissene linke Rand wird mittels Kugelzange ergriffen und dem Scheidengewölbe genähert. Drainage. Tamponade des Uterus, der linken Beckenhälfte und der Scheide. Puls nach der Operation 136, genug kräftig.

In Anbetracht dessen, dass bei Applicirung des Drains das Omentum aus der Scheide nicht reponirt werden konnte, ja, dass sich sogar eine Dünndarmschlinge stets vordrängte, wurde (3 Stunden später) nach vorhergegangener Hypodermoklyse die Laparotomie gemacht. Zwischen den Gedärmen befinden sich noch etwa 300 g Blutgerinnsel. An der vorderen Wand der Gebärmutter ist eine die 2 Lig. lata verbindende, vollständig quer verlaufende Ruptur zu sehen, die sich rechts etwa 5—6 cm weit auf das Peritoneum erstreckt und das Parametrium eröffnet. Mit der Vagina ist der Uterus nur durch die hintere Cervicalwand verbunden. Nach Unterbindung und Durchschneidung dieser Partie Exstirpation des Uterus mit den Adnexen. Annähung des abgerissenen Cervixtheiles an die hintere Cervicalwand und Bedeckung des Cervicalstumpfes mit dem frei herabhängenden Peritoneallappen. Bloß der linke Rand des Stumpfes konnte nicht bedeckt werden. Sicherungsweise Umstechung der vorstehenden Stumpfpartie. Mittels Kampherinjektionen und 3 Hypodermoklysen gelang es, den Puls in annehmbarem Zustand zu erhalten; 7—8 Stunden nach der Operation trat jedoch plötzlich Verschlimmerung des Zustandes auf, die eine weitere $1/2$ Stunde später zum Tode führte.

Bei der Sektion wurde als Todesursache eine von der erwähnten Stumpfpartie ausgegangene Blutung konstatirt, was in Folge Zusammenfallens des ödematösen Beckengewebes und dadurch ermöglichten Freiwerdens der unterbundenen Gefäße leicht möglich war. Von einer Infektion war nichts zu finden. — Die Conj. vera betrug an der Leiche 9,5 cm.

Das Interessante an dem Fall ist:

1) Das Auftreten einer Ruptur bei geringgradiger Beckenverengerung.

2) Das latente Auftreten derselben ohne jede fulminante Erscheinung.

3) Die aus dem weiteren Verlauf zu ziehende Lehre, dass bei einem, in Folge

der Geburt ödematösen Gewebe eine en masse-Ligatur nicht genügend sei, sondern jedes Gefäß separat unterbunden werden müsse.

Herr Reismann beobachtete in seiner poliklinischen Praxis 12 Rupturen, die sämmtlich penetrirend waren. Da in der poliklinischen Praxis die Ausführung der Laparotomie unmöglich ist, ging er so vor, dass er nach Beendigung de Geburt den Uterus lose, die Stelle des Risses und die Scheide fest tamponirte und die Gebärmutter in Anteflexion bringend, einen Kompressionsverband auf den Bauch applicirte.

Von den 12 Fällen heilten 5; 6 endeten tödlich; einer steht noch gegenwärtig unter Behandlung mit Aussicht auf Heilung.

Von den 6 tödlich verlaufenen Fällen war bei 2 Verblutung, bei 2 Peritonitis, und bei 2, schon vernachlässigten Fällen Sepsis die Todesursache.

Mit der konservativen Therapie erreichte er also in der poliklinischen Praxis — wo nur von einer subjektiven Asepsis die Rede sein kann — ziemlich gute Resultate; noch bessere Erfolge wären mit diesem Verfahren selbstverständlich in der klinischen Thätigkeit zu erreichen.

Herr v. Késmárszky: Die Blutung giebt bei Uterusruptur nur selten die Todesursache ab. Bei dem aktiven Verfahren ist die Blutstillung auch nicht der Hauptzweck, sondern es ist dies die Reinigung und das Abschließen der Peritonealhöhle. v. K. ist kein unbedingter Anhänger der aktiven Therapie; in 2 Fällen — wo er so vorging — waren specielle Indikationen hierfür maßgebend. Auch in dem gegenwärtigen Fall war das nicht reponirbare Omentum in der Rupturöffnung, wovon ein Theil auch excidirt werden musste.

Zwischen der kompleten und inkompleten Ruptur kann auch in der Diagnose keine sichere Grenze gezogen werden, da das Peritoneum manchmal so dünn ist, dass durch dasselbe die Gedärme wie unmittelbar vorliegend zu fühlen sind.

Die Tamponade der Uterushöhle, so wie des ganzen Geburtsschlauches hat bei einer Uterusruptur auch nicht den Zweck einer Blutstillung, weder durch Kompression, noch durch Verkleinerung derselben, sondern geschieht desshalb, dass die Bauchhöhle von der Außenwelt abgeschlossen sei und das Uterussekret leichter abfließen könne. Ein immobilisirender Verband kann von blutstillender Wirkung sein, wenn der Uterus anteflektirt oder gegen jene Seite flektirt wird, auf welcher sich die Ruptur befindet.

Herr Bäcker: Trotzdem auch er wegen der 2 aktiv behandelten und letal verlaufenden Fällen kein unbedingter Anhänger dieses Verfahrens ist, glaubt er doch, dass an einer Klinik bei kompleter Ruptur laparotomirt werden müsse; nur würde er nicht mehr — wie in dem beschriebenen Falle, wo ihn die Institutsverhältnisse hierzu zwangen — eine Perforation vorausschicken. Aus dem 10jährigen Material der I. geburtshilflichen Klinik erinnert er sich keines Falles von kompleter Uterusruptur, die mittels Tamponade geheilt wurde. — Jedenfalls wäre aber zu berücksichtigen, ob schon eine Infektion stattgefunden habe, oder nicht; im ersteren Falle (Peritonitis, Fieber) soll nur tamponirt werden.

Die Aufgabe der Jodoformgaze war keine Tamponade, sondern nur eine Drainage. — In einem Falle, wo er ebenfalls Jodoformgaze anwendete, wurde die Ruptur bei der Sektion für größer gefunden, als sie vor der Tamponade war. Der feste Tampon kann ja die Blutung ohnedies nicht verhindern, da die Blutung auch von dem Parametrium ausgehen kann, wenn die Ruptur bis in dasselbe reicht. Solche Blutungen sind nur durch Unterbindung der Gefäße zu stillen.

Schließlich sind auch die Heilungsresultate bei einer vernähten Wunde besser, als wenn diese sich selbst überlassen, mittels Granulirung heilt.

---

6. Sitzung vom 10. November 1896.

Vorsitzender: Herr v. Késmárszky; Schriftführer: Herr Temesváry.

I. Herr Szabó: Fall von Blaseninversion und großer Blasen-Scheidenfistel, entstanden vor 9 Wochen bei einer 23jährigen Ipara, während der mittels Dekapitation entfernten Geburt. Vor der Vulva befindet sich ein etwa gänseeigroßer,

dunkelrother, trabekulirter, sammetweich anzufühlender und auf Berührung lebhaft schmerzender Tumor. Eine Urethralmündung ist nicht zu finden. Der geschwollene Tumor (die invertirte Blase) ist wegen seiner großen Empfindlichkeit nicht reponirbar, Uterus ist nicht zu fühlen. Nach Anwendung von Goulard-Wasserumschlägen lässt sich die Blase reponiren, worauf eine etwa 20-Hellerstückgroße, mit Karunkeln versehene Öffnung sichtbar wird (die eingerissene Urethralmündung), an deren unterem Theil eine etwa 1 cm breite, straffe Brücke und hinter dieser wieder ein etwa kleinthalergroßer Defekt an der hinteren Blasenwand zu fühlen ist. Dieser Defekt ist von narbigem, leicht reißbarem Gewebe umsäumt. Durch die Fistel hindurch lässt sich der im Narbengewebe eingebettete Uterus nunmehr palpiren.

Als Operationsmethode wird wahrscheinlich die Freund'sche (Heranziehung der Uteruswand zur Bedeckung der Fistel) gewählt werden.

Herr Tauffer meint, dass bei der Kranken keine Urethra zu sehen sei und dass die hierfür angesprochene Öffnung eher der eine Theil einer großen, durch die erwähnte Brücke in 2 Hälften getheilten Fistel sei.

Herr Dirner schließt sich dieser Ansicht an.

Herr Elischer vertheidigt den Standpunkt des Vortr., denn anlässlich der Reponirung der invertirten Blase zog sich der erwähnte karunkulöse Theil sphinkterartig zusammen.

II. Herr Dirner: Operirter Fall von Vulvitis pruriginosa.

Der Pruritus vulvae, wenn er weder durch den diabetischen Urin, noch durch die im Vaginal- oder Cervicalsekret befindlichen Mikroorganismen verursachten Reiz hervorgerufen wird, sondern wenn er schon eine subakute Entzündung des Papillarkörpers und eine Fibrose der Pacini-, Krause- und Meißner'schen Körperchen ist, wo er nach Sänger den Namen einer Dermatoneuritis vulvae pruriginosa verdient, ist gewöhnlich nur auf operativem Wege heilbar.

Dies bezeugen viele, in der Litteratur beschriebene Fälle von Schröder, Löhlein, Martin, Fehling, Fritsch, Webster und Sänger.

Vortr. hatte 2 einschlägige Fälle; der eine Fall, welchen er am 18. Oktober operirte, ist folgender:

J. V., 65jährige VIpara, seit 20 Jahren im Klimax; seit 3 Jahren fühlt sie einen brennenden, stechenden, juckenden Schmerz an ihren äußeren Genitalien, welcher jetzt schon derart groß ist, dass er sogar ihre nächtliche Ruhe stört. Clitoris und die Haut der großen Schamlippen auffallend trocken, rissig; kleine Schamlippen stark pigmentirt. Vagina trocken, in seniler Involution. Urin zuckerfrei. Nachdem Pat. schon seit Jahren Besserung vergeblich sucht und ihr Befinden unerträglich findet, Excision der erwähnten Haut und Mucosa nach Sänger von der Mons veneris bis zur Fossa navicularis sammt der Clitoris. Schrittweise Zusammennähung der Wunde mit Silberdraht und Bedeckung derselben mit Jodoformkollodium. Heilung per primam. Pat. verließ nach 14 Tagen geheilt das Spital. Nach der Excision der ziemlich großen Hautpartie und nach Vereinigung der Wundränder ist nirgends größere Spannung vorhanden. Das Jucken hat aufgehört.

Herr Tauffer: Diejenigen Arten von Pruritus, deren Auftreten mit einer größeren Sekretion seitens des Genitaltractus (z. B. Endometritis) zusammenhängt, die also mykotischen Ursprungs sind, sind sehr schwer heilbar. und gerade diese bilden die Mehrzahl. Indem man durch konsequente Lokalbehandlung die ursächliche Krankheit heilt, oder auch nur energische Sublimatbehandlung anwendet, lässt sich bedeutende Besserung erzielen. Sehr schwer ist auch der diabetische Pruritus zu heilen.

In den Fällen, wo keine andere Behandlung zum Ziele führt, ist die Operation indicirt.

Herr v. Késmárszky: In praktischer Beziehung unterscheiden wir symptomatische und essentiale Formen des Pruritus; bei den letzteren ist eine Rückbil-

dung der Haut der Vulva vorhanden. — Der Fall D.'s gehört hierher und war hier die operative Behandlung indicirt.

Ein symptomatischer Pruritus ist z. B. der bei den Diabetikern auftretende Pruritus, so wie der mykotischen Ursprunges. Bei ersterem lassen sich mit einer antidiabetischen Kur, bei letzterem mit energischer Sublimatbehandlung und Reinlichkeit schöne Resultate erzielen.

III. Herr Dirner: Fall von transperitonealer Exstirpation eines Nierentumors.

T. T., 11jähriges Mädchen, bemerkt im Bauche seit etwa 2 Jahren einen Tumor wachsen, der ihr keine Schmerzen verursacht, trotzdem der Umfang des Bauches 77 cm beträgt. Der (rechtsseitige) Tumor reicht mit seinem unteren Pol bis in das kleine Becken und nach oben bis unter den Rippenbogen. Bei Untersuchung per rectum lässt sich ein Zusammenhang mit dem Uterus ausschließen; nicht so der mit der Leber, gegen welch letzteren nur der Umstand spricht, dass die Geschwulst nach Angabe der Pat. von unten nach oben wuchs. Das künstliche Aufblasen des Colon wurde nicht vorgenommen und so konnte der retroperitoneale Ursprung der sich stark vorwölbenden Geschwulst nicht festgestellt werden, wenn auch dies bei der Differentialdiagnose in Betracht kam.

Bei der am 30. August ausgeführten Laparotomie wurde die retroperitoneale Geschwulst so groß gefunden, dass ihre transperitoneale Exstirpation empfehlenswerth erschien. Nach Eröffnung des Peritoneum Punktion Behufs Verkleinerung; aus einer cystösen Höhle ergießt sich eine kleine Menge dicker, bräunlicher Flüssigkeit. Die stumpfe Lösung gelingt auffallend leicht; nur hier und da muss mit der Schere nachgeholfen werden. — Unten neben der Wirbelsäule verlaufen in einem dickeren Strang 2 Blutgefäße; Unterbindung und Durchschneidung derselben. In einem anderen cylindrischen Strang ist aus der Richtung desselben der Ureter zu erkennen. Nach Durchschneidung dieses Stranges kann die Geschwulst hervorgewälzt werden; die rechtsseitige Niere ist nicht tastbar. Keine Blutung. Schließung der Bauchhöhle. Die Heilung geht — abgesehen von einem kleinen Abscess der Bauchwand — ungestört vor sich. Wenn man jetzt — 2 Monate nach der Operation — die Stelle der rechten Niere palpirt, kann man ein den Verdacht eines Recidives erweckendes Gebilde fühlen. Bei der mikroskopischen Untersuchung der Geschwulst konnte ein auf Nierensubstanz charakteristisches Gewebe nicht gefunden werden, wesshalb der Untersucher dieselbe für ein kongenitales, von cystadenoidem und Chondromgewebe aufgebautes Teratom hält. Nach den bei der Operation gemachten Erfahrungen muss er jedoch seine Ansicht aufrecht erhalten, dass der Tumor die degenerirte Niere war.

Herr Elischer referirt über eine ähnliche Operation. In seinem Falle war eine 2kopfgroße Geschwulst, welcher ein faustgroßer, gestielter Tumor aufsaß; außerdem drang in die rechte Niere ein kopfknochenartiges Gebilde ein und durchbohrte die Nierenkapsel; einige, den Lymphdrüsen ähnliche Tumore exstirpirte er nicht wegen der Nähe der großen Gefäße. Die Operation wurde auf transperitonealem Wege ausgeführt. Die Diagnose lautete auf riesenzelliges, fibröses Adenosarkom. In dem Tumor waren Partien koncentrischer, verkalkender Schichten mit nekrobiotischem Kern zu sehen. Pat. ertrug die Exstirpation der Niere ziemlich gut, starb aber später in Folge von Inanition. Bei der Sektion stellte sich heraus, dass das Adenosarkom unter der exstirpirten Partie recidivirt war.

In diesem Falle gewann er bei Untersuchung der Pat. den Eindruck, dass auch hier schon ein Recidiv vorliege.

Es ist nicht unbedingt nöthig, dass in der Geschwulst Nierengewebe nachweisbar sei, denn der Tumor kann die Niere total vernichten, wie er dies aus seinem Falle folgert.

Herr Tauffer: Diagnostische Schwierigkeiten bei Nierentumoren kommen sehr häufig vor; man muss sich fast aller Hilfsmittel bedienen, um sich orientiren

zu können. — In seinen Fällen fand er einen Umstand für bemerkenswerth, nämlich den, dass die Nierengeschwülste in den meisten Fällen eine charakteristische Verschiebung des Colon ascendens verursachen. Der Tumor hebt das Peritoneum vor sich bis zum Colon ascendens ab und verschiebt dasselbe bis nahe an seine innere Peripherie; durch das Aufblasen des Darmes wird das Colon ascendens an der linken Peripherie der Geschwulst palpabel. Dies ist in diagnostischer Hinsicht sehr wichtig, und besonders wichtig bei Nierengeschwülsten, weil eben diese mit dem subperitonealen Bindegewebe kaum zusammenwachsen.

Er ist der Ansicht, dass bei der Exstirpation größerer Nierengeschwülste der transperitoneale Weg befolgt werden müsse. Die Lösung des Tumors ist, wenn keine perinephritischen Processe vorhanden waren, auffallend leicht.

IV. Herr Doktor hält unter dem Titel: »Die verschiedenen Operationsmethoden der Uterusfibrome im Auslande« einen ausführlichen Vortrag, in welchem er seine auf diesen Gegenstand bezüglichen, in Deutschland, Frankreich und England gemachten Erfahrungen in interessanter Weise mittheilt.

Temesváry (Budapest).

Schwangerschaft.

3) **Philips.** Behandlung der Herzkranken während der Schwangerschaft, der Geburt und des Wochenbettes.

(Revue internat. de méd. et de chir. prat. 1896. No. 7.)

Nach P. kommen bei einer Gravida folgende Herzfehler in Betracht.

1) Residuen einer alten Perikarditis und Dislokation des Herzens in Folge pleuritischer Verwachsung.

2) Myokarditis und Degeneration des Herzmuskels.

3) Endocarditis chronica.

4) Die rekurrirende Form der akuten Endokarditis.

Ein jeder von diesen Herzfehlern kann während der Schwangerschaft Störungen verursachen. Besteht während der Schwangerschaft kein Symptom von Herzinsufficienz, so begnügt man sich damit, jedes Treppensteigen zu verbieten und Magen- und Darmfunktion zu reguliren. Kompensationsstörungen treten selten vor dem 5. Monat auf. Die Therapie besteht dann in horizontaler Lagerung, in Anwendung von Arsen, Eisen und Strychnin gegen die Herzschwäche und von Reizmitteln, wie Äther etc., gegen Ohnmachts- und Schwindelanfälle. Bestehen Ödeme und Dyspnoë, so verordnet man mit Ausnahme der Fälle von Aorteninsufficienz Digitalis oder Strophantus.

Während der Geburt ist die Dyspnoë weniger stark, wenn man die Parturiens sich im Bette setzen lässt. Stärkere Athemnoth bekämpft man mit Ätherinjektionen, manchmal ist sogar Sprengung der Blase bei noch nicht genügend erweitertem Muttermund nothwendig. Sobald der Muttermund genügend erweitert ist, soll die Zange angelegt werden. Zur Narkose dient am besten Äther. Während der Extraktion empfiehlt es sich, einen Sandsack auf den Bauch zu legen, um das plötzliche Einströmen von Blut in das Abdomen zu hindern.

Auch nach der Geburt befindet sich die Wöchnerin noch bis zum 4. Tag in großer Gefahr. Hämorrhagien post partum haben eher einen günstigen als einen nachtheiligen Einfluss, weil sie das rechte Herz, von dem die bedrohlichen Symptome ausgehen, entlasten. Aus diesem Grunde ist auch die Anwendung von Ergotin kontraindicirt. Amylnitrit und subkutane Injektionen von Äther und Strychnin wirken dagegen günstig.

Verf. ist Gegner der Aborteinleitung bei schweren Herzfehlern; denn diese verlängert nicht das Leben der Mutter, welche meist bald nach Ausstoßung der Frucht stirbt.

Rech (Köln).

4) **Ch. Vinay** (Lyon). Einleitung der Geburt bei Retention eines todten Fötus.

(Lyon méd. 1895. November 3.)

Auf Grund eines ausführlicher mitgetheilten Falles räth V., wenn bei Retention eines frühzeitig abgestorbenen Fötus Indikation zur Entfernung der Frucht eintritt, salicylsaures Natron zu versuchen. Seine Pat. hatte 11mal rechtzeitig geboren, in der 12. Gravidität, gegen Ende des 5. Monats, war das Kind aus unbekannter Ursache abgestorben; 3 Monate später ergab sich aus heftigen Leberkoliken, Ikterus und Herunterkommen der Frau die Indikation, den Uterus zu entleeren. Sie bekam 5 g Natr. salicyl. täglich und gebar die todte Frucht am 5. Tage spontan und mit normalem Wochenbettsverlauf; die Leberaffektion heilte.

Zeiss (Erfurt).

5) **F. H. Champneys** (London). Einige ungewöhnliche Fälle von Blasenmole.

(Practitioner 1896. Januar.)

Die mitgetheilten 3 Fälle illustriren die großen Schwierigkeiten, die es zuweilen bei tiefer Durchwucherung der Uteruswand macht, die Massen gründlich zu entfernen; in einem wurde 4mal ausgekratzt. »Ungewöhnlich« bleibt es allerdings außerdem auch, dass von den 3 Fällen 2 inficirt wurden und starben.

Zeiss (Erfurt).

6) **F. W. N. Haultain** (Edinburg). Eine seltene Form von Abortausstoßung des isolirten Amnionsackes.

(Edinb. med. journ. 1896. Februar.)

v. Winckel hat in seinem Lehrbuch der Geburtshilfe diese Art von Abort beschrieben und durch 2 Zeichnungen illustrirt. Verf. hat 3 Fälle beobachtet. Anders als v. Winckel nimmt Verf. an, dass in allen Fällen Erkrankung des Eies und Tod des Fötus vorhergegangen sein müsse; dafür spreche in seinen 3 Fällen, im 1. das völlige Fehlen des Embryo, im 2. das Hydramnios und viel Detritus an Stelle des Embryo mit auffälliger Dünne der Nabelschnur, ohne Spur von Riss, im 3. das Fehlen jeder Nabelschnur überhaupt und ebenfalls Hydramnios, in welchem der Fötus frei lag.

Seine 3 Aborte der Art seien mit auffällig geringer Blutung verlaufen, entsprechend der minimen Laceration der Decidua; letztere habe in einem Fall, bis zu ihrer manuellen Entfernung, 3—4 Wochen lang eine sehr profuse wässrige Absonderung unterhalten.

Zeiss (Erfurt).

7) **A. Routh** (London). Die Blutungen in den ersten Monaten der Schwangerschaft.

(Lancet 1896. Mai 16.)

Es ist bei den Blutungen zu unterscheiden zwischen solchen, die in direktem Zusammenhange mit der Schwangerschaft stehen (drohender Abort, Missed abortion unvollkommener Abort, Molen, Endometritis decidualis, Extra-uterin-Gravidität), und solchen, die aus anderen Ursachen aufgetreten sind bei bestehender Schwangerschaft (Anhalten der Periode, Erosionen, Adenom der Cervix, Myome, maligne Tumoren und Ulcerationen). Missed abortion tritt hauptsächlich auf, wenn der Fötus sehr langsam abstirbt, was durch Erkrankungen des Vaters (Lues, Nierenkrankheiten, Diabetes) als auch der Mutter (chronische Krankheiten und Anämie) hervorgerufen sein kann. — Bei Endometritis decidualis ist Jodkalium (3mal täglich 0,18—0,24 g) scheinbar in allen Fällen (auch nicht syphilitischen) ein Specificum. — Fortdauer der Menstruation in der Gravidität bis zu 3mal ist nicht ungewöhnlich.

Rissmann (Hannover).

8) **Gordon** (Portland). Zwei Fälle von Schwangerschaft nach Entfernung beider Eierstöcke und Eileiter.

(Med. record 1896. Juni 6.)

In den beobachteten 2 Fällen war keinerlei Grund gewesen, zu glauben, dass noch Eierstocksgewebe zurückgelassen war. Natürlich musste dies aber der Fall

sein. Aber wie konnte das Eichen die Gebärmutterhöhle erreichen, da doch auch die Eileiter entfernt waren. Man musste annehmen, dass noch ein Stumpf von hinlänglicher Länge zurückgeblieben war und die Ligatur keinen Verschluss desselben bewirkt hatte.

Sutton hat einen ähnlichen Fall erlebt; eine Frau, bei der doppelseitige Ovariotomie wegen Kystoms ausgeführt worden war, gebar noch 2 Kinder. Auch Lapthorn Smith hat 267 Tage nach doppelseitiger Entfernung der Gebärmutteranhänge eine Geburt gesehen, glaubt aber an Schwängerung vor der Operation.

Lühe (Königsberg i/Pr.).

9) **Sokolow** (Moskau). Über die Wirkung der Kastration auf die Schwangerschaft.

(Medicinskoje Obosrenje 1896. No. 7.)

Verf. berichtete in der physico-medicinischen Gesellschaft zu Moskau über die Resultate seiner Experimente, die er an schwangeren Kaninchen ausführte. Die Kastration rufe weder Abortus, noch Metrorrhagien hervor. Die Autopsie zeigte: Gebärmutterhöhle immer leer, Cornua uteri normal, Gebärmuttermuskel atrophirt, die Uterusschleimhaut normal. In Folge dessen meint Verf., dass die Kastration die Schwangerschaft unterbricht, und die Frucht degenerirt und zerstört wird.

W. Dukelsky (Kiew).

10) **Tipjakow.** Ein Fall von embryonaler Hydrocephalie.

(Medicinskoje Obosrenje 1896. No. 3.)

Da die embryonale Hydrocephalie ungeheuer selten vorkommt, so beschreibt Verf. einen solchen von ihm in der Praxis beobachteten Fall.

Als die Kranke in die Entbindungsanstalt gebracht wurde, war das Ende der Geburt bei Kopflage zu konstatiren, Verf. hatte also keine Gelegenheit, den Mechanismus des Kopfdurchganges zu beobachten. Während der Geburt fand bei der Wöchnerin eine geräumige Genitaltractusruptur statt, die dennoch glatt geheilt wurde.

Dimensionen der Frucht: Körperlänge 46 cm, Rumpflänge (vom Halswirbel an gezählt) 27 cm, Kopfumfang 77 cm. Fruchtgewicht 10 Pfund.

W. Dukelsky (Kiew).

11) **Wigodsky** (Wilna). Ein Fall von 11 Monate langer Schwangerschaft.

(Medicinskoje Obosrenje 1896. No. 2.)

Verf. berichtete in der medicinischen Gesellschaft zu Wilna über einen Fall von 11 Monate langer Schwangerschaft.

Die Kranke ist 28 Jahre alt, IIIpara. Der Anfang der letzten Regel war am 7. September, die ersten Bewegungen der Frucht Ende Januar, die Geburt am 13. August. Die Schwangerschaft verlief normal. Die Geburt wurde in Folge der großen Schulterdimensionen (18,5 cm) etwas verzögert. Forceps. Es wurde ein lebendiger Anencephalus geboren. **W. Dukelsky** (Kiew).

12) **N. Falkiner** (Dublin). Herpes gestationis.

(Dublin journ. of med. sciense 1895. Oktober.)

F. stellt in der Academy of medicine eine Frau von 38 Jahren vor, die, im 3. Monat ihrer 7. Schwangerschaft, einen Herpes aufweist, der von dem Rücken der Handgelenke ausgehend, nach und nach den ganzen Körper bedeckt. Der Herpes war schon in 2 früheren Schwangerschaften — beide Male männliche, sonst lauter weibliche Kinder — aufgetreten, im 3. Monat beginnend.

Zeiss (Erfurt).

Originalmittheilungen, Monographien, Separatabdrücke und Büchersendungen wolle man an *Prof. Dr. Heinrich Fritsch* in Bonn oder an die Verlagshandlung *Breitkopf & Härtel* einsenden.

Druck und Verlag von Breitkopf & Härtel in Leipzig.

Centralblatt
für
GYNÄKOLOGIE
herausgegeben
von
Heinrich Fritsch
in Bonn.

Einundzwanzigster Jahrgang.

Wöchentlich eine Nummer. Preis des Jahrgangs 20 Mark, bei halbjähriger Pränumeration. Zu beziehen durch alle Buchhandlungen und Postanstalten.

No. 6. Sonnabend, den 13. Februar. **1897.**

I. Intra-uterine Kolpeuryse.

Von

Dr. med. **Ottocar Gerich** in Riga.

Ich erlaube mir über 5 geburtshilfliche Fälle zu berichten, in denen ich die intra-uterine Kolpeuryse anzuwenden Gelegenheit hatte. Wenn dieses Verfahren auch nicht mehr neu genannt werden kann, so wird ihm doch namentlich in jüngster Zeit viel Interesse entgegengebracht, und mehrt sich der Beifall, den es schon nach den ersten Publikationen zu verzeichnen hatte. Letzteres Faktum ermuthigte mich, die intra-uterine Kolpeuryse anzuwenden, die günstigen Resultate, die ich erzielte, veranlassen mich, meine wenn auch nur geringen Erfahrungen mitzutheilen.

Frau K. ist 38 Jahre alt, hat 4mal rechtzeitig normal geboren. Die Puerperien verliefen ohne Störung, die Kinder leben. Jetzt ist sie gravid, nach Aussage der Angehörigen habe es bis zur Geburt noch einen Monat Zeit, über die letzte Regel fehlen präcise Angaben. Pat. soll in der Schwangerschaft gesund gewesen sein, hat bis zum Abend des 16. August gearbeitet, am letzten Tage über Kopfschmerzen geklagt. Am 17. August Nachts 3 Uhr soll ein Krampfanfall aufgetreten sein, als Pat. Behufs Urinentleerung das Bett verlassen hatte. Nach einer Stunde sei ein zweiter Krampfanfall erfolgt, worauf die Hebamme gerufen

wurde. — Als ich um 7 Uhr an das Krankenbett trat, begann ein eklamptischer Anfall, der fünfte, nachdem sie sich von Beginn an stündlich wiederholt hatten. Der Anfall war von kurzer Dauer, wie auch die früheren schnell vorübergegangen sind. Das Bewusstsein erwacht schon seit 2 Stunden nicht wieder, auf äußere Reize reagirt Pat. nur durch abwehrende Bewegungen. Wehen waren bis jetzt nicht konstatirt worden. Pat. bekam 2 cg Morphium subkutan.

Durch unvorhergesehene Zwischenfälle konnte erst um $^1/_2$5 Uhr Nachmittags mit der Entbindung begonnen werden. Nach Angabe des Mannes waren die Anfälle von 7—12 Uhr Mittags $^3/_4$stündlich aufgetreten, von da an in immer kürzeren Pausen, in der letzten Stunde alle 10 Minuten. Seit 8 Uhr früh sei Pat. ganz reaktionslos, seit 2 Uhr Mittags die Athmung stertorös. Um $^1/_2$5 Uhr Anfall, gleich darauf folgender Befund: Athmung schnarchend, Pupillen weit, reaktionslos, Cornealreflex erloschen, leichtes Ödem der unteren Extremitäten und der Bauchdecken, Puls beschleunigt. Pat. bekommt 0,02 Morphium subkutan und wird die Chloroformnarkose eingeleitet. Abdomen stark vorgewölbt, Stand des Fundus uteri entsprechend dem 10. Monat der Gravidität, kleine Theile zu fühlen, kindliche Herztöne nicht zu hören. Vagina weit, Os uteri externum für $2^1/_2$ Finger durchgängig, innerer Muttermund etwas enger, Cervicalkanal 2 cm lang. Die Blase steht, der vorliegende Theil ist der Kopf. — Nach Desinfektion der äußeren Genitalien und der Vagina, und Entleerung der Blase durch Katheter, reichlicher bierbrauner, stark riechender Urin, wurde zur Entbindung geschritten. — Der Kolpeurynter, einfach zusammengefaltet, wird durch den Cervicalkanal an der vorderen Uteruswand hoch hinaufgeführt und mit 700 g einer 2%igen Lysollösung gefüllt. 2 Finger verbleiben dabei zur Kontrolle im Cervicalkanal. Danach kräftiger konstanter Zug am Kolpeurynterhalse. Nach 4 Minuten fällt der Ballon heraus, der Cervicalkanal ist verstrichen, der Muttermund als Saum zu fühlen. Sprengung der Blase, Fruchtwasser meconiumhaltig, Wendung aus 2. Schädellage auf die Füße mit nachfolgender Extraktion. Das Kind lebt, ist aber tief asphyktisch. Nach $^3/_4$stündigen Schultze'schen Schwingungen die ersten spontanen Athemzüge.

Als nach Extraktion des Kindes der Uterus sich nicht wesentlich verkleinerte, irgend stärkere Blutung fehlte, wurde noch einmal in die Vagina eingegangen und es erweist sich, dass der Uterus ein zweites Kind in zweiter Schädellage bei stehender Blase beherbergt. Gleiches Verfahren wie beim ersten Zwilling. Dieses Kind kam todt zur Welt.

Die Placenta wurde 20 Minuten später nach Credé entfernt. Uterus gut kontrahirt, keine Nachblutung. Bis hierzu war die Narkose fortgeführt worden. Pat. bekam noch 2 cg Morphium und 0,2 Ergotin subkutan.

Das Wochenbett verlief fieberfrei. Höchste Temperatur 37,3. Vom 5. Tage an ist der Urin eiweißfrei, nachdem am 1. Tage bei der Eiweißprobe fast der ganze Inhalt des Reagensglases gerann. Mikroskopisch waren von Anfang an nur spärliche granulirte und hyaline Cylinder zu finden. Weitere Anfälle waren ausgeblieben, am 2. Tage begann das Bewusstsein wiederzukehren. Das Kind starb nach 24 Stunden unter Krampferscheinungen, die schon 2mal im Laufe des Tages aufgetreten waren. Nahrungsaufnahme wurde verweigert. Die Anfälle beim Kinde sollen nach Aussage des Vaters eben so wie die der Mutter ausgesehen haben. Leider ist es mir nicht gelungen, einen zu beobachten.

Am 7. Tage stand Pat. auf.

Frau P., 28 Jahre, hat 5mal geboren. 3 Kinder starben, woran, weiß Pat. nicht genau anzugeben, sie glaubt an Darmkatarrh. Die Kinder hat sie selbst gestillt. Geburten und Puerperien verliefen normal. Die Frau ist als Mädchen immer gesund gewesen. Nach der Geburt des 1. Kindes wurde sie sehr blutarm, litt viel an Kopfschmerzen, fühlte sich schwach, fiel leicht in Ohnmacht; dieser Zustand hat sich nachher gegeben, doch ist die Frau nicht wieder in den Besitz ihrer früheren Kräfte gelangt. Im Herbst 1893 hat Pat. an einem Tage etwas Blut gespieen. Lues wird geleugnet. Am 3. Oktober 1895 hat sich die Kranke über ihren Mann erschreckt, der in berauschtem Zustand sie hat schlagen wollen.

Am 5. Oktober nimmt Pat. ein Schwitzbad in der Hoffnung, ihren Husten, von dem sie seit einigen Tagen geplagt wird, zu verlieren, auf dem Heimwege weht ihr ein starker Wind entgegen, so dass sie fröstelnd zu Hause anlangt; am nächsten Tage empfindet sie Mattigkeit und fühlt sich unbehaglich, ohne über Schmerzen klagen zu können, während am 7. Oktober heftige Rückenschmerzen auftreten, zu denen sich am Abend Anschwellen der Füße gesellt. Am 8. früh erwacht Pat. mit gelähmten Beinen, Motilität und Sensibilität sind erloschen, letztere bis zur 4. Rippe hinauf. Sie vermag weder Urin noch Fäces zu entleeren. Da Pat. am Anfang des 9. Monats gravid ist, führt sie die Lähmung auf ihre Schwangerschaft zurück und ließ mich am Abend desselben Tages zu sich kommen mit der Bitte, die Frucht zu entfernen. Ich fand die Kranke bleich und elend aussehend, normale Temperatur, Puls wechselnd 68—140 Schläge in der Minute, rhythmisch von gewöhnlicher Stärke, die Athmung normal, am Herzen perkutorisch und auskultatorisch keine Veränderungen, eben so an den Lungen. Die Pupillen gleichmäßig weit, reagiren gut. Von der 4. Rippe an ist die Sensibilität erloschen. Paraplegie der unteren Extremitäten, Reflexe erloschen, die Blase ist stark gedehnt, enthält durch Katheter entleerten klaren Urin, Abdomen meteoristisch. Fundus uteri am Processus xyphoideus. Therapie: Eisbeutel auf die Brustwirbelsäule, Jodkali. Ich konsultirte Herrn Dr. Eduard Schwarz, und wurde die Diagnose Myelitis transversalis gestellt, die eingeschlagene Therapie blieb bestehen; mit der Entleerung des Uterus entschlossen wir uns noch zu warten.

In den 3 nächsten Tagen traten mit Ausnahme von Athembeschwerden keine neuen Erscheinungen auf, der Urin wurde durch Katheter entleert, der Darm durch Lavements rein gehalten. Am 11. Oktober stieg die sonst normale Temperatur auf 38°, der Zustand der Pat. hatte sich dahin zum Schlechteren geändert, dass der Puls sich nun fast ausschließlich in hohen Frequenzziffern bewegte, und die Frau sich sehr elend fühlte. Sie bat inständig um Abnahme der Frucht und entschloss ich mich die Entbindung vorzunehmen.

Am 11. Oktober führte ich ohne Narkose bei stehender Fruchtblase den Kolpeurynter in den Uterus ein. Die Einführung gelang leicht, da der Cervicalkanal nur 2 cm lang und für 2 Finger durchgängig war. Füllung des Ballons wie im 1. Fall, starker Zug nach 7 Minuten, Muttermund verstrichen, nach Blasensprengung Wendung der Frucht aus 1. Schädellage auf die Füße und Extraktion. Das Kind kam lebensfrisch zur Welt. Während der Wendung fühlte ich eine deutliche Kontraktion des Uterus. Die Placenta wurde nach spontaner Lösung exprimirt. Die Frau hatte von allen Manipulationen nichts empfunden. Der Uterus wurde bald atonisch, trotz Massage und Ergotininjektionen traten immer wieder stärkere Blutungen auf. Heiße Uterusdusche und ein Sandsack aufs Abdomen bewirkten dauernden Stillstand der Blutung.

Am 12. Oktober fühlt sich Pat. wohler, hat einen spontanen Stuhl, wobei sie die Entleerung fühlt, hat ein Gefühl von Ameisenkriechen in den Beinen. Vom 13. Oktober an besteht eine Cystitis. Am 14. abermals spontane Defäkation, beginnender Decubitus, von Seiten des Gebärorgans keine Reaktion. In den nun folgenden Tagen gestaltet sich der Zustand der Pat. zu einem immer qualvolleren, der Decubitus nimmt schnell zu, die Temperatur steigt bis auf 40° und hält sich mit geringen Schwankungen auf dieser Höhe. Puls 120—140. Athemnoth, Unvermögen, den in der Trachea sich ansammelnden Schleim durch Husten zu entleeren, bringt fast den ganzen Tag in gebückt sitzender Stellung zu, kann nur wenig schlafen. Nahrungsaufnahme nur in geringen Quantitäten. Nach 3wöchentlichem Krankenlager tritt endlich der Tod ein. Die Sektion ergab außer einem Erweichungsherd im oberen Brustmark keine wesentlichen Veränderungen in den übrigen Organen. Das Kind ist am Leben und gedeiht gut.

Frau G. 30 Jahre, hat 1mal rechtzeitig normal geboren vor 3 Jahren. Schwangerschaft und Wochenbett ohne Störungen. Vor 5 Jahren Typhus abdominalis, im Frühjahr 1895 im Anschluss an Influenza eine Lungenentzündung. Eltern in hohem Alter gestorben, eine Schwester lebt und ist gesund, über andere Geschwister

fehlen Angaben. Pat. konsultirte mich im August 1895 im 4. Monat der Schwangerschaft wegen Schmerzen im Epigastrium. Der Organbefund war normal. Pat. war anämisch und ließ ich sie Ferrum und Stomachica brauchen. Am 21. November erschien Pat. wieder in der Sprechstunde, ihr war die quere Ausdehnung des Abdomens aufgefallen. Ich konstatirte eine 1. Querlage und konnte den Fötus durch äußere Wendung in 1. Schädellage bringen, in welcher Stellung er nachher verblieb. Ende December klagte die Frau über Trockensein im Halse, Heiserkeit und Schluckbeschwerden. Der Lungenbefund war normal, im Pharynx diffusse Röthung und Schwellung der Tonsillen, die auf Gurgelmittel und Priessnitz'sche Umschläge nicht zurückgingen. Anfang Januar konsultirte die Kranke Dr. Bergengrün, er fand miliare Knötchen auf der Velumschleimhaut und beginnende Ulcerationen auf den Tonsillen. Ich untersuchte zu der Zeit die Lungen wieder und konnte jetzt einzelne wenige Ronchi an der rechten Lungenspitze hören. Das mehrfach untersuchte Sputum war bacillenfrei, doch fand ich in einem, einer Tonsille von Dr. Bergengrün mit dem scharfen Löffel entnommenen Gewebspartikelchen Granulome, enthaltend Riesenzellen mit randständigen Kernen. Diagnose: Pharynxtuberkulose, beginnende Phthisis pulmonalis. Pat. hatte vom November an stark abgenommen, es bestand seit der Zeit Appetitlosigkeit, sie fühlt sich schwach, fürchtet selbst, die Geburt nicht zu überleben; sie hatte bis zum Ende der Schwangerschaft noch ca. 3 Wochen Zeit. Die Pharynxtuberkulose griff rapid um sich, in Übereinstimmung mit Dr. Bergengrün entschloss ich mich, die künstliche Frühgeburt an der Frau zu vollziehen.

Am 9. Januar, Temperatur 37,0, Narkose. Cervicalkanal 1 cm lang. Muttermund für $2^1/_2$ Finger durchgängig. Einführen des Kolpeurynters, dabei springt die Blase. Füllen des Ballons mit 900 g einer 1%igen Lysollösung, starker Zug, der Kolpeurynter zieht sich wurstförmig aus, wodurch keine ideale Erweiterung des Muttermundes erreicht wurde, jedoch konnte ich die Hand in den Uterus einführen und die Wendung aus 1. Schädellage auf die Füße gelang. Bei der Extraktion zog sich der Muttermund um den Hals zusammen, trotz zweier Einschnitte gelang es unseren vereinten Bemühungen nicht, den Kopf zu extrahiren ehe wir die Zange angelegt hatten. Von den Einschnitten war der eine bis an das Vaginalgewölbe weiter gerissen. Das Kind kam lebend zur Welt, nach Applikation von Hautreizen schrie es bald. Die Placenta löste sich schnell, wurde nach Credé entfernt. Bald darauf erschlaffte der Uterus. 4 Spritzen Ergotin 0,1 in kurzen Zwischenräumen applicirt wirkten nur vorübergehend kontrahirend, eben so Massage, immer wieder trat Relaxation und heftige Blutung auf, bis zuletzt 3mal wiederholte Tamponade — das 1. Mal hatte ich nur in die Cervix hinein tamponirt, die beiden anderen Male das Cavum uteri und die Vagina, — zum Ziele führten. Pat. hatte viel Blut verloren, der Puls war klein, 160 in der Minute, doch erholte er sich nach mehreren Kampherinjektionen, so dass Pat. sich selbst überlassen bleiben konnte. Das Wochenbett verlief 3 Tage leidlich, die Temperaturen waren normal, der Puls noch beschleunigt, es bestand aber ein erheblicher Schwächezustand, der Appetit fehlte ganz, nur mit Mühe ließ die Pat. sich dazu bewegen, etwas zu sich zu nehmen. Am 4. Tage begannen Fiebertemperaturen, die bis 39,6° stiegen und nach geringem Abfall wieder dieselbe Höhe erreichten, es trat sehr quälender Husten auf, im Sputum fand ich Tuberkelbacillen, auf der rechten Lungenspitze war jetzt Rasseln zu hören, der bis dahin normale Kehlkopf zeigte Schwellung der aryepiglottischen Falten, der Aryknorpel und Mucosa interarytaenoidea. Die Rückbildung des Uterus nahm ihren normalen Gang, von Tag zu Tag zunehmende Schwäche, nach 14 Tagen Exitus.

Frau W. 36 Jahre, hat 3mal rechtzeitig normal geboren, ist immer gesund gewesen. Jetzt gravid im 9. Monat. Die Schwangerschaft verlief ohne Störungen, bis in den letzten Tagen geringes Ödem der unteren Extremitäten sich bemerkbar machte. Am 12. April früh erwacht Pat. mit Kopfschmerzen, gegen die sie einige Chininpulver nahm, sie bleibt, weil sie sich unbehaglich fühlt, im Bett. Abends 8 Uhr 1. eklamptischer Anfall, er ist von kurzer Dauer. Nach demselben kommt

Pat. zu sich, klagt über Kopfschmerzen. Um 9 Uhr 2. Anfall, wobei die Kranke das Herannahen desselben empfindet. Um $^3/_4$ 10 Uhr kam ich zur Pat. Kräftige Frau. Geringes Ödem der unteren Extremitäten. Gesicht etwas cyanotisch, die Zunge an den seitlichen Rändern blutig gebissen. Abdomen vorgewölbt, Fundus uteri am Processus ensiformis. Kindliche Herztöne deutlich etwas beschleunigt links von der Linea alba. Pat. klagt über Kopfschmerzen, gleich darauf eklamptischer Anfall. Um 11 Uhr wird mit der Chloroformnarkose begonnen, 0,02 Morphium subkutan, um $^1/_2$12 Uhr folgender Befund aufgenommen. Os uteri externum für $1^1/_2$ Finger durchgängig, Cervicalkanal wenige cm lang, der innere Muttermund lässt gerade den Finger passiren. Der vorliegende Theil ist der Kopf. Anhaken der Portio mit Kugelzangen, die Einführung des Kolpeurynters macht nicht nennenswerthe Schwierigkeiten. Letzterer wird in der früher angegebenen Weise gefüllt und ein starker Zug an seinem Halse ausgeübt, wobei sich der äußere Muttermund nur wenig nachgiebig zeigt. Trotzdem starkes Ziehen am Kolpeurynterschlauch vermieden wird, reißt dieser an seiner Übergangsstelle ein und muss der Kolpeurynter mit einem neuen vertauscht werden. Hierbei lässt sich feststellen, dass der Cervicalkanal kürzer geworden ist auf Kosten des unteren Uterinsegmentes, während der äußere Muttermund als sehr rigid imponirt. Der 2. Kolpeurynter zog sich eben so wie im Falle 3 wurstförmig aus und war nach seiner Extraktion, obgleich diese nicht übereilt stattfand, der äußere Muttermund nur für 3 Finger eröffnet. Es wird ein neuer Kolpeurynter eingeführt; da die Erweiterung auch durch Zug an diesem keine Fortschritte macht, incidirte ich das Os externum an zwei Stellen, was die Erweiterung des Muttermundes um 1 Finger breit förderte. Auch hier riss der Schlauch vom Kolpeurynter ab, dasselbe passirte mit einem 4. Der Muttermund war jetzt so weit eröffnet, dass man 4 Finger in den Uterus einführen konnte. Die Blase wurde gesprengt und durch kombinirte Wendung erst der linke, dann der rechte Fuß vor die Vulva gezogen und daran die langsame Extraktion geschlossen. Die Armlösung war schwer, eben so die Entwicklung des nachfolgenden Kopfes, doch gelang sie ohne instrumentellen Eingriff. Das Kind kam todt zur Welt. Die ganze Operation hatte 3 Stunden gedauert. Die Nachgeburt wurde nach baldiger spontaner Lösung exprimirt. Keine Nachblutung. Pat. bekommt 2 cg Morphium subkutan., kam bald zu sich, antwortete auf Fragen vernünftig, klagte noch über Kopfschmerzen, erkundigte sich nach ihrem Kinde. Um 7 Uhr früh eklamptischer Anfall, 0,02 Morph. subkutan, um 8 Uhr ein 2. Anfall, abermals 0,02 Morphium subkutan und 4,0 Chloralhydrat per os. Heiße Einpackungen und Diaphoretica, ziehen bald profuse Schweiße hervor. Diese Therapie wurde noch 3 Tage ohne Anwendung von Narkoticis fortgeführt, weitere Anfälle blieben aus, am 4. Tage im Urin nur noch Spuren von Eiweiß, am 6. eiweißfrei, am 8. steht Pat. auf. Höchste Temperatur 37,9° am Tage nach dem Partus.

Frau Ch., 37 Jahre, hat 9mal geboren. Die Geburt wurde am 4. April 1895 durch einen schweren Forceps beendigt, nachdem Pat. 22 Stunden bei starken Wehen gekreißt hatte. Dammnaht. Das Kind lebte. An den Partus schließt sich ein Wochenbett, das 7 Wochen lang fieberhaft ist. Am 28. September 1895 sah ich Pat. zum 1. Male. Sie klagte über Unterleibsschmerzen und Harndrang. Diagnose: Exsudatreste in den Parametrien, Uterus in Retroflexion fixirt. Die Behandlung bestand in heißen Sitzbädern und Massage und wurde bis zum 5. Februar mit geringen Unterbrechungen fortgesetzt. Der Uterus war jetzt beweglich und ließ sich aufstellen, von einer Pessarbehandlung wollte Pat. nichts wissen. Ende März konsultirte mich Pat. wieder, klagte über Übelkeit, Erbrechen und über Ausbleiben der Menses. Die Untersuchung ergab, dass Pat. gravid im 2. Monat ist, dass der Uterus retroflektirt liegt. Wegen großer Empfindlichkeit der Frau, richtete ich den Uterus in Narkose auf, stützte ihn durch ein Pessar, das ich die Frau bis zum 24. April tragen ließ. Die Gravidität verlief bis auf nicht nennenswerthe Molimina und namentlich zum Schluss derselben bei Bewegung auftretende Schmerzen in der linken Unterbauchgegend und im Bein, normal. Anfang September nahm ich an der Pat. eine Beckenmessung vor. Tr. 30, Sp. 23, Cn. 25,5,

B. 17 (Conj. vera nach Schätzung, später nach direkter Messung 8 cm). Da alle Maße su gering waren, der 1. Partus nur unter sehr erschwerenden Umständen beendigt werden konnte, schlug ich der Frau vor, die künstliche Frühgeburt an sich vollziehen zu lassen, worauf sie einging. Am 18. September, ca. 4 Wochen vor beendigter Schwangerschaft, Abends 6 Uhr, führte ich in Narkose den Kolpeurynter ein. Der Cervicalkanal war 4 cm lang, der Muttermund für 1½ Finger durchgängig. Der Kopf des Kindes stand in 2. Schädellage, ließ sich leicht zur Seite schieben. Der Kolpeurynter wurde mit 800 g 2%iger Lysollösung gefüllt. Starker Zug am Kolpeurynterhalse. Nach einer ½ Stunde wird der Kolpeurynter extrahirt, er hat sich wurstförmig ausgezogen und ist die Erweiterung des Cervicalkanals und des Muttermundes keine genügende, er lässt knapp die Hand passiren. Es werden 2 seitliche Incisionen in die Cervix gemacht und da der Kopf sich wieder auf seinen früheren Platz auf den Beckeneingang begeben hat, wird, nachdem er dort von den Bauchdecken aus fixirt und die Fruchtblase gesprengt ist, die Zange angelegt. Mehrfache Traktionen führen nicht zum Ziel, Abnahme der Zange, der Cervicalkanal lässt jetzt bequem die Hand passiren, Wendung auf einen Fuß und Extraktion. Der Kopf folgt nach Anwendung des Veit-Smellie-v. Winckel'schen Handgriffes ohne erhebliche Schwierigkeiten. Das Kind ist asphyktisch, schreit nach wenigen Schultze'schen Schwingungen. Keine erhebliche Blutung aus den Genitalien, die Placenta wird 1 Stunde nach dem Partus durch Brechakt spontan geboren, es fehlen ungefähr ⅓ der Eihäute, die manuell entfernt werden, 0,2 Ergotin subkutan, der Uterus kontrahirt sich gut, keine Nachblutung. Wochenbett bis zum 7. Tage normal, dann 2 Tage Temperatursteigerung bis 39,4°, Schmerzen zu beiden Seiten des Uterus spontan und auf Druck und Schmerzen bei der Urinentleerung. Am 10. Tage war die Temperatur bis zur Norm gesunken, die Schmerzen dauerten noch allmählich schwächer werdend 8 Tage. Therapie: Eisblase, Opium.

Es sind dies die 5 Fälle, in denen ich eine vorzeitige Entbindung für indicirt hielt. Bei beiden ca. 3 Wochen vor dem Termin der Geburt an Eklampsie erkrankten Frauen ließen es die socialen Verhältnisse nicht rathsam erscheinen, die sonst gegen dieses Übel ins Feld geführte Therapie einzuschlagen und die Entleerung des Uterus als Ultima ratio für zuletzt aufzusparen. In ihr sah ich den einzigen Weg rascher Hilfeleistung, weil beide Frauen, der Arbeiterklasse angehörig, jeder häuslichen Pflege entbehrten, die bei den in Frage kommenden therapeutischen Maßnahmen anderer Art unentbehrlich ist. Was die an transversaler Myelitis erkrankte Pat. anbelangt, veranlasste mich zur frühzeitigen Entbindung der von Tag zu Tag sich verschlimmernde Zustand der Kranken, der die schon Anfangs gehegte Vermuthung, dass das Abwarten einer spontanen Geburt mit dem Leben der Frucht bezahlt werden müsse, zur Gewissheit machte. Hinzu kam noch der lebhafte Wunsch der Pat. und des Mannes nach einem lebenden Kinde, so wie die von ihnen gehegte Hoffnung auf Erleichterung des qualvollen Zustandes der Frau nach stattgehabter Entbindung. Ähnlich lagen die Verhältnisse bei der Pat. mit der schnell fortschreitenden Pharynxtuberkulose. Im Verlaufe von 14 Tagen der Beobachtung fand ein merklicher Kräfteverfall statt, der es fraglich erscheinen ließ, ob die Kranke das Ende der Schwangerschaft überleben würde. Auch hier bestand der Wunsch nach einem lebenden Kinde, auch hier wurden die Beschwerden von der Pat. zum Theil auf die Gravidität zurückgeführt

und eine vorzeitige Entbindung gewünscht. Im letzten Falle endlich handelte es sich um ein allgemein verengtes Becken bei einer 2.-Gebärenden. Das erste Kind war nach einer 22 Stunden andauernden kräftigen, aber erfolglosen Wehenthätigkeit durch die Zange mühevoll entwickelt worden, es starb nachher an Dysenterie, die Eltern wünschen ein lebendes Kind, die Chancen zur Erlangung eines solchen sind am Ende der Schwangerschaft geringe, die Entbindungsmanöver, welcher Art sie auch sein mögen, gestalten sich dann für die Frau zu bei Weitem eingreifenderen als es bei einer vorzeitigen Entbindung der Fall ist. Aus diesen Gründen entschloss ich mich auch in diesem Falle, die Frau früher zu entbinden.

Bei allen 5 Geburten bediente ich mich der intra-uterinen Kolpeuryse, wie sie von Mäurer und nach ihm von Dührssen für entsprechende Fälle angegeben ist, einer Methode, die eine schonende genannt werden muss, wenngleich es sich bei ihr um ein Accouchement forcé handelt. Das Einführen des Kolpeurynters gelang leicht, ich fand in allen Fällen den Cervicalkanal weit genug. Ein Einstellen der Portio mit dem Speculum war in keinem Falle nöthig, stets konnte ich den Kolpeurynter blind mit der Hand einführen. Allerdings waren die Frauen Mehrgebärende, bei Erstgebärenden käme nöthigenfalls eine vorhergehende Dilatation mit den Hegar'schen Stiften in Betracht. — Wichtig ist die Beschaffenheit des Kolpeurynters. In den beiden ersten Fällen bediente ich mich eines in Berlin gekauften Ballons, der trotz des starken Zuges an seinem Halse die Kugelgestalt beibehielt, was bei beiden Frauen eine ideale Erweiterung des Cervicalkanals und Muttermundes bedingte. Bei der 1. Pat. war der Kolpeurynter in 4 Minuten, bei der 2. in 7 Minuten extrahirt und konnte sofort Wendung und Extraktion der Frucht angeschlossen werden. Bei den 3 anderen Pat. musste ich hier angefertigte Kolpeurynter anwenden, die sich wegen ungleicher Elasticitätsverhältnisse wurstförmig auszogen, so dass ich, um eine zu schnelle Geburt des Ballons zu verhindern, beim Zuge weniger Kraft anwenden, und trotzdem ich mir Zeit gönnte, doch keine genügende Erweiterung erzielen konnte. Bei diesen 3 Frauen dauerten die Entbindungen von Beginn des Zuges am Kolpeurynter bis zur Entwicklung der Frucht 1 Stunde, 3 Stunden und 3/4 Stunde. In den 3 letzten Fällen erweiterten je 2 Dührssen'sche Incisionen genügend, um die Geburt zu beendigen. Von den Incisionen riss nur bei einer Pat. die eine bis ans Vaginalgewölbe. Nachblutungen aus ihnen erlebte ich nicht, wohl aber in 2 Fällen wegen Atonie des Uterus, die namentlich bei der einen Pat. zu einem nennenswerthen Blutverluste führte. Eine leichte Atonie des Uterus war auch bei den 3 anderen Frauen zu konstatiren, hier führten in jedem Falle 2 dg Ergotin subkutan zum Ziel. Wehen habe ich bei der Manipulation mit dem Kolpeurynter nicht beobachtet, es handelte sich, wenn überhaupt, nur um gelinde Kontraktionen des Uterus, nur 1mal fühlte ich, als ich zum Zweck der Wendung mit der Hand im Uterus war, eine starke Kon-

traktion desselben, es war das bei der Frau, die wegen des absoluten Mangels der Sensibilität und Motilität in der unteren Körperhälfte ohne Chloroform entbunden wurde. Die 4 anderen Pat. lagen während der Geburt in tiefer Narkose. Aus dem mangelnden Reizzustande, in dem sich das Wehencentrum bei diesen Frauen befand, ließe sich auch die Atonie des Uterus post partum erklären. Ich bin überzeugt davon, ich hätte diese vermeiden können, wenn ich den Kolpeurynter in der Weise angewandt hätte, wie es bei der Placenta praevia geschieht, ich meine, wenn ich ihn einen selbstthätigen Zug hätte ausüben lassen und dem Uterus Zeit gegeben hätte, auf diesen mit Wehen zu reagiren, die wieder ihrerseits die zur Entbindung nöthige Erweiterung geschafft hätten. Eigene Erfahrungen fehlen mir darüber, in wie langer Zeit diese Art Anwendung des Kolpeurynters zum gewünschten Ziele führt, nach vorliegenden Berichten aber sind es 6—8 Stunden, bei rigidem Muttermund aber oder torpidem Uterus wohl noch mehr. Nun lag mir aber aus schon oben angeführten Gründen daran, schnell zu entbinden. Die ungenügende Sauberkeit in den Wohnungen der Gebärenden flößte mir die gewiss berechtigte Furcht ein, bei länger dauernder künstlicher Entbindung, was häufigeres Manipuliren bedeutet, die drohende Infektionsgefahr zu begünstigen. In keinem Falle hätte ich das Kreißbett in dem beruhigenden Gedanken verlassen können, die Pat. unter verständiger Kontrolle zu wissen.

Das Wochenbett verlief bei 4 Pat., was das Gebärorgan anlangte, normal, die Involution des Uterus ging gut vor sich. Bei der 5. Pat. trat am 7. Tage des Puerperiums eine Temperatursteigerung bis 39,4° unter starken Schmerzen in der Gegend der Parametrien auf, derselben Stelle, wo sie nach der ersten Entbinduug eine Parametritis hatte und auch während der Gravidität über Schmerzen klagte. Doch schon am nächsten Tage war die Temperatur auf 37,6° gesunken und hatten die Schmerzen wesentlich nachgelassen.

Es bleibt mir zum Schluss nur noch übrig, die Vortheile des Mäurer-Dührssen'schen Verfahrens, wie sie sich auch mir gezeigt haben, hervorzuheben. Wenn die Methode auch nur bei den 2 ersten Frauen in so glänzender Weise zum Ziel führte, dass die Entwicklung der Frucht nach 4 resp. 7 Minuten vorgenommen werden konnte, so hat sie sich doch auch in den 3 anderen Fällen bewährt, wenn auch in einem von diesen die Dilatation des Cervicalkanals und Muttermundes wegen Rigidität des letzteren und wegen der schlechten Beschaffenheit des Kolpeurynters nahezu 3 Stunden in Anspruch nahm. An Schnelligkeit vermag mit ihr keines der schonenden Entbindungsverfahren Behufs Einleitung der künstlichen Frühgeburt zu konkurriren, — ein nicht zu unterschätzendes Moment.

Die Methode ist leicht ausführbar, sie stellt keine besonderen Ansprüche an die Assistenz. Ein Kollege zur Narkose und eine verständige Hebamme genügen, um schnelles Operiren zu ermöglichen. Der Kolpeurynter lässt sich leicht desinficiren, um gegen Infektion

genügend Garantie zu bieten. Abseifen mit Bürste und Einlegen in eine desinficirende Lösung, dieselbe, mit der er nachher gefüllt wird, genügen. Wer sich damit nicht zufrieden giebt, mag ihn vorher auskochen. Dass das Kochen dem Kolpeurynter nicht schadet, kann ich bestätigen, ich habe ihn $1/2$ Stunde in siedendem Wasser liegen lassen, ohne dass er darunter gelitten hat. Was die Leistungsfähigkeit der Methode anlangt, so beweisen die 5 von mir angeführten Fälle diese, wenn es nach den schon veröffentlichten guten Resultaten eines Beweises noch bedarf. Die beiden eklamptischen Frauen sind gesund, die beiden Kinder der hoffnungslos kranken Pat. leben und gedeihen, das Kind der Frau mit dem engen Becken, jetzt 3 Monate alt, giebt keiner Befürchtung auf geschwächte Lebensfähigkeit Raum, Die Mutter ist gesund.

II. Über Ovariotomie von der Vagina aus.

Von

Dr. Steinthal,

Chirurg. Oberarzt am Diakonissenhaus zu Stuttgart.

Im letzten Vierteljahr habe ich 3mal Gelegenheit gehabt. von der Vagina aus Adnextumoren zu entfernen. Da die Ansichten über die Zweckmäßigkeit des vaginalen Weges noch schwankend sind (cfr. Centralblatt für Gynäkologie 1896 No. 12 u. 30), erlaube ich mir diese 3 Fälle und die dabei gemachten Erfahrungen mitzutheilen.

I. 42jährige Frau; 5 Geburten, darunter eine Placenta praevia, letzte Geburt im September 1895, seitdem schwerer Prolaps. Beim Pressen tritt die mit einer Erosion bedeckte Portio vor die Vulva, starke Cystocele und Rectocele, links neben dem Uterus im vorderen Scheidengewölbe eine apfelgroße Ovarialcyste zu fühlen.

Operation 25. Juli 1896; aus der vorderen Scheidenwand wird zur Kolporrhaphie ein ovalärer Lappen excidirt und das vordere Scheidengewölbe in querer Richtung eröffnet. Uterus lässt sich mit den rechten Anhängen ziemlich leicht in die Scheide hervorstülpen. Das rechte Ovarium mit weichen käsigen Massen durchsetzt, wird abgebunden und mit dem Thermokauter abgetragen. Nun Versuch zum Einstellen der linksseitigen dünnwandigen Ovarialcyste. Sie rutscht immer wieder in den Bauch zurück, trotzdem der Uterus in der Scheide liegt und bei dem starken Vorfall die Uterusbänder gedehnt sind. Endlich gelingt es, die Geschwulst fest zu fassen, aber sie platzt und ihr klarer Inhalt fließt zur Scheide heraus, und nun lässt sich der leere Cystensack leicht entwickeln und abbinden. Schluss der Kolporrhaphiewunde unter Vaginaefixation des Uterus, hintere Kolporrhaphie, Dammplastik. Reaktionsloser Verlauf.

II. 31jährige Frau; 4 Geburten, die letzte Geburt am 6. Oktober 1894; gesund bis zum Mai 1896, von welcher Zeit ab unregelmäßige starke Metrorrhagien. 13. September 1896: die Auskratzung des Uterus fördert massenhaft bröckliches Gewebe zu Tage, das sich unter dem Mikroskop carcinomatös erweist Uterus selbst ist vergrößert, hat eine Länge von 9 cm, steht anteflektirt und ist durch einen rechtsseitigen apfelgroßen Ovarialtumor etwas nach links hinübergeschoben. Portio vaginalis unverändert. Der Uterus lässt sich in der ziemlich weiten Scheide nicht viel nach abwärts ziehen.

Operation 18. September 1896. Vaginale Uterusexstirpation in typischer Weise, nur ist das Abschieben der Blase durch starke Verwachsungen etwas erschwert. Nach

Entfernung des Uterus Versuch, den rechten Ovarialtumor zu entwickeln. Auch hier schnellt die Geschwulst immer wieder nach oben zurück. Eine Punktion oder Fassen des Tumors mit Haken erscheint unthunlich, weil der Cysteninhalt gelblich durchschimmert und man einzelne Härten fühlt (Dermoid). Nach Eingehen mit der ganzen Hand in das kleine Becken gelingt es, die Geschwulst zu umgreifen und in die Scheide zu bringen und abzubinden. Schluss des Scheidengewölbes unter Einnähung der Ligamentenstümpfe. Reaktionsloser Verlauf. Der exstirpirte Tumor ist eine Dermoidcyste.

III. 31jährige Frau, früher stets gesund, erste Geburt Juli 1895, angeblich gutes Wochenbett, nach demselben Periode regelmäßig und schmerzlos bis zum 19. August dieses Jahres, wo dieselbe nach 8 Tagen wieder einsetzte; seitdem blutet die Frau ununterbrochen mehr oder weniger stark.

Etwas blutleere Frau; Gebärmutter klein, Gebärmutterkörper im vorderen Scheidengewölbe deutlich zu fühlen, ist nach links verschoben; dicht neben der rechten Uteruskante im vorderen Scheidengewölbe ein über orangengroßer Tumor zu fühlen, der mit daumenbreitem Stiel vom Fundus uteri auszugehen scheint. Am oberen Pol dieser stellenweise sehr derben Geschwulst eine flache Erhabenheit. Die gut bewegliche Geschwulst lässt sich von oben gut umgreifen, aber die bimanuell tastenden Finger kommen nicht an einander, weil sie durch einen 3 cm breiten, vom Tumor zur Beckenwand ziehenden derben Strang getrennt bleiben. Auch vom Mastdarm ist dieser Strang deutlich zu fühlen. Linkes Ovarium deutlich abzutasten. Diagnose: Rechtsseitiger Tubentumor, wahrscheinlich mit eiterigem Inhalt, weil P. nach der ersten Untersuchung gefiebert hatte. Da der Tumor gut beweglich erscheint und höchstens durch Verwachsungen in der Tiefe des kleinen Beckens fixirt ist, schien der vaginale Weg der gegebene. Operation 2. November 1896. Eröffnung des vorderen Scheidengewölbes, nachdem die Blase theils stumpf, theils scharf vom Uterus abgehoben. Der kleine Uteruskörper lässt sich nur mühsam in die Scheide bringen, dessgleichen das linke Ovarium; dabei platzt eine ganz kleine Ovarialcyste, und als zur genaueren Besichtigung das Ovarium noch weiter vorgezogen wird, reißt es ein und eine stärkere Blutung muss durch Umstechen gestillt werden. Um die rechte Tube und das runde Mutterband wird ein Fadenzügel herumgeführt und an ihm der rechte Tumor nach abwärts gezogen; unter Eingehen von zwei Fingern in die vordere Bauchfelltasche werden die den Tumor fixirenden Verwachsungen vorsichtig gelöst, aber trotz aller Mühe gelingt es nicht, die Geschwulst weiter nach abwärts zu bringen, weil sie an der Beckenwand festgehalten wird; dabei blutet es stark aus dem Bauch und jedes gewaltsame Zerren muss vermieden werden, weil ein Platzen der Geschwulst wegen des vermutheten eitrigen Inhaltes Gefahr bringen könnte.

Da die Operation von unten her nicht vorwärts rückt, so wird die Pat. rasch in Beckenhochlagerung gebracht und die Bauchwand in der Mittellinie eröffnet. Nach der Angabe von Fritsch wird um die gemeinschaftliche Masse des Ligamentum rotundum und der Tube ein doppeltlanger Seidenfaden herum geführt und nach festem Zuschnüren dieser zwei Ligaturen der Tumor zwischen denselben vom Uteruswinkel abgetrennt. Nach vorsichtiger Lösung der Adhäsionen im kleinen Becken lässt sich die Geschwulst leicht vor die Bauchdecken bringen und nach Anlegung dreier Partienligaturen durch das Ligamentum infundibulo-pelvicum und Ligamentum latum leicht abtragen.

Da es aus den von der Vagina her gelösten Adhäsionen trotz vorübergehender Tamponade und Anwendung des Paquelins blutet, ein längeres Andauern der Operation aber unräthlich ist, so wird mit Jodoformgaze theils zur Scheide, theils zum unteren Wundwinkel der mit durchgreifenden Seidenknopfnähten geschlossenen Bauchwunde heraus tamponirt. Reaktionsloser Verlauf.

Das Präparat bestand aus einem über apfelgroßen, mit stinkendem Eiter gefüllten Ovarialabscess, um den sich die auf Daumendicke verbreiterte, gleichfalls mit Eiter gefüllte Tube herumschlingt.

In den beiden ersten Fällen war ohne jeden Zweifel der gegebene Weg die Vagina. Aber schon bei diesen beiden Fällen wurde es mir zweifelhaft, ob bei derartig unkomplicirten Adnexoperationen nicht die altbewährte abdominelle Laparotomie zu Recht bestehen sollte, weil es in dem ersten Falle trotz des Vorfalles der Gebärmutter und der Lockerung ihrer Bänder, in dem zweiten Falle trotz der vorhergehenden Wegnahme des Uterus nicht ganz leicht war, die Adnexgeschwülste zu entbinden. Der dritte Fall hat mir aber klar gezeigt, dass Fehling sehr Recht hat, wenn er die Entfernung der Adnexgeschwülste nur in Ausnahmefällen von der Vagina aus zulassen will und dass man besser thut, die Operation von oben her vorzunehmen. Verfährt man dabei nach der von Fritsch angegebenen Technik (Bericht aus der Breslauer Frauenklinik), so lässt sich die Operation in fast allen Fällen, wie ich aus mehrfacher persönlicher Erfahrung bestätigen kann, gut durchführen.

Das Operationsfeld ist klar und übersichtlich, die Blutung aus gelösten Adhäsionen lässt sich tadellos stillen, bei der steilen Beckenhochlagerung sinken die Eingeweide vom Operationsfeld weg und lässt sich durch übergelegte Kompressen eine Infektion durch etwa platzende Eitersäcke hintan halten. Bleibt nur als möglicher späterer Nachtheil ein Bauchwandbruch, doch haben sich unsere Nahtmethoden in den letzten Jahren wesentlich gebessert und werden wohl immer besser werden. Ich speciell nähe nach Schede's Vorschriften seit $1^1/_2$ Jahren mit versenkten Silberdrähten und bin mit den Erfolgen sehr zufrieden. Das oben Gesagte gilt selbstverständlich nur für die einseitigen Adnexoperationen, die Frage der vaginalen oder abdominellen Radikaloperation spielt hierbei nicht herein.

---

1) Festschrift für Carl Ruge.

Berlin, S. **Karger**, 1896.

X. A. Koblanck (Berlin). Über die sogenannte Spätinfektion der Ophthalmoblennorrhoea neonatorum.

Nach den Erfahrungen und Beobachtungen des Verf. ist der Begriff Spätinfektion hinfällig. Zunächst ist die Conjunctivitis catarrhalis davon abzutrennen, die durch mangelnde Reinlichkeit entsteht. In einer Reihe von Fällen konnte Verf. aus dem Sekret Staphylococcus albus, in einem Staphylococcus aureus züchten. Neuere Untersuchungen sprechen ferner dafür, dass eine große Reihe der durch Gonokokken bedingten und später als am 5. Tage post partum auftretenden Entzündungen doch auf Ansteckung vom Geburtskanal aus zurückzuführen ist. Darauf haben schon Haussmann, später Ahlfeld und Köstlin hingewiesen. Koblanck fand bei 2 Kindern, denen 1%iges Zinc. sulfocarbol. pp. eingeträufelt war, am 2. resp. 3 Tage Gonokokken, erst am 7. Tage wurden die Entzündungserscheinungen stärker.

*

Endlich haben wir es noch mit Sekundärinfektionen zu thun, bei denen die Infektion der Bindehaut kürzere oder längere Zeit nach der Entbindung stattfindet. Als primär inficirt fasst Koblanck diejenigen Fälle auf, bei welchen die Gonokokken während der Geburt direkt auf die Conjunctiva gelangen oder (häufiger) nach der Geburt von den Lidrändern in die Augen übertragen werden. Die Sekundärinfektion wird dagegen durch gonorrhoische Lochien oder durch gonorrhoisches Sekret einer anderen Conjunctiva hervorgerufen. Die Zeit des Ausbruchs der Primärinfektion kann durch Instillation hinausgerückt werden, eine Beschleunigung der Sekundärinfektion ist dem Verf. unwahrscheinlich. Somit sinkt die Zahl und Bedeutung der Sekundärinfektion immer mehr.

XI. R. Knorr (Berlin). Beitrag zur Behandlung der Gesichtslagen durch manuelle Umwandlung in Hinterhauptslagen.

Verf. theilt die Erfahrungen mit, die er bei 12 Fällen von manueller Umwandlung der Gesichtslage in Hinterhauptslage gemacht hat, denen er noch 3 weitere, nicht von ihm operirte Fälle hinzufügt. Er empfiehlt von allen angegebenen Verfahren als das beste das von Thorn, dessen Vorzug darin beruht, dass man unabhängig von der Assistenz ist, die nur für Verschiebung des Steißes zu sorgen hat. Der Operateur vollführt dabei selbst gleichzeitig das Wesentliche des Baudelocque'schen und Schatz'schen Verfahrens (Herabziehen des Hinterhauptes oder Hinaufschieben des Gesichtes und Druck von außen auf die Brust). Verf. hält das Herabziehen des Hinterhauptes mit der inneren Hand für sicherer als das Hinaufschieben des Gesichtes. Es ist empfehlenswerth, die Umwandlung in Narkose vorzunehmen. Eine prophylaktische Umwandlung aller Gesichtslagen ist zu verwerfen; nur da, wo Störungen im Verlaufe der Geburt eintreten, kann die Operation indicirt sein.

Bei Gefahren für Mutter und Kind, die eine schnelle Beendigung der Geburt erheischen, kann, wenn die Wendung unmöglich ist, die Umwandlung eventuell als Voroperation für den Forceps dienen. Die Umwandlung ist kontraindicirt bei engen Becken höheren Grades.

XII. A. Gessner (Berlin). Über tödliche Lungenembolie bei gynäkologischen Erkrankungen.

Das Zustandekommen von Thrombosen und damit von Lungenembolien wird fast immer durch ein Zusammenwirken verschiedener Ursachen hervorgerufen. Die Entstehung der Thrombosen ist darauf zurückzuführen, dass Entzündungserreger entweder direkt in die Blutbahn gelangen, oder aber — und dies geschieht wohl in der Mehrzahl der Fälle — es entstehen entzündliche Processe in der Umgebung der Gefäße und es findet nun ein Übergreifen der Entzündung auf die Venenwand statt. Als weitere begünstigende Momente kommen Anämie und Veränderungen am Herzen hinzu. Beides findet

man am häufigsten bei Myomen, wesshalb bei diesen Thrombosen und Lungenembolien so häufig sind. Neben Myomen geben noch die malignen Neubildungen leicht Veranlassung zu Thrombosen. Verf. spricht mechanischen Momenten nur eine sehr geringe Bedeutung zu.

Die typische Erhöhung der Pulsfrequenz, wie sie Mahler bei entstehenden Thrombosen gefunden hat, konnte der Verf. nicht in allen Fällen konstatiren. Immerhin ist eine genaue Beobachtung des Pulses bei Operirten von nicht zu unterschätzender Wichtigkeit.

Verf. nimmt mit Mahler und Wyder an, dass die tödlichen Lungenembolien hervorrufenden Gerinnsel meist aus den großen Beckenvenen stammen. Die Ursache für die Loslösung derselben bilden fast ausnahmslos mechanische Momente. Die Therapie hat sich hauptsächlich der Prophylaxe zuzuwenden. Tritt trotz aller Vorsichtsmaßregeln Lungenembolie ein, so ist der Anfall selbst mit Ätherinjektionen, vorsichtigem Hochlagern des Oberkörpers zu bekämpfen. Auf das subjektive Befinden wirkt eine Morphiuminjektion überraschend günstig.

XIII. Th. Burmeister (Berlin). Ein Fall von sogenannter intra-uteriner Unterschenkelfraktur, verbunden mit verschiedenen Knochendefekten.

Verf. berichtet über einen Fall von doppelseitiger sogenannter Unterschenkelfraktur, die mit verschiedenen Knochendefekten (Fehlen eines Metatarsus und einer Zehe an beiden Füßen, so wie Fehlen eines Fingers an der linken Hand), welchen er mit Röntgen'schen Strahlen durchleuchtet hat. Auf Grund dieser Untersuchungen kommt er zu dem Schluss, dass er es in seinem Falle nicht mit einer Fraktur oder Infraktion der Tibiae (Fehlen jeder Callusbildung) zu thun hatte, sondern mit Achsendrehung und Verbiegung derselben. Er schließt sich Sperling darin vollkommen an, dass die mit den sogenannten Frakturen vergesellschafteten Defektbildungen an den Extremitäten weder als Ursache, noch als Folge der Fraktur gedeutet werden dürfen, dass vielmehr für beide eine gemeinsame Ursache vorliegt, — das zu enge Amnion — und dass wir die Entstehung des Defektes mit Sicherheit, der Verbiegungen mit Wahrscheinlichkeit in die Zeit vor der Ossifikation, also in den 1.—2. Embryonalmonat verlegen müssen.

XIV. H. Heuck (Ludwigshafen a/Rh.). Beitrag zur Frage der Endometritis, insbesondere der Retentio chorii et deciduae.

Verf. hat die durch Curettement gewonnenen Schleimhautstückchen von 70 Frauen mikroskopisch untersucht und zieht aus seinen Untersuchungen folgende Schlüsse:

1) Unter den Ursachen der uterinen Blutungen, unter Ausschluss der Neubildungen und Adnexerkrankungen, spielen im geschlechts-

reifen Alter Retentio chorii und deciduae eine hervorragende Rolle.

2) Mit wenigen Ausnahmen finden sich in den Fällen von langdauernden Blutungen nach Abort endometritische Processe, und zwar überwiegend solche diffuser Natur.

3) In der großen Mehrzahl der Fälle von Blutungen nach Abort scheint eine Endometritis schon vor der Schwangerschaft bestanden zu haben.

4) Der Nachweis von Chorionzotten ist nicht immer möglich und durchaus nicht immer nothwendig, um einen ätiologischen Zusammenhang der Blutungen mit Abort zu beweisen. Deciduazellen in bestimmten Zusammensetzungen sichern die Diagnose.

5) In einer Reihe von Fällen, in denen anamnestisch die Blutungen mit einem Abort im Zusammenhang stehen, lässt sich aus dem mikroskopischen Bilde allein diese Ätiologie nicht nachweisen.

6) Metrorrhagien beobachtet man nach Aborten auch bei Retention geringer Mengen von Chorion oder Decidua.

7) In einer Anzahl von Blutungen nach Aborten finden sich auch noch längere Zeit nach erfolgtem Abort Riesenzellen, doch scheint denselben keine besondere pathologische Bedeutung zuzukommen.

Hohl (Halle a/S.).

---

2) **R. Kossmann.** Die gynäkologische Nomenklatur.

Berlin, **S. Karger,** 1896.

Unter obigem Titel hat K. eine Schrift herausgegeben, welche drei schon früher in der Monatsschrift für Geburtshilfe und Gynäkologie (Bd. I, II und III) getrennt veröffentlichte Aufsätze über die gynäkologische Nomenklatur enthält.

Während in dem ersten Aufsatz »Zur Pathologie unserer Kunstausdrücke« in anregender, launiger Weise eine Reihe von Wortbarbarismen, deren wir Frauenärzte uns zu bedienen pflegen, vorgeführt werden, tritt der Verf. im zweiten Artikel »Die gynäkologische Anatomie« mit eigenen Vorschlägen hervor, gleichzeitig an einzelnen von der anatomischen Gesellschaft auf der IX. Versammlung in Basel angenommenen Benennungen, so wie an den Principien, nach denen auf der Baseler Versammlung die Nomenklatur vorgenommen wurde, Kritik übend.

In dem dritten Aufsatz »Die physiologische, pathologische und chirurgische Nomenklatur« folgen weitere Vorschläge über Veränderung und Verbesserung bisher gebräuchlicher Kunstausdrücke auf den bezeichneten Gebieten.

Das Studium der drei Schriften hat den Reiz der Erkenntnis, wie die Zahl falsch gewählter oder verbildeter Kunstausdrücke bedeutend größer ist als man denkt und dass diese auch ein nicht philologisch gebildetes Gemüth beschämt machen müssen. Es wäre daher sehr wünschenswerth, dass diese neuerliche Mahnung K.'s, auf dem Gebiet ärztlicher Kunstausdrücke Reinigung vorzunehmen,

beherzigt würden; auch ist Ref. der Ansicht, dass die Vorschläge K.'s, der als Philosoph und Gynäkolog besonders berechtigt erscheint, hier gehört zu werden, allgemein annehmbar erscheinen dürften.

Pletzer (Bonn).

---

3) **Knapp.** Klinische Beobachtungen über Eklampsie.

Berlin, **S. Karger,** 1896.

Verf. giebt eine ausführliche statistische Übersicht über 22 in der deutschen geburtshilflichen Universitätsklinik zu Prag während eines Zeitraumes vom 1. Oktober 1891 bis 1. März 1896 beobachtete Fälle von Eklampsie. Die Gruppirung des Materials erfolgt unter fast gleichen Gesichtspunkten, wie in den anderen Statistiken der letzten Jahre. Erhebliche Schwankungen gegenüber den übrigen Zusammenstellungen sind nicht zu verzeichnen. Procentualiter ergeben sich am Prager Material:

9,1% Ecl. gravid.,
68,18% » partur.,
22,72% » puerp.,

eine relativ hohe Zahl der puerperalen Eklampsie gegenüber der Eclampsia gravidarum. Genauere Angaben über die Vertheilung der Anfälle auf die 3 Phasen der Schwangerschaft, der Geburt und des Wochenbettes, das Übergehen der Anfälle von einer auf die andere Phase, über die Zahl und Dauer der Anfälle, ihre Vertheilung auf Erst- und Mehrgebärende würden den Rahmen eines Referates überschreiten.

In sämmtlichen Fällen war im Harn Eiweiß in größeren oder geringeren Mengen — meist quantitative Bestimmungen nach Esbach's oder Brandberg's Methode — während der Anfälle vorhanden, in 12 Fällen wurde auch vor dem ersten in der Klinik beobachteten Anfalle Eiweiß im Harn gefunden. In 4 Fällen steht Nephritis in der Schwangerschaft angegeben. Pathologische Formelemente, hyaline, granulirte, epitheliale, Fetttröpfchen — oder nur theilweise verfettete Cylinder und nur weiße Blutkörperchencylinder fanden sich in 16 Fällen; in 2 Fällen fehlt die Angabe des mikroskopischen Befundes in den Geburtsgeschichten. In 2 Fällen wird die Abwesenheit von Cylindern besonders betont.

Irgend welche prognostische Schlüsse aus dem Harnbefund für den Ausgang der Eklampsie im gegebenen Falle ziehen zu dürfen, hält K. nach den Erfahrungen am Prager Material für nicht gerechtfertigt; schon bestehende Nephritis erfordert vorsichtige Prognosen stellung. Aufmerksam gemacht wird auf das sehr häufige Auftreten von rothen Blutkörperchen, vereinzelt oder in Cylinderform während des Bestehens oder nach Aufhören der Anfälle als Symptom akuter Nierenreizung. Bei dieser Beobachtung regt K. die Frage an, ob die oft beobachtete gelbliche Hautfarbe eklamptischer Frauen, bei denen außerdem gelb gefärbte Cylinder im Harn gefunden werden, nicht mit Ausscheidung und Zerstörung reichlicher Hämoglobin-

mengen in der Niere in Zusammenhang stehen kann, oder ob sie auf Rechnung der pathologisch-anatomischen Leberveränderungen zu setzen ist.

Die Mortalitätsziffer ist niedrig: unter den 22 Fällen nur 1 Todesfall bei einer 38jährigen XIpara nach 15 Anfällen 1 Stunde post partum. Verf. schließt die Möglichkeit nicht aus, dass bei früherer Geburtsbeendigung unter Zuhilfenahme von Cervixincisionen die Frau hätte gerettet werden können. Klinische und pathologisch-anatomische Diagnose ergab chronischen Morbus Brightii. Die Mortalität beträgt also 4,5%.

Morbidität: Nephritis bei Eklampsie 6mal beobachtet;
ein fieberhaftes Wochenbett — Parametritis nach Cervixincisionen und Perforation des Kindes;
außerdem in 2 Fällen diffuse Bronchitis; in 1 Falle Aspirationspneumonie;
in 3 Fällen psychische Störungen.

Von 24 Kindern (2mal Zwillinge) kamen 20 lebend zur Welt;
17mal war Kunsthilfe nothwendig:
2mal künstliche Frühgeburt,
11mal Zange,
4mal Perforationen.

Bei der Behandlung der Eklampsie gilt der allgemeine Grundsatz: möglichst rasche, aber schonende Entbindung; sämmtliche Operationen, auch die leichtesten Eingriffe, wie Kolpeuryse, Scheidentamponade etc. werden natürlich in tiefer Narkose vorgenommen.

Auch da, wo symptomatische Behandlung, wie im Puerperium angezeigt ist, Narkose zur Koupirung der Anfälle und zur Herabsetzung der Erregbarkeit. Neben Chloroform in Billroth'scher Mischung wird Chloralhydrat per os oder Klysma (4 g) angewendet.

Von Opiaten wird nur das Morphium subkutan in großen Dosen (0,02 Anfangsdosis) oder in kleineren Dosen öfter nach einander benutzt, ferner durch protrahirte warme Bäder, Einwicklungen und reichliche Flüssigkeitszufuhr eventuell per rectum die Harnsekretion in Gang zu bringen versucht.

Zum Schluss des eingehenden Berichtes wird mit Recht zur Ermöglichung einer schnellen Entbindung die Kolpeuryse als wirksam erachtet.

Pletzer (Bonn).

Berichte aus gynäkol. Gesellschaften u. Krankenhäusern.

4) Gesellschaft für Geburtshilfe zu Leipzig.

450. Sitzung am 16. November 1896.

Vorsitzender: Herr Zweifel; Schriftführer: Herr Donat.

Der Vorsitzende eröffnete die Sitzung mit einem Nachruf auf den am 31. Oktober nach langem schweren Leiden verstorbenen Sanitätsrath Dr. Dumas, welcher der geburtshilflichen Gesellschaft seit Langem angehörte. Zum Andenken an den verehrten Verstorbenen erheben sich die Anwesenden von ihren Plätzen.

Hierauf gelangt ein von Herrn Sänger eingereichter Antrag zur Verlesung und Besprechung, dahingehend, bei Gelegenheit der heutigen 450. Sitzung Herrn Geheimrath Prof. Robert Koch (Berlin) zum Ehrenmitglied, und Herrn Prof. Dr. Carl Ruge (Berlin) zum korrespondirenden Mitglied der Gesellschaft zu ernennen. Der Antrag findet allgemeine Zustimmung.

Ein weiterer Antrag des Herrn Menge betraf die officiellen Gesellschaftsberichte. Es wird beschlossen, dass die Vorträge und die Diskussionsbemerkungen nach Ablauf von 3 Tagen als Autoreferat an den Vorsitzenden eingereicht und dann einmal in Cirkulation gesetzt werden.

I. Herr Hintze: Demonstration einer Wöchnerin mit doppelseitiger Polymastia axillaris.

Wenn ich Ihnen heute noch einmal die in der letzten Sitzung demonstrirte Wöchnerin vorführen darf, so werden Sie jetzt nur noch eine kleine Spur eines Drüsenrestes in der rechten Achselhöhle nachweisen können. Das linksseitige Drüsenkonglomerat ist am 5. Wochenbettstage exstirpirt worden. Dasselbe hat, wie Sie sehen, die Größe eines Hühnereies und zeigt auf dem Durchschnitt schon makroskopisch deutlichen Drüsenbau. Neben der Narbe in der linken Achselhöhle finden Sie ca. 3 Querfinger davon entfernt noch eine zweite. An dieser Stelle habe ich noch ein ca. gut erbsengroßes, dunkelpigmentirtes, warzenähnliches Gebilde, das ich in der vorigen Sitzung zu erwähnen vergessen hatte, Zwecks histologischer Untersuchung gleichzeitig excidirt. Inhalt entleerte sich übrigens auf Druck nicht aus demselben.

Die Schwellung der rechten Achselhöhlendrüse ging am 5. Wochenbettstage erheblich zurück, um am 8. Tage zu dem heute noch nachweisbaren Rest zu schwinden.

Bei der Exstirpation zeigten sich die einzelnen Drüsenläppchen außerordentlich fest mit der Haut verwachsen, so dass bei der Trennung mehrmals die Läppchen angeschnitten wurden. Es entleerte sich dabei eine milchartige Flüssigkeit, die unter dem Mikroskop zahlreiche Milchkügelchen erkennen ließ. Von der Unterlage ließ sich die Drüse, da sie in lockerem Fettgewebe eingebettet war, ohne große Mühe losschälen.

In dem mikroskopischen Präparat sieht man zahlreich entwickeltes Drüsengewebe von acinösem Bau, ganz analog dem einer normalen Milchdrüse. Die einzelnen Acini sind mit einer einfachen Lage eines mehr oder weniger hohen Epithels ausgekleidet, dessen Kerne gut färbbar sind. An einzelnen Partien finden sich mehrere Acini auffallend erweitert, dieselben stellen wohl das Stadium einer starken Secernirung dar, vielleicht ist die Erweiterung auch mit durch Retention des Sekrets zu erklären. Im interstitiellen Gewebe, das nur spärlich entwickelt ist, sieht man vielfach quer, schräg und längs getroffene Ausführungsgänge.

Wie das mikroskopische Präparat der Warze zeigt, handelt es sich hier lediglich um eine papilläre Hautwucherung. Die einzelnen Papillen sind, da sie in den verschiedensten Ebenen verlaufen, bald quer, bald mehr längs oder schräg im Schnitt getroffen. Von Milchdrüsengewebe ist durchaus nichts nachweisbar, eben so wenig von einem Ausführungsgang. Es ist danach anzunehmen, dass diese Warze in keinem Zusammenhang mit der Achseldrüse gestanden hat. Im Corium finden sich zahlreiche Durchschnitte von Talgdrüsen und Haarfollikeln.

Wenn ich mir zum Schluss noch eine kurze Bemerkung über die Entstehung solcher überzähligen Milchdrüsen erlauben darf, so möchte ich besonders auf die Arbeit von Oscar Schultze: »Beitrag zur Entwicklungsgeschichte der Milchdrüsen« hinweisen, der an ca. 14 Tage alten Schweins-, Ratten- und Katzenembryonen als erste Anlage der Milchdrüsen die sogenannte Milchlinie oder Milchleiste nachwies, eine einfache Verdickung der Epidermis, welche zu beiden Seiten der Bauchfläche von der Inguinalfalte bis zur Achselgrube in vielen Fällen gut zu verfolgen war. Man könnte nun zur Erklärung unseres Falles annehmen, dass sich hier eine solche Milchlinie bis in die Achselgrube hinein entwickelt habe, von der aus die doppelte Anlage der überzähligen Achseldrüsen erfolgt wäre.

Diskussion: Herr Göpel bemerkt, dass das Auftreten von versprengtem Brustdrüsengewebe in der Achselhöhle auch für die Pathologie der Achselhöhle, speciell der Achselhöhlentumoren von Bedeutung ist, da alle Veränderungen, welche in der Brustdrüse selbst vorkommen, zuweilen auch hier vorkommen und zu Tumoren führen, welche wegen ihres Sitzes differentialdiagnostische Schwierigkeiten bereiten. So konnte Redner als Assistent ein primäres Mammacarcinom beobachten, welches von einer Mamma aberrans der Achselhöhle seinen Ausgang genommen hatte, ferner einen kleinen haselnussgroßen Tumor der Achselhöhle, welcher in seinem äußeren Verhalten einer tuberkulösen Lymphdrüse glich, bei der mikroskopischen Untersuchung sich jedoch als ein Adenofibroma mammae entpuppte.

Herr Zweifel: Der Fall ist sehr eingehend sowohl klinisch wie anatomisch untersucht worden. Trotzdem die größte Wahrscheinlichkeit vorlag, dass es sich hier um Polymastie handelte, habe er doch die Genehmigung ertheilt, dass die Geschwulst der linken Achselhöhle exstirpirt wurde. Sprach das Aussehen derselben schon makroskopisch für eine Milchdrüse, so war doch der mikroskopische Nachweis nöthig. Die Exstirpation geschah zunächst aus wissenschaftlichem Interesse zur Feststellung der Erkrankung bezw. der Neubildung.

II. Es hielt dann Herr Donat seinen angekündigten Vortrag: »10 Jahre geburtshilfliche Privatpraxis«.

Vortr. bezweckt mit seinen Mittheilungen aus der Praxis nur eine Anregung zur Besprechung wichtiger Tagesfragen aus dem Gebiet der Geburtshilfe; vor Allem will er die Mitglieder der Gesellschaft, welche seit Jahren praktisch thätig sind und genügend eigene geburtshilfliche Erfahrungen besitzen, dazu bestimmen, ihr Theil dazu beizutragen, dass in den Sitzungen der geburtshilflichen Gesellschaft neben der oft bevorzugten Gynäkologie auch die Geburtshilfe genügend zu Worte kommt.

Er versucht dann zunächst nachzuweisen, wie die Geburtshilfe, in den großen Städten zumal, wieder mehr in die Hände der Ärzte gelangt ist, wie auch normale Geburten öfter als früher wieder von Ärzten geleitet werden und wie es möglich geworden ist, auch in der Privatpraxis die Geburtshilfe »klinisch« zu betreiben.

Die Vortheile einer steten Beobachtung der Frauen während der Schwangerschaft, die Wichtigkeit der Beaufsichtigung einer richtigen, sorgfältigen Geburtsleitung liegen auf der Hand: dem Arzt wird sein Handeln wesentlich erleichtert, die Frau wird vor so mancher Gefahr behütet, und die Erfolge beweisen, dass die günstigen Resultate, welche die geburtshilflichen Anstalten aufzuweisen haben, auch in der Privatpraxis erreicht werden können.

D. hat innerhalb der letzten 10 Jahre in seine Tabellen 619 geburtshilfliche Fälle einzeichnen können: 459 spontane bezw. operative Entbindungen, 160 Aborte. Unter den 459 Entbindungen sind 229 Geburten, bei welchen die Geburt des Kindes spontan in Schädellage erfolgte. Eingerechnet sind hier alle Fälle, wo ärztliche Hilfe verlangt bezw. geleistet wurde wegen Störung der 3. Geburtsperiode und Verletzungen der Geburtswege. Die übrigen 230 Fälle betreffen:

134 Fälle von Forceps,
49 » » Unterend- und Querlagen,
9 » » Wendung bei Kopflagen,
7 » » Perforation, Kranioklasie,
11 » » Placenta praevia,
2 » » Embryotomie,
15 » » künstlicher Fehl- bezw. Frühgeburt,
1 Sectio caesarea nach Porro,
2 Fälle von Eklampsie.

Bevor Redner auf Einzelheiten einging, sprach er über die von ihm geübte Desinfektion und demonstrirte noch einmal die bereits von Albers-Schönberg in dieser Gesellschaft vorgelegte geburtshilfliche Tasche (Koffer), mit welcher er sehr zufrieden war. Zur Sterilisation dienen der Lautenschläger'sche Kochapparat und der Dampfsterilisator von Buddenberg (Dortmund).

Redner geht hierauf zur Besprechung der in praxi nothwendigen inneren Untersuchung über, erwähnt die jüngste Arbeit Ahlfeld's darüber und fordert für alle Fälle die innere Untersuchung, weil dieselbe allein Auskunft giebt, ob die Geburt im Gang, wie weit sie vorgeschritten ist, weil erstere für sehr viele Fälle die Befunde der äußeren Untersuchung unterstützt, ergänzt und klarlegt und weil die Desinfektion der Hände so sicher durchführbar ist, dass eine Gefährdung der Gebärenden bei schonender Untersuchung unmöglich ist. Die Infektion der Hände muss vermieden worden sein, Vortr. setzt nach derartiger Verunreinigung seiner Hände mindestens 2 Tage seine geburtshilfliche Thätigkeit aus, eine Forderung, deren Erfüllung in der großen Stadt freilich eher durchführbar ist als in kleinen Orten. Im Weiteren präcisirt Redner seine Stellung zu Ausspülungen vor oder nach Operationen. Er lässt nur bei langer Geburtsdauer 3—4stündlich eine Scheidenausspülung machen, eben so wenn übelriechende Sekrete und Fieber vorhanden sind. In letzterem Falle wird auch nach Operationen intra-uterin ausgespült.

Seine Erfahrungen über die Störungen der 3. Geburtsperiode waren sehr groß, fast in allen Fällen lag der Grund dazu in schlechter, falscher oder mangelhafter Leitung der Nachgeburtsperiode. Bei allen selbstgeleiteten Geburten, auch bei denen, wo früher schwerste Störungen der 3. Periode beobachtet waren, verlief dieselbe normal, nur in 3 Fällen musste er trotz sorgfältigster Kontrolle zur Placentarlösung wegen Blutungen schreiten, in zwei dieser Beobachtungen lag die Placenta gelöst über dem inneren engen Muttermund; der 3. Fall war einer von den sehr seltenen von wirklicher Adhärenz der Placenta (Syphilis — faultodte Frucht). In 6 anderen Fällen, wo D. wegen Blutungen gerufen wurde und die Placenta manuell lösen musste, hätte richtige Leitung der Nachgeburtsperiode den Eingriff verhindern können. Meist wird von Hebammen wegen Fürsorge um das Kind in den ersten 10 Minuten p. p. nicht genügend aufgepasst, der Uterus später auch während der Wehenpause gedrückt, gerieben oder maltraitirt und dann ist es oft zu spät, ohne erheblichen Blutverlust die normale Wehenthätigkeit des Uterus anzuregen.

Von seitlichen Incisionen hat D. wiederholt und gern Gebrauch gemacht, sowohl bei spontanen als operativen Entbindungen, hat aber doch trotzdem oft den Damm noch einreißen sehen, so dass man sagen muss, die Entspannung der Vulva durch die seitliche Incision ist nicht immer ein sicheres Mittel, den Dammriss zu verhindern. Bei vorher gerissenen und durch Naht geheilten Dämmen wurden immer tiefe seitliche Incisionen mit Nutzen gemacht. Die Naht derselben muss stets eine sehr sorgfältige sein, mangelhafte Heilungen sah Redner nie, trotzdem wär der Introitus oft klaffend.

Zu seinen Beobachtungen über Wendung und Extraktion äußert D., dass er beide Operationen streng trennt, für beide besondere Indikationen verlangt und dass er primäre Unterendlagen so lange spontan verlaufen lässt, bis entweder Gefahr für das Kind eintritt oder nur leichte Nachhilfe dasselbe entwickeln lässt.

Im Weiteren werden die Indikationen der Zange eingehend erörtert. Redner bestätigt, dass die Zangenoperation immer eine blutige Operation ist, dass Verletzungen fast regelmäßig sind, selbst wenn die Vorbedingungen zur Operation erfüllt sind. Bei 134 Operationen, unter welchen 109 an Erstgebärenden ausgeführt wurden, sah D. 74 Dammverletzungen und 1 kompleten Riss. Wenn auch die Indikationen zur Zange in der Privatpraxis erweitert werden müssen gegenüber der Klinik, so ist doch an den Hauptindikationen: Gefahr der Mutter oder des Kindes bezw. beider festzuhalten. Oft wird aber der Arzt die Gefahr nicht erst eintreten lassen, Erfahrung und genügende Beobachtung des Einzelfalles wird ihm nicht selten die Überzeugung bringen, dass bei längerem unnöthigen Zuwarten eine Gefahr heraufbeschworen wird, welche die Zange verhindert. Die große Mortalität der Kinder nach Zangengeburten in Kliniken — Vortr. referirt über Berichte aus der Dresdener und Baseler Klinik von Münchmeyer-Wahl und Schmid — beweist das oft zu lange Zuwarten in Kliniken. Klarheit des Falles, genaue Beobachtung und genügende Technik sichert dem Arzt bei Beherrschung

der Asepsis seine Erfolge nach Zangenoperationen. D. verlor nur eine durch Zange entbundene Frau, welche bei seiner Ankunft bereits fieberte und neben übelriechender Absonderung Ödem der Vulva zeigte, an Sepsis. Eine Entbundene erkrankte an Parametritis und wurde geheilt. Im Ganzen war die Morbidität der im Wochenbett gut beobachteten Wöchnerinnen 3,7%. Die Sterblichkeit der Kinder war = 0,14%.

Auffallend ist die geringe Zahl von Eklampsiefällen: 4 Erkrankungen. 1 Fall wurde durch Perforation und Kranioklasie des bereits todten Kindes beendet — die Anfälle hatten trotz eingetretenen Fruchttodes nicht aufgehört —, 1 Fall mit Zange, 2 Fälle verliefen unter Chloroform-Morphiumanwendung spontan. Redner führt die Seltenheit der Beobachtungen darauf zurück, dass er in vielen Fällen durch rechtzeitige Behandlung der beobachteten Schwangerschaftsnephritis günstig auf die Entlastung der Nieren einwirken konnte.

Nachdem Vortr. auf seine Beobachtungen Betreffs Wendung aus Schädellage (9 Fälle) und Placenta praevia (11 Fälle mit 1 Todesfall der Mutter und 4 lebenden und am Leben gebliebenen Kindern) kurz hingewiesen hatte, berichtet er über seine Erfahrungen über künstlichen Abortus und künstliche Frühgeburt. Ersteren hat er in 3 Fällen wegen unstillbaren, jeder Behandlung unzugängigen Erbrechens eingeleitet. In allen 3 Fällen war die Gewichtsabnahme der Schwangeren mehr als 10 Pfund in wenigen Wochen, der Puls sehr beschleunigt, das Allgemeinbefinden sehr gestört.

Redner fragt nach gleichen Beobachtungen und möchte gerade auf Grund seiner Fälle eine Aussprache über diese Indikation anregen.

Die künstliche Frühgeburt leitete er bei einer Frau 3mal, bei einer zweiten 2mal mit Erfolg ein, in allen seinen Fällen erzielte er lebende und heute noch lebende Kinder. Die Zeit der Einleitung der Frühgeburt war die 45. und 46. Woche, durch Verzögerung des Geburtseintrittes wurde 2mal die 47. Woche erreicht (Forceps). Die 44—46 cm langen Kinder machten keines den Eindruck der Unreife und entwickelten sich alle gut.

Zum Schluss berichtet D. die von ihm beobachteten Fälle von schwerer Erkrankung (3 Fälle von puerperaler Infektion, 1 Fall von frischer gonorrhoischer) und 9 Todesfälle post partum (4 Fälle von zweifelloser septischer Infektion, 1 solcher zweifelhafter Fall, 1 Fall von Scharlach, 1 Fall von schwerer Larynxtuberkulose, 2 Fälle von Verblutung in Folge Lösung der Placenta vor und im Beginn der Geburt).

Wegen der vorgeschrittenen Zeit verzichtet Vortr. auf die Besprechung seiner Fälle von Fehlgeburt, beantragt, in einer der nächsten Sitzungen die Abortbehandlung auf die Tagesordnung zu setzen und bittet, ihm das Eingangsreferat überlassen zu wollen.

(Der Vortrag erscheint in extenso in der Monatsschrift für Geburtshilfe und Gynäkologie.)

Zur Diskussion über den Vortrag wird auf den 30. November eine außerordentliche Sitzung beschlossen.

---

451. (außerordentliche) Sitzung am 30. November 1896.

Vorsitzender: Herr Hennig, später Herr Zweifel; Schriftführer: Herr Donat.

Herr Hintze stellt eine weitere Wöchnerin mit doppelseitiger Polymastie vor; in beiden Achselhöhlen befanden sich kleinapfelgroße Geschwülste.

Diskussion über den Vortrag des Herrn Donat: »10 Jahre geburtshilfliche Privatpraxis«.

Herr Sänger: Der Vortrag des Herrn Donat giebt Anregung zur Aussprache nach den verschiedensten Richtungen.

Zum Kapitel des Verhältnisses zwischen Gebärenden und Hebammen möchte ich folgenden in jüngster Zeit erlebten krassen Fall anführen.

Eine kräftige Drittgebärende lässt auf Anrathen einer »guten Freundin« eine ältere Hebamme aus einer weit entfernten Vorstadt zur Entbindung holen. Diese Hebamme trägt ein Glasauge und steht, wie den Ärzten wohl bekannt ist, auf sehr gespanntem Fuß mit der einfachsten Reinlichkeit. Die Frau stirbt am 7. Tage p. p. an septischer Peritonitis. Beweisen kann ich es nicht, aber es ist mir im höchsten Grade wahrscheinlich, dass die Gebärende durch den Orbitaleiter der Hebamme inficirt worden sei, und es fiel mir gleich jener seiner Zeit aus der Zweifel'schen Klinik mitgetheilte Fall ein, wo eine mit einem künstlichen Auge versehene Schwangere sich selbst auf gleichem Wege inficirt hatte.

Eine mit einer chronischen Eiterung behaftete Person dürfte überhaupt nicht als Hebamme prakticiren. Bei der zeitweiligen Revision der Hebammen sollte man nicht bloß auf ihr Instrumentarium, sondern auch auf ihre Finger und Vorderarme, eventuell auch — auf Glasaugen und Ulcera cruris achten!

Wenn der Arzt eine Eiterquelle an sich hat oder sich inficirt weiß, so wird ihm sein Gewissen eingeben, Selbstsuspension von geburtshilflicher Thätigkeit zu üben, so weit nicht eine absolute Zwangslage ihn zu deren Aufgabe nöthigt. Dann wird er wenigstens das Äußerste thun, sich zu desinficiren, die gefährliche Hautstelle zu decken, seine Eingriffe zu beschränken. Selbstsuspension und Auto-noninfektion werden aber von den Ärzten noch lange nicht gehörig verstanden noch geübt.

Zu einem anderen Punkt übergehend, möchte ich mich gegen die seitlichen Incisionen Behufs Vermeidung eines Dammrisses erklären. Ich ziehe einen geradlinigen Dammriss, wenn er sich nicht vermeiden lässt, vor. Oft reißen trotz seitlicher Incisionen Scheide und Damm tüchtig ein, dann bekommt man zackige, sternförmige Wunden, die sich nur schwer zurecht nähen lassen. Geradlinige Dammrisse, frisch, aseptisch und plastisch vereinigt, heilen anstandslos. Man muss nur auch für gute Lagerung der Frau, Freilegung des Rissgebietes, Absperrung überrieselnden Blutes durch provisorische Scheidentamponade und lückenlose Naht sorgen. Ein amerikanischer Geburtshelfer sagte einmal: eine einzige in der Mitte des Dammes angelegte, tief umgreifende Naht könne schon genügen; jedenfalls würde sie mehr leisten als zahlreiche Nähte, die nur durch die Hautränder gehen.

Die von Einzelnen empfohlene Operation alter Dammrisse gleich nach der Geburt möchte ich nicht gutheißen. Eine andere Sache ist es, wenn etwa Scheide und Damm wieder einreißen. So habe ich unlängst in einem Falle von schwerer Zangenentbindung bei Stirnlage, wo die Scheide von dem von früher her im 2. Grade verletzten Damm quer abgerissen war, die Gelegenheit benutzt, eine regelrechte Lappenperineorrhaphie anzuschließen. Gute Heilung.

Von dem Material des Herrn Donat fiel mir die geringe Zahl von Eklampsien auf. Ich denke dabei an eine Äußerung von Fritsch, wonach er in Breslau mit seiner sehr tiefstehenden Proletarierbevölkerung weit mehr und schwerere Eklampsiefälle in die Klinik bekommen habe als in Bonn, wo die Lebensführung unter den Armen eine bessere sei. Günstige hygienische Verhältnisse, die vielfach mit der Prophylaxe zusammenfallen, spielen demnach für die Frequenz und die Intensität der Eklampsie eine große Rolle, so dass man ihnen in der Schwangerschaft nicht genug Beachtung schenken kann.

Bezüglich des Abortus artificialis möchte ich über eine namentlich unter jüngeren Ärzten überhandnehmende Bereitwilligkeit, deren Indikationen in ungerechtfertigter Weise zu erweitern, Klage führen. Hand in Hand damit geht oft eine in nichts begründete Bangemacherei der Frauen vor der späteren Geburt, die, je nachdem, gedankenlos und schändlich ist. Wir müssen diesem vielfach von einer Hinneigung zu falschem, nicht verstandenen Malthusianismus eingegebenen Treiben energisch entgegentreten. In concreto ist namentlich Lungentuberkulose nicht als allgemeine Indikation zum Abortus artificialis anzuerkennen.

Ganz erstaunlich ist die außerordentliche Häufigkeit von narbigen Residuen früherer Parametritis und Parakolpitis bei Frauen, die behaupten, normale Geburten und Wochenbetten durchgemacht zu haben; und doch haben jene

eine Verletzung von Cervix oder Fornix vaginae, eine Infektion, eine phlegmonöse Entzündung zur nothwendigen Voraussetzung. Man muss daraus u. A. den Schluss ziehen, dass die außerklinische Morbidität im Wochenbett eine sehr viel höhere ist, dass von einem »normalen Wochenbett« bei nicht nach klinischen Grundsätzen beaufsichtigten Wöchnerinnen überhaupt nicht gesprochen werden kann und dass jede Frau mit narbigen Residuen im Beckenbindegewebe ein anomales Wochenbett durchgemacht habe.

Dies führt darauf, dass die regelmäßige Untersuchung der Frauen ante partum und post puerperium von den Frauen selbst, den Hebammen und Ärzten noch lange nicht nach Werth und Wichtigkeit geschätzt wird, wie es nach ihrer hohen prophylaktischen und therapeutischen Bedeutung sein müsste.

Herr Dietel: Zunächst stimme ich mit Herrn Donat darin überein, dass wir mit Ausnahme sehr weniger Fälle im Stande sind, alle geburtshilflichen Operationen in der ärmlichsten Arbeiterwohnung auszuführen. Bei genauer Beobachtung der Anti- und Asepsis erzielen wir fast eben so gute Resultate wie in der Klinik. Vor Allem können wir uns eben so sorgfältig desinficiren und sind durch gut eingerichtete Taschen in den Stand gesetzt, sterile Instrumente mit uns zu führen. Auch ich bediene mich ausschließlich der von Albers-Schönberg angegebenen Tasche und kann dieselbe auf das wärmste allen beschäftigten Geburtshelfern empfehlen. Nur möchte ich die Tasche anders eingerichtet wissen, als es von Herrn Donat in der vorigen Sitzung demonstrirt wurde, und zwar ganz in der Weise, wie es von Albers-Schönberg publicirt worden ist.

Es genügt nicht, die sterilen Instrumente in sterile Säckchen zu verpacken und sie dann ohne Weiteres in die Tasche zu legen, sondern es ist nothwendig, alle Säckchen nebst sterilen Handtüchern in eine sterile Windel einzuschlagen. Man entfaltet die Windel und entnimmt mit desinficirter Hand zunächst ein Handtuch, welches man über einen Stuhl ausbreitet. Somit hat man schnell einen aseptischen Instrumententisch geschaffen, auf den man nun die nothwendigen Instrumente niederlegt. Alles nochmalige Auskochen der Instrumente vor der Operation ist überflüssig, und das ist ein sehr großer Vortheil, der durch die Albers-Schönberg'schen Taschen gewährleistet wird.

Demonstration der Tasche.

Was die Zangenoperationen anbetrifft, so glaube ich nicht, dass in der Praxis so strenge Indikationen gestellt werden können wie auf dem Kreißsaal. Wir sind doch immer mehr oder weniger von der Kreißenden, deren Angehörigen und auch bis zu einem bestimmten Grade von den Hebammen abhängig, wenigstens in der Armenpraxis. Es kommt natürlich auch immer darauf an, wie eng oder wie weit man den Begriff »Indikation« zieht. Für den Einen ist eine Beckenausgangszange indicirt, von welcher der Andere behauptet, dass sie indikationslos ausgeführt wurde, z. B. bei Wehenschwäche.

Betreffs der seitlichen Incisionen stimme ich vollkommen Herrn Sänger bei. Auch ich habe sie in letzter Zeit nicht mehr angewendet, weil ich den Eindruck gewonnen habe, dass ein gut genähter und geheilter Dammriss einen besseren Schutz bietet, als die verheilten Incisionswunden. Um Dammrisse bei Zangenoperationen möglichst zu vermeiden, nehme ich fast regelmäßig, sobald ich den Mund oder das Kinn erreichen kann, die Zange ab und entwickle den Kopf mit dem Ould-Olshausen'schen Handgriff. Zu dem Zweck habe ich in der geburtshilflichen Tasche Gummifinger liegen. Bei Anwendung des Ould'schen Handgriffes gehören Dammrisse zu den Seltenheiten.

Als Operationslager benutze ich das Querbett. Nur bei Querlagen bevorzuge ich die Seitenlage, weil ich mich in zahlreichen Fällen davon überzeugt habe, dass die Wendung in Seitenlage leichter auszuführen ist. Die Frau auf den Tisch zu lagern, habe ich bei 150 geburtshilflichen Operationen in der Poliklinik nur 2mal für nothwendig gehalten.

Auch wir schließen die Extraktion nicht der Wendung an und halten es für ganz gefährlich, nach kombinirter Wendung bei Placenta praevia sofort zu extrahiren.

Die prophylaktische Wendung, die auch ich in mehreren Fällen gemacht habe, für die Praxis empfehlen zu wollen, halte ich für sehr gewagt. Bei Beckenverengerungen 1. Grades wird man natürlich gute Resultate erzielen. Doch ist das noch lange keine Empfehlung für diese Operation, weil das Kind schließlich auch spontan ausgestoßen worden wäre. Es handelt sich meiner Ansicht nach nur darum, die Frage zu entscheiden, ist die Morbidität und Mortalität der Mutter und die Mortalität der Kinder besser, wenn man bei Beckenverengerungen 2. Grades prophylaktisch wendet, oder wenn man exspektativ verfährt. Ich möchte mich für letzteres entscheiden. In 6 Fällen von prophylaktischer Wendung bei einer Conjugata vera unter 8,6 habe ich 4 lebende und 2 todte Kinder erzielt. 1mal habe ich den nachfolgenden Kopf perforiren müssen.

Schließlich möchte ich hervorheben, dass wir Scheiden- und Uterusausspülungen auch in der Poliklinik vollkommen unterlassen. Nur nach Perforationen und bei hochgradig fiebernden Kreißenden haben wir der Operation eine Ausspülung angeschlossen.

Herr Döderlein: Auch ich möchte mit dem Herrn Vortr. die wichtige Thatsache, dass es mehr und mehr Sitte wird, zur Leitung der Geburt von vorn herein Ärzte und nicht die Hebamme allein zu wählen, als ein Zeichen der fortschreitenden Erkenntnis im Publikum begrüßen. Wir sehen im Privathause immer noch so viele Fälle von schwersten Puerperalerkrankungen nach ganz normalen, kurz dauernden, von Hebammen allein geleiteten Geburten, dass man wohl berechtigt ist, auch heute noch von einer Hebammenmisère zu sprechen. Ich möchte aber jetzt nicht die unfruchtbare Hebammenfrage anschneiden, vielmehr nur kurz darlegen, wie wir uns wohl am besten mit den augenblicklichen Zuständen abfinden können, um das Wohl der sich uns anvertrauenden Kreißenden zu wahren. In all denjenigen Fällen, in welchen der Arzt gebeten wird, die Entbindung zu überwachen, in welchen also eine Vorbereitung von langer Hand möglich ist, scheint mir die Elimination der inneren Untersuchung der Hebamme überhaupt, namentlich aber während der Geburt, das Wichtigste zu sein. Es bringt das freilich eine gewisse Zurücksetzung der Hebamme mit sich, die oft Missstimmung bei derselben erzeugen wird. Wir sollen uns aber darum nicht kümmern, wenn wir dies unser Vorgehen als wichtiges Erfordernis zur Prophylaxe des Puerperalfiebers ansehen. Ich lasse, wenn es möglich ist, in jedem Falle die von der Frau auserwählte Hebamme zu mir kommen, verabrede mit ihr die Einzelheiten und erwähne besonders, dass eine innere Untersuchung ihrerseits nicht nöthig ist. Stets aber mache ich außerdem noch die Gravida selbst darauf aufmerksam, dass die Hebamme nicht innerlich zu untersuchen braucht. 2—3 Wochen vor dem Geburtstermin nehme ich selbst eine eingehende Untersuchung vor, um über Lage, Leben, Größe des Kindes, Beschaffenheit des Beckens und der Weichtheile genau orientirt zu sein. Wenn ich dann zu der Geburt selbst komme, ist es ein Leichtes, zunächst durch die äußere Untersuchung festzustellen, ob sich irgend etwas gegenüber dem früheren Status verändert hat. Auf eine innere Untersuchung der Kreißenden möchte ich aber auch in diesen Fällen durchaus nicht verzichten; es ist für den die Geburt leitenden Arzt ganz unmöglich, ohne einen Einblick in den augenblicklichen Stand der Geburt, namentlich bezüglich der Erweiterung des Muttermundes, die im Privathaus immer geforderten Anfragen über den Fortschritt und die muthmaßliche Zeitdauer der Geburt zu beantworten. Ich möchte mich darin ganz den jüngst von Ahlfeld gemachten Ausführungen anschließen und sehe auch in der kurzdauernden, sachverständigen, von dem seiner Verantwortlichkeit voll bewussten Arzt ausgeführten inneren Untersuchung, bei welcher alle sattsam erörterten und bekannten Vorsichtsmaßregeln bezüglich der Asepsis der Hände eingehalten werden können, keine Gefahr. Ich schätze alle auf die Einschränkung der inneren Untersuchung Kreißender hinzielenden Bestrebungen sehr hoch, möchte aber nicht so weit gehen, die Explorationen nur für bestimmte Indikationen zu reserviren.

Was die Frage der prophylaktischen Episiotomie anlangt, so stehe ich auf einem anderen Standpunkt als Herr Sänger. Ich halte sehr viel davon, zur Verhütung eines Dammrisses, dessen Ausdehnung nicht in unsere Hand gegeben

ist, eine nicht zu tiefe seitliche Incision anzulegen, ganz besonders da, wo Narben am Damm vorhanden sind, sei es, dass bei früheren Geburten Dammrisse entstanden und per primam geheilt sind, sei es, dass Dammoperationen stattgefunden haben. Solch narbiges Gewebe ist nicht nur leichter abermaliger Verletzung ausgesetzt, sondern es ist auch die Heilungstendenz desselben eine geringere. Die Wiedervereinigung dieser seitlichen, scharfrandigen und nicht fetzigen Incisionswunden ist leichter als diejenige unregelmäßiger Dammrisse, in keinem Falle sah ich prima reunio ausbleiben.

Endlich möchte ich noch betonen, dass man auch im Privathause, wie dies in Kliniken längst durchgeführt ist, regelmäßige Temperaturmessungen, wenigstens in der 1. Woche des Puerperiums, unbedingt verlangen muss. Man hat hierbei oft mit der Sorglosigkeit und Nachlässigkeit der Hebammen zu rechnen, denen ja eine Temperaturerhöhung den empfindlichen Nachtheil einer folgenden Zwangsabstinenz bringt. Auch hier wende man sich an das Verständnis der Pfleglinge selbst, besonders auch des Mannes, dann wird man bei keinem Besuch die Notirungen der Morgen- und Abendtemperaturen missen.

Herr Krönig theilt die Ansicht Sänger's in Bezug auf prophylaktische Episiotomien; er möchte diese nur dann angewendet wissen, wenn ein Dammriss 3. Grades zu befürchten ist. Dammrisse 1. und 2. Grades heilen besser wie tief geführte Scheidendammschnitte.

Die Möglichkeit, bei der Rectaluntersuchung der Kreißenden die Mastdarmschleimhaut gonorrhoisch zu inficiren, ist natürlich vorhanden, doch scheint dies nach den Erfahrungen der hiesigen Klinik, wo seit mehreren Jahren die Untersuchung der Kreißenden per rectum geübt wird, doch nur äußerst selten zu sein. Vorläufig ist kein Fall zu unserer Kenntnis gelangt. Ob den Hebammen die Rectaluntersuchung empfohlen werden darf, wagt Vortr. nicht zu entscheiden.

Im Übrigen ist er der Ansicht, dass von Seiten der Hebammen auch bei ungenügender Asepsis die Gefahr der Infektion keine übertrieben große ist, da die Hebamme verhältnismäßig wenig mit Infektionsstoffen in Berührung kommt.

K. ist erstaunt, dass Sänger so häufig Residuen früherer Parametritis bei Frauen, welche im Privathause entbunden waren, beobachtet hat. Es scheinen hier die Verhältnisse in der Klinik anders zu liegen wie im Privathause; obgleich Infektion in hiesiger Klinik keineswegs selten beobachtet wurde, gehört das Entstehen einer Parametritis zu den größten Seltenheiten.

Herr Sänger erwiedert Herrn Döderlein, dass geradlinige Dammrisse kaum je zerfetzte Ränder darbieten, höchstens die komplicirenden Scheidenrisse, welche sich auch trotz und unabhängig von seitlichen Incisionen bilden können. Einfache, seichte und auch multiple Hauteinschnitte sind allerdings harmlos. Nur die tiefen, die vulvare Ringmuskulatur durchdringenden Einschnitte, besonders wenn doppelseitig ausgeführt, schützen nicht absolut vor Scheiden-Dammrissen und sind schwer wieder zu vereinigen, so dass ein dauerndes Querklaffen des Scheideneingangs die Folge sein kann.

Die Rectaluntersuchung anlangend, so bildet die jetzt von Baer nachgewiesene überraschende Häufigkeit der akuten Rectalgonorrhoe doch abermals ein Bedenken gegen jene. Ich habe eben einen solchen Fall in Behandlung: die betreffende Frau hat sonst nur Urethritis gonorrhoica, keine Endometritis, und klagte über geringe Mastdarmbeschwerden. Die Mastdarmschleimhaut war kaum hyperämisch; in dem spärlichen, flockigen Sekret fanden sich massenhaft Gonokokken.

Herr Littauer bemerkt, dass der Arzt in der Privatpraxis in Betreff Assistenz ungünstiger gestellt sei wie der Kliniker oder der poliklinische Assistent, den ein Student begleitet. Die Narkose habe er desshalb beträchtlich eingeschränkt und komme er auch speciell bei Beckenausgangszangen und Naht von Dammrissen meist ohne Narkose oder mit Scheinnarkose gut aus; nur bei älteren Erstgebärenden mit straffen Weichtheilen und bei sehr empfindsamen Frauen wird Narkose Behufs Zangenoperation unter allen Umständen vorzuziehen sein.

Die seitlichen Incisionen möchte er besonders bei rigiden Weichtheilen nicht

missen und empfiehlt sie zum Schutz von Dammnarben nach genähten oder operirten Rupturen 3. Grades; auch eine tiefe Dührssen'sche Incision (nach Dammplastik in graviditate) sah er reaktionslos verheilen. L. erwähnt, dass er vor Kurzem im Anschluss an eine Entbindung die Operation eines alten Dammrisses 3. Grades mit gutem Erfolg nach Lawson-Tait ausgeführt habe; er habe sich zu diesem Eingriff entschließen können, weil die Genitalien der Betreffenden während der Geburt überhaupt nicht berührt worden waren.

Was die Häufigkeit der Erkrankungen im Wochenbett anbetrifft, so ist die Statistik der Ärzte und Hebammen nicht gleichwerthig, da erstens die Hebamme häufig nicht sorgfältig misst und zweitens die drohende Suspension von der Thätigkeit bewirkt, dass die vorschriftsmäßige Meldung manchmal unterlassen wird.

Herr Krönig hat Mortalität gemeint, nicht Morbidität.

Herr Dietel hat nicht immer mehr Assistenz als eine Hebamme gehabt, möchte die Narkose nie missen.

Herr Zweifel bedauert, dass er der Sitzung nicht von Anfang an beiwohnen konnte. So könne er nur noch auf die zuletzt gehörten Worte Bezug nehmen.

Wenn Herr Littauer sagte, dass er trotz der Empfehlung, die er seiner Zeit gehört habe, von der Narkose bei den Zangenoperationen zurückgekommen sei, und er hierin auf die weit größeren Schwierigkeiten des allein stehenden Arztes gegenüber den Herren der Poliklinik verweise, so anerkenne Redner, dass die Anwesenheit eines medicinisch gebildeten Mannes, wenn auch oft eine schwache Stütze, doch immer eine solche sei. Redner betonte aber, dass er sehr oft ganz alleinstehend die Zange unter Narkose angelegt habe und dass er dies, wo keine besonderen Gegengründe vorliegen, den Ärzten sehr empfehle. Sei die Zange an einer narkotisirten Frau angelegt worden, so sei der Arzt in der Erinnerung der Frau der Erlöser aus großer Noth ohne Einschränkung, bei derjenigen Frau, die ohne Narkose entbunden wurde, erinnere der Anblick des Arztes regelmäßig und instinktiv an den entsetzlichen Schmerz, den sie bei der Operation erlitten und den sie uneingeschränkt dem Arzt auf Rechnung setzte.

Die Frauen sprechen jedoch in kleinen Kreisen gern und viel über ihre Erlebnisse und es verbreiten diejenigen, die ihre Erinnerungen von einer Entbindung ohne Narkose zum Besten geben, Schrecken und Furcht vor der operativen Geburtshilfe.

Bei Zangenoperationen kann man regelmäßig, auch allein stehend, narkotisiren, bei allen schweren Wendungen muss man es, bei Extraktionen soll man es besser unterlassen. Bei der Naht der Dammrisse sollte man nie mehr narkotisiren, sondern cocainisiren.

Die Anzeigepflicht der Hebammen bei Erkrankungsfällen ihrer Wöchnerinnen hatte oft Ungerechtigkeiten im Gefolge in Beziehung auf die Suspension der Hebammen. Hierin sollte dem Arzt die Bestimmung der Verhaltungsmaßregeln zugewiesen bezw. nach dessen Vorschlag verfahren werden.

Herr Sänger hat, wenn er zu fiebernden Wöchnerinnen geholt wurde, stets so gehandelt, dass er selbst die Entscheidung traf, ob die Hebamme den betreffenden Fall melden solle oder nicht. Es braucht das dann auch nur bei schweren Puerperalinfektionen zu geschehen und wenn die Hebamme etwa gleichzeitig noch andere kranke Wöchnerinnen hat. Mit seinem Erscheinen übernimmt der Arzt die Behandlung und die Verantwortung; er kann auch dafür sorgen, dass die Hebamme bei leichteren und noch zweifelhaften Fällen die erkrankte Wöchnerin nicht mehr versieht. Dass eine Hebamme, ohne dass vorher ein Arzt zugezogen wird, eine Wöchnerin als inficirt meldet, kommt kaum vor.

Herr Dietel macht auf die Bestimmung aufmerksam, wonach der meldende Arzt schon bei einmaliger Temperatursteigerung über 39° C. sagen soll, ob die Erkrankung Puerperalfieber ist oder nicht.

Herr Menge hat früher schon auf diesen Punkt aufmerksem gemacht und hervorgehoben, dass die frühzeitige Diagnose »Puerperalfieber« gar nicht leicht sei, ist aber mit dieser Ansicht damals auf heftigen Widerspruch gestoßen, der jetzt anscheinend nicht mehr besteht.

Herr Krönig erzählt einen Fall von Schädigung einer Hebamme durch die Meldungspflicht.

Herr Donat (Schlusswort).

Herr Zweifel theilt mit, dass die Herren Geh.-Rath Prof. Dr. Robert Koch zum Ehrenmitglied, Prof. Dr. Carl Ruge zum korrespondirenden Mitglied der Gesellschaft erwählt worden seien.

---

5) Gynäkologische Gesellschaft zu Dresden.

213. Sitzung am 10. November 1896.
Vorsitzender: Herr Gelbke;
Schriftführer: Herr Münchmeyer, später Herr Buschbeck.

I. Besprechung über den Vortrag des Herrn Reinicke (vgl. den Bericht der 212. Sitzung).

II. Herr Schmorl: Demonstration von Präparaten mittels des Projektionsapparates.

Herr S. demonstrirt mikroskopische Präparate von den von ihm beobachteten syncytialen Tumoren. Er berichtet ferner über einen neuen, von ihm in der Sammlung des pathologischen Instituts gefundenen Tumor der gleichen Beschaffenheit, der im Jahre 1887 als ein von der Placentarstelle ausgehendes Carcinom in die Sammlung eingereiht worden war.

III. Herr Meinert: Über die Prophylaxe des Soor.

Wie für die Bednar'schen Aphthen schon längst, so wird neuerdings auch für den Soor die mechanische Reizung der Mundschleimhaut als ursächliche Schädlichkeit geltend gemacht. Die negativen Ergebnisse von Versuchen, den Soorpilz auf gesunde Schleimhäute zu übertragen, scheinen diese Ansicht zu stützen. Beachtung verdienen ferner die Untersuchungen von Stoos, welcher fand, dass als Begleiter frischen Soors jedes Mal Staphylo- und Streptokokken auftraten. Dadurch, dass dieselben eine Stomatitis erythematosa erzeugen, bereiten sie die Mundschleimhaut vor für die Ansiedlung des Soorpilzes. Da auch Eiterkokken in die unversehrte Schleimhaut nicht einzudringen vermögen, empfiehlt sich als wichtigste Forderung der Soorprophylaxe die möglichste Fernhaltung aller mechanischen Reize, welche zu Läsionen der Mundschleimhaut führen können, und namentlich das Unterlassen des in der Säuglingspflege gebräuchlichen Auswaschens der Mundhöhle. Diesen von Epstein bereits 1884 gemachten Vorschlag hat Vortr. seit 7 Jahren als rationell erprobt und namentlich in Wohnungen, deren Luft ständig durch Hefepilze verunreinigt ist, bewährt gefunden.

Besprechung: Herr Leopold ist geneigt, das Auswischen des Mundes bei einer Anzahl von Säuglingen einmal versuchsweise zu unterlassen, um so mehr als in der Königlichen Frauenklinik ja seit Jahren bei normalen Gebärenden auch keine Scheidenausspülungen mehr vorgenommen werden, und dieses Verfahren die günstigsten Wochenbettsverhältnisse ergiebt. Allerdings sind in der Klinik die Fälle von Soorerkrankung äußerst selten, und es ist auffällig, dass solche Erkrankungen sich immer an die Thätigkeit einer etwas mangelhaften Hebammenschülerin knüpfen. Für gewöhnlich findet ein rohes Auswischen in der Anstalt wohl nicht statt, da diese Vornahme unter Aufsicht der Hebammen geschieht. Es ist fraglich, ob sich Soor wirklich nur auf einer Schleimhaut entwickelt, die durch Auswischen Substanzverluste erlitten hat.

Herr Meinert bestätigt, dass außerdem spontanes Rissigwerden der Mundschleimhaut, wie es namentlich bei allen mit Austrocknung derselben verknüpften Krankheiten vorkommt, die Soorentwicklung begünstigt.

Herr Schmorl hat vor 5 Jahren bei einem an Typhus gestorbenen Kinde in einem Nierenabscess Soorpilze gefunden. Er hat damals schon die Vermuthung ausgesprochen, dass der Soor nicht im Stande sei, durch das gesunde Epithel in das subkutane Gewebe und in die Gefäße vorzudringen, sondern dass nur durch die gleichzeitige Anwesenheit von Staphylokokken die Ansiedlung von Soorpilzen in den Nieren möglich geworden sei.

---

214. Sitzung am 8. December 1896.
Vorsitzender: Herr Bode; Schriftführer: Herr Buschbeck.

I. Herr Meinert: Die Aussichten der abwartenden Behandlung bei tubarem Abort und bei Spontanruptur extra-uteriner Fruchtsäcke.

Das den gynäkologischen Kliniken zugehende Material an derartigen Fällen verleitet dazu, die Prognose ungünstiger zu stellen, als es bei Einbeziehung der in der familienärztlichen Praxis verbleibenden Fälle gerechtfertigt erscheinen würde. Abort wie Ruptur einer schwangeren Tube heilen vielfach ohne Operation, sogar vielfach ohne überhaupt diagnosticirt worden zu sein. Den Hospitälern gehen vorzugsweise die schwereren Fälle zu. Die Differentialdiagnose zwischen tubarem Abort und rupturirter Tubenschwangerschaft zu stellen habe der Vortr. sich nie getraut. Kompleter Tubenabort scheine über den 2. Monat hinaus äußerst selten vorzukommen. Anhänger einer möglichst konservativen Behandlung werden, wo sie die Operation für indicirt erachten, vorwiegend die Tube geplatzt finden, während Freunden der frühzeitigen Laparotomie der tubare Abort als das häufigere Vorkommnis imponirt. Dem Vortr. sei er nur ein einziges Mal vorgekommen, sonst immer Ruptur, und diese nicht über den 3. Monat hinaus, meist im 2. Der komplete tubare Abort dürfte bei geeigneter Behandlung fast immer ohne Operation heilen, während die Verhaltung des losgelösten Eies in der Tube (inkompleter Abort) meist zur Tubenruptur führe, bei der die Laparotomie häufig, aber bei Weitem nicht in der Regel das einzige Rettungsmittel sei. Des Vortr. Kasuistik datirt seit 1883 und umfasst 37 Fälle. Er laparotomirte bei Rupturfällen mit stärkerer und namentlich mit sich wiederholender Blutung seit 1884, ist aber mit den Jahren immer konservativer geworden. Die günstigste Prognose boten ihm diejenigen Fälle, die er am frühzeitigsten in Behandlung bekam. Von 6 seit 13 Jahren in seiner hausärztlichen Klientel an Berstung (beziehentlich Abort) der schwangeren Tube Erkrankten sei nur eine einzige (Perforation des Uterus und des tubaren Fruchtsackes bei einem kriminellen Abtreibungsversuch) auf operativem Wege, die übrigen durch exspektative Behandlung (mit oder ohne Eis und Opium) geheilt worden, unter diesen letzteren 1 Fall (Vorzeigung der ausgestoßenen massigen Decidua) mit hochgradigster Blutung in die freie Bauchhöhle. Von 20 überhaupt Operirten verlor er 2, von 17 exspektativ Behandelten 1 im Jahre 1884 und somit, seit er operirt, keine. Bei den wegen gefahrdrohender Recidive der inneren Blutung zur Operation gelangten Fällen war nicht selten das Leiden unerkannt geblieben (Verwechslung mit inkompletem uterinen Abort, Retroflexio uteri gravidi, Perforationsperitonitis, Koprostase) oder durch bimanuelle Untersuchung verschlimmert worden. Er müsse desshalb vor der letzteren in frischen Fällen und namentlich im Hause der Kranken warnen. Das Ausbleiben der Menstruation zusammen mit dem plötzlichen Eintritt eines mit Collaps verknüpften Kolikanfalles genüge vorläufig für die Wahrscheinlichkeitsdiagnose.

Besprechung. Herr Leopold: Den Abgang einer Decidua als diagnostisches Hilfsmittel zu verwerthen, ist in vielen Fällen unmöglich, da er sehr oft ganz vermisst wird. Die Bildung der Decidua ist im einzelnen Falle abhängig von dem individuell sehr verschiedenen Ernährungszustand der Gebärmutterschleimhaut. Mit Retroflexio uteri gravidi und Perforationsperitonitis ist niemals eine Verwechslung vorgekommen, wohl aber geben leicht Anlass zu Fehldiagnosen weiche, speciell interstitielle Myome, wie dies auch von Schauta und Schrenck hervorgehoben wurde, und entzündliche Adnextumoren, besonders im subakuten Stadium, welche atypische Blutungen hervorrufen, ganz ähnlich wie bei Extrauterin-Gravidität.

Bezüglich der Zeit der Schwangerschaft gehört die größte Zahl der von ihm selbst beobachteten Fälle dem 2. und 3. Monat an, zahlreich aber sind auch die Fälle, wo die Gravidität erst seit 14 Tagen oder 3 Wochen bestand. Hier bleibt bisweilen die Periode überhaupt nicht aus; die Kranke wird in der Zeit zwischen zwei Perioden in der Tube schwanger, und die letzte vermeintlich sehr protrahirte Menstrualblutung ist bereits das Signal, dass die Frucht abgestorben

ist. Eine Blutung aus den Genitalien tritt für gewöhnlich nicht auf, so lange die Frucht noch lebt; sie ist stets ein Zeichen des Fruchttodes.

Sorgfältige Anamnese mit eingehendster Berücksichtigung der Blutungsverhältnisse und Anfertigung einer Blutungskurve, so wie sachverständige bimanuelle Untersuchung sind die sichersten Hilfsmittel der Diagnose. Desshalb sollte der praktische Arzt in diesen beiden Punkten möglichst gründlich eingeübt sein. Von einer vorsichtigen Untersuchung in Narkose hat L. auch in der Klinik, wenn 6—8 Ärzte untersuchten, niemals Schaden gesehen.

Was die Behandlung betrifft, so ist bei schweren intraperitonealen Blutungen in jedem Falle die sofortige Laparotomie am Platze. Die Operation giebt sehr gute Resultate und ist, da bei der hochgradigen Anämie fast ohne Narkose ausführbar, kein zu schwerer Eingriff. Zugegeben auch die Schwierigkeiten der Praxis, sollte doch hier unbedingt operirt werden, besonders mit Rücksicht auf die Fälle, wo nach monatelanger konservativer Behandlung doch noch schließlich eine neue Blutung und akuter Exitus eintrat.

Auch in Fällen mit weniger bedenklichen Erscheinungen muss die Frau der arbeitenden Klasse, die nicht monatelang liegen kann, besser bald operirt werden, und eben so hat bei der besser situirten Trägerin der Extra-uterin-Schwangerschaft, sobald der Tumor von Neuem schnell wächst, oder neue Collapszustände kommen, die Operation an die Stelle der Palliativbehandlung zu treten. Die letztere gewährt überhaupt nur Aussicht bis Anfang des 3. Schwangerschaftsmonates, da später eine vollständige Resorption des Fötus nicht mehr zu erwarten steht.

Die Resultate der Operation sind heut zu Tage hervorragend gute.

Während von 20 Nichtoperirten aus seiner eigenen Thätigkeit ca. 25% starben, ist die Zahl der Todesfälle unter 98 wegen Extra-uterin-Schwangerschaft von ihm Operirten eine sehr geringe.

Herr Klotz hält ebenfalls die genaue bimanuelle Untersuchung für unentbehrlich. Von 3 konservativ behandelten Kranken ist eine an späteren wiederholten Blutungen zu Grunde gegangen. Jedenfalls muss unbedingt operirt werden, sobald während der Palliativbehandlung neue Blutungen eintreten.

Herr Brosin möchte auch die sichere Diagnose durch Palpation nicht entbehren, glaubt aber, dass die Narkose-Untersuchung im Allgemeinen weniger schonend ausgeführt werde als die ohne Narkose. Bezüglich des vom Vortr. erwähnten Zusammenhanges zwischen Tubenruptur und Tubenabort ist er nach seinen Erfahrungen — unter 15 operirten Fällen nur 1 Ruptur — entgegengesetzter Meinung, eben so bleibt ihm die Diagnose des Fruchttodes aus der uterinen Blutung unsicher, nachdem er trotz wochenlanger Blutungen eine lebende Frucht gefunden hat. Desshalb kann nicht frühzeitig genug operirt werden, zumal die Operation im Beginn der Schwangerschaft nicht schwierig und nicht besonders eingreifend ist. Weder unter seinen 15 Operirten noch unter den ca. 8 nicht operirten Fällen ist einer tödlich verlaufen.

Herr Schramm ist nie in die Lage gekommen, bei extra-uteriner Gravidität operativ vorgehen zu müssen. In den Fällen von Tubenschwangerschaft war die Diagnose durch Abgang der Decidua gesichert und erfolgte jedes Mal Heilung durch Anwendung der v. Winckel'schen Morphiuminjektion in den Tumor, die er desshalb ebenfalls warm empfehlen kann.

In gleicher Weise hat Herr Bode eine Anzahl von Fällen behandelt, andere Fälle hat er operirt und glaubt nicht, dass sich der operative Eingriff auch bei sachverständiger Palliativbehandlung immer vermeiden lasse. Bezüglich der Differentialdiagnose ist ein Fall interessant, wo Gravidität in dem einen Horn eines Uterus bicornis zuerst eine Tubengravidität vortäuschte. Zu einem häufigeren und rechtzeitigen operativen Vorgehen drängen auch die heftigen Beschwerden, die B. noch jahrelang hinterher von den Resten der Hämatocele in nicht operirten Fällen wiederholt beobachtete.

Nach gleichen Erfahrungen räth Herr Marschner lieber zeitig zu operiren. Mehrere Fälle schwerster akuter Blutungen hat er trotz des größten Collapses,

und zwar sämmtlich mit Erfolg, operativ behandelt; einen Fall, in dem er nach Wochen erst, trotz immer neuer Nachblutungen, endlich die Einwilligung zur Operation erlangte, verlor er in Folge von Darmocclusion am 4. Tage nach dem Eingriffe; von einer kleineren Anzahl exspektativ behandelter Fälle hat er zwar ebenfalls alle Pat. am Leben erhalten, eine vielleicht durch Anwendung der subkutanen Kochsalzinfusion, jedoch war der Verlauf bei dieser ein sehr langsamer und die Genesung in den ersten Monaten eine recht unvollkommene.

Ein sicher diagnosticirter Fall ist seiner Ansicht nach stets zu operiren, eben so die Fälle mit frischer Ruptur und akuter Anämie, da die Verblutungsgefahr schon in wenig Stunden eintreten kann. So konnte Herr M. bei derselben Kranken innerhalb Jahresfrist konstatiren, und zwar bei der ersten Operation, dass nach Verlauf von 14 Stunden seit eingetretener Ruptur sich $2^1/_2$ Liter, und gelegentlich der zweiten Operation, dass bereits innerhalb 4 Stunden sich $1^1/_2$ Liter Blut in die Bauchhöhle ergossen hatten. In diesen beiden Fällen war aus besonderen Gründen das Blut entfernt und darum auch gemessen worden, während er sonst das Blut, eben so wie Herr Leopold, in der Bauchhöhle zurücklässt.

Herr Bode hat nach Extra-uterin-Gravidität in 2 Fällen spätere Intra-uterin-Schwangerschaft beobachtet, Herr Leopold unter seinen konservativ behandelten Pat. nur 2mal, bei den operirten viel häufiger. Die Kombination von Ruptur und Abortus ist nach Herrn Leopold's Erfahrungen äußerst selten; entweder platzt die Tube — Ruptur — oder das abdominale Ende öffnet sich — Abortus.

Herr Klotz erwähnt noch einige Fälle, die er erfolgreich mit dem galvanischen Strom behandelt hat. 2monatliche Ovula wurden ohne Blutungen resorbirt.

Herr Meinert hält die Warnung vor bimanueller Untersuchung für die frischen Fälle von Blutungen aufrecht. Das nur peripher geronnene intraperitoneale Hämatom könne selbst durch eine schonende bimanuelle Betastung eingedrückt und dadurch eine erneute Blutung hervorgerufen werden. In allen seinen Fällen habe er natürlich die exakte Diagnose durch die später vorgenommene bimanuelle Untersuchung gestellt. Im Übrigen ist er, wie Herr Leopold, der Ansicht, dass für die Frage, ob operativ, ob palliativ zu behandeln sei, in erster Linie eine peinlichst genaue Indikationsstellung in jedem einzelnen Falle maßgebend sei.

II. Demonstrationen.

1) Herr Meinert exstirpirte im laufenden Jahre:

a. größere, intramurale Myome von 2, 5 und $1^3/_4$ kg, die beiden ersteren durch supravaginale Amputation, das letztere durch Enukleation. Bei der Auslösung des Doppeltumors von 5 kg Riss der stark erweiterten und hoch hinauf mit dem Uterus verwachsenen Harnblase. Blasennaht und extraperitoneale Versorgung des die Rissstelle stützenden Stumpfes. Genesung in allen 3 Fällen.

b. Seltenere Ovarialtumoren. Rundzellensarkom des linken Ovariums von 2 kg. Multilokuläres, honigwabenartiges Kystom des linken Ovariums von $1^1/_2$ kg bei einer 54jährigen Bäuerin. Dieser Fall glich unter den wenigen bekannt gewordenen Fällen dieser Art nur dem von C. Braun (Lehrbuch der Gynäkologie) als Myxoidkystom mit Ascites veröffentlichten. Die Fälle der übrigen Autoren waren doppelseitig und ohne Ascites.

2) Herr Schramm zeigt

a. einen mittels der Klemmzangenmethode vaginal exstirpirten Uterus im Gewicht von $1^1/_2$ kg. Derselbe ist von Hunderten kleineren und größeren Myomknoten (von Erbsen- bis Walnussgröße) durchsetzt und völlig degenerirt. Hochgradige Blasenbeschwerden bei der 45 Jahre alten Pat. gaben die Anzeige zur Exstirpation. Durch Druck auf den Blasenhals, seitens des Tumors, entstand Harnverhaltung und Ausdehnung der Blase bis zum Nabel.

b. Eine Parovarialcyste von der Größe einer Mannesfaust, die durch die vaginale, hintere Köliotomie entfernt wurde. In beiden Fällen schnelle, glatte Heilung.

Schwangerschaft.

6) **Huber.** Über Abortbehandlung.

(Graefe's Sammlung zwangloser Abhandlungen Bd. I. Hft. 5.)

Die Ansichten des Verf. werden nicht in allen Stücken die allgemeine Billigung finden. Warum soll z. B. eine Kranke bei normalem Verlauf post abortum täglich eine warme vaginale Spülung, noch dazu durch die Hebamme bekommen, da doch (p. 28) »der Heilungsverlauf ein um so günstigerer ist, je weniger an dem Genitalapparat der Kreißenden herumgearbeitet wird«. Ferner dürfte wohl ein völliges Verwerfen der Curette zu weit gehen. Von den Ergotinpräparaten wird das Ergotin. liquid. Paulssen bevorzugt; das officielle Extr. secal. cornut. fluid. der Pharmakopöe hat dieselben Vortheile und ist überall zu erhalten.

Verf. scheint doch wohl eine zu schlechte Meinung, wenigstens von der jüngeren Generation der praktischen Ärzte zu haben; es ist in diesem Punkt eine erhebliche Besserung gegen früher nicht zu verkennen.

Witthauer (Halle a/S.).

7) **Ulesko-Stroganowa** (Petersburg). Beiträge zur Lehre vom mikroskopischen Bau der Placenta.

(Monatsschrift für Geburtshilfe und Gynäkologie Bd. III. Hft. 3.)

Auf Anregung v. Ott's prüfte die Verf. die zahlreichen Untersuchungen über die Placenta nach. Sie giebt nach klarer Litteraturübersicht, welche auch die neuesten Arbeiten, wie die von Merttens u. A., noch berücksichtigt, die Beschreibung ihrer eigenen Präparate und erkennt danach die Nitabuch'sche Schicht nicht als integrirende Scheide zwischen fötaler und materner Decidua an, vielmehr schickt die erstere später zerfallende Zellwucherungen in die uterine hinein, wobei das Syncytium verdrängt wird durch die aktiv eindringenden, sich rasch vermehrenden Zellen der Langhans'schen Schicht. Letztere erscheint dabei als die eigentliche Matrix des Syncytium, an dessen Oberfläche Flimmern jedoch sicher nachzuweisen. (Verf. nimmt Zerfall der eigentlichen Uterusschleimhaut an und lässt daher über den Ursprung der Flimmern keine klare Erkenntnis zu.) Die Langhans'sche Schicht bildet auch große Zellknoten, die gegen Ende der Schwangerschaft zerfallen und »möglicherweise« so die intervillösen Räume entstehen lassen, da diese Knoten sich direkt in die uterinen Gefäße vorschieben. Die Trennung der Placenta von der Uteruswand geschieht durch Nekrobiose dieser Zellsäulen. In beiden Antheilen der Decidua findet sich Glykogen.

Die Studien erstrecken sich auch auf das Verhalten der Kaninplacenta. Da bei diesen Thieren nicht die ganze Uterusschleimhaut in Decidua umgewandelt wird, so sind die Veränderungen hier klarer zu übersehen. Durch weitere Vergleichung mit menschlichen, gesunden graviden Fruchthaltern kommt U. zu dem Schlusse: Das Syncytium ist eine Bildung fötalen Ursprunges, es geht aus der Langhans'schen Schicht zunächst hervor, die in ihm entstehenden Riesenzellen verschlingen die Zerfallsprodukte uterinen und fötalen Ursprunges, auf deren Kosten sie sich vermehren. Sie treten in Beziehung zu den Gefäßen der Serotina, ob sie aktiv Kapillaren bilden oder nur in solche einwuchern, ist noch eine offene Frage. »Man kann das Syncytium auffassen als eine kolossale vielkernige Zelle, welche die Zotten als kompakte Schicht überzieht.« **Roesing** (Hamburg).

8) **Neumann** (Wien). Beitrag zur Lehre von der Anwachsung der Placenta.

(Monatsschrift für Geburtshilfe und Gynäkologie Bd. IV. Hft. 4.)

Die Fälle von echter Placenta adhaerens sind recht selten, Berichte über solche mit genauerer mikroskopischer Untersuchung noch seltener. Verf. konnte nur 1 aus der Leopold'schen Klinik auffinden. Das reiche Material der Schauta-schen Klinik gab ihm Gelegenheit zu eigener Beobachtung. Es wird die genaue Darstellung eines Falles von Placenta praevia adhaerens gegeben. Der eingehende mikroskopische Befund gipfelt in der Anerkennung von schon durch Langhans

früher betonten histologischen Abnormitäten. Die Chorionzotten treten an den festhaftenden Stellen bei gänzlichem Fehlen einer Serotina in direkte Verbindung mit der nackten Uterusmuskulatur oder dem Endothel der intervillösen Räume. Hieraus erklärt sich gleichzeitig die ungenügende Thrombosirung dieser Räume. Nirgends finden sich deutliche Zeichen von Entzündung. Die Ätiologie bleibt vorläufig noch völlig unklar. **Roesing** (Hamburg).

9) **Teuffel** (Chemnitz). Beitrag zur Lehre von der Schwangerschaft bei abnorm fixirtem Uterus.

(Monatsschrift für Geburtshilfe und Gynäkologie Bd. III. Hft. 3.)

Bei einer Frau, die schon 2mal mittels Sectio caesarea entbunden, wurde T. durch die außerordentliche Verdünnung der Bauchwand- und anscheinend auch Uteruswandnarbe veranlasst, schon im 7. Schwangerschaftsmonat die Porro-Operation auszuführen. Er fand einen um ca. 90° nach rechts gedrehten und an dieser Beckenwand mit der 1. Narbe fixirten Uterus, während das Ligamentum latum der linken Seite bis in die Mitte des Leibes gezogen war. Glatte Heilung. Die Frucht lebte nur einige Stunden. **Roesing** (Hamburg).

10) **Mars** (Krakau). Angioma myxomatodes disseminatum placentae.

(Monatsschrift für Geburtshilfe und Gynäkologie Bd. IV. Hft. 3.)

24jährige Ipara erreicht im 8. Monat 116 cm Leibesumfang. Es wird Zwillingsschwangerschaft, Absterben eines Fötus mit sekundärem Hydramnios diagnosticirt. Einige Tage später erkrankt Pat. unter Symptomen von Typhus abdominalis, kommt vorzeitig nieder und gebiert einen 1800 g schweren Knaben und einen zweiten macerirten Fötus. Dieser schwamm in ca. 10 Liter Fruchtwasser. Die spontan entleerte Placenta zeigt einen etwa handtellergroßen, harten Knoten. Die histologische Untersuchung ergiebt, dass derselbe aus teleangiektatisch degenerirten Zotten entstanden ist. Solche Fälle sind bisher recht selten (ca. 20) beschrieben worden. **Roesing** (Hamburg).

11) **Maslowsky** (Petersburg). Zur Ätiologie der vorzeitigen Ablösung der Placenta vom normalen Sitz. Endometritis decidualis gonorrhoica.

(Monatsschrift für Geburtshilfe und Gynäkologie Bd. IV. Hft. 3.)

M. beobachtete eine subovale Blutung bei einer Primipara am Ende des 9. Schwangerschaftsmonates mit nachfolgender Frühgeburt und fieberhaftem Wochenbett. Der Mann hatte sich 7 Monate vor der Hochzeit gonorrhoisch inficirt. Die Untersuchung der Placenta und der Deciduafetzen ergab Endometritis decidualis interstitialis gonorrhoica mit positivem (Färbung nach Touton) Kokkenbefund. Verf. weist hin auf die Übereinstimmung seiner Beobachtung mit den Angaben von Wertheim, Fehling u. A. **Roesing** (Hamburg).

12) **L. Bailey** (Chesaning, Mich.). Superfötation und Superfekundation.

(Med. age 1896. No. 15.)

Das Vorkommen einer Superfecundatio, d. h. einer Befruchtung von zwei oder mehr Eiern derselben Menstruation durch verschiedene Kohabitationen ist unzweifelhaft. Dagegen wird eine Superfötation, d. h. die Bildung eines zweiten Fötus, nachdem in Folge einer vorausgegangenen Befruchtung die Menses bereits ein oder mehrere Male ausgeblieben sind, von vielen Autoren als unmöglich bezw. unerwiesen bezeichnet. B. hält sie für theoretisch wohl annehmbar. Wenn auch die Ovulation in der Regel während der Menses cessirt, so kommen doch Ausnahmen vor. Hierfür spricht das öfters beobachtete Anhalten der Menstruation nach eingetretener Schwangerschaft. Ein befruchtbares Ei wird sich also, wenn auch nur ausnahmsweise — und dies erklärt die Seltenheit der Superfötation — nach erfolgter Konception finden. Eine Befruchtung desselben kann stattfinden, so lange Decidua vera und reflexa noch von einander getrennt sind, d. h. bis zum Ende des 3. Monates.

Als beweisend für das Vorkommen einer Superfötation führt R. folgenden von ihm selbst beobachteten Fall an:

Bei einer 27jährigen Ipara wurde zuerst ein ca. 4monatlicher, normal gebildeter, lebender Fötus geboren, dann ein zweiter, welcher alle Zeichen der Reife aufwies. Die Placenten waren getrennt. **Graefe** (Halle a/S.).

13) O. Sion. Contribution à l'étude de l'hydramnios dite aiguë et de son traitement.

Thèse de Paris, H. **Jouve**, 1896.

Neben dem gewöhnlichen Hydramnion giebt es eine besondere Form, welche sich in den ersten Schwangerschaftsmonaten entwickelt, sehr rasch verläuft und die Schwangerschaft nicht zum normalen Ende kommen lässt. Diese akute Form ist sehr selten. Unter den 10977 Geburtsgeschichten der Baudelocque'schen Klinik in Paris findet sich 623mal Hydramnion verzeichnet, darunter nur 8mal das akute. Im Ganzen konnte S. 53 solche Fälle aus der Litteratur zusammentragen, 25mal bestand dabei Zwillingsschwangerschaft, 6mal sichere, 6mal äußerst wahrscheinliche und 3mal fragliche Syphilis, so dass ein Zusammenhang von akutem Hydramnion mit Zwillingsschwangerschaft und mit Syphilis kaum zu leugnen ist. Für die Frucht ist die Prognose äußerst schlecht. In den 23 in der Litteratur mitgetheilten Fällen von akutem Hydramnion bleibt von den 32 Früchten nur eine am Leben. Für die Mutter ist der Zustand sehr schmerzhaft, starke Leibschmerzen, Athemnoth, Anschwellungen stellen sich ein.

Therapeutisch wird stets zuerst das Jodkali wegen seiner specifischen Wirkung versucht. Versagt der Erfolg, so wäre, wenn die Schwangerschaft ihrem normalen Ende nahesteht oder wenn die Frucht abgestorben ist, die Blase zu sprengen, in den anderen Fällen ist die Punktion des Uterus indicirt. Bei Ausführung derselben ist eine Verletzung des Kindes oder der Placenta nicht mit Sicherheit zu umgehen. **Schober** (Paris).

14) J. Ballaud. Influence du saturnisme sur la marche de la grossesse, le produit de la conception et l'allaitement.

Thèse de Paris, **L. Bataille & Cie.**, 1896.

Die erste Hälfte der Arbeit ist dem Einfluss der chronischen Bleiintoxikation auf die Schwangerschaft gewidmet. Verf. hat 10 trächtige Kaninchen durch Einspritzungen von essigsaurem Blei und durch Fütterung mit Bleikarbonat in den Intoxikationszustand versetzt, nur 2 davon hatten rechtzeitige Geburt und lebensfähige Junge. In der Statistik der Baudelocque'schen Klinik in Paris finden sich in den letzten 6 Jahren 30 schwangere Frauen, welche Bleiintoxikationssymptome aufwiesen, sie haben zusammen 82 Schwangerschaften gehabt mit nur 24 Geburten am normalen Schwangerschaftstermin, die übrigen endeten mit Frühgeburt oder Abort. Diese Frauen waren in Schriftsetzereien, bei Malern, in der Bijouterie oder in Fabriken für künstliche Blumen beschäftigt gewesen. B. hat selbst ein solches Atelier aufgesucht und giebt an, dass es unter den Arbeiterinnen bekannt sei, dass sie gewöhnlich, wenn geschwängert, abortiren oder ein elendes Kind zu frühzeitig gebären.

Im zweiten Theil studirt Verf. den Einfluss der Bleiintoxikation auf das Stillen. Eine bisher gesunde stillende Hündin bekommt Blei verfüttert, ihre bis zu diesem Moment normalen Jungen fangen an elend zu werden und mehr und mehr abzunehmen. Bei zweien derselben gelang es, in Muskeln und Eingeweiden Blei nachzuweisen. Die Milch der Hündin konnte B. nicht untersuchen, dagegen gelang dies mit Frauenmilch, in 115 g konnte annähernd $^1/_2$ mg Blei gefunden werden. Bei Bleiintoxikation ist also das Stillen durchaus zu verbieten. **Schober** (Paris).

Originalmittheilungen, Monographien, Separatabdrücke und Büchersendungen wolle man an *Prof. Dr. Heinrich Fritsch* in Bonn oder an die Verlagshandlung *Breitkopf & Härtel* einsenden.

Druck und Verlag von Breitkopf & Härtel in Leipzig.

Centralblatt

für

GYNÄKOLOGIE

herausgegeben

von

Heinrich Fritsch

in Bonn.

Einundzwanzigster Jahrgang.

Wöchentlich eine Nummer. Preis des Jahrgangs 20 Mark, bei halbjähriger Pränumeration. Zu beziehen durch alle Buchhandlungen und Postanstalten.

No. 7. Sonnabend, den 20. Februar. 1897.

I. Eine Operation der Cystocele vaginalis[1].

Von

R. Gersuny.

Die von mir in der letzten Zeit wiederholt ausgeführte Operation der Cystocele vaginalis besteht, um es kurz zu sagen, in der Einstülpung jenes Theiles der Blasenwand, welcher die Cystocele bildet, in das Innere der Harnblase. Wenn man bei Cystocele vaginalis durch die vordere Wand der Scheide einen medianen Längsschnitt macht, der von der vorderen Muttermundslippe beginnt und bis in den Urethralwulst hineinreicht, so kann man von diesem Schnitt aus die vordere Scheidenwand nach beiden Seiten hin sehr leicht bis an die Grenze der Cystocele (oder darüber hinaus) von der Blase ablösen. Die abgelösten Theile der Scheide hängen dann zu beiden Seiten schlaff herab und die bloßgelegte Cystocele ist für die folgenden Eingriffe bequem zugängig.

[1] Vortrag, gehalten in der geburtshilflich-gynäkologischen Gesellschaft in Wien 1897.

Jetzt legt man eine Reihe von Nähten an, durch welche die wunde Außenseite der Blase in der Medianlinie zusammengeheftet wird, so dass eine gegen das Blasenlumen aufgestellte niedrige Falte entsteht. Durch eine zweite, in gleicher Weise angelegte Reihe von Nähten wird diese Falte höher gemacht, während die Vorwölbung der Blase nach unten sich abflacht. Durch eine dritte oder wenn erforderlich auch eine vierte Nahtreihe wird die Cystocele vollends eingestülpt. Jetzt ist der in der Wunde noch sichtbare Theil der Blasenwand quer in einer Ebene gespannt, ohne Neigung, sich gegen das Scheidenlumen vorzuwölben; führt man eine Sonde durch die Harnröhre ein, so kann man, indem man sie von einer Seite zur anderen bewegt, den durch die Einstülpung im Blasengrunde entstandenen Längswulst abtasten. Den Schluss der Operation bildet die Vereinigung der Wunde in der vorderen Wand der Scheide. Durch die Einstülpung der Cystocele ist die bloßliegende Wundfläche der Blase beträchtlich verschmälert, die abgelösten Theile der vorderen Scheidenwand sind überdies gegen die Mittellinie verschoben und lassen sich darum ohne jede Spannung über einander legen, mit einem Wort, die Lappen sind zu groß; man schneidet desshalb an jedem Wundrand mit der Schere einen schmalen Streifen der Scheidenwand fort, so dass ein elliptischer Substanzverlust analog wie bei der gebräuchlichen Colporrhaphia anterior, nur viel schmaler, entsteht, den man ohne jede Spannung schließt.

Es ist ohne Weiteres klar, dass bei dieser Operation der Defekt in der vorderen Vaginalwand wesentlich kleiner sein darf, als bei der üblichen Methode der Colporrhaphia anterior, ja dass man ganz darauf verzichten könnte, ein Stück aus der Vagina zu excidiren, denn es besteht zwischen den beiden Operationsmethoden der wesentliche Unterschied, dass bei der gebräuchlichen Methode die Blase von der durch Excision verschmälerten und durch die Naht gespannten vorderen Scheidenwand getragen wird und auf dieser lastet, während nach der Einstülpung der Blase auf die Tragfähigkeit der vorderen Scheidenwand verzichtet werden kann.

Die Erklärung dafür ist leicht zu geben.

Unter normalen Verhältnissen ruht die Blase auf dem Theil des Beckenbindegewebes, welcher von der Innenwand des knöchernen Beckens ausgeht und gegen die Mitte ziehend das Septum vesicovaginale bildet, wie auf einer gut gespannten Hängematte. Durch die Überdehnung oder Zerreißung dieser Unterlage verliert die Blase ihre Stütze und baucht sich nach unten gegen die Scheide aus wie durch eine Bruchpforte, deren Weite dem Umfang der Basis der Cystocele entspricht. Wenn man nun die Cystocele nach Ablösung der Scheide gegen das Blasenlumen einstülpt und in der beschriebenen Weise durch Nähte fixirt, so bringt man zugleich die Ränder des Defektes in dem die Blase normalerweise stützenden Bindegewebe näher an einander. Man sieht dies bei der Vornahme der Blaseneinstülpung daran, dass man bei jeder folgenden Reihe von Ein-

stülpungsnähten durch dickere, an der Blasenwand locker haftende Bindegewebsschichten sticht, als bei der vorhergehenden; diese dickeren Bindegewebsschichten gehören schon dem weniger beschädigten Theile des Septum vesicovaginale an.

Ich glaube daher durch die Blaseneinstülpung die natürlichen Verhältnisse des Beckenbindegewebes wieder herzustellen oder doch diesem Ziele näher zu kommen, als es bei der gebräuchlichen Colporrhaphia anterior geschieht, bei welcher wohl auch die Lücke im Septum vesicovaginale verkleinert wird, nur beträgt diese Verkleinerung nicht mehr als die Breite des aus der vorderen Scheidenwand herausgeschnittenen Stückes und wird mit einer entsprechenden Verengerung der Scheide erkauft, man kann also hierbei nicht so weit gehen, als bei der Blaseneinstülpung. Bei dieser kann man, wie schon erwähnt, mit einem geringen Substanzverlust der Scheide auskommen, ja man könnte einen solchen ganz vermeiden und doch das Ziel der Operation erreichen. In den zuletzt operirten Fällen habe ich aus der vorderen Scheidenwand ein kaum über einen Centimeter breites Stück entfernt und aus dem restlichen Überschuss an Material einen gegen die Scheide vorspringenden niedrigen Kamm gebildet, so dass für eine vielleicht später bei einer Entbindung nöthige starke Ausdehnung des Scheidenrohres vorgesorgt war.

Zum Nähen verwendete ich in meinen Fällen Formalinkatgut, da es nicht allzu rasch resorbirt wird und den Vortheil gewährt, dass man fast Alles — Einstülpungsnähte und Scheidennähte — fortlaufend nähen kann. Nur bei der letzten Reihe der Einstülpungsnähte, bei welcher die Spannung größer ist, bevorzugte ich die unterbrochene Naht.

Diese ist keine gewöhnliche Knopfnaht, sondern eine Arte Matratzennaht, die ich auch sonst (z. B. als äußere Darmnaht) zum Zweck der Einstülpung gelegentlich verwende. Sie wird angelegt, indem man die Nadel zuerst auf der einen Seite der Nahtlinie, dieser parallel, durch das Gewebe führt, so dass Einstich und Ausstich gleich weit von ihr entfernt sind, dann in gleicher Weise, nur in entgegengesetzter Richtung, auf der anderen Seite der Nahtlinie. Knüpft man eine solche Naht, so bildet sie eine Schlinge in einer Ebene, die der Oberfläche des genähten Organs tangential aufliegt (rechtwinklig gegen die der gewöhnlichen Knopfnaht).

Diese Naht scheint hier gewisse Vorzüge vor der gewöhnlichen Knopfnaht zu haben, doch möchte ich darauf nicht viel Gewicht legen.

Die Naht der Scheide, welche, wie schon hervorgehoben, keine Last zu tragen, keine Spannung zu überwinden hat, kann als fortlaufende Naht angelegt werden. Vor ihrer Anlegung drängte ich die Blase von der Cervix weg nach vorn und fasste dann mit den obersten Scheidennähten gleichzeitig die dadurch freigelegte vordere Cervixwand; auf diese Art wurde das vordere Laquear höher hinauf verlegt und drängte die Blase dauernd vom Uterus ab, gerade an jener Stelle, wo nicht selten die Cystocele zuerst herabtritt. Ob dies einen Vortheil hat oder ob es nicht zweckmäßiger wäre, die Einstülpung der

Blase bis in diese Gegend fortzusetzen, kann ich, da ich das letztere noch nicht versucht habe, nicht entscheiden.

Bei der Freilegung der Cystocele denkt man natürlich an mögliche Kollisionen mit den Ureteren; ich habe bei meinen Operationen die Harnleiter nicht zu Gesicht bekommen und halte ihre Verletzung für nicht leicht möglich, weil man die Ablösung der Scheide von der Cystocele großentheils auf stumpfem Wege erreichen kann; je weiter man sich von der Mittellinie entfernt, desto leichter gelingt die Ablösung.

Die Formveränderung der Blase und die Verminderung ihrer Kapacität dürfte keine nachtheiligen Folgen haben; in den bisher operirten Fällen wurde in dieser Richtung keine Bemerkung gemacht.

Der unmittelbare Erfolg der Operation ist sehr befriedigend, auch die anatomische Betrachtung scheint mir die Behauptung zu rechtfertigen, dass die Einstülpung der Blase einen Fortschritt in der Behandlung der Cystocele vaginalis bedeutet.

II. Retrofixatio colli mittels Kolpo-Coeliotomia posterior. (7 Fälle nach eigenem Verfahren.)

Von

Dr. **Max Sperling** in Königsberg i/Pr.

In der Monatsschrift für Geburtshilfe und Gynäkologie (Bd. IV Hft. 2, August 1896) ist ein Artikel von Dr. Pagenstecher in San Luis de Potosi (Mexiko) erschienen, welcher mich veranlasst, mit dieser meiner Publikation früher hervorzutreten, als es zunächst beabsichtigt war. Der betreffende Artikel ist betitelt: »Retrofixatio colli versus Ventro-Vesico-Vaginofixatio corporis uteri«.

Die dauernd sich mehrenden Berichte über Geburtsstörungen bei vagino- und auch ventrofixirten Frauen und die durch die Litteratur hinlänglich bekannten theoretischen Erwägungen, welche hin- und herschwanken zwischen dem Zweifel an der Berechtigung einer unnatürlichen festen Fixirung des Fundus uteri und dem durch die Erfahrung erstarkten Misstrauen gegen eine rein peritoneale Vereinigung des Perimetrium mit dem parietalen oder vesicalen Peritonealblatt, diese Momente waren es, welche Pagenstecher veranlassten, die bereits von einer ganzen Anzahl von Autoren in verschiedenster Form ausgeführte Retrofixatio colli wieder von Neuem in Ehren zu bringen und mit einer eigenen Modifikation praktisch zu verwerthen und zu empfehlen. Alle diese Methoden haben das mit einander gemeinsam, dass Fundus sowohl wie Corpus in keiner Weise in ihrer Beweglichkeit behindert werden, und das ist allerdings der Kernpunkt der Bedeutung der Retrofixatio colli.

Von derselben Überlegung ging ich aus, als ich im Juni 1895 zum 1. Male eine derartige Operation nach meinem eigenen Plan machte, und habe seit jener Zeit 7 derartige Operationen ausgeführt, auf die ich später zurückkommen will.

Die verschiedenen Methoden, welche das Resultat einer Ante-

versio-flexio mobilis des Uterus bezweckten, sind in einem Artikel von Sänger: »Über Retrofixatio colli uteri retroflexi« (Centralbl. für Gynäkologie 1891 Nr. 44) sehr genau angeführt und beschrieben.

Nach der Schwere des Eingriffes möchte ich sämmtliche Versuche, durch eine Fixirung des Collum uteri nach hinten eine Retroflexio uteri zu korrigiren, in 3 Klassen eintheilen. Der schwerste Eingriff ist jedenfalls die Verkürzung der Ligamenta sacrouterina auf dem Wege der Laparotomie. Demnächst folgen die Fixirungsmethoden, welche eine Kolpo-Coeliotomia posterior vorausschicken, und 3. sind es eine große Anzahl von Operations- und Ätzverfahren, welche mittels Schrumpfung des retrocervicalen Gewebes oder Verkürzung der Ligamenta sacrouterina durch Ligatur (Sänger) ohne Eröffnung des Douglas'schen Raumes zum Theil mit Zuhilfenahme einer Kolporrhaphia posterior darauf abzielen, die Portio nach hinten und den oberen Hebelarm des Uterus, den Fundus, um eine frontale Achse nach vorn überzuhebeln.

Als ich mich zur Behandlung der durch Pessarien nicht zu korrigirenden Retroflexio uteri — meistens also fixata — vermittels der Retrofixatio colli entschloss, ging ich von folgenden Überlegungen aus. Die nach den ungünstigen Erfahrungen in der Geburt (Strassmann) zum Theil etwas diskreditirte Vaginofixatio wurde in verschiedener Weise: »durch Fixation des Fundus am Peritonealüberzug der Blase, Fixation der Tubenecken an Stelle des Fundus an die Vagina, Verkürzung der Ligamenta rotunda und auch der Ligamenta rectouterina vom vorderen Scheidengewölbe aus«, modificirt. Diese Methoden haben das Gemeinsame, dass eventuell bestehende hintere Adhäsionen nicht gelöst, sondern angespannt oder gar gezerrt werden und die Beweglichkeit des Fundus eben erheblich verringert wird. Die rein peritoneale Verheilung bietet erfahrungsgemäß, selbst bei Ventrofixationen, keine sichere Garantie für den Dauererfolg und die Verkürzung der Ligamenta rectouterina von einer Eröffnungswunde des vorderen Scheidengewölbes aus erscheint bei der Entwicklung und darauf folgender Reposition des ganzen Fundus uteri doch ein nicht ganz unerheblicher Eingriff zu sein. Noch eingreifender ist gewiss jedes Verfahren auf dem Wege der Laparotomie.

Eine Scheu vor der Eröffnung des Douglas'schen Raumes schien mir nach den bezüglich der Reaktionserscheinungen vorzüglichen Erfolgen der »Vaginofixation mit Eröffnung der Plica vesico-uterina« nicht gerade am Platze, und im Interesse der möglichst vollständigen Lösung vorhandener Adhäsionen, die doch der Erfolg der Operation meistens bedingen wird, schien mir die Eröffnung der Peritonealhöhle sogar nothwendig.

Die Eröffnung vom vorderen Scheidengewölbe aus involvirt noch eine relative Gefahr, das ist die Verletzung der Blase und der Ureteren. Jedenfalls fühlt man sich bei Verfolgung des Weges durch das hintere Scheidengewölbe unwillkürlich viel sicherer vor der Gefahr der Nebenverletzung.

Auf Grund obiger Erwägungen entschloss ich mich zur Retrofixatio colli uteri mit Eröffnung des Douglas'schen Raumes.

Ich möchte nun zunächst die Operationsmethoden, welche in der Technik meinem Verfahren am nächsten stehen, hier kurz beschreiben.

Stratz (Zeitschrift für Geburtshilfe und Frauenkrankheiten Bd. XXI. 1891) sagt: »Maßgebend war für mich ein Ausspruch Hegar's, welcher sich dahin äußerte, dass die so häufig in seiner Klinik ausgeführten Kolporrhaphien es selten nöthig machten, ein Pessar zu Rathe zu ziehen.« Diesen Ausspruch Hegar's bezieht Stratz auch auf die Pessarien nach Hodge zur Hebung einer Retroflexio uteri. Stratz machte auch die Beobachtung, dass die weit hinaufreichenden hinteren Kolporrhaphien die Lage des Uterus sehr günstig beeinflussten. Dieses erklärt der Autor durch die Stütze des neu geschaffenen breiten Dammes und dadurch, dass die Beeinträchtigung des Douglas'schen Raumes, seine Verengerung durch den hineinragenden hinteren Scheidenwulst ein Hineinsinken des Fundus erschwerten. Sein Verfahren ist nun folgendes: »Nach gründlicher Desinfektion des ganzen Operationsfeldes und der Ausführung der Excochleatio uteri wird der Damm zwischen Scheide und Rectum etwa an der Übergangsstelle der äußeren Haut in die Schleimhaut der Vulva durch einen \/-Schnitt (Spitze nach hinten) gespalten. Nun wird möglichst dicht unter der Schleimhautoberfläche nach der Vagina zu ein vorderer Lappen stumpf lospräparirt und zwar bis hinauf an die Portio. Ist der Lappen geformt, so fasst man denselben mit zwei langen Péan'schen Pincetten, die dem Verlauf der Columna rugarum posterior entsprechend angelegt werden, und spaltet ihn zwischen denselben in der Mittellinie bis oben an die Portio. Die vordere Scheidenwand wird mit einem gewöhnlichen Simon'schen Speculum nach oben gedrängt. Die Lappen werden nun mittels der angelegten Pincetten nach beiden Seiten hin aufgerollt, so dass das retrovaginale Bindegewebe frei liegt. Aus demselben hebt sich nun im oberen Wundwinkel, dicht hinter der Portio eine kugelige flache Hervorwölbung ab, in der man den Fundus uteri fühlen kann. Dieselbe wird mit zwei chirurgischen Pincetten gefasst und vorgezogen, zwischen diesen wird vorsichtig in der Mittellinie der Douglas'sche Raum so weit eröffnet, dass man mit dem Finger eindringen kann. Man kann nun den Schnitt beliebig erweitern, das untere blinde Ende mit der Pincette fassen, stumpf von der Umgebung lospräpariren, und so viel davon reseciren, als man für nöthig hält. Hierauf wird der Uterus reponirt, dabei eventuelle Adhäsionen gelöst und dann mittels der noch liegenden Péan'schen Pincetten die Scheidenwunde der Wundfläche am Rectum entgegengedrängt. Mit versenkten Katgutnähten wird nun die ganze Wunde unter allmählichem Aufrollen der seitlichen Lappen sagittal geschlossen.«

In einzelnen Fällen hat Stratz den Douglas überhaupt nicht eröffnet, sondern die sich nach unten in die Wundfläche hervorwölbende

rundliche Kuppe desselben von der Umgebung abgelöst, umschnürt und resecirt.

Das Wesentliche der Operation sieht Stratz in der Verödung des Douglas'schen Raumes, welche das Überfallen und Hineinsinken des Fundus uteri in die Kreuzbeinhöhlung verhindern soll.

Pagenstecher (s. o.) nennt sein Verfahren eine Modifikation der Operation nach Stratz, auch er legt den Hauptwerth auf die Verödung des Douglas'schen Raumes, weil derselbe bei physiologischer Anteversio-flexio uteri eigentlich nur virtuell in einem schmalen Spalt zwischen der obern Scheidenpartie und dem Rectum bestehe. Bei bestehender Retroflexio uteri ist dagegen der ganze Douglas weit entfaltet und ausgedehnt.

Pagenstecher stellt nun folgende Betrachtungen an: »Wenn es gelänge, den Grund des Douglas'schen Raumes operativ auszuschalten, so wäre damit von selbst ein Abweichen der Portio nach vorn ausgeschlossen, was an und für sich hinreichend wäre, einer Retroversioflexio uteri entgegen zu arbeiten.« »Wenn es ferner gelänge, die an der Cervix nach hinten wirkende Kraft so hoch entspringen zu lassen, dass sie etwa um ein Geringes unterhalb der Querachse des Uterus zu liegen käme, dann müsste bei voller Entfaltung der Kraft die Cervix so hoch nach hinten gehoben werden, dass der Fundus in fast horizontaler Anteversion nach vorn gehebelt würde.«

Das Operationsverfahren ist folgendes. Pagenstecher fixirt mit Hakenzangen zwei seitliche Punkte hoch oben im Fornix, und genau in der Mittellinie sich haltend schnitt er zwischen ihnen die hintere Scheidenwand in einer Länge von 5—6 cm ein und drang langsam bis zum Douglas vor. Sobald dieser eröffnet war, stülpte er seinen linken Zeigefinger in das Cavum Douglasii bis zum Grunde ein und schlitzte dessen vordere Wand auf. Dann brachte er die Cervix nach hinten oben in die Vagina und ließ sich zugleich durch einen Assistenten den Uterus in forcirter Anteversion fixiren. Dann führte er die Naht der gespaltenen hinteren Scheidenwand an der Vorderfläche des Rectum folgendermaßen aus. Der mit Gaze umwickelte, hoch ins Rectum hineingeführte linke Zeigefinger bauchte einen möglichst hoch gelegenen Punkt der vorderen Rectalwand in die sagittale Scheidenwunde hervor. Hierauf wurde quer durch den eröffneten Douglasgrund hindurch eine mit Silkworm armirte krumme Nadel durchgeführt, welche nach einander linken Wundrand der Vagina, linken Rand des geschlitzten Douglas, vordere Rectalwand, dann rechten Douglasrand und die Vaginalwand durchstach.

Sofortige Knüpfung dieser ersten und untersten Naht. In dieser Weise werden nach einander 5 Nähte gelegt, indem darauf geachtet wurde, dass immer nächst höher gelegene Punkte der Rectalwand in die Naht einbezogen wurden, was dadurch leicht erzielt wurde, dass die erst gelegten Nähte als Zügel dienend die bereits genähten Partien nach unten anzogen, während der ins Rectum eingeführte

Finger immer neue und höher gelegene Theile der Rectalwand in die Wunde hineinstülpt.

Nach dieser Methode wurde ein Fall operirt. Kein Fieber, kein lokaler Schmerz, keine Nachblutung. Nach 8 Tagen Entlassung mit schön granulirender Wunde und mit in situ gelassenen Silkwormfäden. Wiederum in 8 Tagen: Uterus in schöner Anteflexion: Nach abermals 8 Tagen wird sicherheitshalber ein Thomas-Pessar eingelegt. Nach 6 Wochen Entfernung der Fäden.

In künftigen Fällen will Pagenstecher das hintere Scheidengewölbe im halben Bogenschnitt eröffnen und die Wunde sagittal vernähen, um so die Cervix noch mehr nach hinten und oben zu verschieben.

Die Arbeiten von Stratz waren mir theilweise bekannt, als ich mich im Juni 1895 mit dem Plan einer Retrofixatio colli beschäftigte. Die Arbeit von Pagenstecher habe ich kurz nach ihrem Erscheinen im August v. J. zu Händen bekommen.

Eine günstige Beeinflussung der Lage des retroflektirten Uterus in Folge einer wegen Descensus resp. Prolaps ausgeführten hinteren hohen Kolporrhaphie habe ich als Assistent an der hiesigen Universitätsfrauenklinik innerhalb 4 Jahren auch sehr oft beobachtet. Trotzdem die Vaginofixation nicht ausgeführt war, war das Schwinden derjenigen Beschwerden, deren Schwund augenblicklich nach der Operation eben zur Beobachtung kommen kann, d. h. hauptsächlich der Kreuzschmerzen, des Druckes auf den Darm etc. geradezu frappirend. Die Haltung des Uterus war aber meistens unverändert und nur durch die Stütze des neu geschaffenen Dammes war der Uterus in toto gehoben, also nur in der Lage, nicht in der Haltung verändert. Der Druck auf die Beckenorgane, die Zerrung der erschlafften Befestigungsbänder, besonders der Ligamenta sacrouterina und des retrocervicalen Bindegewebes war aufgehoben, und so erklärte sich wohl auch durch den anatomischen Befund das Schwinden der Schmerzen im Kreuz und in der Beckenpartie.

Wie eine Resektion des Douglas'schen Raumes, wie sie Stratz zum Theil auch ohne Eröffnung desselben mittels Umschnürung ausübte, durch die Verödung dieses Cavum einen dauernden Erfolg herbeiführen kann, hatte gewisse Zweifel in mir erweckt. Man kann ja doch nur den alleruntersten Theil des Hohlraumes abschnüren, so weit, als das Peritoneum das Septum rectovaginale bedeckt und vielleicht auf den Fornix vaginal übergreift. Von Uterus und Rectum wird man das Peritoneum wohl nicht ohne Schwierigkeiten und Gefahren abtrennen können. Ein Übersinken des Fundus wenn auch nicht ganz bis zu der Tiefe, wie vor der Operation, wäre daher doch nicht ausgeschlossen? Der Erfolg der Operation nach Stratz schien mir daher hauptsächlich in der Fixirung des Collum uteri nach hinten und nicht in der Verödung der untersten Kuppe des Douglas'schen Raumes zu liegen.

Die primären anatomischen Veränderungen, welche sekundär

zum Übersinken des Fundus nach hinten führen, scheinen mir hauptsächlich in der Erschlaffung der Befestigungsbänder des Uterus zu liegen und nicht am wenigsten in der Erschlaffung des retrocervicalen Bindegewebes und der Ligamenta sacrouterina. In Folge dieser Erschlaffung sinkt die Portio nach vorn unten, die Haltung des Uterus wird zunächst eine gestreckte und der intraabdominale Druck wirkt jetzt mehr auf die Kuppe des Fundus uteri ein, während er in der physiologischen Lage auf die Hinterfläche des Uterus drückt. Aus dieser Verschiebung des Angriffspunktes und der Richtungslinie dieser Druckkraft muss die Tendenz des Uterus, nach hinten überzusinken, resultiren; und so wird der Fundus schließlich gegen das Kreuzbein getrieben werden. Die Insulte, welche die pathologischen Veränderungen in erster Linie herbeiführen, besonders eine große Anzahl von Geburten, wirken aber gerade in Richtung der Führungslinie des Beckens, d. h. sie haben das Bestreben, die Cervix und die hinteren Befestigungsbänder nach vorn unten auszuziehen.

Wirken diese Kräfte auch nach der Verödung der untersten Kuppe des Douglas'schen Raumes fort und widersteht diesem Zuge die Rückwärtsanheftung der Cervix nicht, so wird trotz Abschnürung des Douglas der Fundus seinen Weg nach hinten nehmen und diese dauernde Einwirkung des intraabdominalen Druckes wird den verflachten Douglas durch Einkeilung des Fundus uteri wieder so weit dehnen, dass er sein Bett an der Kreuzbeinhöhlung findet. Das Wesentliche scheint wohl also in einer möglichst kurzen hohen und festen Anheftung der Cervix nach hinten zu bestehen. Dass übrigens bei der Umschnürung und Resektion des Douglas'schen Raumes nur der untere Theil dieses Cavums betroffen wird, giebt Stratz selbst an und der Fall XIV (Artikel Zeitschrift für Geburtshilfe und Frauenkrankheiten 1891) scheint die Möglichkeit der abermaligen Entstehung einer forcirten Retroflexion zu beweisen; der Autor sagt ausdrücklich, dass 2 Monate nach der Operation die Adhäsionen den Uterus wieder »in die Tiefe« gezogen hatten.

Den Ausführungen Pagenstecher's: »Es muss das Ausweichen der Portio nach vorn ausgeschlossen werden, nur so kann das abermalige Umkippen des Fundus nach hinten vermieden werden«, schließe ich mich vollkommen an.

Pagenstecher hat dieses erreicht, indem er das durchtrennte Vaginalgewölbe möglichst hoch an die vordere Rectalwand annähte. Letztere wurde hierzu vom Darmlumen aus mit einem Finger in die Vaginalwunde hineingedrückt, so dass hierdurch ein Divertikel des Rectum in den Douglas'schen Raum und die Vaginalwunde hineingezogen werden musste. Auf diese Eventualität macht schon Stratz aufmerksam und überzeugt sich in einem Falle nach der Operation ausdrücklich davon, dass dieser Kunstfehler nicht zu Stande gekommen war.

Beim Entwurf meines Operationsplanes ging ich von folgenden Punkten aus:

1) Die Cervix sei möglichst tief zu fassen; 2) dieselbe möglichst hoch und mit Umfassung möglichst widerstandsfähigen Gewebes anzunähen; 3) eine Divertikelbildung des Rectum sei zu vermeiden; 4) auf eine Verflachung oder Verödung des Douglas'schen Raumes sei kein wesentlicher Werth zu legen; 5) der redressirten physiologischen Lage des Uterus unmittelbar nach der Operation noch einige Zeit eine Unterstützung zu gewähren, um eine sofortige Belastung der vernähten Gewebspartien zu verhindern.

Ich verfuhr in folgender Weise: Zunächst trennte ich quer halbbogenförmig durch einen 6—7 cm langen Schnitt das hintere Vaginalgewölbe und das retrocervicale Bindegewebe dicht an der Cervix ab und ging in dieser Wunde, mich dicht an die Cervix haltend, bis in den Peritonealraum vor. Derselbe wurde der ganzen Länge der Vaginalwunde entsprechend eröffnet. Der Uterus, welcher an der Portio mit Zangen gefasst und angezogen ist, ist meistens hierdurch in ziemlich gestreckter Haltung fixirt, d. h., aus seiner ursprünglich retroflektirten Haltung ist er in eine gestreckte übergegangen, welche auch nach Lösung von Adhäsionen bei fortbestehender Zugwirkung der Portiozangen in eine anteflektirte Haltung nicht umgewandelt werden kann. Nach Eröffnung des Douglas löste ich stumpf die Adhäsionen und brachte nunmehr nach Aufhebung der Zangenwirkung an der Portio den Uterus mittels Sonde in Anteversion. Gelang das Aufrichten und hielt sich der Uterus in dieser Lage nach Entfernung der Sonde, so nahm ich an, dass die Ablösung der Adhäsionen in genügender Weise geschehen wäre und zog die Portiozangen jetzt wieder an, um mir das Operationsfeld zugänglich zu machen. Dann setzte ich entsprechend den beiden seitlichen Endwinkeln der Wunde möglichst weit nach oben und hinten in das Peritoneum — das lockere Bindegewebe mitfassend — je eine einzinkige sog. Kugelzange ein und zog diese seitlichen Partien etwas vor. Der anatomische Punkt des Zangenangriffs liegt im hinteren Theil der Basis der Ligamenta rectouterina (Douglas'sche Falte). Nachdem nun die an der hinteren Wand der Cervix durch die Ablösung des Septum rectouterinum entstandene, meistens ca. 3 cm hohe ziemlich stark blutende Wundfläche mittels Thermokauter so weit verschorft war, dass nur am unteren Rande ein ca. $^1/_2$ cm hoher Wundstreifen noch unverschorft blieb, nähte ich nun die seitlich liegenden Basispunkte der Ligamenta rectouterina, in welchen die Zangen einsetzten, in der Mittellinie dieses Wundstreifens der Cervix an. Die Silkwormnaht umfasste hierbei, von dem Angriffspunkt der Zangen beiderseits im Peritoneum ausgehend (doppelt armirter Faden), in seitlicher Richtung das retrocervicale und retrokolpale Bindegewebe in ganzer Höhenausdehnung, trat dann durch die Vaginalschleimhaut und umfasste schließlich den oberen und unteren Rand des oben geschilderten querverlaufenden Wundstreifens der hinteren Cervicalwand in der Mittellinie. Sie wurde in der Vagina geknüpft.

Der Rest der noch klaffenden Wunde wurde je nach Lage des Einzelfalles durch oberflächliche Vernähung des unteren Randes des Wundstreifens mit dem Wundrand des Vaginalgewebes geschlossen. Nach der Vernähung wurden die Zangen entfernt, der Uterus mittels Sonde abermals in möglichst forcirte Anteflexion gebracht und in derselben durch Einlegen eines Doppelkatheters nach Fritsch-Bozeman (als Verweilkatheter) möglichst schonend erhalten. Der Katheter wurde durch Vaginaltamponade fixirt, welche die Portio möglichst weit nach hinten andrängte.

Auf diese Weise glaubte ich die Anfangs gestellten Anforderungen am besten zu erfüllen und ich glaube auch, dass es kaum möglich wäre, eine forcirtere Wirkung dieses Hebelmechanismus bei Vermeidung einer Rectumdivertikelbildung zu erzielen.

Die erschlafften Ligamenta rectouterina werden durch Nahtumschnürung ihrer Basis und durch das Hineinziehen in die Mittellinie wesentlich gestrafft; und die Cervix, an einer möglichst tiefen Stelle zur Vernähung gefasst, wird forcirt nach hinten oben gezogen. Da ferner die Naht, welche 6 Wochen liegen blieb, das ganze Bindegewebe bis in das Vaginalgewölbe hinein mit umfasst, so entsteht ein fester Zügel, welcher auch stärkerem Zuge widerstehen sollte.

Nun die Praxis: In 6 von 7 Fällen waren sogleich oder 2 bis 3 Tage nach der Operation alle Beschwerden geschwunden. In 4 von diesen Fällen blieb der Uterus nach Entfernung des Fritsch-Bozeman-Katheters, d. h. 3—4 Tage post operationem, in schöner Anteversioflexio liegen und in diesen 4 Fällen habe ich das Ausbleiben des Recidives 6—10 Monate nach der Operation konstatirt. In 2 Fällen, in welchen beiden ziemlich starke Adhäsionen bestanden, schwanden nun die Beschwerden, zumal die Kreuzschmerzen, auch sehr bald nach der Operation. Nach Entfernung des Katheters aber konnte eine Retroflexio uteri in der Haltung wieder konstatirt werden, ohne dass darauf wieder die Kreuzschmerzen oder andere Beschwerden aufgetreten wären, d. h. die Rückwärtsanheftung der Cervix verhinderte es, dass bei bestehender Knickung des Uterus nach hinten eine Zerrung oder Kompression in der Kreuzbeingegend entstand. Der in seiner Haltung unverändert retroflektirte, durch vorhergehende Stauung und chronische Metritis in seiner muskulösen Wand starr elastische Uterus war durch den Zug der Cervixbefestigung um seine frontale Achse rotirt, und der obere Theil des Uterus verlief etwa parallel der Beckeneingangsebene oder horizontal, der Fundus nach hinten gerichtet. Interessant war es, dass eine dieser beiden Frauen schwanger wurde und, während etwa 5—6 Monate vor der Operation ein Abort vorausgegangen war, trug sie diese Frucht annähernd bis zum physiologischen Ende der Schwangerschaft (ca. 38. Woche) aus. Sie befindet sich augenblicklich 3 Wochen nach der normal verlaufenen Geburt und der Uterus lag 2 Wochen nach der Geburt in möglichst guter Anteversio-flexio, wenn auch die dem Puerperium eigene scharfe Anteflexion nicht so deutlich

ausgesprochen war. Im 7. Fall blieb die Operation ganz ohne Erfolg. Es hatten vorher sehr starke Kreuzschmerzen und gelegentliche Temperatursteigerungen bestanden, der Uterus war leicht retro- und besonders stark dextroflektirt. Während der Operation wurden nur geringe Adhäsionen konstatirt, die Aufrichtung in Anteversion war mit einigen Schwierigkeiten verbunden. Etwa 6 Wochen nach der ersten Operation entschloss sich die Pat., welche bei unveränderter Lage und Haltung des Uterus nach wie vor unter sehr starken Kreuzschmerzen zu leiden hatte, zur Laparotomie. Der Uterus und die rechten Adnexe sind bei kombinirtem Druck sehr schmerzhaft. Es handelte sich um eine gonorrhoische rechtsseitige adhärente Salpingitis und eine Perimetritis. Bei der Laparotomie konnte man den Effekt der ersten Operation gut übersehen. Der Douglas'sche Raum bildete durch die nach vorn konvergirende Vernähung der Ligamenta rectouterina und durch die Hebung der Cervix ein in seinem Grunde etwas verflachtes, mit seiner Spitze nach vorn zulaufendes Dreieck. Durch diesen Effekt der ersten Operation waren die Adhäsionen der rechten Adnexe noch mehr gespannt als vorher und bewirkten daher die wohl noch gesteigerte Schmerzhaftigkeit. Die rechtsseitigen Adnexe waren chronisch entzündet und durch breite Adhäsionen auffallend hoch, etwa der Linea innominata entsprechend oder darüber fest angeheftet. Da auch die linken Adnexe etwas entzündlich verdickt schienen, entschloss ich mich zu der radikalen Exstirpation des Uterus mit Adnexen nach Bardenheuer. Die Heilung verlief, wie bei allen vorher erwähnten Operationen, vollkommen reaktionslos. Am 14. Tage verließ die Operirte das Bett und ist bis jezt — 8 Wochen nach der Operation — frei von Beschwerden.

Da in allen erwähnten Fällen vor der Operation die Aufrichtung mittels Sonde und eine kombinirte Reposition des Uterus ziemlich schmerzhaft war, wurde die Behandlung mit Massage gar nicht in Frage gezogen.

Wenn ich eine Schlussfolgerung ziehe aus dem Ergebnis meiner bisherigen Operationen für die Verwendbarkeit der Retrofixatio colli mit Eröffnung des Douglas'schen Raumes, so habe ich die mir einleuchtend erscheinenden Vorzüge meines Verfahrens gegenüber den Methoden nach Stratz und Pagenstecher oben erwähnt. Dem Enthusiasmus von Stratz und Pagenstecher kann ich aber im Allgemeinen nicht ganz zustimmen: Die große Bedeutung der Thatsache, dass bei dieser Lagekorrektur des Uterus der Fundus frei beweglich bleibt, habe ich ausdrücklich hervorgehoben und das ist jedenfalls ein Erfolg dieses Operationsverfahrens, welcher sehr hoch anzuschlagen ist. Es muss aber von jedem auf die Lagekorrektur abzielenden Verfahren verlangt werden, dass die Korrektur der pathologischen Lage und Haltung auch wirklich erreicht wird, und es genügt nicht, dass die durch die pathologische Lage hervorgerufenen Hauptbeschwerden gehoben werden. Eine unvollkommene

Korrektur, welche augenblicklich die Beschwerden hebt, kann in gewisser Zeit immer ein Recidiv nach sich ziehen.

In dem erwähnten Fall von Gravidität post operationem war der Verlauf ein außerordentlich günstiger. Die eintretende Gravidität bei ungenügend korrigirter Lage des Uterus kann aber unter Umständen sofort ein Recidiv mit seinen Konsequenzen zur Folge haben, und endlich sind eben gewisse Fälle von Retroflexio uteri fixata für die Korrektur durch dieses Verfahren überhaupt nicht zugänglich.

Das sind besonders die Fälle, in denen die Adnexe betheiligt und durch stärkere Adhäsionen befestigt sind. Es überwiegt in diesen Fällen sehr häufig eine Dextro- resp. Sinistro versio über die Retroversio sive flexio uteri. Ich möchte die Anwendung obigen Verfahrens daher beschränken auf die Fälle von Retroflexio uteri mobilis, in welchen wegen Unzulässigkeit aus äußeren Gründen oder wegen Erfolglosigkeit der Pessarbehandlung operirt werden muss, und zweitens auf die Fälle von Retroflexio uteri fixata, in welchen die Verwachsung auf den Uterus allein beschränkt blieb, in denen bei kombinirtem Druck die Adnexe ganz schmerzfrei und verschieblich sind und eine seitliche Abweichung des Uterus nicht deutlich hervortritt.

In diesen Fällen darf man wohl hoffen, wenn auch eine durch metritische Infiltration entstandene bedeutende Vergrößerung und Erstarrung des Organs ausgeschlossen ist, durch obiges Verfahren zum Resultat zu kommen, ohne den Eingriff zu einem schwereren zu machen.

Erwähnen möchte ich noch, dass in den Fällen der ungenügenden Korrektur wegen metritischen Infarktes, durch die relative Lageverbesserung eine Abschwellung des Organs und eine nachträgliche weiter gehende Verbesserung der Haltung zu erhoffen bleibt, falls die Gravidität in der allernächsten Zeit post operationem nicht eintritt.

In den oben ausgeschlossenen Fällen von Retroflexio uteri fixata, in denen eben meistens die Adnexe stark betheiligt sein werden, wird bei fortschreitender Verbesserung der Prognose der Laparotomie wohl diese Operation wegen der unerlässlichen klaren Übersichtlichkeit des Operationsgebietes das Feld behaupten.

Indem ich hiermit das Résumé über das Ergebnis der genannten Operationsfälle abschließe, möchte ich meine Modifikation der Retrofixatio colli der weiteren Prüfung in geeigneten Fällen anheimstellen.

III. Die „Vaporisation“[1] in der Therapie des putriden Abortus.

Von

Ludwig Pincus, Danzig.

Ein jedes neue Heilverfahren begegnet Skeptikern, d. h. Kritikern ohne Erfahrung oder voreingenommenen Kritikern. Man kann auch thatsächlich nicht auf jeden Vorschlag eingehen, der irgend wo und von irgend wem gemacht wird. Das Gute bricht sich aber schließlich doch Bahn und das scheint mir auch der Fall mit der »Vaporisation« zu sein.

Wenn ich heute wiederum[2] einige Erfahrungen mittheile, so geschieht es, um von Neuem die Aufmerksamkeit auf das von Snegirjow empfohlene Verfahren zu lenken und weitere Versuche anzuregen. Hauptsächlich veranlasst werde ich durch die letzte Publikation von Kahn[3], welche ich mit Interesse gelesen habe. Ich freue mich, dass meine Anregung, welche begreiflicherweise nur auf theoretischen Reflexionen basirte, nicht unbeachtet geblieben ist.

Ich schrieb (l. c. p. 286): »Meines Erachtens würde der heiße Wasserdampf speciell auch in der Behandlung der puerperalen Endometritis ausgezeichnete Dienste thun. Die infektiösen Keime werden zerstört, die Blut- und Lymphgefäßöffnungen durch Gerinnsel thrombosirt. Diese Angelegenheit wird zweifellos von berufener Seite klargestellt werden.«

Solche Versuche in der Privatpraxis anzustellen, wäre tollkühn. Puerperalaffektionen sind an und für sich odiös. Außerdem fehlt die Kollektivverantwortung der Klinik, so dass üble Ereignisse für den Arzt verhängnisvoll werden können.

Ich konnte schon damals mittheilen, dass ich in einem Falle von putridem Abortus das Verfahren mit gutem Erfolge angewandt habe, und kann heute hinzufügen, dass ich in weiteren 10 Fällen von putridem Abortus, zu welchen ich erst nachträglich hinzugerufen wurde, Versuche gemacht habe. Über weitere Beobachtungen an Erkrankungen des Endometrium will ich heute nicht berichten. Die eigentliche puerperale Endometritis habe ich aus den erwähnten Gründen nicht anzugreifen gewagt.

Ich stehe auch jetzt noch auf dem Standpunkt, welchen Kahn richtig dahin interpretirt: »Pincus ... äußert sich, wenn auch mit Reserve, günstig über eine derartige Behandlungsweise.«

Durchaus muss ich daran festhalten — es ist die Conditio sine qua non — dass die Vaporisation nur angewandt werden darf, wenn keine Komplikationen in den Adnexen

[1] cf. Ref. von Franz Neugebauer, diese Zeitschr. 1895. No. 3. p. 76.

[2] cf. diese Zeitschr. 1895. No. 11. p. 284f.

[3] Emanuel Kahn: Die therapeutische Anwendung des Dampfes gegen Endometritis puerperalis. Diese Zeitschr. 1896. No. 49. p. 1233f.

etc. enthalten sind, wenn auch anscheinend[4] »beginnende Entzündungserscheinungen — noch ohne Eiterbildung — mit Reizwirkung von Seiten des Peritoneum durch den Dampf günstig beeinflusst werden«.

Wir befinden uns vorläufig noch in dem Stadium des Versuches!

Trotzdem will ich an den mitgetheilten Fällen Kahn's, speciell Fall IV, V und IX, keine Kritik üben. Seine Mittheilung ist im Allgemeinen sehr dankenswerth!

Bezüglich der Therapie des Abortus folge ich durchaus den beherzigenswerthen Lehren v. Winckels[5], d. h.: ich verfahre nur dann aktiv, wenn Blutungen oder Jauchung oder Fieber die Indikation dazu abgeben. Früher entfernte ich in solchen Fällen etwaige Reste mit dem Finger, seltener mit stumpfer Curette, spülte mit antiseptischer Lösung aus, wischte mit steriler Playfair'scher Sonde nach und wiederholte, wenn nöthig, die Ausspülungen in den nächsten Tagen. Dazu Kompressen, resp. Eisblase auf den Leib und stets Ergotin subkutan.

Die Resultate waren zufriedenstellend; ich hatte aber stets das Gefühl, mit einem gewissen Risiko rechnen zu müssen — bezüglich Einimpfung infektiöser Keime in frisch gesetzte Wunden. Dass die Ausspülungen keine Sicherheit bieten, ist ja hinlänglich bekannt.

Die Vaporisation scheint mir dagegen ein wissenschaftlich sehr plausibles Verfahren darzustellen, welches das Risiko — namentlich bei vernachlässigtem, poliklinischem Material — auf ein Minimum herabzumindern wohl geeignet ist. Nicht nur werden die Keime zerstört, die frischen Wunden mit einem schützenden Coagulum bedeckt, sondern gleichzeitig wird auch vi vaporis eine sehr energische Kontraktion angeregt, wodurch die Wundfläche sofort bedeutend verkleinert und die Involution, id est meistens auch die Konvalescenz, ungemein gefördert wird.

Ich habe bei meinen Kranken keine Störung erlebt; das Fieber hörte jedoch nur in 5 Fällen sofort (kritisch) auf, in 2 Fällen trat Lysis ein, 3 waren überhaupt fieberfrei. Die Lysis führe ich wohl mit Recht auf bereits stattgefundene, geringgradige Infektion zurück.

Der Geruch hörte in fast allen Fällen sofort auf, oder wurde doch so gering, dass er kaum zu merken war. Nur einmal musste ich am 3. Tage die Vaporisation wiederholen (Fall V); es trat Lysis ein. Gegen den am 3.—4. Tage ungefähr beginnenden Fluor machte ich Vaginalinjektionen mit steriler 0,7%iger Kochsalzlösung, in Fall V mit Kaliumpermanganat.

Mir scheint die Vaporisation desswegen noch besonders empfehlenswerth, weil das kranke Endometrium, welches so häufig Veranlassung zum sogenannten habituellen Abortus giebt,

---

[4] cf. Kahn, l. c. p. 1236.

[5] Lehrb. der Geburtsh. 2. Aufl. Leipzig 1893. p. 284.

gleich mit entfernt werden kann, wenn man 100°igen Dampf bis 2 Minuten einwirken lässt. Man kann dann vom 6.—8. Tage an durch Jodtinktur (in 4 Fällen) dahin wirken, dass ein gesundes Endometrium heranwächst. Ich verwende jetzt zum Schutze der Vagina hölzerne Röhrenspecula; Verbrühungen des erweiterten Collum heilen meist schnell ohne Narbe ab.

Im Gegensatz zu Kahn habe ich jedoch meist ohne Rücksicht auf den Inhalt des Uterus die Vaporisation sofort in Anwendung gezogen. Nur 2mal entfernte ich vorher durch stumpfes Lösen und folgenden, bimanuellen Druck die in toto zurückgebliebene Placenta. Ich ließ in den übrigen Fällen den Dampf 1/2 Minute einwirken, entfernte dann mit der stumpfen Curette etwaige Bröckel und ließ schließlich den Dampf noch 1 Minute einströmen. Theoretische Überlegungen veranlassten mich zu solchem Vorgehen.

Auf Grund meiner Erfahrungen behaupte ich, dass die Vaporisation gewissermaßen ein Specificum in der Behandlung des putriden Abortus darstellt; auf Grund wissenschaftlich verständlicher, theoretischer Reflexionen und mit Berücksichtigung einiger, von Kahn mitgetheilten Beobachtungen glaube ich, dass das Verfahren auch in der Therapie der unkomplicirten, puerperalen Endometritis sich als Specificum bewähren wird.

Jedoch: »Specifica non sunt, nisi in manu periti!«

Berichte aus gynäkol. Gesellschaften u. Krankenhäusern.

1) Geburtshilfliche Gesellschaft zu Hamburg.

Sitzung vom 15. Januar 1895.

Vorsitzender: Herr Hotte; Schriftführer: Herr Schrader.

Herr Kümmell demonstrirt:

1) ein großes Nierensarkom, welches durch Operation bei einem 14 Monate alten Kinde gewonnen ist. Kind lebt und ist jetzt am 12. Tage post operationem;

2) einen durch Schuchardt'sche Operation exstirpirten Uterus mit Carcinom der Portio und Übergang desselben auf die Vagina. Das Corpus uteri ist durch Fibroide nicht unwesentlich vergrößert. Mit Bezug auf seinen kürzlich in der Gesellschaft gehaltenen Vortrag: »Über die Anwendung des glühenden Messers zur Vermeidung von Impfrecidiven des Carcinoms« bemerkt K., dass auch in diesem Falle außer den Klemmen das glühende Messer angewandt worden ist;

3) eine operativ entfernte retroperitoneale tuberkulöse Lymphdrüse, welche zu einem Abscess umgewandelt war.

Herr Mittermaier demonstrirt:

1) einen stark mannskopfgroßen Parovarialtumor mit doppelter Stieltorsion und starker Vergrößerung des Ovariums durch Blutung und Stauung.

Tumor stammt von 18jährigem Mädchen. Plötzlich erkrankt nach Fall; peritonitische Reizung, Temperatur 38,2, Puls 120, Erbrechen. Laparotomie: geringer Ascites, keine Verwachsungen, Tumor bläulich verfärbt, von Peritoneum über-

sogen, doppelte Stieltorsion der rechtsseitigen Parovarialcyste; Stiel sehr sulzig, blauroth, dick. Tube verläuft über den Tumor; Ovarium, getrennt vom Tumor, ist durch Blutung in dasselbe und Stauung stark vergrößert. Nach Exstirpation nach 2 Tagen Temperaturerhöhung, dann fieberloser Verlauf.

2) als Gegenstück eine mannsfaustgroße Parovarialcyste, die im Douglas lag, starke Druck- und Prolapssymptome gemacht hatte. Fieberloser Verlauf nach Laparotomie.

3) Leiche eines großen, stark entwickelten Knaben, der wegen drohender Uterusruptur perforirt und mit Auvard'schem Kranioklast entwickelt wurde; am Kopf liegt noch der Auvard.

35jährige Vpara, Becken: 28, 28½, 9½ C. diag. — C. vera höchstens 7¾ cm, da an der Symphyse ein starker Höcker vorspringt. 2. Schädellage, Vorderscheitelbeineinstellung; Kopf beweglich. Wehen sehr schmerzhaft und stark. Mit gewöhnlichem Kranioklast gelingt die Extraktion nicht wegen Härte der Kopfknochen und Größe des Kopfes, erst nach Anlegung des Auvard Extraktion möglich. M. empfiehlt warm das Auvard'sche Instrument.

Herr Schütz betont, dass dies Instrument bei dieser Beckenenge wohl genüge, dass aber die Branchen die Basis cranii nicht zertrümmert haben und hierzu wohl nicht genügen dürften, da sie zu kurz sind. S. glaubt, dass das Auvard'sche Instrument bei C. vera von 6—6½ cm im Stiche lassen dürfte und desshalb kein Ersatz für die große Busch'sche Kephalotribe sei.

Herr L. Seeligmann hält seinen Vortrag: »Über Kraurosis vulvae«.

Die im Jahre 1885 von Breisky beschriebene Erkrankung der Vulva, die Kraurosis vulvae, ist von Webster, Martin, Orthmann und Sänger zum Gegenstand weiterer Untersuchungen gemacht worden. Klinisch ist die Kraurosis vulvae von dem Pruritus vulvae (Vulvitis pruriginosa von Sänger) unterschieden. Während die Hautdecke der Vulva bei dem Pruritus vulvae ihre Weichheit, Elasticität und auch ihre Grundfarbe behalten hat, ist sie bei der Kraurosis vulvae ledern, spröde, runzlig und brüchig geworden. Die Farbe der ganzen in Betracht kommenden Hautpartien ist glänzend grauweißlich; eine geringgradige Spannung mit den Fingern, namentlich in der Gegend des Frenulum, genügt, um sofort einen blutenden, ungemein schmerzhaften Riss bis in das Rete Malpighi zu bewerkstelligen. Die Empfindlichkeit ist excessiv. Vortr. bespricht sodann die mikroskopischen Befunde und bestätigt durch seine vorgelegten Präparate die Angaben von Orthmann. Die bakteriologischen Untersuchungen, die Vortr. nach den verschiedensten Methoden anstellte, fielen sämmtlich negativ aus.

In der bakteriologischen, noch weiter zu vervollkommnenden Forschung dieser Erkrankungen ist uns vielleicht eine Handhabe gegeben, in den frühen Stadien der Erkrankungen eine Differentialdiagnose zwischen Pruritus vulvae und beginnender Kraurosis vulvae zu stellen (vgl. L. Seeligmann, Über Pruritus vulvae, Berliner klin. Wochenschrift 1892 No. 43), was ja für die einzuschlagende Therapie von großer Bedeutung wäre.

Der Fall, den Vortr. beobachtet und operirt hat, ist folgender:

Frau H., eine kräftige Frau von 38 Jahren, ist seit 17 Jahren steril verheirathet. Sie ist immer gesund gewesen, hat aber seit ihrer Verheirathung ein Taedium cohabitationis, da sie immer sehr große Schmerzen dabei an dem Orificium externum vaginae empfand. Seit 2 Jahren ist die Kohabitation überhaupt nicht mehr möglich gewesen, da sich der Introitus vaginae so verengte, dass man nicht mehr mit einem Finger eindringen kann. Während der Menses, die regelmäßig alle 4 Wochen eintreten, empfindet Pat. ein starkes Jucken und Brennen in der Vulva, die kleinen und großen Labien werden stark ödematös, die Brüste schwellen bedeutend an, und mit starken Kopfschmerzen und »fliegender Röthe des ganzen Kopfes« stellen sich häufig, auch während der Nacht, Ohnmachten ein, die allerdings nur kurze Zeit dauern. Pat. kann in Folge der Spannung des Dammes nicht mehr sitzen, beim Husten und Niesen entstehen spontan Einrisse am Damm, die heftig bluten. In der letzten Zeit hat sich bei der sonst ganz intelligenten

Pat., die früher psychisch vollkommen normal gewesen war, ein melancholischer Depressionszustand entwickelt, in welchem sie sich mit Selbstmordgedanken trägt.

Am 24. Januar 1894 trat sie in die Behandlung des Vortr. Die Feststellung des Status praes. ergab an der ganzen Vulva das typische kraurotische Bild, wie es von den oben angeführten Autoren beschrieben wurde. Speciell die hintere Kommissur war von Rissen und Rhagaden in der derbledernen, grauweißlich verfärbten Haut durchsetzt. Zunächst wurden alle möglichen Salben und Umschläge versucht; trotzdem anamnestisch Lues nicht nachzuweisen war, wurde Jodkali innerlich verabreicht, ohne Erfolg.

Am 21. Februar 1894 machte Vortr. eine Probeexcision zur mikroskopischen und bakteriologischen Untersuchung.

Am 17. April 1894 wurde dann die Operation gemacht, die in der Excision der hauptsächlich erkrankten Partien bestand. Es wurde eine schmetterlingsförmige, ziemlich ausgedehnte Fläche ausgeschnitten, deren Mitte die hintere Kommissur betraf, deren Flügel weit hinauf bis zu den kleinen Labien sich erstreckten. Die kleinen Labien wurden zurückgelassen. Die Heilung geschah per primam; der Erfolg der Operation war ein guter. Die früheren Beschwerden der Frau, auch die Molimina menstrualia, sind behoben, die Kohabitation ist wieder schmerzlos möglich, die Libido sexualis ist zurückgekehrt und die melancholische Depression ist geschwunden.

Nach ca. 2jähriger Beobachtung (Operation 1894) ist trotz Zurücklassung von kraurotisch erkrankten Partien (der kleinen Labien) ein Recidiv der früheren Beschwerden nicht eingetreten. (Autoreferat.)

Sitzung vom 29. Januar 1895.

Vorsitzender: Herr Hotte; Schriftführer: Herr Schrader.

Herr Mittermaier berichtet

1) über folgenden Fall: Dreimalige Eröffnung der Bauchhöhle bei einer Frau innerhalb 11 Monaten, zweimal beabsichtigt, einmal unbeabsichtigt durch Platzen der Bauchnarbe. Heilung.

Ende Februar 1894 I. Laparotomie wegen linksseitigen Ovarialtumors. Bauchwunde platzt wahrscheinlich am 3. Tage, am 11. Tage beim Verbandwechsel (fieberloser Verlauf) bemerkt; 3 Dünndarmschlingen verwachsen unter einander, mit Granulationen bedeckt, liegen in der Wunde; Desinfektion, Versenkung der unter einander verwachsenen Schlingen. Bauchnaht war mit 4 Reihen fortlaufender Katgutnaht gemacht. (Fall früher in der geburtshilflichen Gesellschaft berichtet.)

Bei der damaligen I. Laparotomie war die rechte Tube verdickt, am abdominellen Ende kolbig aufgetrieben, verschlossen gefunden worden. Tube lag innig an einem stark taubeneigroßen Tumor, der unbeweglich war, in seiner oberen Partie sich cystisch, in seiner unteren sich hart anfühlt, Cystis ovarii. Um der Frau die Konceptionsmöglichkeit zu erhalten, war die Cyste resecirt und das kolbige Ende der Tube eröffnet worden. Jetzt kommt Pat. wieder mit einem cystischen, stark kindskopfgroßen Tumor in der rechten Seite.

II. Laparotomie Anfang Januar 1895. Es finden sich keinerlei Verwachsungen der Därme, die früher unter einander verwachsen versenkt worden waren; die Verwachsungen (Verklebungen) müssen sich durch die Peristaltik gelöst haben. Der Tumor ist eine vollständig vom Peritoneum überzogene Tubo-ovarialcyste mit klarem Inhalt, die nach Spaltung des Peritonealüberzuges und Punktion sich leicht exstirpiren lässt (Cystenwand wird demonstrirt). Höhle mit Katgut geschlossen. Schluss der Bauchwunde mit Peritonealkatgutnaht, versenkten Silkwormfäden und Katguthautnaht.

Fall interessirt, weil 1) die Därme, die früher verklebt bezw. verwachsen waren, jetzt völlig frei sich vorfanden, 2) weil nach Resektion einer Ovarialcyste und Eröffnung der Tube sich innerhalb 11 Monaten eine stark kindskopfgroße Tubo-ovarialcyste gebildet hatte, und 3) weil innerhalb 11 Monaten das Abdomen 3mal eröffnet worden war. Stets fieberloser Verlauf.

2) demonstrirt M. einen myomatösen, stark mannskopfgroßen Uterus, der per laparotomiam total exstirpirt worden war.

Frau 40 Jahre alt, I. Partus vor 15 Jahren. Seit $1^1/_2$ Jahr Blutungen sehr stark, damals Tumor am Uterus von anderer Seite konstatirt und Tropfen verordnet. Jetzt ist Pat. sehr elend, seit Wochen andauernde Blutungen, dabei seit einigen Monaten schwere Druckerscheinungen von Seiten der Blase und des Darmes. Myomata submucosa, interstitiell und subserosa, das eine der submukösen Myome sitzt in der vorderen Cervixwand. Curettement hilft nichts, da die Curette nicht in alle Winkel der Uterushöhle um die submukösen Myome herumgelangt; trotz großer Ergotingaben steht die Blutung nicht, desshalb Laparotomie. Ovarien sind nicht zu exstirpiren, daher Enukleation zweier größeren Myomknoten, dann Schlauch angelegt, nun Umschneidung der Portio per vaginam und vom Abdomen her die Exstirpation des ganzen Uterus vollendet. Schluss der Vaginal- und Bauchwunde. Verlauf fieberfrei, Pat. geheilt.

3) über einen Abort von 4 Monaten, bei dem die abgestorbene Frucht und Placenta noch weitere 4 Monate im Uterus zurückgehalten worden war. Seit 3 Monaten andauernde Blutungen. Nach Jodoformgazetamponade Ausräumung. Placenta liegt gelöst im Uterus, Frucht in den anscheinend intakten Eihäuten. Kein Fruchtwasser. Uterusschleimhaut (Decidua) dick wie Leder sich anfühlend. Tod der Frucht vielleicht durch Nabelschnurumschlingung hervorgerufen.

Im Anschluss an diesen Fall bringt M. die Behandlung der Retentio placentae post abortum zur Sprache und spricht sich bei gestellter Diagnose auch ohne dringende Symptome (wie Blutung und Zersetzung) für sofortige Ausräumung nach vorhergegangener wenn nöthiger Tamponade und Erweiterung der Cervix mit Jodoformgaze aus, da später sonst doch noch (bei eingetretenen Blutungen) in 75% der Fälle etwa ein operativer Eingriff nöthig werde.

Herr Schütz hat im Krankenhaus 600—800 Aborte in Behandlung gehabt und räumt auch gleich aus. Bei septischem Abort mit Retentio placentae sei die Prognose immer noch recht günstig, während bei rechtzeitigen Geburten sich an die Placentarretention viel eher Sepsis anschließt. S. berichtet über mehrere Fälle von langer Retention des Eies. Im Übrigen wendet sich S. gegen die veraltete Tamponade als Dilatationsmittel, welche wegen ihrer Gefährlichkeit hinsichtlich der Sepsis mit Recht von den meisten Geburtshelfern aufgegeben sei. Empfehlenswerther sei die Erweiterung durch Sonden oder Stifte.

Herr Mittermaier: Die Sepsis hat in solchen Fällen schon vorher bestanden und wird nicht erst durch die Tamponade hervorgerufen.

Herr Schrader berichtet über 2 Fälle von langer Retention des Eies:

Fall 1 wurde von Herrn Prof. Ahlfeld beobachtet $^1/_4$ Jahr nach dem Absterben der reifen Frucht. Am richtigen Termin hatten sich Wehen eingestellt, ohne den Muttermund merklich zu eröffnen, und hatten dann sistirt.

Fall 2 in eigener Praxis: Absterben der Frucht im 6. Monat, Ausstoßung $5^1/_2$ Monate später. — Die Ursache für solche auffallende Trägheit des Uterus sei zuweilen tiefer seitlicher Sitz der Placenta.

Herr Michael berichtet über ein sehr lange retinirtes Ei, bei dem die Frucht nur 2 cm lang war, während die Placenta über Handtellergröße hatte, also nach dem Fruchttode noch weitergewachsen sein musste.

Sitzung vom 12. Februar 1895.

Vorsitzender: Herr Schütz; Schriftführer: Herr L. Seeligmann.

Diskussion über den Vortrag des Herrn Seeligmann: »Über Kraurosis vulvae«.

Herr Ostermann (als Gast): Wenn ich nicht irre, hat Herr Seeligmann in seinem Vortrag angeführt, dass unter Anderen von A. Martin die Kraurosis mit Pruritus zusammengebracht sei. Das bedarf der Richtigstellung. Gerade Martin hat jene Begriffe streng aus einander gehalten. Überhaupt muss aber

bei Behandlung der Kraurosisfrage betont werden, dass gerade in Deutschland dieses Kapitel, nachdem Breisky die Krankheit zuerst beschrieben und benannt, von Seiten A. Martin's und seiner Schüler eingehend behandelt wurde. Von hier aus ist das von Breisky gegebene Krankheitsbild klinisch und eingehend histologisch kontrollirt und bestätigt worden, wie denn auch eine systematische operative Therapie der Kraurosis zunächst von Martin geübt wurde.

Bezüglich der Ätiologie ist gewiss noch Manches unklar; um hier Neues zu bringen, wird es weiterer histologischer Untersuchungen, die vor Allem, wenn möglich, das frühe entzündliche Stadium zu berücksichtigen hätten, bedürfen. Vielleicht wird sich das Streben der Dermatologen, der Affektion unter bekannten Erkrankungen der Haut einen Platz anzuweisen, verwirklichen lassen. Herr Seeligmann hat nun an der Hand seines Falles für die Ätiologie eine neue Hypothese herangezogen. Es soll bei der Kraurosis sich um eine Trophoneurose handeln, in deren Gefolge auch eine regressive Metamorphose der inneren Genitalien sich entwickelt, die zur Sterilität führt etc.

Dazu ist vor Allem zu bemerken, dass die Breisky'schen Fälle vorzugsweise Gravidae betrafen, und wenn man einwenden wollte, dass die Sterilität erst im späteren Verlauf der Erkrankung eintreten kann, so muss an einen der Martinschen Fälle erinnert werden, bei dem nach operirter, ausgesprochener Kraurosis später Schwangerschaft eintrat.

Mit einer zur Sterilität führenden Trophoneurose hat also die Kraurosis nichts zu thun.

Dagegen wird man, wenn man sich nur an klinische Momente halten will, bei den Pat. selten voraufgegangenen, lange dauernden Ausfluss, auch blennorrhoischen Ursprungs, vermissen. Ist die Endometritis nicht mehr nachweisbar, so beweist das nichts gegen ein früheres Bestehen derselben. Es ist sehr wohl verständlich, dass eine langdauernde Sekretion besonders gonorrhoischen Ursprungs unter Umständen an dieser Stelle eigenartige Veränderungen der Haut und Reizerscheinungen erzeugt. — Bezüglich der Therapie kann man einen Erfolg nur von der operativen erwarten durch Wegnehmen der erkrankten Haut. Es ist nicht einzusehen, aus welchem Grunde man erkrankte Hautpartien zurücklassen soll, wie Herr Seeligmann es in seinem Falle gethan hat, indem er die kraurotisch veränderten kleinen Labien zurückließ. Es besteht gar keine Garantie, dass an solchen erkrankten Stellen, die zur Zeit keine subjektiven Beschwerden machen, sich nicht in nächster Zeit Exkoriationen, Spannungsgefühl, Schmerzen etabliren. Überhaupt kann von hier aus der Process sich weiter verbreiten. Wenn man operirt, soll man auch hier alles Erkrankte entfernen, so weit möglich. Auch die Vorliebe maligner Neubildungen für irritativ veränderten Boden ist zu berücksichtigen. Das kosmetische Resultat selbst umfangreicher Excisionen ist zudem, wie aus den Martin'schen Fällen hervorgeht, ein sehr gutes.

Herr Seeligmann: Nicht von A. Martin, sondern von Sänger habe er behauptet, dass er in seiner Veröffentlichung im Centralblatt für Gynäkologie 1894 No. 7 von 28 Fällen von Pruritus vulvae und Kraurosis vulvae spricht, die er beobachtet habe. Diese Zusammenstellung habe den Anschein erweckt, als ob Sänger beide Krankheitsbilder als eine einheitliche Affektion auffasse. S. kann die Angaben Martin's in Bezug auf den mikroskopischen Befund bei Kraurosis vulvae nur bestätigen. Das mikroskopische Bild bei Kraurosis vulvae ist so typisch, dass man auf Grund einer Untersuchung eines kleinen probeexcidirten Stückchens die Diagnose auf Kraurosis stellen kann. S. hat in einem Falle von Pruritus vulvae (an der gleichen Stelle wie in seinem Falle von Kraurosis) eine Probeexcision gemacht. Hier war mikroskopisch ein vollständig normales Bild der Haut (Corium, Papillen und Epithel) vorhanden. Findet man bei einem probeexcidirten Stückchen der Vulva die typischen Veränderungen der Kraurosis (am Corium, den Papillen und dem Epithel), so dürften alle medikamentösen und sonstigen Mittel nicht viel nützen. Auf dieser Thatsache beruhen sicherlich viele Misserfolge, die man in Fällen, die als Pruritus vulvae diagnosticirt und behandelt wurden, gelegentlich verzeichnet findet. In Bezug auf die Annahme einer Tropho-

neurose des Genitalapparates glaubt S. diesen Gedanken in diesem speciellen Falle nicht von der Hand weisen zu können, da man bei der Pat. kleine atrophische Ovarien durch die Palpation feststellen konnte. Außerdem gab sie an, dass ihre 6 Schwestern alle steril verheirathet seien. Diese Annahme auf alle Fälle von Kraurosis verallgemeinern zu wollen, lag S. vollständig fern. Von Lues und Endometritis war bei der Pat. nichts zu konstatiren. Auf Hg- und Jodkaliumordination blieb der Zustand unverändert. Die Fortnahme der ganzen Vulva hielt S. in diesem Falle nicht für indicirt. Die Pat. ist mit ihrem jetzigen Zustand sehr zufrieden.

Herr Mittermaier hält seinen angekündigten Vortrag: »Zur Behandlung der Retrodeviationen des Uterus«.

Nach kurzer Erwähnung und Beschreibung der verschiedenen gegen die Retroflexio uteri angegebenen Operationsmethoden, die zum größten Theil heute wieder verlassen sind, geht M. zur Besprechung der beiden jetzt allgemein anerkannten und häufig in Anwendung gebrachten, der »Vaginaefixation« (Sänger, Mackenrodt) und »Ventrifixation« (Olshausen) über, erwähnt die über dieselben in der Litteratur sich findenden Veröffentlichungen und Diskussionen und präcisirt seinen Standpunkt folgendermaßen:

Da durch die Pessarbehandlung, die durch geeignete Massagebehandlung sehr unterstützt werden kann, etwa in 20% der Fälle eine definitive Heilung der Retroflexio mobilis erreicht wird, so ist die ungefährliche Pessarbehandlung durch einen operativen Eingriff principiell nicht zu ersetzen. Kann ein Pessar nicht getragen werden und sind die Beschwerden derartige, dass durch sie eine Therapie überhaupt verlangt wird, so macht M. in Fällen von Retroflexio uteri mobilis bei weiter Scheide, bei Multiparen, oder wenn es sich dabei um einen Prolaps der Vaginalwände und Dammdefekt handelt, die Vaginaefixation; der Uterus darf dabei nicht zu sehr verlängert sein. Ist die Scheide eng, virginell, so wird M. in Zukunft die Ventrifixation bevorzugen, eben so wie in Fällen von hochgradiger Hypertrophie der Cervix bei Prolaps des retroflektirten Uterus und der Scheide. In den seltenen Fällen von Retroflexio mobilis, bei denen ein Pessar nicht vertragen wird und bei denen hochgradige Beschwerden eine Behandlung und Richtiglagerung des Organs verlangen, bei normalen oder fast normalen Scheidenverhältnissen auch Mehrgebärender, z. B. bei Parametritis posterior, wählt M. die Ventrifixation.

Die Ventrifixation ohne Eröffnung der Bauchhöhle für mobile Retroflexionen, die neuerdings wieder von Czempin empfohlen worden ist, hat M., um sich von dem Werth der Operation selbst zu überzeugen, in einer Reihe geeigneter Fälle ausgeführt. Gelegentlich könne die Bauchhöhle bei der Ventrifixation uneröffnet bleiben, wenn der Uterus sehr mobil und die Bauchdecken sehr günstig seien. Die Ventrifixation principiell ohne Eröffnung der Bauchhöhle aber verwirft M., da sie nicht immer gelinge, das Peritoneum doch manchmal breit verletzt werde, bei dicken Bauchdecken die Operation nicht leicht und sicher sei, Verletzungen der Blase und der Därme dabei möglich, bei der Annähung statt des Fundus leicht einmal eine Tubenecke gefasst werden und so der Uterus schief angenäht werden könne (M. als Schüler Olshausen's zieht auch die Ventrifixation mit Silkworm an der Ansatzstelle der Ligamenta rotunda vor), die Bauchhöhle beim Durchstoßen der Nadel doch schon eröffnet werde, eine etwas größere Eröffnung von einem aseptischen Operateur nicht gefürchtet werden dürfe.

Sind bei Retroflexio uteri fixat. die Beschwerden derart, dass sie überhaupt eine Therapie verlangen und ist eine längere Behandlung durch Ruhe, Massage, Hydrotherapie, Ichthyoltampons vorhergegangen und erfolglos geblieben, so ist für diese Fälle dann auch die Operation indicirt.

Oft gelingt es ja durch die Massage nach Thure Brandt, die Adhäsionen in vorzüglicher und ausreichender Weise zu dehnen, manchmal auch in Narkose die Adhäsionen zu lösen und den Uterus aufzurichten; trotzdem bleiben eine Reihe

Fälle übrig, in denen Behufs Richtiglagerung des Organs eine Trennung der Adhäsionen nur durch Schere, Messer und Paquelin möglich ist.

Die Vaginaefixation hat M. in der Weise ausgeführt, dass jedes Mal durch eine Kolporrhaphia ant. die vordere Vaginalwand zu straffen versucht wurde. Die Blase wurde theils mit Katgut zusammengenäht, theils einfach zurückgeschoben. Die Abdominalhöhle theils breit eröffnet, theils nur beim Durchstoßen der Nadel das Peritoneum verletzt. Der Fundus zum Theil mit versenkten Silkwormfäden, zum Theil mit durch die Scheidenwand gelegten Seidenknopfnähten an die Vaginalwand angenäht, die Seidenknopfnähte nach 8 Wochen entfernt.

Bei der Ventrifixation in Beckenhochlagerung die Adhäsionen mit Schere, Messer und Paquelin durchtrennt, der Uterus mit 2 Silkwormfäden je an der Ansatzstelle der Ligamenta rotunda an die Bauchdecken angenäht, die durchtrennten Adhäsionen mit dem Paquelin verschorft; die Bauchwunde mit versenkten Silkwormfäden geschlossen.

Bis Januar 1895 hat M. 7mal die Vaginaefixation gemacht, 6 Mehrgebärende, 1 Nullipara, bei letzterer wegen Enge der Scheide und Rigidität der Weichtheile Operation schwer; unter den 6 Mehrgebärenden ein Fall, in dem die Operation sehr erschwert und komplicirt war dadurch, dass vorher von anderer Seite mit versenkten Silberdrähten den Uterus zu vaginaefixiren versucht war. Uterus liegt jetzt bei allen 7 Frauen antevertirt, Beschwerden sind gehoben. Eine der Mehrgebärenden jetzt im 7. Monat der Gravidität, starke Blasenbeschwerden zur Zeit, bis zum Schwangerschaftsbeginn völlig beschwerdefrei.

Beobachtungsdauer zum Theil 12 Monate.

Bei vorher als vollständig frei beweglich diagnosticirtem retroflektirten Uterus hat M. nur in einem Falle die Ventrifixation mit Eröffnung der Bauchhöhle ausgeführt. Wegen hartnäckiger Parametritis posterior Operation November 1893; im Frühjahr 1894 Schwangerschaft; normale, leichte Entbindung December 1894. 2 Monate nach der Entbindung liegt jetzt der Uterus normal antevertirt. Keine Beschwerden mehr.

Die Ventrifixation ohne Eröffnung der Bauchhöhle wurde in geeigneten, frei beweglichen Fällen von Retroflexio uteri 6mal gemacht. 1mal dabei das Peritoneum breit eröffnet, 2mal Operation wegen hochgradiger Adipositas sehr schwer. Der Uterus liegt jetzt in allen 6 Fällen antevertirt. Beschwerden gehoben. Beobachtungsdauer 7—9 Monate. Eine der Frauen jetzt im 3. Monat der Gravidität.

Aus oben mitgetheilten Gründen ist M. aber gegen die »Ventrifixation, die principiell ohne Eröffnung der Abdominalhöhle« ausgeführt wird.

In 6 Fällen von fixirter Retroflexio und starken Verwachsungen der Anhänge hat M. die Laparotomie gemacht, die Adhäsionen gelöst und den Uterus ventrifixirt. Hochgradige Beschwerden und Erfolglosigkeit anderer Behandlungsweisen, die zum Theil sehr lange in Anwendung gebracht waren, hatten die Indikation zur Operation gebildet. Beobachtungsdauer bis zu 10 Monaten. In allen Fällen jetzt Wohlbefinden, Beschwerden gehoben, Uterus liegt nun antevertirt. Die Anhänge blieben dabei stets erhalten, etwaige Hydrosalpinx wurde incidirt.

---

2) Bericht über die Sitzungen der Société obstétricale et gynécologique de Paris.

Mr. Touvenaint. Über Organtherapie mit Eierstockssubstanz.

Zu den Versuchen wurden Kalbsovarien verwendet, welche durch Austrocknen pulverisirt worden waren. Es wurde davon 2mal täglich 0,12 gewöhnlich gegeben, in einigen Tagen wurde diese Dosis verdoppelt, niemals wurden unangenehme Nebenerscheinungen beobachtet. Die Behandlung wurde stets mehrere Wochen oder mehrere Monate lang durchgeführt.

Vortr. theilt 15 Krankengeschichten mit, dabei handelte es sich 3mal um Amenorrhoe, 1mal um Dysmenorrhoe, 3mal um starke Chlorose mit Menstrualbeschwerden, um allgemeine Störungen nach Hysterektomie 4mal, nach doppel-

seitiger Abtragung der Adnexe 2mal, nach der natürlichen Menopause ebenfalls 2mal. Aus seinen Erfolgen hierbei zieht T. den Schluss, dass die Verabreichung von Eierstockssubstanz bei Amenorrhoe und Chlorose vorzügliche Resultate liefert, dass sie bei der artificiellen Menopause von gutem Nutzen ist, und dass sie bei den Beschwerden der natürlichen Menopause weiter versucht zu werden verdient.

Mr. Pichevin. Über die Indikationen der Intra-uterin-Pessare.

Neuerdings sind in Frankreich durch Lefour die intra-uterinen Pessare wieder lebhaft empfohlen worden. Hauptsächlich sind es Fälle von Dysmenorrhoe und Sterilität bei Anteflexion des Uterus, wo sie zur Verwendung kommen. Da oft aber bei starker Flexion diese Zustände nicht bestehen, und sie umgekehrt ohne wesentliche Knickung vorkommen können, so müssen nothwendig auch andere Faktoren beim Zustandekommen von Dysmenorrhoe und Sterilität mitspielen. Dahin gehören die Entzündungen des Uterus und des umgebenden Gewebes, weiter Verengerungen des äußeren Muttermundes, besonders nach Operationen, Infantilismus der Geschlechtsorgane etc. Der wesentliche Theil in der Behandlung der Dysmenorrhoe und Sterilität besteht somit in der Einwirkung auf die genannten Faktoren, ein accessorischer Theil nur ist die Ausgleichung der Knickung der Gebärmutter, welchem Zweck das Intra-uterin-Pessar entspricht. Bei akuten Erkrankungen im Genitalsystem ist das Pessar durchaus kontraindicirt.

In der Diskussion bemerkt Charpentier, dass er nur wenig Erfolge mit diesem Pessar gesehen habe. In der Hälfte der Fälle liege die Sterilität daran, dass manche Frauen nach dem Beischlaf die befruchtende Flüssigkeit sogar durch mäßige Körperbewegung zu verlieren geneigt seien, er habe in 2 Fällen Befruchtung dadurch eintreten sehen, dass er nach dem Beischlaf einen Wattetampon in den Scheideneingang bringen ließ.

Mr. Delassus. Über Blinddarmtumoren und rechtsseitige Adnexerkrankungen.

Vortr. hatte auf Grund der Diagnose: »rechte Pyosalpinx« eine Laparotomie gemacht bei einer Frau, die früher eine Metritis puerperalis durchgemacht hatte und bei der vom rechten Scheidengewölbe aus ein hühnereigroßer, harter Tumor zu fühlen war, der sich mehr und mehr gegen die Bauchwand zu entwickelte. Bei der Operation erkannte D., dass es sich um ein inoperables Carcinoma coeci handelte. Er knüpft daran die Betrachtung, dass bei vermutheter Appendicitis etwaige Härte und Oberflächlichkeit des Tumors den Gedanken an Blinddarmtumor nahelegen sollen.

Mr. Jouin. Über die Wechselbeziehungen der Schilddrüsen- und Eierstock-Gewebetherapie.

Von der Ansicht ausgehend, dass der Uterus und die Schilddrüse in enger Beziehung zu einander stehen, hatte J. schon im vorigen Jahre die Wirkung von Schilddrüsensubstanz bei Uterushämorrhagien, sogar solchen bei Gebärmutterkrebs nachzuweisen gesucht. Jetzt ist diese Wirkung für J. erwiesene Thatsache und nach ihm behandeln viele Gynäkologen in dieser Weise die Blutungen. Vortr. hat nun gefunden, dass umgekehrt die Eierstocksubstanz eine große Wirkung auf die Basedow'sche Krankheit und auf die Fälle von Menstrualbeschwerden mit vermindertem oder aufgehobenem Blutabgang hat.

J. glaubt somit, dass bei der normalen Frau eine gewisse Harmonie zwischen der Funktion der Schilddrüse und der Eierstöcke vorhanden ist, und dass aus einer Störung derselben Krankheit entsteht. Es wäre demnach zwischen einer Hyperfunktion der Schilddrüse bezw. Hypofunktion der Ovarien und einer Hyperfunktion der Ovarien bezw. Hypofunktion der Schilddrüse zu unterscheiden; bei dem ersten Falle ist mit Ovarialsubstanz, beim zweiten mit Schilddrüsensubstanz zu behandeln. In die 1. Gruppe gehört die Basedow'sche Krankheit, die Störungen bei artificieller und natürlicher Menopause und Atrophien der Genitalien, in die 2. Gruppe die Kongestionen und Hämorrhagien der Geschlechtstheile und die Uterusfibrome.

Eben so führt nach J. in der Behandlung von Fettsucht bei Frauen mit ungenügender Menstruation die Ovarialsubstanz, bei Frauen mit überreicher Menstruation die Schilddrüsensubstanz zum Ziele.

Die Zahl der hierhergehörigen vom Vortr. selbst beobachteten Fälle ist noch keine große. **Schober** (Paris).

---

3) Belgische Gesellschaft für Geburtshilfe und Gynäkologie in Brüssel.

A. Saulmann (Brüssel). Totale abdominale Hysterektomie (anatomisches Präparat).

Das Präparat, welches ich hier vorlege, stammt von einer Kranken, welche mein Chef, der Prof. Thiriar, im Hospital St. Jean im September v. J. operirt hat.

Josephine H., 31 Jahre alt, Nullipara, ist niemals krank gewesen und hat immer regelmäßig ihre Menses bis zum Monat Juli 1895 gehabt. Von dieser Zeit an gewann der Leib an Umfang, und die Kranke litt an starkem Fluor albus bis zu ihrem Eintritt in das Krankenhaus, welcher am 21. September v. J. stattfand.

Befund: Im ovoidförmigen Bauche fühlt man einen Tumor, welcher bis 2fingerbreit unterhalb des Processus xyphoideus hinaufreicht; derselbe ist von harter Konsistenz und fühlt sich höckerig an. Bei der vaginalen und rectalen Untersuchung, welche unter Chloroform geschah, ist das Collum nicht zu entdecken, es wird hinter der Symphysis vermuthet. Die Vagina ist äußerst eng.

Diagnose: Fibrom.

Operation am 26. September. Bei der Eröffnung der Bauchhöhle, welche keine Schwierigkeiten darbietet, erscheint sofort ein fester, die ganze Abdominalhöhle ausfüllender Tumor, welcher interstitiell in der vorderen Uteruswand entwickelt ist. Mit Leichtigkeit wird der Tumor ohne bedeutende Blutung enukleirt. Es entsteht nun eine Höhle, welche mit der Vagina in Verbindung gesetzt und mit Jodoformgaze drainirt wird. — Es war nämlich die ursprüngliche Absicht, den Uterus zu erhalten; bei der beträchtlichen Hypertrophie des Uteruskörpers aber und bei der geschaffenen ziemlich großen und etwa 2 handbreiten Wundfläche schien es rathsamer, den Uterus total zu entfernen.

Nach Ligatur der Arterien utero-ovariennes (Spermaticae internae) wurden die Ligg. lata durchschnitten, das rechte Lig. latum, welches einen bedeutenden Theil des Tumors bedeckte, wurde zum großen Theil resecirt. — Ligatur der Uterinae. — Nach völliger Isolirung der Blase wird die losgelöste Vagina mit dem Uterus entfernt. Überwendliche Naht der Scheide. Bauchnaht in 3 Etagen und Kompressivverband. Folgen der Operation sehr glücklich; keine Urinbeschwerden und kein Fieber. Am 15. Tage nach der Operation verließ die Kranke das Bett und einen Monat nach ihrem Eintritt in das Krankenhaus verließ sie dasselbe völlig geheilt.

Präparat: Tumor, welcher 7 kg wiegt, höckerig und von harter Konsistenz. die Uterushöhle nicht geöffnet, misst 16 cm. Das Collum das einer Virgo.

Bemerkungen: Die chirurgische Behandlung voluminöser Fibrome ist Gegenstand langer Diskussionen in unserer Gesellschaft gewesen. Die Ansichten waren getheilt; die Einen stimmten für die extraperitoneale Stielversorgung, die Anderen für die totale Exstirpation, sei es auf abdominalem oder vaginalem Wege.

Die Anhänger der totalen Exstirpation behaupteten, dass die geöffnete Uterushöhle die Quelle für Infektionen sei und dass das zurückgebliebene Collum der Degenerescenz anheimfallen könne. Die Vertheidiger der intraperitonealen Behandlung fanden, dass die Entfernung des Stieles und des Collums unnütz sei und oft Veranlassung zu Eventrationen gebe; sie waren auch der Ansicht, dass ihre Methode eben so gut, wenn nicht besser, als die ihrer Gegner sei.

Thiriar bemerkt nun in einer seiner Vorlesungen: »Die Behandlung der Fibrome muss vor Allem zum Zweck haben, die Kranke von den schweren Symptomen, wegen welcher sie einen chirurgischen Eingriff verlangt, zu befreien. Nun giebt es viele Fälle, wo die Enukleation allein hinreicht, um die Kranke zu

heilen; in anderen Fällen, wie z. B. in dem vorliegenden Falle (Fall Josephine H.), ist die totale Exstirpation unbedingt nothwendig. Der Operateur soll so viel wie möglich konservativ sein, er soll die Methode wählen, deren Ausführung die kürzeste Zeit in Anspruch nimmt, welche die Kräfte der Kranken durch nur geringen Blutverlust erhält, und welche endlich am wenigsten Gefahr für eine Infektion des Peritoneums bietet.

Stouffs. Extra-uterin-Schwangerschaft, per vaginam operirt. Heilung.

Frau T. D., 44 Jahre alt, seit 22 Jahren verheirathet, hat 9 Kinder normal geboren und einen Abortus durchgemacht. Die letzte Schwangerschaft war vor 8 Jahren. Seit 2 Monaten verschwanden die Regeln. Da sie aber keine Beschwerden hatte, so vermuthete sie auch nicht eine Schwangerschaft, sondern glaubte an dem Klimakterium angekommen zu sein. Plötzlich wird sie nun am 12. April v. J. von heftigen Schmerzen im Leibe und von Ohnmachtsanfällen ergriffen, welche sie zwangen, das Bett zu hüten.

In diesem Zustande sah ich die Pat. am 21. April v. J., 9 Tage nach dem Beginn ihrer Erkrankung; sie ist von auffallender Blässe, das Gesicht leicht geschwollen. Jede Bewegung im Bett ruft Ohnmachtsanfälle hervor. Die Haut fühlt sich heiß und fieberhaft an. Puls sehr klein und schnell, 120. Temperatur 38,5°. Die Betastung des Leibes ist schmerzhaft und lässt in der Gegend der Fossa iliaca dextra eine Anschwellung erkennen, welche bei der Perkussion einen matten Ton giebt. Die Kranke urinirt normal; die Stühle dünnflüssig.

Bei der vaginalen Untersuchung erreicht man schwer das Collum, welches sich dick und schwammig anfühlt und weit nach oben und links verschoben ist. Der Douglas ist von einer in die Vagina hinabragenden, weichen, fluktuirenden Geschwulst ausgefüllt.

Das plötzliche Auftreten der Symptome einer inneren Blutung, das Vorhandensein der eben beschriebenen Geschwulst und die Suppression der Regeln führten mich auf die Diagnose einer Extra-uterin-Schwangerschaft mit Ruptur in das Ligamentum latum.

Die Kranke wird an demselben Tage, am 21. April, in das Krankenhaus geschafft und sofort operirt.

Da der Tumor extraperitoneal und durch den Douglas leicht zugänglich war, so war der vaginale Weg der Operation vollständig indicirt.

Mittels Thermokauters wird der Douglas geöffnet; sofort fließt eine serösblutige Flüssigkeit ab. Die Öffnung wird mit dem Finger erweitert und umfangreiche Blutgerinnsel entfernt. Bei der tieferen Einführung des Fingers fühlt man das an der Tube adhärente, etwa apfelsinengroße Ei. Dasselbe besitzt dicke und harte Wände und lässt einen Riss wahrnehmen, welcher die Einführung von 2 Fingern erlaubt. Im Innern des Eies fühlt man einen kleinen beweglichen Fötus, welcher leicht extrahirt wird. Derselbe ist gut erhalten und misst ungefähr 7 cm. Ein Assistent übt nun eine mäßige Pression auf die Bauchdecken aus, während welcher Zeit versucht wird, das Ei und die Tube, welche dasselbe enthält, herabzuziehen, um es zwischen 2 Fingern zu fassen und zu entfernen. Da diese Versuche resultatlos blieben, der Zustand der Kranken sehr bedenklich erschien, und eine Erneuerung der Blutung durch diese Manipulationen zu befürchten war, so wurde für vorsichtig erachtet, die spontane Entwicklung der Placenta durch den Douglas abzuwarten. — Es wird die Höhle reichlich mit einer Formalinlösung irrigirt und mit Jodoformgaze ausgestopft. Die Kranke wird ins Bett zurückgelegt und erwärmt. Klystiere von heißem Wein und innerlich Champagner. Der Tag der Operation verlief ohne Zwischenfall, kein Erbrechen. Gegen den heftigen Durst Champagner und kleine Stückchen Eis; wegen heftiger Schmerzen im Leibe subkutane Morphiuminjektion.

Abends Puls 130, Temperatur 39,2.

22. April. Die Kranke hat gut geschlafen, Durst noch stark. — Milch,

Bouillon, Champagner, reichliche Klystiere von physiologischer Kochsalzlösung; Schmerzen im Leibe mäßig. Dyspnoë.

Morgens Puls 120, Temperatur 38,
Abends » 140, » 39,2.

23. April. Dieselben Symptome, dieselbe Behandlung.

24. April. Morgens Puls 130, Temperatur 38,3.

Der Verband wird entfernt, er verbreitet einen fötiden Geruch, wesshalb reichliche Einspritzungen von einer Formalinlösung gemacht werden; diese werden, um eine Resorption zu verhindern, alle 2 Stunden fortgesetzt.

Abends Puls 130, Temperatur 38,8.

24. April. Puls 120, Temperatur 38,5. Fortsetzung der Formalinirrigationen, welche immer noch geronnenes Blut und Stücken der Placenta zu Tage fördern.

Das Fieber besteht noch während 14 Tagen, der allgemeine Zustand aber bessert sich sichtlich, der Puls wird langsamer, der Schmerz verschwindet und der Appetit wird lebhafter. Die Irrigationen werden 6—8mal täglich gemacht. Der stinkende Geruch ist völlig verschwunden.

Am 10. Mai, also 3 Wochen nach der Operation, besteht kein Fieber mehr.

Bei der inneren Untersuchung fühlt man noch eine Härte, welche von der Retraktion der weiten Embryohöhle herrührt.

Die Kranke verlässt das Hospital am 23. Mai vollständig geheilt.

Am 6. Juni erste Menstruation, welche ziemlich stark auftritt, bei Ruhe, Anwendung von Hydrastis und heißen Einspritzungen aber bald aufhört. In der Folge sind die Regeln regelmäßig, ohne Schmerzen und nicht zu reichlich.

Gegenwärtig ist der Uterus auf seine normale Größe zurückgebildet und ist völlig beweglich, nur ein wenig nach rechts geneigt; das rechte Lig. latum ist ein wenig dick und verhärtet geblieben.

Am Schluss seiner Mittheilung macht der Vortr. noch besonders auf die günstigen Erfolge der reichlichen und wiederholten Irrigationen von Formalinlösung bei eiternden Höhlen aufmerksam. Sie verursachen keine Reizungszustände, keine Intoxikationserscheinungen und desinficiren vollständig. In dem vorliegenden Falle würde man weder das Sublimat, noch die Karbolsäure, ohne Intoxikation zu fürchten, angewandt haben können; und die Borsäure würde kaum ausreichend desinficirt haben. Die Formalinlösung wird folgendermaßen hergestellt: Man gießt zuerst 1 Esslöffel von der im Handel befindlichen 40%igen Formalinlösung in 1 Liter kochenden Wassers und nimmt von dieser Lösung 1 Esslöffel voll auf 1 Liter Wasser zu den Irrigationen.

Jacobs. Ich habe mehrere Fälle von ektopischer Schwangerschaft per vaginam operirt und mich immer bemüht, die beiden Adnexe mit zu entfernen, weil die Ansicht, dass bei Extra-uterin-Schwangerschaft eine doppelseitige Erkrankung der Adnexe besteht, sich immer mehr Eingang verschafft. Das heute vorgezeigte Präparat von Rouffart ist ein neuer Beweis dafür. Die Tube, welche sich auf der entgegengesetzten Seite derjenigen befindet, welche das Ei einschließt, ist der Sitz einer chronischen Salpingitis und ist am abdominalen Ende obliterirt.

Was das Formalin anlangt, so wende ich es ausschließlich für die Desinfektion der Hände und des Operationsfeldes an. Bei eiternden Höhlen leistet es vortreffliche Dienste. Es wird von mir ebenfalls für die Instrumente und das Nähmaterial, nachdem sie in Glycerin gekocht sind, verwendet. Nach Laparotomien wird durch Einspritzung von Formalinlösung in die eiternden Bauchnähte die Eiterung sofort aufgehoben.

Guillaume (Brüssel). Ich habe unlängst einen Blasenkatarrh blennorrhoischer Natur mit Formalin behandelt, bei dem Ausspülungen mit hypermangansaurem Kali ohne Erfolg blieben. Eine einzige Irrigation genügte, um nach 24 Stunden die Trübung des Urins verschwinden und den Katarrh heilen zu sehen.

Van Hassel. Das Formalin hat mir ausgezeichnete Dienste geleistet bei

Irrigationen der Uterushöhle nach Curettage, als Vaginalinjektionen wird es nicht vertragen.

Jacobs (Brüssel). Abdominale ligamentäre Trachelopexie und Kolpopexie.

Im Januar 1896 habe ich Ihnen eine neue Methode, den veralteten totalen Prolapsus uteri zu heilen, beschrieben (Centralblatt für Gynäkologie 1896 No. 15). Seit dieser Zeit habe ich 8 solcher Operationen ausgeführt. Von diesen 8 Operirten kann ich Ihnen leider nur 3 vorstellen.

Die erste Kranke, im Januar 1896 operirt, hatte seit 8 Jahren einen totalen Prolapsus, welcher sie an jeglicher Beschäftigung hinderte. 6 Wochen nach der Operation konnte sie ihre gewohnten Arbeiten wieder aufnehmen und hat sie bis heute ohne Zwischenfall fortgesetzt. Dieses Resultat ist um so mehr bewundernswerth, als die Betreffende einen inkompleten Dammriss besitzt, welcher nicht operirt, sondern als solcher belassen wurde.

Die zweite, im Februar 1896 operirt, hatte seit 11 Jahren einen totalen Prolapsus. Die Folgen der Operationen sind derart, dass die Operirte, welche Waschfrau ist, jetzt 8—10 Stunden täglich stehend zubringen kann.

Die dritte, im März 1896 operirt, hatte seit 20 Jahren einen totalen Prolapsus, welcher sie für jegliche Arbeit unfähig machte. Seit der Operation steht sie ohne Beschwerden ihrer Wirthschaft vor. Recidiv vom Prolapsus besteht nicht.

In letzterer Zeit habe ich in solchen Fällen immer die totale Hysterektomie gemacht, d. h. ich habe, anstatt die supravaginale Amputation auszuführen und das Collum an die Ligg. lata anzunähen, nach Entfernung des Uterus das durch Naht geschlossene Scheidengewölbe an die zurückgebliebenen Enden der Ligg. lata angeheftet.

Diese Methode hat mir bessere Resultate gegeben.

Keiffer (Brüssel) berichtet über einen Fall von subperitonealer sarkomatöser Degenerescenz des rechten Mutterhornes nach einer vor 2 Jahren vorgenommenen Salpingitis auf abdominalem Wege. Die subperitoneale Lage der sarkomatösen Infiltration war die Veranlassung einer tödlichen extraperitonealen Blutung. Die sarkomatöse Infiltration konnte der bei einer Defäkation nothwendig erhöhten Bauchpresse nicht widerstehen, sondern platzte. **R. Saulmann** (Brüssel).

Blase, Ureter etc.

4) **Küster** (Marburg). Über Resektion der Harnblase mit Verlagerung der Harnleiter.

(Archiv für klin. Chirurgie Bd. LIII. Hft. 2.)

Bei der Exstirpation von Blasentumoren durch Sectio alba musste K. in 2 Fällen das von der Geschwulst umwachsene Ureterende reseciren. Das centrale Ende des Harnleiters pflanzte er in die Blase ein, in dem ersten Falle, einem Zottenpolyp bei einer Frau, mit unmittelbarem Erfolge; in dem zweiten Falle, einem Endotheliom der Blase bei einem Manne, gelang die Heilung bis auf eine haarfeine Fistelöffnung. Dabei verzichtete K. darauf, irgend einen Verschlussmechanismus der Harnleiter gegen zurückfluthenden Blaseninhalt entsprechend der physiologischen schlitzförmigen oder schiefen Einmündung zu erzielen, er stellte vielmehr durch Einkerbung des freien Ureterendes eine breite trichterförmige Einmündung her, um die Möglichkeit einer Stauung im Ureter selbst auszuschließen in der Erwägung, dass der Urin nur bei übermäßiger Füllung der Blase zurückfluthen könne, und dass dies Ereignis nur bei inficirtem Blaseninhalte von Bedeutung sei. **Calmann** (Breslau).

5) **H. Kelly.** Die Behandlung großer Blasen-Scheidenfisteln.

(Johns Hopkins Hospital Bulletin 1896. Februar u. März.)

Eine große Blasen-Scheidenfistel, entstanden nach einer Geburt, hatte mehrfache Versuche, sie zu beseitigen, seitens mehrerer Chirurgen veranlasst, stets

ohne Erfolg. Fast die ganze vordere Scheidenwand fehlte, durch die Öffnung war Blasenschleimhaut vorgefallen, auch die vordere Muttermundslippe war zerstört und ziemlich der ganze Blasenhals; an den Seiten der 4:3 cm großen Fistelöffnung mündeten die Harnleiter; die die Fistelränder bildenden Scheidenwände waren allerseits unbeweglich befestigt und enthielten zahlreiche ausstrahlende Bänder von Narbengewebe. Keine der bisher bekannten Operationsmethoden gewährte irgend eine Aussicht auf Erfolg.

Die hinteren 2 Drittel der Fistel wurden umschnitten, die Muskel- und Schleimhautschicht der Blase von der Scheide abgetrennt, und die Blase von der Portio bis zum Bauchfell beiderseits stumpf abgelöst. Die Harnleiter ließen sich leicht vermeiden, wenn man in sie Katheter eingeführt hatte. Darauf wurde um das übrigbleibende Drittel der Fistel von der Scheide aus ein Streifen bis auf die Schleimhaut der Blase und der Harnröhre angefrischt, aus der letzteren wurden die Ureterenkatheter herausgeführt. Nun wird die von ihren Anheftungen hinten freigemachte Blasenschleimhaut leicht nach vorn gezogen und mit dem unbeweglichen vorderen Drittel vereinigt, wobei sich wieder, Dank den eingeführten Kathetern, die Ureteren leicht vermeiden ließen. Die Harnleiterkatheter blieben 3 Tage lang liegen, wurden bis hoch in das Nierenbecken eingeschoben und verhinderten, dass in die Blase auch die geringste Spur von Harn gelangte. Die Wunde heilte p. pr., nur rechts oben blieb eine kleine Fistel von 1 mm Durchmesser zurück, durch welche gelegentlich eine kleine Menge Harn abfloss. Beim Verlassen des Hospitals war die Blase im Stande, 100 ccm zu fassen und brauchte nur alle 3 Stunden entleert zu werden, die angefrischte Oberfläche an der vorderen Scheidenwand war durch einen festen, sich zusammenziehenden Narbenring ersetzt.

Diese Methode unterscheidet sich von der Mackenrodt's dadurch, dass die Blase nicht an allen Seiten abgelöst und in der Mitte der Fistel vereinigt wird, so wie dass der Uterus ausgeschlossen bleibt. Von der Blasenschleimhaut geht dabei nichts verloren. **Lühe** (Königsberg i/Pr.).

6) **R. Morison.** Eine Operationsmethode bei Vesicovaginalfisteln.

(Lancet 1896. Juni 6.)

Da die dicke unnachgiebige Vaginalwand, der größere Umfang der Blasenwunde und die Tiefe der Blasenwunde einen genügenden Schluss der Fistel ohne Perforation fast unmöglich machen, wird folgendes Verfahren empfohlen. Ein Scheidenlappen von der Form eines Pferdefußes, mit der Basis der Cervix zugewendet, wird herauspräparirt, die Spitze des Lappens schließt die Fistel ein. Das Abpräpariren der Scheidenschleimhaut muss nur um die Fistel herum schneidend geschehen. Dann wird die Blase, indem man ihre Schleimhaut frei lässt, mit Seide für sich vernäht und der Scheidenlappen mit Katgut wieder angenäht. Bei größeren Fisteln soll die Öffnung des Vaginallappens, ehe derselbe reponirt wird, mit fortlaufenden Katgutfaden vernäht werden, bei kleinen Fisteln kann die Öffnung fortgeschnitten werden. **Rissmann** (Hannover).

7) **Snetkin.** Eine plastische Operation einer Fistula vesico-vaginalis und narbigen Stenose der Scheide mittels eines Lappens aus den Labia minora.

(Medicinskoje Obosrenje 1896. No. 9.)

Verf. beschreibt einen Fall von Fistula vesico-vaginalis, wo er nach misslungenem wiederholten Annähen eine plastische Operation mit Erfolg anwandte.

Die Pat. erkrankte an der Fistel vor $1^1/_2$ Jahren nach schwieriger Geburt. Von diesem Zeitpunkte an litt sie an Incontinentia urinae und schmerzhaftem Coïtus. Die Untersuchung ergab: Verkürzung und bedeutende Verengung der Scheide. Der Länge der vorderen Wand nach von dem Introitus an und weiter befindet sich eine 4 cm lange Narbe, an deren Ende die Fistel zu bemerken ist. Letztere hat $^1/_2$ cm im Durchmesser; die Ränder der Fistel bestehen aus dichtem narbigen Gewebe. Die in diesem Falle angewandte plastische Operation bezweckte: 1) die Heilung der Fistel und 2) die Beseitigung der Stenose, die den schmerzhaften Coïtus verursachte.

Die Operation wurde folgendermaßen ausgeführt: die Narbe und Ränder der Fistel wurden entfernt, es resultirte ein Defekt in Form von einem 2 cm langen Streifen, welcher mit einem aus der linken Labia minora ausgeschnittenen Lappen bedeckt wurde. Der Lappen blieb in Verbindung mit den Labia minora. An den Defekt wurde der Lappen mittels einer Knotennaht angenäht. Heilung.

W. Dukelsky (Kiew).

8) **Fincke** (Halberstadt). **Blasen-Scheidenfistel und Blasensteine, veranlasst durch Fötusknochen.**

(Deutsche med. Wochenschrift 1896. No. 33.)

Bei einer an einer Blasen-Scheidenfistel leidenden Frau ergab die Anamnese, dass sie nur 1mal vor 16 Jahren schwanger gewesen, dass damals das Kind gewendet und extrahirt, der dabei abgerissene Kopf des Fötus (VII. M.) kaum glaublicher Weise von dem Arzt im Uterus zurückgelassen sei. Die Pat. war dann 1 Jahr bettlägrig; später nahm sie ihre Arbeit wieder auf. Um diese Zeit stellten sich Stuhlbeschwerden ein. Gelegentlich einer schweren Ausleerung entfernte Pat. selbst mit dem Finger einen Knochen aus dem Rectum. Übelriechender Ausfluss aus der Vagina bestand fortwährend. Blasenbeschwerden stellten sich erst 16 Jahre nach der erwähnten Entbindung ein, einige Zeit zuvor floss bereits Urin unwillkürlich ab.

F. fand eine große Blasen-Scheidenfistel, in welcher ein Stein steckte. Nach Entfernung desselben ließen sich noch eine große Menge anderer, leicht zerbröckelnder tasten, welche gleichfalls extrahirt wurden. Später operativer Schluss der Blasen-Scheidenfistel. Der zuerst entfernte große Stein enthielt ein Os occipitis und die eine Hälfte eines fötalen Unterkiefers. F. nimmt an, dass der im Uterus zurückgelassene Kopf schließlich doch in die Scheide ausgestoßen worden sei, dort Decubitus gemacht habe und so die beiden Knochenstücke in die Blase gelangt seien.

Graefe (Halle a/S.).

9) **J. Israel** (Berlin). **Die Operation der Steinverstopfung des Ureters.**

(Berliner klin. Wochenschrift 1896. No. 38.)

Ein sehr interessanter Vortrag, welcher wieder einmal den Beweis liefert, dass die heutige Chirurgie selbst in scheinbar hoffnungslosen Fällen noch Rettung zu bringen vermag! Ist es doch I. in 1 Fall von 6tägiger Anurie durch Steinverstopfung des rechten Ureters (nur die rechte Niere funktionirte), in einem anderen von 6tägiger Oligurie und Coma uraemicum durch die von ihm angegebene Freilegung des Ureters von der Niere bis zur Blase auf extraperitonealem Weg gelungen, den verstopfenden Stein zu entfernen und die schwer bedrohten Pat. zu heilen. Der von ihm geübte Schnitt beginnt an dem Winkel, welchen die XII. Rippe mit dem großen Rückenstrecker bildet, verläuft schräg nach vorn und etwas nach unten, unter allmählicher Entfernung von der letzten Rippe. Je nach der Größe der Niere wird er mehr oder weniger weit nach vorn und unten geführt. Dieser obere Theil des Schnittes erlaubt die Niere freizulegen, zu mobilisiren, hervorzuziehen und denn Ursprung des Ureters zugänglich zu machen. Um letzteren weiter zu verfolgen, fügt man einen abwärtsverlaufenden Schnitt durch die Bauchdecken hinzu der sich bis zu einem 2 Querfinger breit medianwärts von der Spina anterior sup. gelegenen Punkte erstreckt, und von da im Bedürfnisfalle bogenförmig umbiegt, um parallel dem Lig. Poupartii bis zum äußeren Rand des M. rectus zu verlaufen. Da der von der Wand des kleinen Beckens quer über den Beckenboden hinweg zur Blase ziehende letzte Abschnitt des Harnleiters, besonders bei starker Adipositát, zu tief liegt, um unter Leitung des Gesichts an ihm mit Sicherheit zu operiren, so empfiehlt I. für ihn einen anderen Zugang und zwar für die laterale Strecke, die Trennung der hinteren Beckenwand (parasacrale Methode), für die mediale das Vordringen vom Beckenboden aus. Letzeres wird beim Weib durch quere Trennung des seitlichen Scheidengewölbes erreicht. I. verfuhr in einem Fall so. Er spaltete den den Stein enthaltenden Beckentheil des Harnleiters, extrahirte jenen, nähte die Ureterwunde

über einem zuvor eingeführten und durch die Harnröhre herausgeleiteten elastischen Katheter mittels 8 feinsten Seidennähten und erzielte Heilung p. p. i.

Wenn I. in diesem Fall die Harnleiterwand Behufs Extraktion des Steines trennte, so zieht er doch sonst vor, verschiebbare Steine im Ureter aufwärts bis in das Nierenbecken zu schieben, das Nierenparenchym vom konvexen Rand bis in das letztere zu spalten und sie von hier aus zu entfernen. Erwähnenswerth ist, dass in einem anderen Fall das Nierenbecken während der Freilegung des Ureters fast ziemlich von der Niere abriss und doch per pr. int. wieder anheilte.

Am Schluss seines Vortrages stellt I. die Forderung, dass bei Anurie durch Steinverschluss nicht länger als zweimal 24 Stunden mit der Operation gewartet wird, wenn auch das Befinden des Kranken scheinbar kein schlechtes ist.

Graefe (Halle a/S.).

10) **Clark** (Baltimore). Behandlung der subakuten und chronischen Cystitis mit Ballons.

(Johns Hopkins Hospital Bulletin 1896. Februar u. März.)

Für die Behandlung der akuten Cystitis genügt meist die gewöhnliche Behandlung, nicht aber für die subakuten und chronischen Formen. Um die Blasenwand besser in Berührung mit Medikamenten zu bringen, wendet Kelly dünne Gummiballons an, die er mit einer medikamentösen Gelatine überzieht, zusammengerollt durch ein Blasenspeculum mittels einer dünnen Zange einführt und im Innern durch eine mit Luft gefüllte Spritze aufbläht. Die Anzahl der zur Füllung benutzten Spritzen bezeichnet den Grad der Aufblähung bis zur völligen Ausdehnung der Blase, ohne sie zu sehr auszudehnen. Die Schleimhaut der Harnröhre wird vorher durch Cocainlösung unempfindlich gemacht und die Einführung des Ballons in die vorher durch Katheter entleerte Blase kann somit völlig schmerzlos erfolgen, am besten in Knie-Ellbogenlage. Die Gelatine wird, sobald sie mit der Blasenwand in Berührung kommt, durch die Körperwärme verflüssigt und alsbald resorbirt. Zusatz von Ichthyol hat sich am besten bewährt, es kann aber eben so gut Salicylsäure, Borsäure oder dgl. angewendet werden, ohne dass der Ballon Schaden leidet, was bei Benutzung von Salben als Konstituens leicht geschieht, auch bleibt bei Gelatine der Überzug, ehe er schmilzt, gleichmäßiger. Die Gelatine wird im Warmwasserbade erweicht, das gewünschte Medikament zugesetzt, dann der Ballon eingetaucht und erkalten gelassen. So ist Alles zur Anwendung fertig. Die Erfolge sind sehr zufriedenstellend.

Lühe (Königsberg i/P.).

11) **H. Kelly** (Baltimore). Einige neue wichtige Fortschritte in Diagnose und Behandlung der Erkrankungen der Harnorgane bei Weibern.

(Pittsburger med. review 1896. Januar.)

Außer den Harnleiterkathetern benutzt K. auch Hartgummi-Bougies, um Widerstände zu erkennen und zu überwinden und um Verstopfung der Harnleiter durch einen Stein oder eine Striktur zu diagnosticiren. Die Katheter werden in 2 Nummern aus gewebter Seide hergestellt, 2 und 3 mm dick und 30 bezw. 50 cm lang; 2 cm hinter dem konischen Ende ist ein Auge angebracht, durch das Flüssigkeit aus- und einlaufen kann. Durch ein Drahtstilet wird der Katheter steif gehalten und am Umbiegen in der Blase verhindert. Durch den Blasenspiegel wird die Uretermündung aufgesucht, und während der Assistent das äußere Ende des Katheters über die Schulter des Untersuchenden hält, führt dieser das konische Ende in die Mündung ein und schiebt es langsam vor, es von dem Stilet streifend, dessen Ende vom Assistenten festgehalten wird. Mit dem anderen Harnleiter wird eben so verfahren, dann jedes Katheterende in ein besonderes Reagensglas zur Untersuchung des von jeder Niere abgesonderten Harns hineingeleitet. Die Katheter und Sonden werden in einer mit Watte verschlossenen Glasröhre sterilisirt und darin aufbewahrt. Sehr unterstützt wird die Einführung des Nierenkatheters, wenn man die Frau die Knie-Ellbogenlage einnehmen lässt. Bringt man ein Gummirohr und einen Trichter an dem Katheter an, so kann man durch Heben und Senken desselben das Nierenbecken ausspülen und zwar mit

jeder beliebigen Arzneilösung. Ist ein Stein im Nierenbecken vorhanden, so kann man seine Anwesenheit feststellen dadurch, dass man Stücke des Steines in dem Auge des Katheters herausbefördert, ferner durch Ritze oder sonstige Veränderungen in der Form der Katheter- oder Bougiespitze. Strikturen lassen sich sehr leicht genau lokalisiren und erweitern. Hydronephrose kann durch Entleerung ihres Inhalts erkannt und zugleich unterschieden werden von weichen bösartigen Geschwülsten. Infektion der Ureteren und des Nierenbeckens kann durch Entleeren und Auswaschen mit Arzneilösungen behandelt werden, oft genügt ersteres schon allein. Endlich gewährt die Katheteruntersuchung auch einen sicheren Weg, um den funktionellen Werth jeder Niere durch die Menge und Beschaffenheit des entleerten Harnes festzustellen, was für die Entschlüsse des Operateurs von der höchsten Wichtigkeit sein muss. **Lühe** (Königsberg i/P.).

12) **Jacobs.** Die reizbare Blase der Frauen.

(Policlinique 1896. No. 16.)

Die Reizbarkeit der Blase findet sich besonders häufig bei Frauen in der Menopause, dann während der Schwangerschaft, nach Excessen in coïtu, nach Masturbation, bei Uterusfibromen, Adnextumoren, Lageveränderungen der Gebärmutter und nach gynäkologischen Operationen. Die Betroffenen klagen über Blasen- und Stuhltenesmus und heftiges Brennen nach dem Urinlassen. Der Urin ist klar und ohne anormale Bestandtheile, an Blase und Harnröhre ist keine Läsion zu finden. Es handelt sich hier um eine Hyperämie und Anschwellung des unteren Theiles der Blase und betrifft Venen, welche mit denen der Genitalien innig zusammenhängen. Alle Affektionen, welche eine Hyperämie der Genitalien veranlassen, können auch eine Reizbarkeit der Blase zur Folge haben.

Die Therapie muss natürlich die Ursachen zu beseitigen versuchen. In den Fällen, wo dies nicht genügt oder wo eine greifbare Ursache nicht zu finden ist, empfiehlt sich Massage und Elektricität. Zu ersterer führt man den Zeigefinger in die Vagina und massirt mit der Tastfläche desselben die seitlichen Gegenden neben der Urethra und die ganze empfindliche Partie der Blasenunterfläche, indem man sie gegen die innere Fläche des Schambeins drückt. Die Sitzungen dauern, je nach der Empfindlichkeit, kürzer oder länger, 10—12 genügen auch in veralteten Fällen.

Reicht die Massage nicht zur Beseitigung der Beschwerden aus, wird noch der konstante Strom zu Hilfe genommen. **Witthauer** (Halle a/S.).

Verschiedenes.

13) **F. Jayle.** Pathogenese einiger Rectovaginalfisteln nach vaginaler Hysterektomie.

(Ann. de gynécol. et d'obstétr. 1896. No. 2.)

Die akuten, durch Streptokokken hervorgerufenen Eiterungen haben eine außerordentliche Tendenz zum Durchbruch; der Eiter sucht sich, sei es nach außen, sei es nach innen, einen Weg zu bahnen. Das häufige gemeinschaftliche Vorhandensein von Streptokokken und dem Bacterium coli in dem Beckeneiter deutet wohl mit Sicherheit auf die engen Beziehungen hin, welche zwischen dem Eitersacke und der Rectalwand bestehen. Diese verdünnt sich allmählich; der Durchbruch erfolgt und der Eiter ergießt sich in das Rectum durch den Anus. Operirt man gerade zu der Zeit, wo diese Perforation gerade eintreten kann, so ist die Folge eine Rectovaginalfistel, da die gewöhnlich schon verdünnte Wandung des Darmes nach Entleerung des Eiters nicht mehr dem durch Gase und Fäkalien erzeugten intestinalen Drucke widerstehen kann.

In solchen Fällen ist daher weder der Operation selbst, der Klemmmethode, noch dem Operateur die Schuld beizumessen. Die Entstehung der Fistel ist eben in der Natur der Erkrankung, welche indessen ein baldiges Einschreiten erheischte, begründet. Die akuten Eiterungen durch den Streptococcus allein hervorgerufen,

oder mit dem Bacterium coli zusammen neigen am meisten zur Entstehung von Darmfisteln.

Bei sorgfältiger Beobachtung der vorhandenen Symptome kann man zuweilen diese verhängnisvolle Komplikation voraussehen. Bei jeder sich im Douglas abspielenden akuten, mit Infektion, Temperaturerhöhung und Diarrhoen einhergehenden Eiterung muss die Aufmerksamkeit des Chirurgen auf die Möglichkeit der sekundären Entstehung von Darmfisteln hinlenken. Man soll desshalb die Umgebung und die zu Operirende vorher darauf aufmerksam machen, um sich vor ungerechten Anschuldigungen nach der Operation zu schützen.

Odenthal (Hannover).

14) **L. J. Mitchell** (Chicago). Tod durch Luftembolie nach versuchtem Abort.

(Medicine 1896. Februar.)

Eine Frau wurde Morgens besinnungslos aufgefunden, Schaum trat vor ihren Mund und sie starb bald. In ihren Kleidern fand sich ein Katheter mit dem Stilet in situ, sonst aber nichts.

Bei der Sektion fand sich, dass das Herz sich anfühlte wie ein nur theilweise mit Luft angefüllter Gummiball, beim Einschnitt in den rechten Ventrikel zeigte sich dieser mit einer Mischung von Luft und Blut angefüllt, welche aus dem Schnitt herausschäumte; die Mischung war so, als wenn Luft und Blut stark mit einander geschüttelt wären, es waren nur wenige kleine Gerinnsel vorhanden. Auch das rechte Herzohr enthielt etwas schaumiges Blut, dagegen war das linke Herz leer. Im Uterus geringe Menge Blut, Eihäute durchbohrt und rechts und vorn in Ausdehnung von 4,5—5 cm abgelöst. Es scheint sich um Luftembolie gehandelt zu haben, doch ist eine bakteriologische Untersuchung nicht gemacht, mithin das Vorhandensein des gasbereitenden Bacillus nicht sicher ausgeschlossen.

Lühe (Königsberg i/Pr.).

15) **Hofmeier.** Zur intra-uterinen Therapie.

(Monatsschrift für Geburtshilfe und Gynäkologie Bd. IV. Hft. 4.)

Im Anschluss an einen kürzlich die Gerichte beschäftigenden Todesfall nach intra-uteriner Chlorzinkeinspritzung (50%), bei dem die nachfolgende Sektion völlig intakte Tuben ergab, ergreift H. die Gelegenheit, die Braun'sche Spritze gegen die Angriffe verschiedener Autoren zu vertheidigen. Er sah nie Schaden von ihrer Anwendung, wohl aber öfter von derjenigen ungeeigneter Injektionsflüssigkeiten, besonders des Chlorzink, nie aber war direkt das Tubenlumen als Eintrittspforte in das Peritoneum zu beschuldigen. Nicht die Braun'sche Spritze, sondern »die Anwendung ungeeigneter Flüssigkeiten und ihre Anwendung unter ungeeigneten Verhältnissen« ist gefährlich. Er selbst bedient sich der Spritze mit kräftigem Hartgummiansatz nach Dilatation der Cervix und benutzt 10—20%igen Karbolspiritus unter vorgängiger und nachfolgender Lysolausspülung des Cavum.

Roesing (Hamburg).

16) **Neumann.** Über puerperale Uterusgonorrhoe.

(Monatsschrift für Geburtshilfe und Gynäkologie Bd. IV. Hft. 2.)

Verf., welcher in der Schauta'schen Klinik Studien über die Uterusgonorrhoe anstellte, war in der Lage, in 2 Fällen, wo die Gonorrhoe schon in der Schwangerschaft bestand, im Puerperium, welches übrigens afebril verlief, in mit dem scharfen Löffel gewonnenen decidualen Schleimhautstreifen reichlich Gonokokken zwischen den Deciduazellen nachzuweisen. Sie waren durch ihre Lagerung in Eiterzellen und specifische Färbbarkeit charakterisirt. Nie lagen dieselben in den Deciduazellen. Zu erwähnen ist, dass in dem einen Falle, trotz Credé's Verfahren, das Kind schon am 1. Tage an Ophthalmoblennorrhoe erkrankte.

Roesing (Hamburg).

Originalmittheilungen, Monographien, Separatabdrücke und Büchersendungen wolle man an *Prof. Dr. Heinrich Fritsch* in Bonn oder an die Verlagshandlung *Breitkopf & Härtel* einsenden.

Druck und Verlag von Breitkopf & Härtel in Leipzig.

Centralblatt

für

GYNÄKOLOGIE

herausgegeben

von

Heinrich Fritsch

in Bonn.

Einundzwanzigster Jahrgang.

Wöchentlich eine Nummer. Preis des Jahrgangs 20 Mark, bei halbjähriger Pränumeration. Zu beziehen durch alle Buchhandlungen und Postanstalten.

No. 8. **Sonnabend, den 27. Februar.** **1897.**

I. Zur Technik der Discission des äußeren Muttermundes[1].

Von

Dr. Alexander Rosner,

Privatdocent der Jagiellonischen Universität Krakau.

»Die ganze Philosophie dieser Operation besteht in Eröffnung und im Offenhalten des Kanals« sagt Marion Sims (Gebärmutter-Chirurgie 1870 p. 111). Die Eröffnung des Kanals oder die eigentliche Discission ist mit keinen technischen Schwierigkeiten verbunden, zumal wenn sie sich auf den äußeren Muttermund beschränkt. Es genügt, die Portio freizulegen, herunterzuziehen und den Halskanal nach beiden Seiten, oder nach Kehrer, in mehreren Richtungen mit Messer oder Schere durchzuschneiden.

---

[1] Nach einem Vortrag, gehalten in der Krakauer gynäkologischen Gesellschaft am 15. December 1896.

Anders verhält es sich mit dem zweiten Sims'schen Desiderate. Das Offenhalten des Kanals ist von jeher auf große, manchmal auf unüberwindliche Schwierigkeiten gestoßen. Die einander berührenden frischen Wundflächen, die bei querer Discission jederseits auf beiden Lippen entstehen, zeigen eine große Neigung zur Wiederverwachsung und es kommt leider sehr oft vor, dass das Ostium nach der Discission noch kleiner angetroffen wird, als es vorher gewesen ist, und dass sich in Folge der Discission die angeborene Stenose in eine erworbene, narbige umwandelt. Dass hierdurch die vielleicht auf einige Monate beseitigte Dysmenorrhoe recidivirt, ist leicht verständlich, und es ist auch nicht zu verwundern, dass die Operation allmählich in Diskredit verfallen ist und sicherlich nicht mehr diesen guten Ruf genießt, wie zu Zeiten Sims' und E. Martin's.

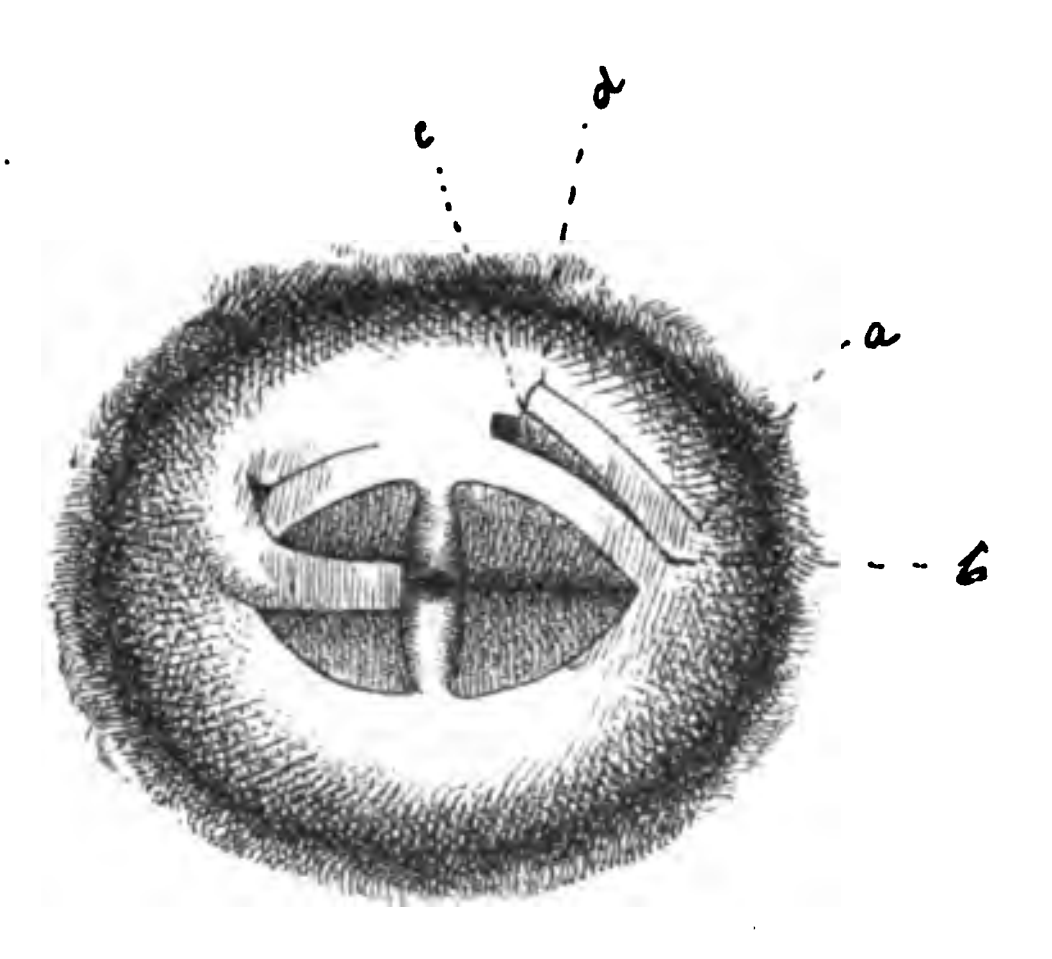
Man hat auf mehrfache Weise diesem Übel nachzuhelfen gesucht: erstens durch sorgfältige Nachbehandlung und zweitens durch Modifikationen in der Technik der Operation selbst. Was den ersten Punkt anbelangt, so muss hervorgehoben werden, dass die Nachbehandlung, falls sie etwas in dieser Hinsicht leisten sollte, sich sehr in die Länge ziehen müsste. Das Sondiren, das Einlegen von Gazestreifen, Wattebäuschchen oder Kakaobuttersuppositorien, das Auseinanderreißen der sich verklebenden Wundflächen etc. können nur bei langem Gebrauche wirklich von Nutzen sein.

Es wäre sicherlich sehr wünschenswerth, durch eine Operationsmethode und nicht durch die Nachbehandlung der Verwachsung vorzubeugen, da anders der Endeffekt weniger von unserer Technik, als von dem guten Willen der Kranken abhängig ist, die sich, wie es leider oft vorkommt, einer langandauernden Nachbehandlung nicht gern unterziehen. Es wurden auch im Laufe der Zeit Methoden angegeben, die darauf gerichtet sind, den Endeffekt auch ohne langandauernde Nachbehandlung sicher zu gestalten. Es gehören hier die tiefe quere Spaltung bis zum Scheidenansatz, die Naht der Wundflächen nach Courty, die Naht nach Excision von Keilen aus den Wundflächen nach Pozzi, die »Méthode de l'anneau« nach Courty mit langsamer Durchtrennung der Vaginalportion vermittels Silberdraht, die Seidenligaturmethode von Boryssowicz und die Modifikation derselben von Lwoff. Es müssen hier endlich die gelegentlich vorgenommene Amputation und die keilförmige Excision mitgerechnet werden, die neben der Beseitigung des Leidens, gegen welches sie eigentlich gerichtet sind, auch das enge Ostium zu erweitern im Stande sind. Ich muss hier jedoch gleich bemerken, dass, so groß auch der Nutzen dieser Operationen bei Elongation resp. Induration der Portio neben Stenose sein mag, sie zur Beseitigung der Stenose bei kurzer, kleiner Portio nicht angezeigt sind. Hierin stimme ich Boryssowicz vollkommen bei.

Was die anderen Operationsmethoden anbelangt, so ist keine derselben vorwurfsfrei. Die Discission mit Hilfe der Ligaturen ist vielleicht praktisch und bequem, dürfte jedoch, meiner Ansicht nach,

nur dann Anwendung finden, wenn wir außer Stande wären, auf eine rein chirurgische Weise das Wiederverwachsen der Wundflächen zu verhindern. Die Courty'sche Methode der Naht dürfte wohl selten zum Ziele führen, und die Pozzi'sche Excision und Naht ist, wie wohl logisch, doch etwas zu umständlich. Was endlich die tiefen Incisionen anbelangt, so folgt ihnen manchmal ein Ektropium, welches zu entzündlichen Erscheinungen seitens der entblößten Cervixmucosa und folglich zur Emmet'schen Trachelorrhaphie Anlass geben könnte.

Ich lasse hier absichtlich die geistreiche Vuillet'sche Plastik unerwähnt, weil sie sich auf die Erweiterung des inneren Muttermundes bezieht. Ich habe zur Erreichung desselben Zieles eine neue Methode angewandt, die auszuführen ich bisher nur einmal Gelegenheit hatte. Die 32jährige Nullipara, seit 13 Jahren verheirathet, leidet an ausgesprochener Dysmenorrhoe. Es wurde bei ihr schon vor 12 Jahren die Discission mit gutem Erfolge ausgeführt. Nach einigen Monaten kehrte jedoch die Dysmenorrhoe wieder. Ich fand eine kleine Vaginalportion. Zu beiden Seiten des stark verengten Ostiums Narben.



Die Idee der Operation, die ich bei ihr am 30. November 1896 ausführte, beruht auf der Excision eines Lappens aus der Vaginalportion und Implantation desselben in den durch Discission entstandenen Wundwinkel. Die Wiederverwachsung geht bekanntlich von der Tiefe dieses Winkels aus; sie wird bei Anwendung dieser Methode dadurch verhindert, dass der Wundwinkel nach der Implantation eigentlich zu existiren aufhört und die übrigen Wundflächen durch den Lappen aus einander gehalten werden.

Die Operation wurde auf folgende Weise ausgeführt: Nach vorheriger gründlicher Desinfektion des Operationsfeldes wurde die Portio im Simon'schen Speculum freigelegt und mit einer Kugelzange heruntergezogen. Es wurde nachher das Ostium nach beiden Seiten mit einem Knopfbistouri erweitert. Die Incision ist etwa 1½ cm lang. Es wurde nachher aus der vorderen Lippe beiderseits ein longitudinaler, in der Tiefe sich keilförmig verjüngender Lappen ausgeschnitten, der einige Millimeter über dem Discissionswundwinkel (*a*, *b*) mit der Unterlage zusammenhängt. Die beigefügte Zeichnung erklärt uns die Verhältnisse besser, als jede Beschreibung. Nachher wude durch die Spitze des Lappens, bei *c d*, und durch den Wund-

winkel in der Nähe des Cervixkanals eine Katgutnaht durchgezogen, der Lappen in den Wundwinkel gelegt und die Ligatur geknüpft. Die durch die Excision des Lappens entstandenen Wunden wurden beiderseits mit je einer Katgutnaht geschlossen. In den Cervicalkanal und zwischen die Wundflächen wurden Gazestreifen eingeschoben und die Scheide lose tamponirt.

Nach 2 Tagen wurde der Verband entfernt und die Scheide mit sterilem Wasser ausgespült. Diese Irrigationen wurden täglich einmal wiederholt. Am 8. Tage wurde die Portio freigelegt. Die beiden Lappen sind gut eingeheilt, das Ostium ist breit und die Wundflächen werden durch die Lappen gut aus einander gehalten. Nach einigen Tagen wurde die Pat. entlassen.

Es wäre wohl verfrüht und ich beabsichtige es auch nicht, auf Grund dieses einzigen, noch ganz frischen Falles die oben beschriebene Methode als eine der Wiederverwachsung sicher vorbeugende zu empfehlen. Ich möchte nur meiner Überzeugung Ausdruck geben, dass es sich logisch a priori annehmen lässt, dass diese Methode höchstwahrscheinlich geeignet sein wird, diesem Übel besser, als die bisherigen Methoden, zu begegnen. Jedenfalls ist die Methode vollkommen gefahrlos und mit keinen besonderen technischen Schwierigkeiten verbunden. Sie bedarf auch keiner speciellen Nachbehandlung.

II. Zur Erweiterung des äufseren Muttermundes modo Rosner[1].

Von

Prof. Dr. A. v. Mars.

In der Diskussion über die Mittheilung, die Herr Kollege Rosner in der Sitzung der Krakauer gynäkologischen Gesellschaft vorgelesen und im Centralblatt für Gynäkologie so eben publicirte, habe ich meine diesbezüglichen Ansichten folgendermaßen angedeutet.

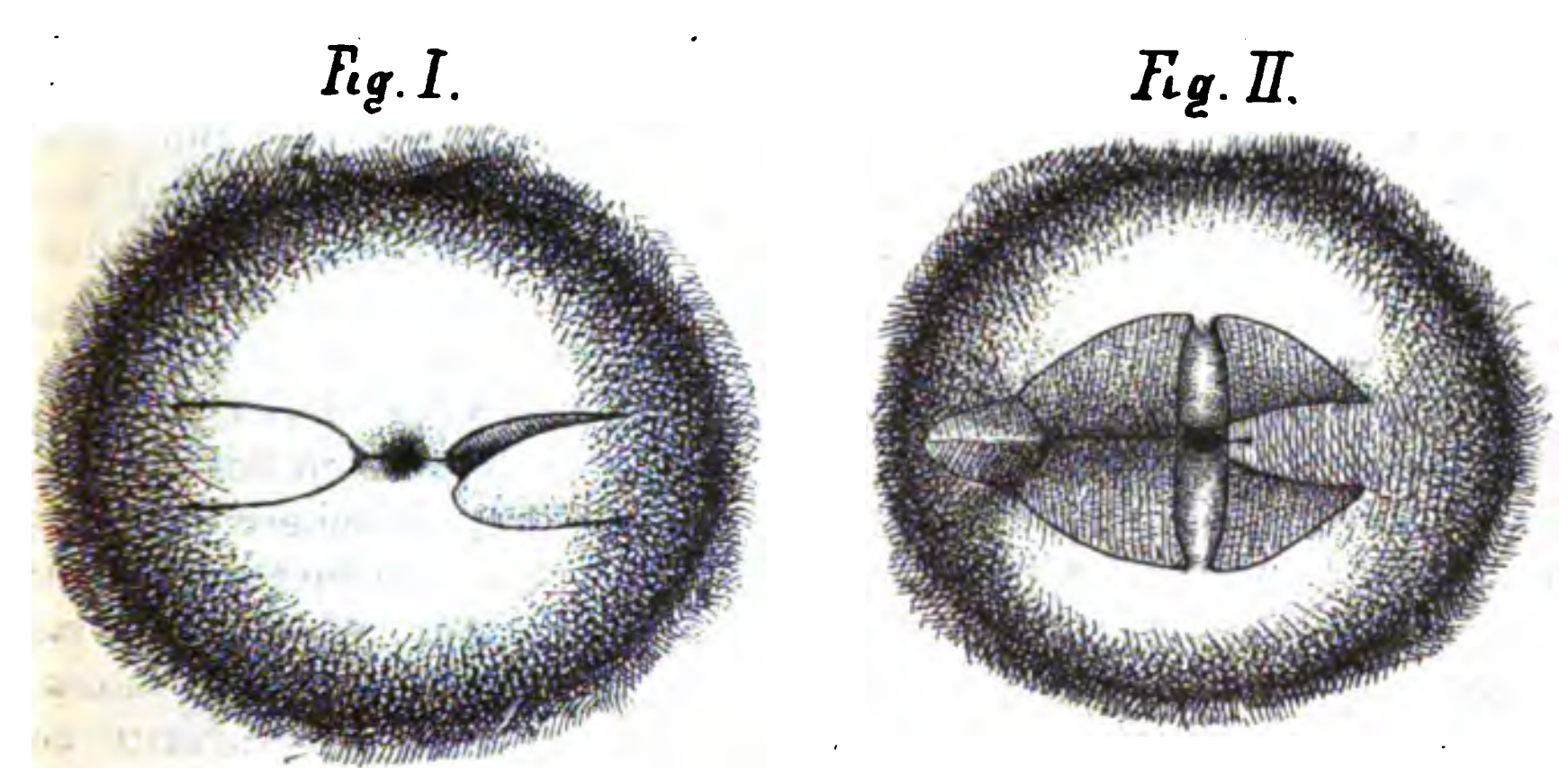
Bis nun habe ich in allen Fällen, wo die Erweiterung des äußeren Muttermundes indicirt war, immer die Vaginalportion beiderseits bis zur Mitte zwischen dem Orificium externum uteri und dem Scheidengewölbe oder etwas höher gespalten. Die Größe dieses Schnittes kann nicht genau angegeben werden, da die Länge der Vaginalportion oft beträchtlich differirt; ich habe mich also gewöhnlich nach der Größe der Wunde gerichtet, und habe den Schnitt so hoch geführt, bis ich eine klaffende Öffnung erhalten habe. Auf diese Art habe ich ganz gute Erfolge erzielt, nur selten ist ein von mir auf diese Art gespaltener Muttermund zusammengewachsen, ein Ektropium labiorum dagegen habe ich gar nie nach dieser Operation gesehen. Die Operation wurde immer nach abgelaufener Menstruation ausgeführt. Zwischen die Wundränder und in den Cervicalkanal wurde

---

[1] Sitzung der Krakauer gynäkologischen Gesellschaft vom 12. Januar 1897.

ein Streifchen sterilisirter Jodoformgaze lege artis eingeführt. Der Verband wurde jeden 2. Tag gewechselt und am 8. oder 10. Tage sind die Pat. als geheilt entlassen worden. Bei weiterer Observation dieser Pat. bemerkte ich, dass die an den Wundflächen entstandenen Narben zusammenschrumpften, wodurch eine klaffende Öffnung, ähnlich wie bei Multiparen mit nicht allzugroßen Einkerbungen, entstand. Dass man die richtige Höhe der Spaltung nicht immer treffen kann, will ich keineswegs bestreiten; darin stimme ich Dr. Rosner vollkommen bei, dass ein zu kleiner Schnitt zur Verwachsung der Muttermundslippen, ein zu großer hingegen zu einem pathologischen Ektropium führen kann. Ferner theile ich auch die Ansicht des Herrn Kollegen Rosner, dass die Technik der blutigen Erweiterung des äußeren Muttermundes bis nun noch nicht vollkommen zweckentsprechend ist, und dass man nach einer Methode suchen sollte, die allen heutigen Anforderungen Genüge leisten könnte. Einen Beweis hierfür liefern die verschiedenen neuen Operationsmethoden, mit welchen

Fig. I. Fig. II.



mehrere hervorragende Gynäkologen aufgetreten sind. Darum habe ich großes Interesse an den Tag gelegt, so wie wahre aufrichtige Anerkennung gezollt, für die neue Methode, nach welcher Dr. Rosner die Operation an seiner Pat. ausgeführt und welche er eben beschrieben hat. Diese Methode ist originell, dabei sehr einfach und überzeugend. Sie besteht in der Implantation eines Schleimhautlappens in die nach Spaltung des stenotischen Muttermundes entstandene Wunde.

Es versteht sich von selbst, dass diese Methode, wie jede andere, noch vieler Modifikationen bedarf, bis sie allen Anforderungen in jeder Beziehung entsprechen wird; sie verdient nichtsdestoweniger versucht zu werden. Ich nahm mir desshalb vor, bei nächster Gelegenheit diese Methode anzuwenden, ich erlaubte mir aber dabei eine kleine Modifikation, die ich in der Diskussion sofort angegeben habe und die von allen anwesenden Kollegen beifällig aufgenommen wurde. Kollege Rosner spaltet zuerst beiderseits die Vaginalportion,

schneidet dann aus der vorderen Lippe 2 Lappen aus, die er hierauf in die Wunde einnäht.

Ich beschloss die Reihenfolge des Verfahrens zu ändern, was ich auch vor einer Woche an einer seit 6 Jahren verheiratheten, an Sterilität und heftiger Dysmenorrhoe leidenden und bei mir Hilfe suchenden Frau auszuführen Gelegenheit hatte. Die Reihenfolge der Operationsmomente habe ich nun in so fern abgeändert, als ich zuerst auf beiden Seiten der Vaginalportion 2 Lappen mit etwas abgerundeten Winkeln (Fig. I) von der Größe und Gestalt, wie sie Rosner angiebt, ausgeschnitten habe. Dann spaltete ich beiderseits mit einem Messer die Vaginalportion bis zur Höhe der Lappenbasis und fixirte dann die Lappen an die Wundwinkel, indem ich durch die Lappenspitzen und den Rand des Cervicalkanals jederseits je eine Katgutnaht führte und dieselbe lose knüpfte (Fig. II).

Auf diese Weise ersparte ich der Pat. das Anlegen zweier Wunden, die Rosner durch das Ausschneiden der Lappen aus der vorderen Muttermundslippe erhielt und die er separat nähen musste; außerdem wurde auch das Umlegen des Lappens über die Schleimhautbrücke überflüssig, welches Rosner ausführen musste und das geeignet ist, die Einheilung einigermaßen zu erschweren und eine eventuelle Korrektion des Schnittes an der Lappenbasis nothwendig zu machen.

Bei oben beschriebener geänderter Reihenfolge der Operation hingegen lassen sich die Lappen beiderseits in den Boden der Wunde sehr bequem einnähen, wesshalb die Einheilung gesichert ist. Bei dieser Gelegenheit muss ich auch erwähnen, dass die Spitzen der zu bildenden Lappen knapp am Muttermunde liegen müssen, da sie sonst durch das gewöhnlich vorkommende Schrumpfen zu kurz wären. Bei höher angelegter Lappenbasis hingegen würde der Schnitt zu beiden Seiten der Vaginalportion zu hoch ausfallen, was für den Endeffekt nicht sehr günstig wäre. Das Einnähen der beschriebenen an der Innenseite keilförmigen Lappen muss immer sehr genau ausgeführt werden, wenn ein guter Erfolg erzielt werden soll. Endlich will ich noch erwähnen, dass die Lappen bedeutend besser halten, wenn beim Nähen die Nadel durch die Muskelschicht knapp unter der Schleimhaut in der Richtung von der Lappenbasis zu dessen Spitze geführt wird. Zur Naht eignet sich am besten eine kleine, stark gekrümmte Nadel, da sich die Vaginalportion oft nicht tief genug herunterziehen lässt, wesshalb die Operation hoch in der Scheide ausgeführt werden muss.

Die Pat., an der ich die beschriebene Operation ausführte, habe ich nach 8 Tagen untersucht und dabei den äußeren Muttermund weit und die Lappen ausgezeichnet eingeheilt gefunden. Es muss nebenbei bemerkt werden, dass an den Wunden kleine disseminirte Epithelinseln zu finden waren.

III. Zwei Fälle von gleichzeitigem Portiocarcinom und Ovarialtumor.

Von

Dr. **Zeiss** in Erfurt.

I. Carcinom der Portio, intraligamentärer Ovarientumor, einzeitige Operation, Ureterenfisteln, Nierenexstirpation, Heilung.

Die 55jährige Frau F. von hier war bis vor 10 Monaten gesund gewesen; sie hatte 5 Kinder gehabt und bis zum 50. Jahre menstruirt. Im März vorigen Jahres stellten sich fleischwässrige Abgänge aus den Genitalien ein, die später in profuse Blutungen übergingen. Anfang August fand ich ein Portiocarcinom mit leichter Kraterbildung nach links, das Parametrium dieser Seite straff und verkürzt. Rechts, tief ins Becken herunterreichend, wenig verschieblich, ein Ovarientumor von der Größe eines kleinen Kindskopfes, ohne Verbindung mit der Cervix. Totalexstirpation am 18. August 1896 im hiesigen Katholischen Krankenhause, unter freundlicher Assistenz der Herren Dr. Woker, Umpfenbach I u. II und Dr. Ratz; ziemlich glatt, nur im linken Lig. lat. wurde eine Klammer angelegt und liegen gelassen, um über der etwas umständlichen Blutstillung nicht die Zeit für den weiteren Eingriff zu verlieren. Dem soliden Ovarientumor von unten her beizukommen, war nicht möglich. Er wurde also durch sofort angeschlossene Laparotomie aus dem rechten Lig. lat. ausgeschält und letzteres durch fortlaufende Naht geschlossen. Heilung ohne Fieber, ohne Beschwerden. Indessen am 5. Tage trat Harnträufeln ein und es entpuppten sich im Laufe der Wochen, links im Scheidentrichter, 2 feine Fisteln: 2 Ureterfisteln, etwa 1 cm von einander entfernt. Nach vielfältigen Erwägungen beschlossen wir, von operativem Verschlusse der zwei Fisteln abzusehen, und Herr Kollege Woker exstirpirte am 17. Juli 1896 die linke Niere. Wundverlauf ebenfalls vollkommen reaktionslos. Nichts von Recidiv bisher, die übrig gelassene Niere funktionirt vortrefflich; Heilung in jeder Weise nach Wunsch. Pat., kürzlich im ärztlichen Verein vorgestellt, besorgt, wie früher, leichte Hausarbeit.

Leider ging der solide Ovarientumor verloren, so dass Genaues darüber nicht berichtet werden kann.

II. Carcinom der Portio, intraligamentärer Ovarientumor. Totalexstirpation.

Die zweite Pat. ist 45 Jahre alt, Frau S. von hier; hat 5 Kinder gehabt, darunter, vor 16 Jahren, ein sehr schweres Wochenbett, und vor 8 Jahren Unterleibsentzündung. Seit 8 Monaten sind ihre Menstruationen profus und unregelmäßig; Kreuzschmerzen, namentlich links, Stuhlverstopfung, Abnahme der Kräfte und des Körpergewichtes haben sich bemerklich gemacht. Befund am 2. Januar 1897: Portiocarcinom, Übergang auf den Fornix links, 2 cm breit; links von der Cervix ein kugeliger, gut apfelgroßer, ziemlich verschieblicher intraligamentärer Ovarientumor; durch Stränge mit der erkrankten Cervix verbunden. Totalexstirpation am 4. Januar 1897: hintere Uteruswand mit Rectum und Beckenwand verwachsen, Netzadhäsion. Die Exstirpation, unter gütiger Assistenz der Herren Kollegen Kellner, Ratz und Reitemeyer, in meiner Klinik vorgenommen, war eine recht schwierige und erschöpfte die Kranke sehr. Ich zog es daher vor, in diesem Falle den Tumor zunächst sitzen zu lassen. Heilung war reaktionslos.

1) **Florian Krug** (New York). Die modernen Indikationen der Uterusexstirpation.

(New Yorker med. Monatsschrift 1896. No. 81.)

K. stellt eine neue Indikation für die totale Uterusexstirpation auf, indem er sie überall vorzunehmen anräth, wo die beiderseitigen Uterusanhänge so vollständig degenerirt sind, dass ihre Entfernung nothwendig ist. Abgesehen von der Nutzlosigkeit des Uterus, wenn er in solchem Falle zurückgelassen wird, sei hierfür bestimmend der so viel bessere und leichtere Eintritt der Menopause, falls die Uterusganglien auch entfernt sind. Was die Mortalität betreffe, so sei dieselbe bei gleichzeitiger Abtragung der Gebärmutter eher geringer, als wenn die Anhänge allein entfernt würden.

Ferner will K. auch bei ektopischer Schwangerschaft der einen, bei gleichzeitiger unheilbarer Erkrankung der anderen Seite den Uterus mit entfernen. Er hat nach diesem Grundsatz 9mal operirt und stets mit glücklichem Ausgang. Streng genommen fällt diese Indikation wohl mit der vorigen zusammen.

Als Kuriosum theilt er noch Folgendes mit: eine Frau mit verkümmertem Uterus und völligem Mangel der Ovarien litt an so heftigen Menstruationskoliken, dass sie sich zur Uterusexstirpation entschloss; sie genas vollständig.

Wie weit bei akuter puerperaler Sepsis die Operation gerechtfertigt ist, wird erst die Zukunft entscheiden.

Lühe (Königsberg i/P.).

---

2) **C. Noble** (Philadelphia). Über einige zweifelhafte Punkte in der Behandlung des Aborts.

(Therapeutic gaz. 1896. Januar.)

N. stellt mehrere Fragen betreffend die Behandlung eines Abortes auf, welche noch der Aufklärung bedürfen. Zunächst ist recht schwer zu sagen, wann wir den Abort für unvermeidlich halten sollen. Dass Blutung und Auftreten von wehenartigen Uteruskontraktionen wieder vorüber gehen können und nicht zum Abort führen, ist jedem Praktiker bekannt. Wenn aber Erweiterung des Muttermundes eintritt und das Ei herabzusteigen beginnt, dann ist der Abort nicht mehr zu verhindern. Noch sicherer wird dies, wenn ein Theil des Eies ausgestoßen oder das Amnionwasser abgeflossen, oder gar schon septische Entzündung eingetreten ist; zumal wenn die Absonderung schon übelriechend ist und die Kranke fiebert, wäre der Versuch, die Ausstoßung des Eies zu verhindern, nicht mehr zu rechtfertigen. Besondere Schwierigkeiten bereitet auch das Auftreten einer Blutung ohne Wehen bei fortgesetzt gutem Befinden der Frau. Dann wird ein Versuch, durch Ruhe und Verabfolgung von Sedativa den drohenden Abort zu verhindern, wohl angezeigt sein.

Nach dem 4. Monat ist es meist nicht schwer, den Uterus zu

untersuchen und zu bestimmen, ob er gänzlich entleert ist. Schwerer dagegen ist dies in den ersten 3 Monaten. In den ersten 2 Monaten wird im Allgemeinen darauf gerechnet werden können, dass er sich ohne Kunsthilfe von selbst völlig entleert. Nur bei künstlichem Abort, wenn septische Infektion des Endometriums eingetreten ist, trifft dies nicht zu und man muss sorgfältig mit der Curette ausräumen. Im 3. und 4. Monat ist die Frage durch Besichtigung des Eies leicht zu entscheiden, wenn dasselbe im Ganzen mit Placenta ausgestoßen ist. Falls aber dies nicht der Fall ist, und die Besichtigung nicht sicheren Aufschluss giebt, dann ist die Untersuchung der Gebärmutterhöhle unter antiseptischen Vorsichtsmaßregeln nothwendig.

Bei septischem Abortus glaubt N. mehrfache Ausspülungen des Uterus nach dem Curettement nicht empfehlen zu sollen, da sie, länger als 1—2 Tage angewendet, eher schaden als nützen.

Genügt aber diese Behandlung nicht, kriecht vielmehr der septische Process weiter auf die Tuben oder die breiten Mutterbänder, dann entsteht die Frage, ob man die Bauchhöhle eröffnen soll. N. hält dies für indicirt, wenn milde Abführungen, kalte oder heiße Umschläge, Bäder und dgl. nicht zum Ziele geführt haben. Selbst wenn ohne Anzeichen für Abscessbildung die Ausbildung allgemeiner Septikämie sich nicht verhüten lässt, hält N. die Hysterektomie mit Drainage für gerechtfertigt, freilich nur in den ersten Tagen mit einiger Aussicht auf Erfolg. Über den Vorschlag, in solchen Fällen von der Scheide aus den Douglas zu eröffnen und zu drainiren, hat N. keine Erfahrungen, sollte er sich aber bewähren, so glaubt N. ihn als großen Fortschritt begrüßen zu müssen.

Lühe (Königsberg i/P.).

---

3) J. J. **Matignon.** Wie die Chinesen das Geschlecht des Kindes im Uterus erkennen wollen.

(Arch. de tocol. et de gynécol. 1895. No. 6.)

M., ein französischer Militärarzt und Mitglied der Gesandtschaft in China, theilt Folgendes mit, welches hier weniger aus wissenschaftlichem Werthe, als der Merkwürdigkeit halber publicirt werden soll, nämlich, wie die Chinesen die die Ärzte schon seit Hippokrates Zeiten interessirende Frage, das Geschlecht des Kindes vorher zu bestimmen, zu lösen suchen. Abgesehen von den Schlüssen, welche sie ziehen aus allgemeinen Merkmalen an der Mutter selbst, wie Größe, Form des Bauches, Aussehen der Brüste, des Gesichts etc., sei erwähnt, dass zunächst die Bewegungen des Kindes das Geschlecht erkennen lassen. Stößt das Kind mit dem Fuße oder der Faust, so kann es nur ein Mädchen sein, da das weibliche Geschlecht nur solcher That fähig sei und von frühester Kindheit an bei den Chinesen eines schlechten Rufes sich erfreuet; ein Knabe bewege sich auch lebhaft, mache selbst im Leibe Sprünge, gebe aber niemals Fußtritte und Fauststöße. Wenn nach dem 7. Monat die

rechte Hand — auf welch kunstvolle Weise es unterschieden wird, ob es die rechte oder linke Hand, oder ein Fuß ist — in der linken Seite der Mutter sich bewegt, so hat man es mit einem Knaben zu thun, umgekehrt mit einem Mädchen.

Außerdem stellen sie komplicirte Berechnungen an, in denen das Alter der Frau, der Eintritt der Empfängnis und der Mond die Hauptrolle spielen; sie rechnen nämlich nur nach Monden, nicht nach Monaten. Sind die letzten Ziffern vom Alter der Frau und derjenigen des Mondes, in dem die Empfängnis stattgefunden, beide paarig oder beide unpaarig, so ist das Geschlecht des Kindes männlich, ist die eine Zahl paarig, die andere unpaarig, so ist es weiblich.

Odenthal (Hannover).

---

4) **Zengerle.** Apparat zur intra-uterinen Dampfanwendung.

(Die Praxis 1896. No. 15.)

Durch den Stöpsel eines weithalsigen Glaskolbens geht ein dünnes Glasrohr, welches am zweckmäßigsten rechtwinklig gebogen ist. Dieses Glasrohr steht durch einen Gummischlauch mit einem Fritsch-Bozeman'schen Katheter in Verbindung. Der Glaskolben wird zur Hälfte mit Wasser gefüllt, dies zum Sieden erhitzt, und der Dampf vermittels des Katheters in das Cavum uteri geleitet. Durch Annäherung oder Entfernung einer Spiritusflamme an den Glaskolben lässt sich die Dampfentwicklung reguliren.

Calmann (Breslau).

---

5) **K. Carossa.** Behandlung des Kindbettfiebers.

München, **Seitz & Schauer,** 1896.

Die bisher angewendeten Verfahren zur Desinfektion des Uterus bei Puerperalerkrankungen sind in Wirklichkeit keine antiseptische Wundbehandlung und können nicht mit dem Verfahren verglichen werden, wie wir es an zugänglicheren Körperstellen anzuwenden in der Lage sind. Für die wirksamste Methode der Uterusdesinfektion hält Verf. die von ihm angegebene, welche darin besteht, dass man einen Uterinkatheter tief in die Gebärmutter einführt, den Uterus mit hydrophiler Gaze tamponirt, an den Katheter einen Gummischlauch befestigt, in dessen peripheres Ende ein Trichter gesteckt wird. Durch diesen Trichter werden stündlich, Tag und Nacht, zwei bis drei Esslöffel einer 25 volumprocentigen Alkohollösung eingegossen. Zu dem Alkohol kann man ein Antisepticum zugeben. Das Hauptgewicht bei der Wirkungsweise der Methode legt Verf. darauf, dass der im Tampon enthaltene Alkohol sich in reichlicher Weise kontinuirlich auf der Uteruswand als Alkoholthau niederschlägt und vermöge seiner Diffussionskraft tief ins Schleimhautgewebe eindringt und hier seine desinficirende Kraft ausübt. **Hohl** (Halle a/S.).

Berichte aus gynäkol. Gesellschaften u. Krankenhäusern.

6) Geburtshilfliche Gesellschaft zu Hamburg.

Sitzung vom 26. Februar 1895.

Vorsitzender: Herr Hotte; Schriftführer: Herr Schrader.

Herr Seifert hält den angekündigten Vortrag: »Zur Lehre von der Eklampsie«.

Vortr. giebt eine Übersicht über die bekanntesten Theorien, die man hinsichtlich der Pathogenese der Eklampsie aufgestellt hat und kommt sodann ausführlicher auf die neuesten, höchst interessanten Untersuchungen von Schmorl zu sprechen, der an 17 eingehend untersuchten Fällen niemals Leberveränderungen vermisste, die als Nekrosen der Leber anzusehen sind. Auf Grund seiner Untersuchungen unterscheidet er eine hämorrhagische und eine anämische Nekrose. Weitere Leberbefunde sind die ausgedehnten Thrombosen vorwiegend in der Nähe der nekrotischen Herde, aber auch da, wo noch keine Nekrosen nachweisbar waren, wesshalb Schmorl die Thrombosen als selbständige und als die primären Processe deutet. Auch in den Lungen, den Nieren, dem Centralnervensystem, dem Pankreas fanden sich mehr oder weniger ausgedehnte Thrombosen, die intravital und durch veränderte Blutbeschaffenheit entstanden sein sollen, wie dies auch an Thierexperimenten nachgewiesen werden konnte, wenn dem Blute Gerinnung erregende Substanzen zugeführt wurden. Schmorl vermuthet nun, dass in der Placenta von Eklamptischen die gerinnungserregende Substanz gebildet werde, nämlich, dass sie entweder aus den Zerfallsprodukten von in die Blutbahn eingedrungenen Placentarzellen stamme oder von abnormen, von Placentarerkrankungen gebildeten Stoffwechselprodukten. — Mit dieser Hypothese von der Blutveränderung lassen sich eine Reihe von Thatsachen, die man bei der Eklampsie beobachtet hat, in Einklang bringen, auch das Auftreten der Erkrankung am 1. oder 2. Tage des Wochenbetts wird damit erklärt; keinen Aufschluss jedoch giebt sie über die mehrere Tage oder Wochen nach der Entbindung eintretende Eklampsie, die man aber möglicherweise als eine ganz andere Krankheit anzusehen hat.

Übergehend auf die Besprechung einiger ätiologischer Momente weist Vortr. darauf hin, wie gerade die erste Geburt prädisponirend sei: Druck des vorangehenden Kopfes auf die Ureteren und die damit verbundene Erweiterung derselben (Halbertsma). Weder Stand noch Alter schütze vor der Erkrankung, auch der Ernährungszustand sei ohne Einfluss. Hingegen disponirt die Zwillingsschwangerschaft, zuweilen auch die Hysterie, und kommen zur nasskalten Jahreszeit die Fälle häufiger vor. Einmaliges Überstehen der Krankheit schützt gewöhnlich vor weiterer Erkrankung. Heredität sei nicht ganz von der Hand zu weisen.

Hinsichtlich der Therapie bespricht Vortr. noch kurz die bekannte medicinisch-symptomatische Behandlung der Eklampsie und erwähnt dabei besonders die namentlich von den französischen Ärzten empfohlene Kochsalzinfusion. Der symptomatischen Therapie gegenüber steht das aktive Eingreifen, das vor Allem von Dührssen befürwortet wird, der auch bei wenig eröffnetem Muttermunde die Geburt so rasch als möglich beendet wissen will, und desshalb die Erweiterung der Cervix durch Kolpeuryse oder durch tiefe seitliche Incisionen vorschlägt. Auch der Kaiserschnitt ist in neuester Zeit wieder in Aufnahme gekommen und besonders von Döderlein empfohlen worden.

Bei der Wahl dieser oder jener Operation wird die gleiche Rücksicht auf die Mutter wie auf das Kind den Geburtshelfer zu bestimmen haben.

(Autoreferat.)

Sitzung vom 13. März 1895.

Vorsitzender: Herr Hotte; Schriftführer: Herr Schrader.

Herr Mittermaier demonstrirt eine wegen Extra-uterin-Schwangerschaft operativ entfernte Tube nebst Ovarium. Es war zur Ruptur gekommen mit bedrohlicher innerer Blutung, wegen Zunahme der Blutung Operation. Das Netz

erwies sich als mit Blase und Uterus verwachsen. Die etwa 3 cm lange Frucht war durch die Rupturstelle in die Bauchhöhle gelangt und führte von ihr die Nabelschnur in den Fruchtsack hinein. Nach der Operation parenchymatöse Transfusion mit physiologischer Kochsalzlösung. Glatter Heilungsverlauf.

Herr Schrader demonstrirt eine einkammerige Cyste des rechten Ovariums mit Papillomen der Innenfläche. Die Anzeige zur Operation hatten Druckerscheinungen im kleinen Becken abgegeben. S. spricht sich dagegen aus, Cysten bei der Operation durch Eröffnung absichtlich zu verkleinern, sofern nur der Inhalt nicht eitrig ist. Einmal wurde statt der erhofften Erleichterung die Operation in der Regel schwieriger, weil die Herausschälung eines kollabirten Cystensackes besonders bei intraligamentärer Entwicklung meist schwerer sei als die eines erhaltenen Tumors. Andererseits könne auch seröser Cysteninhalt verhängnisvoll werden, wenn durch denselben eine Aussaat von Papillomkeimen in die Peritonealhöhle stattfindet. Ob aber Papillome auf der Innenfläche sind oder nicht, lässt sich für gewöhnlich nicht vorher sagen.

Diskussion über den Vortrag des Herrn Mittermaier: »Zur Behandlung der Retrodeviationen des Uterus«.

Herr Staude leitet seine Bemerkungen über Vaginaefixation mit einigen Worten über die Bedeutung der Retroflexio und die sich daraus ergebenden Indikationen für eine eventuelle operative Behandlung ein. Vorweg nimmt er diejenigen Fälle, in denen die Vaginaefixation einen Theil der Prolapsoperation bildet. Er verweist auf einen vor 10 Jahren im ärztlichen Verein zu Hamburg gehaltenen Vortrag über die Ursachen der Recidive nach Prolapsoperation (Deutsche med. Wochenschrift 1886 No. 30 u. 31), in dem er auf die Bedeutung der Retroflexio für das Recidiv hinwies. An Stelle der damals für gewisse Fälle empfohlenen Portioamputation, Totalexstirpation oder Ventrofixation würde jetzt die Vaginaefixation treten.

Bei Retroflexion allein sei natürlich zu unterscheiden, ob der Uterus mobil oder fixirt sei. Bei der fixirten Retroflexio liege der Grund der Fixation viel zu häufig nicht so sehr in den Adhärenzen des Uterus allein, als in den Veränderungen der Adnexe. Hier würden neben der Lösung des Uterus Adnexoperationen nicht selten nöthig, sei es auch die, dass man die die Reposition hindernden Adnexe aus ihren Verwachsungen herausschäle, also konservativ verfahre. Für diese Fälle bleibe die typische Operation die Laparotomie und Ventrofixation.

Was nun die Indikation zur operativen Behandlung der mobilen, inkomplicirten Retroflexio betreffe, so habe man, wenn man nicht versuchshalber jeden retroflektirten Uterus vaginaefixiren wolle, festzuhalten,

dass es 1) eine Reihe von Retroflexionen gäbe, die überhaupt keine Erscheinungen und keine Störungen im physiologischen Verhalten der Genitalorgane machten, die man als zufälligen Befund träfe;

dass es 2) Retroflexionen gebe, bei denen nur die komplicirende Endometritis Beschwerden mache;

dass 3) eine große Zahl durch einfache Pessarbehandlung von ihren Beschwerden befreit und schließlich dauernd geheilt wurden. S. hat den allgemeinen Eindruck, als ob in dieser Beziehung seine Statistik etwas günstiger wäre, als die von Löhlein und Fränkel.

Renitent gegen die Pessarbehandlung zeigen sich:

1) Fälle von excessiver Beweglichkeit des Uterus,

2) vergrößerte, schlaffe Uteri,

3) Fälle von kurzer Vagina, bei der ein genügendes Nach-hinten-Stellen der Portio nicht möglich sei,

4) Fälle von Fixation der Cervix nach einer Seite zu. Hierbei sinke nach leicht gelungener Reposition das Corpus immer erst auf die der Fixation entgegengesetzte Seite und dann nach hinten,

5) ungünstige, weite Vaginalverhältnisse mit schlaffem Beckenboden.

Bei sehr strikter Indikationsstellung sei also die Zahl der der Operation unbedingt verfallenden Fälle nicht allzu groß. Hinzufügen müsse man allerdings,

dass ungünstige äußere Verhältnisse der Kranken einer Pessarbehandlung manchmal wenig günstig sein könnten und daher eher den Rath zur operativen Behandlung aufdrängten.

Dass Misserfolge bei der Vaginaefixation zu verzeichnen gewesen wären, sei eine bekannte Sache, er habe in mehreren von hiesigen Kollegen operirten Fällen den Uterus wieder hinten liegen sehen, auch S. selbst sei von dieser Erfahrung nicht verschont geblieben. Die Wirkung der Operation erklärt sich S. in einer Verödung der Excavatio vesico-uterina. Daher erwartete er von der Operation wenig dauernden Erfolg, so lange man das Peritoneum nicht eröffnete. S. hat von seiner ersten Operation an das Peritoneum principiell eröffnet. Er hält die Eröffnung desselben für wichtig, weil man erst nach derselben vielfach sehe, wie weit noch der Weg bis zum Fundus sei und weil bis zum Fundus hinauf fixirt werden müsse. Ohne Eröffnung des Peritoneums unterliege man sicher häufig Täuschungen über die Höhe, in der man fixire.

S. operirte folgendermaßen: Abhängig oder unabhängig von einer Kolporrhaphia anterior wurde die Portio vorn wie bei der Uterusexstirpation umschnitten, die Blase abgelöst, das vordere Peritoneum eröffnet. Dann wurden beide Peritonealblätter, das am Uterus sitzende und das der Blase, weit von einander gehalten, und durch das Corpus uteri hindurch wurden bis zum Fundus hinauf 3 bis 5 Zügel aus Seidenfäden geführt, mit denen der Fundus herabgeleitet wurde. Der Weg bis zur Erreichung des Fundus war manchmal recht weit. War durch das Anziehen der Zügel der Uterus genügend anteflektirt, so wurde, vom Fundus beginnend, die vordere Corpuswand mit der hinteren Blasenwand durch einen fortlaufenden Katgutfaden vernäht, dann wurden die durch das Corpus durchgelegten Seidenfäden durch die Scheide hindurchgeführt. Nach Vereinigung der Scheidenwunde wurden die Seidenfäden in der Vagina geknüpft. Durch die Vernähung der Blase mit der vorderen Uteruswand schloss man das Peritoneum ab, die Vernähung der beiden Peritonealflächen führte zur sicheren Verklebung derselben, die Seidenfäden wirkten nach als Reiz und sicherten die anteflektirte Lage des Uterus, die physiologischen Lageverhältnisse des Uterus blieben intakt. Die Operation wäre eigentlich eine Hysterocystopexie. Nach der Operation befand sich der Uterus in normaler Anteflexionsstellung.

Nach Erläuterung dieser Operationsmethode kommt S. noch einmal auf die Ventrofixation zurück. Erfahrungen über die Czempin'sche Operation besitzt er nicht, da alle von ihm gemachten Ventrofixationen nur bei fixirtem Uterus oder Adnexerkrankungen ausgeführt wurden. Die unter Umständen mögliche Erhaltung der Anhänge nach Loslösung derselben aus ihren Adhäsionen mit nachfolgender Ventrofixation, in der Art, wie es Martin als Behandlung der Pelveoperitonitis adhaesiva angab, ist von S. ausgeführt und wird von demselben empfohlen.

Herr Kümmell hat 54mal den Uterus fixirt, darunter 18mal durch Ventrofixation. Weil bei Prolapsen nach Ventrofixation häufig Recidive eintraten, wurde in einer Reihe von Fällen späterhin die Symphyseo-Hysteropexie ausgeführt. 9mal wurde die Alexander'sche Operation gemacht, worunter 2mal Prolapse waren; bei dieser Operation $^2/_3$ Misserfolge.

Die Ventrofixation wurde nur bei Adnexerkrankungen und fixirtem retroflektirtem Uterus gemacht.

Die Eröffnung der Bauchhöhle sei nicht ganz gefahrlos trotz aller Aseptik.

K. hatte alle Operationen von vaginalem Charakter gemacht, nur die nach Schücking nicht; nach Sänger 7mal, stets ohne Erfolg; nach Mackenrodt 20mal, die ersten 4 Fälle hatten Misserfolg, weil das Peritoneum nicht miteröffnet und weil nicht bis zum Fundus vorgedrungen worden war.

In dem später von Herrn Mittermaier behandelten Falle hatte Redner erst nach Sänger, dann nach Mackenrodt operirt, und zwar erfolglos. Silbernähte, jedoch nicht als versenkte, rufen eine feste Verwachsung hervor. In 16 Fällen nach Mackenrodt wurde ein guter Erfolg erzielt. K. will auf Grund seines

Materials zur Zeit noch kein endgültiges Urtheil über den Werth der Mackenrodt'schen Methode fällen.

Herr Ostermann: Die Resultate sind in der Martin'schen und Mackenrodt'schen Anstalt wohl bessere, nur Anfangs Recidive, 1) wegen zu niedriger Fixation, 2) weil zu Anfang bei Martin Katgut genommen wurde; bei soliderem Nähmaterial, wie bei Silberdraht, blieben die Recidive aus. Die Eröffnung des Peritoneums sei nicht nöthig und hält Redner für überflüssig.

Herr Staude möchte die Eröffnung des Peritoneums nicht missen, weil man sonst nicht genug sicher sei, den Fundus herunter zu kriegen, und weil der Weg bis zum Fundus ein sehr langer sei. S. legt in die vordere Uteruswand einige Suturen ein und bedient sich ihrer als Zügel.

Herr Ostermann: In Berlin wurde ohne derartige Zügel operirt.

Sitzung vom 26. März 1895.

Vorsitzender: Herr Hotte; Schriftführer: Herr Schrader.

Herr Spaeth demonstrirt vor 2 Wochen durch Laparotomie an einer 29jährigen Frau gewonnene Präparate, welche die Kombination von Extra-uterin-Gravidität mit chronischer Pelviperitonitis etc. darstellen. Anamnestisch führt Redner an, dass die Frau vor 9 Jahren geboren und ein schweres Wochenbett (1/4 Jahr bettlägerig) durchgemacht hat. Seitdem häufig akute Attacken von Perimetritis, Blutungen etc. Bei der Herausnahme platzt die mit der rechten Tube zusammenhängende Hämatocele, rechtes Ovarium gesund, wird zurückgelassen; linkerseits Tuboovarialtumor (mäßige Hydrosalpinx und kleiner Ovarialabscess) wird mitentfernt. Fötus wurde nicht gefunden. Der mikroskopische Nachweis der Extrauterin-Gravidität fehlt noch; im Übrigen begründet S. seine Diagnose auf den sonstigen Befund und die Anamnese. In diesem Falle sei trotz jahrelang bestehender recidivirender Perimetritis Konception erfolgt und scheine die Krankheit das Zustandekommen der ektopischen Schwangerschaft begünstigt zu haben.

Herr Lomer fragt, ob Chorionzotten nachgewiesen sind, da es ohne diesen Nachweis sich nur um Blutung in die Tube handeln könnte.

Herr Spaeth: Die mikroskopische Untersuchung steht noch aus, aber die Blutungen in die Tube haben wohl immer extra-uterine Gravidität zur Ursache.

Herr Jaffé macht folgende Mittheilung zur Arzneiverordnungslehre. In dem vom Bundesrath genehmigten und vom hiesigen Medicinalkollegium bestätigten »Nachtrag zum Arzneibuch für das Deutsche Reich«, der am 1. April d. J. in Kraft treten soll, findet sich u. A. als neu aufgenommenes Mittel der Liquor cresoli saponatus, der an Stelle der verschiedenen Kresolseifenlösungen zur Verwendung kommen soll. Derselbe würde als Ersatzmittel des Lysols ein werthvolles Antisepticum für Geburtshilfe und Gynäkologie darstellen. Gegen die Herstellung dieses Artikels hat nun die hiesige Lysolfabrik Schülke & Mayr Einspruch erhoben und hat das Medicinalkolleg diesen Einspruch vorläufig anerkannt und alle hiesigen Apotheker angewiesen, den Liq. cresoli sapon. bis auf Weiteres nicht zu dispensiren. J. hielt dies Faktum der Mittheilung für werth, damit das genannte Mittel nicht vergeblich verordnet werde.

Herr Schrader berichtet über folgenden im Verein mit Herrn Dr. Breede beobachteten Geburtsfall:

Ältere Ipara, mehrtägige Geburtsdauer. Die starke Ausdehnung des Leibes auch nach dem Blasensprung und eine auffallende Konfiguration des Uterus lassen schon bei Inspektion Zwillinge vermuthen. Oberhalb der Symphyse ist die Gebärmutter stark vorgebuchtet, anscheinend durch den Kopf der 2. Frucht; der Kopf der 1. Frucht nahezu in Beckenmitte. Wegen Stillstandes der Geburt und Konsumption der Gebärenden Forceps. Die leicht extrahirte Frucht ist tief asphyktisch, der Brustkasten stark eingedrückt. Alle Wiederbelebungsversuche vergeblich, es gelingt nicht, Athemzüge hervorzurufen, der Thorax erweitert sich selbst bei künstlichen Athmungsbewegungen nicht. Die Eindrückung des Brustkorbes ist hier zu erklären dadurch, dass der Kopf der 2. Frucht, welcher noch im Be-

reich des muskulösen Theiles des Uterus lag, d. h. oberhalb des Kontraktionsringes, durch die starken Wehen in den Thorax des 1. Kindes hineingedrückt wurde. Auch war hierdurch wohl die Austreibung der 1. Frucht behindert. Das 2. Kind wurde ebenfalls mit Zange entwickelt und war nicht asphyktisch.

Sitzung vom 30. April 1895.
Vorsitzender: Herr Schrader; Schriftführer: Herr Michael.

Herr Breede berichtet über folgenden Geburtsfall:

Am 21. August 1894 Nachmittags 5 Uhr wurde ich zu der 32 Jahre alten primiparen Frau eines Quaibeamten gerufen. Dieselbe, stets gesund, hatte sich auch in den letzten Tagen vor Eintritt der Geburt wohl gefühlt. Ich fand eine Steißlage vor, der Steiß war bereits ins Becken eingetreten.

Die anwesende Hebamme R. berichtete, dass sie an demselben Nachmittag um $3^1/_2$ Uhr diesen Geburtsfall von der zu einer anderen Entbindung abgerufenen Hebamme Str. in Vertretung übernommen habe. Die Hebamme Str. wurde zuerst am Abend des 20. August wegen eintretender Wehen gerufen. Am 21. August Vormittags Abgang des Wassers. Das Befinden der Frau fand ich sehr gut, sie hatte einen ruhigen, normalen Puls und eine reine Zunge. Wehen schwach. Die kindlichen Herztöne hörbar.

Ich ging um $5^1/_2$ Uhr wieder fort und fand dann um $7^1/_2$ Uhr Abends den Steiß etwas tiefer stehend. Ich blieb bis um $9^1/_2$ Uhr bei der Kreißenden. Wehen schwach. Als ich fortging, befand sich die Frau sehr wohl, Puls ruhig, normal. Stimmung ganz heiter. Hatte mit Appetit etwas Wein und belegtes Butterbrot zu sich genommen. Kindliche Herztöne hörbar.

Am 22. August früh um $4^1/_2$ Uhr holte der Mann mich, weil die Frau unmittelbar nach der Geburt eines todten reifen Mädchens »sehr schlecht geworden war«.

Um 5 Uhr dort, fand ich einen sehr schlechten, kleinen, eben fühlbaren Puls. Aussehen graugelblich und verfallen. Brechreiz, Athemnoth, Klagen über heftiges »Magendrücken«, Extremitäten kühl, Leib aufgetrieben, Leber stark vergrößert, Leberrand in der Nabelgegend deutlich fühlbar. Leiser Druck auf die Lebergegend sehr schmerzhaft.

Die Hebamme R. berichtete, dass die Frau bis zu der gegen 4 Uhr früh erfolgten leichten Geburt des Kindes und der Nachgeburt sich wohl gefühlt habe; gleich nach der Geburt habe sie ein sehr schlechtes Aussehen bekommen, heftige Schmerzen in der Magengegend, Erbrechen und Athemnoth. Bei der Geburt sei nicht viel Blut abgegangen.

Ich dachte zunächst an Blutung. Nachdem ich mich überzeugt, dass der Uterus kontrahirt und kein starker Blutabgang stattfand, ließ ich die Frau in wollene Decken warm einpacken, machte eine Kampherinjektion und ließ Portwein geben. Ich rief dann Herrn Dr. Schrader. Gegen 9 Uhr war derselbe dort. Auch er dachte an eine Blutung, vernähte zuerst einen kleinen blutenden Riss im kavernösen Gewebe der Klitorisgegend und einen kleinen Cervixriss. Das Blut hatte ein auffallend dunkles Aussehen. Als noch immer etwas Blut abging, das Befinden der Frau immer schlechter wurde, tamponirten wir den Uterus. Dann deckten wir die Frau warm zu, machten Kampherinjektionen und eine Kochsalzinfusion.

Um $11^1/_2$ Uhr trat der Exitus ein. Die Frau verhielt sich apathisch, reagirte aber bis kurze Zeit vor dem Exitus auf Anrufen.

Der Verlauf zeigte manche Ähnlichkeit mit dem Endstadium schwerer Cholera.

Herr Dr. Ivan Michael war so freundlich, am 23. August in Herrn Dr. Schrader's und meiner Gegenwart die Sektion zu machen, welche einen auffallenden Leberbefund, aber unmittelbar noch keinen sicheren Aufschluss über den Fall ergab.

Herr Schrader fügt diesem Bericht noch hinzu, dass er zuerst an eine Postpartum-Blutung denken musste, 1) weil seiner Erfahrung gemäß nach Beckenendlagen in Folge verfrühter Extraktion tiefere Cervixrisse, ja selbst auch inkomplete Uterusrupturen (gleich unterhalb des inneren Muttermundes sitzend) häufiger vorkommen als allgemein angenommen wird, da diese Verletzungen oft nicht entdeckt werden, 2) weil man an Postpartum-Blutung immer zuerst denken soll. Zum klinischen Bilde einer Blutenden passte jedoch u. A. nicht ganz, dass Nasenspitze und Ohren sich trotz der Blässe nicht kalt, sondern lauwarm anfühlten, ferner die Pat. keine Unruhe zeigte, vielmehr apathisch erschien. Bei Besichtigung fiel auf, dass das heraussickernde Blut hochgradig dunkel und zwar intensiv marineblau war, dabei lag eine grob wahrnehmbare Asphyxie nicht vor. Die entfernten Blutklumpen zeigten außerdem auffälligen Stich ins Gelbe. Gleichzeitig fehlte dem Blute nahezu jede Gerinnungsfähigkeit, selbst vorsichtiges Abwischen der inneren Theile mit Watte bewirkte blutende Stellen, Nadelstiche riefen hartnäckige Blutungen hervor. Diese Blutbeschaffenheit war so auffallend, dass S. sofort an eine akute Blutdissolution dachte und Herrn Kollegen Breede gleich fragte, ob nicht vielleicht auch sonst ein Verdacht auf ein Tentamen suicidii gerechtfertigt sei, was verneint wurde.

Herr Ivan Michael (als Gast) berichtet über den Sektionsbefund desselben Falles:

Die Sektion ergab neben einer frischen parenchymatösen Nephritis eine beträchtliche Lebervergrößerung, die Substanz der Leber eigenthümlich trübe, wie gekocht, ziemlich blutreich. Geringer Milztumor.

Am frisch entbundenen Uterus nichts Pathologisches; Endometrium und Parametrien der Zeit entsprechend; ein vernähter Cervixriss sieht gut aus.

Serosa des Uterus überall normal.

Magen: Schleimhaut und Inhalt zeigen nichts Besonderes.

Lungenödem.

Kleine Blutungen auf Pleuren und Endokard.

Herzklappen normal.

Die mikroskopische Untersuchung der Leber ergab kleine nekrotische Herde durch die ganze Substanz verbreitet, so wie starke Stauung in den Randzonen der Läppchen; in den Nieren eine äußerst ausgedehnte Erkrankung (Nekrose und Schwellung) der Epithelien der gewundenen Harnkanälchen.

Bakterienfärbungen ergaben das Vorhandensein von in Haufen liegenden Bakterienmassen (Diplokokken, einzelnweise in Kettenform an einander gereiht), welche in den Nieren in dem Kapillarnetz zwischen den gewundenen Harnkanälchen, in der Leber in den C. interlobulares und dem anstoßenden Kapillargebiet liegen. (Autoreferat.)

Herr May fragt, ob eine Uterusruptur oder sonstige tiefere Verletzung ganz ausgeschlossen sei.

Herr Schrader: Das Sektionsergebnis schließt Derartiges völlig aus. Trotz dieses Falles akutester Sepsis empfiehlt es sich, bei Frischentbundenen immer zuerst an post partum-Blutung zu denken und nicht an derartige seltene Fälle.

Herr Jaffé fragt, ob Phosphorvergiftung auszuschließen sei.

Herr Ivan Michael: Der Befund lässt dies ausschließen, auch würde durch den Geruch des Mageninhaltes die Diagnose gestellt worden sein.

Herr Breede findet es am meisten auffallend, dass das schwere Krankheitsbild unmittelbar im Anschluss an die Geburt aufgetreten sei.

Herr Ivan Michael hält den Fall trotz des Bakterienbefundes durchaus nicht für aufgeklärt, stimmt aber damit überein, dass die Geburt entschieden als ätiologisches Moment allein in Frage komme.

Herr Spaeth demonstrirt in Bezug auf seinen Vortrag in der letzten Sitzung ein mikroskopisches Präparat, welches das Vorhandensein von Zotten nachweist und damit die Diagnose des Falles: »Extra-uterin-Gravidität« sicherstellt.

Herr Spaeth hält seinen angekündigten Vortrag: »Über die Resultate der Wendung bei Symphyseotomie«.

Anknüpfend an einen von Prochownick operirten Fall von Schamfugenschnitt, bei welchem nach erfolglosen Zangenversuchen die Wendung und Extraktion eines lebenden Kindes relativ leicht gelang, hat S. aus einer 234 Fälle aus aller Herren Länder umfassenden Statistik herausgerechnet, dass die Geburt in Beckenendlage bei Symphyseotomie, sei es, dass diese Lage primär oder sekundär durch Wendung der Frucht hergestellt war, günstigere Resultate für Mütter und ganz besonders für die Kinder gab, als die Entbindung in Schädellage.

Folgende bemerkenswerthe statistische Ergebnisse stehen sich gegenüber:

Mortalität:

bei sämmtlichen 234 Symphyseotomien:
für Mütter 10,6%,
» Kinder 19,6%;

bei Geburt in Schädellage:
für Mütter 11%,
» Kinder 21%;

bei Geburt in Beckenendlage:
für Mütter 8%,
» Kinder 8%;

bei Wendung überhaupt:
für Mütter 9,5%,
» Kinder 9,5%;

bei Wendung bei Quer- oder Schräglage:
für Mütter 0%,
» Kinder 0%;

bei Wendung bei Schädellage:
für Mütter 13,3%,
» Kinder 13,3%.

S. konstatirt den Widerspruch dieser Thatsachen mit der Warnung Schauta's vor der Wendung bei Symphyseotomie, und behauptet, dass Alles, was für die Wendung bei engem Becken gilt, auch ohne Weiteres für die Verhältnisse bei dem durch den Schamfugenschnitt erweiterten Becken zu Recht besteht. Er glaubt, dass der nachfolgende Kopf den Beckenring weniger weit ausspanne als der vorangehende, namentlich wenn der letztere mit der hohen Zange extrahirt wird. Es werde daher bei Wendung weniger leicht zu Zerreißung der Ileosacralgelenke kommen können, welch letztere übrigens nur bei septischer Infektion der Wöchnerin gefahrvoll sei, ohne solche glatt ausheile.

Weiterhin äußert sich S. dahin, dass die Symphyseotomie durch Einführung der Walcher'schen Hängelage eine Einschränkung erleiden werde, in so fern als manche, früher dem Schamfugenschnitt überwiesene Fälle jetzt durch Wendung und Extraktion in Hängelage (Leopold) ohne Trennung der Symphyse werden entbunden werden können. Immerhin dürften eine Anzahl von Frauen mit allgemein verengtem Becken sich auch für Hängelagenextraktion nicht eignen und der Symphyseotomie (möglichst mit Wendung) reservirt bleiben.

(Autoreferat.)

Ovarium.

7) J. de Vos. Ovariotomie per vaginam.

(Policlinique 1896. No. 16.)

Verf. kritisirt die Arbeiten von Bumm und Fehling. Er kommt zu dem Schluss: der abdominale Weg ist indicirt bei großen Tumoren, der vaginale bei solchen nicht über Kindskopfgröße und bei beweglichen, nicht adhärenten Beckentumoren.

Voraussetzung ist, dass die Vagina weit oder erweiterbar ist. Der Einschnitt im Douglas ist dem im vorderen Scheidengewölbe vorzuziehen.

Fehling's Misserfolge werden nicht der Methode, sondern der operativen Technik zugeschoben. **Witthauer** (Halle a/S.).

8) **N. T. Brewis** (Edinburg). Ovariotomie nach Abreißen des Stieles.

(Edinb. med. journ. 1896. März.)

Der ganze Verlauf des Falles hatte zunächst nichts Besonderes geboten, als dann plötzlich heftige peritonitische Erscheinungen auftraten, die aber unter geeigneter Behandlung wieder zurückgingen. 14 Tage später wurde operirt. Einkammeriger Ovarientumor ohne Stiel, der, früher ganz beweglich, nun fast rundum mit den Därmen verwachsen war; etwa 4 cm Tube hafteten der Außenseite des Tumors an, bis zu der rauhen Stelle hin, wo der Stiel gewesen und gerissen sein musste. Ligaturen waren nicht nöthig, der Tumor ließ sich einfach aus den anklebenden Adhäsionen ausschälen; enthielt dunkles, venöses Blut; Irrigation und Drainage des Peritoneums, Heilung ohne Zwischenfall. **Zeiss** (Erfurt).

9) **Sudeck.** Über posttyphöse Eiterung in einer Ovarialcyste. Kasuistischer Beitrag zur Frage der pyogenen Eigenschaft des Typhusbacillus.

(Münchener med. Wochenschrift 1896. No. 21.)

Der in Rede stehende, vom Verf. eingehend beschriebene Fall zeigt eine völlige Analogie zu dem von Werth[1] mitgetheilten über eine operativ entfernte vereiterte Dermoidcyste des linken Ovariums, in deren Inhalt 8 Monate nach dem Ausbruch eines Typhus abdominalis Typhusbacillen gefunden wurden.

Die Einzelheiten des Falles fasst S. zum Schluss wie folgt zusammen: es handelte sich um eine vereiterte Eierstockscyste, aus deren Inhalt durch Kulturverfahren eine Reinkultur von Typhusbacillen gezüchtet wurde. Trotzdem kann man diese Bacillen kaum als ätiologisches Moment für die Eiterung in Betracht ziehen, sondern es im Gegentheil wohl fast als erwiesen erachten, dass die Eiterung durch andere Mikroorganismen hervorgerufen ist, da sich in der pyogenen Membran der Cyste und besonders im Gewebe derselben fast ausschließlich, und zwar in großer Menge, Diplokokken fanden. Vielleicht ist es diesem Umstand zuzuschreiben, dass in der dem Inhalt entnommenen Probe keine Diplokokken kulturell gewonnen wurden, vielleicht war der Nährboden ungeeignet, vielleicht aber waren auch die Diplokokken des Cysteninhaltes von den Typhusbacillen überwuchert. — Wenn auch dieser Fall natürlich nicht geeignet ist, in der strittigen Frage, die eiterbildende Fähigkeit des Typhusbacillus betreffend, eine allgemeine Bedeutung zu beanspruchen, so kann er doch als eine Illustration dafür gelten, wie wenig solche und ähnliche Fälle, in welchen nur durch Kulturverfahren in dem fraglichen Eiter der Typhusbacillus nachgewiesen ist, für die ätiologische Bedeutung beweisen. **R. Müller** (München).

10) **Mainzer** (Berlin). Zur Behandlung amenorrhoischer und klimakterischer Frauen mit Ovarialsubstanz.

(Deutsche med. Wochenschrift 1896. No. 25.)

Schon in No. 12 der Deutschen med. Wochenschrift 1896 hat M. über einen Fall von starken Ausfallserscheinungen nach doppelseitiger Ovariotomie berichtet, welcher erfolgreich durch Darreichung frischer Eierstockssubstanz behandelt wurde. Später wurde an Stelle der letzteren in der L. Landau'schen Privatklinik ein aus frischen Schweins- oder Rindereierstöcken hergestelltes Präparat (Oophorintabletten à 0,5 g bei Dr. Freund, Berlin-N., Concordiaapotheke, Kastanienallee 70) sowohl bei Pat. mit künstlicher wie natürlicher Klimax und zur Kontrolle bei

---

[1] Deutsche med. Wochenschrift 1893. No. 21. Referat: Centralblatt für Gynäkologie 1894. No. 48.

Hysterischen gegeben. Die Ergebnisse der Versuche fasst M. in folgenden Sätzen zusammen:

1) Die Störungen im vasomotorischen Apparat, welche nach künstlich herbeigeführter Klimax in Folge von Exstirpation der Eierstöcke, der Gebärmutter oder der gesammten internen Genitalien in einer Reihe von Fällen auftreten und welche den Pat. die Arbeitsfähigkeit und die Freude am Leben auf lange Zeit verkümmern, können durch Darreichung von Eierstockssubstanz vollständig beseitigt oder sehr günstig beeinflusst werden. Schädliche Wirkungen des Mittels sind, ein sorgfältig zubereitetes Material vorausgesetzt, nicht zu fürchten.

2) Die Beschwerden einer großen Anzahl klimakterischer Frauen, welche sich meist aus vasomotorischen Störungen und hysterischen Erscheinungen zusammensetzen, werden in gleicher Weise durch innere Darreichung von Eierstockssubstanz beseitigt oder gemildert, und zwar werden in erster Reihe die reellen vasomotorischen Störungen gemildert, während es sich bei Beseitigung der allgemeinen hysterischen Erscheinungen wohl um eine sekundäre Wirkung, beruhend auf der Besserung des Allgemeinbefindens, handeln mag.

3) Bei primär oder sekundär amenorrhoischen Frauen leistet das Mittel symptomatisch sehr gute Dienste; weitere Versuche müssen ergeben, ob sich in mehr Fällen ein Eintritt oder Wiedereintritt der Periode durch dasselbe erzielen lässt.

4) Bei allgemein nervösen oder hysterischen Beschwerden leistet das Präparat nichts, zum Mindesten nicht mehr als jedes andere in suggestiver Absicht verordnete Medikament; eventuell könnte sogar in dieser Hinsicht bei der Entscheidung Hysterie oder klimakterische Beschwerden das Resultat einer Ovarialtherapie differentialdiagnostisch verwendet werden.

5) Der Erfolg der Medikation scheint nach dem Aussetzen des Mittels nur beschränkte Zeit vorzuhalten, so dass es gerathen erscheint, nach Eintritt einer Wirkung längere Zeit kleine Dosen weiter zu geben oder von Zeit zu Zeit eine kürzer dauernde Kur mit größeren Dosen einzuleiten.

Landau beabsichtigt in Zukunft in den ersten 3 Tagen der Behandlung 3mal täglich 2 Pastillen zu 0,5 zu geben, dann, wenn eine Wirkung ersichtlich, einige Tage lang 3mal täglich 3 Pastillen, um mit dem Nachlass der Beschwerden allmählich auf 1—2 Pastillen herabzugehen. **Graefe** (Halle a/S.).

11) **L. Tait** (Birmingham). Über die Entwicklung der chirurgischen Behandlung des Stieles bei Ovariotomien.

(Lancet 1896. Mai 16.)

Nach einigen heftigen polemischen Ausführungen gegen Chirurgen, namentlich Greig Smith, welche sich mit Bauchoperationen beschäftigt haben, und die darin gipfeln, dass besondere Abdominalchirurgen eben so berechtigt seien wie Ophthalmologen, giebt T. einen interessanten kleinen geschichtlichen Abriss über die Ovariotomie. Die jetzt übliche intraperitoneale Stielversorgung erscheint ihm nicht ideal erstens der vorkommenden Blutergüsse ins Lig. latum wegen und weil zweitens in 3—4% Abscesse, zuweilen mit Durchbruch in Blase und Rectum, entstehen, an welchen zwar keine seiner Pat. gestorben ist. Die Operationsmethode von Keith, die T. 1880 bei demselben kennen lernte, brachte ihn auf folgendes Verfahren, das er an der Lebenden aber noch nicht erprobte.

Platindrähte, die sich getrennt in zwei silbernen Behältern befinden, werden mit dem elektrischen Strom beschickt. Zwischen die silbernen Behälter soll der Gewebsstumpf gelegt werden und dieselben dann auf einander geschraubt werden. Dadurch sollen die dazwischen liegenden Gewebe, und zwar auf 6—8 Minuten, einer Hitze von ca. 100° C. ausgesetzt werden und T. glaubt, dass danach Blutergüsse und Eiterungen nicht mehr vorkommen würden. Verbesserungen des Apparates werden geplant. Das Princip würde sich bei den verschiedensten Blutungen in der Bauchhöhle, zur Totalexstirpation des Uterus, zur Operation von Hämorrhoiden verwerthen lassen. **Rissmann** (Hannover).

12) **Wolff.** Über die Tuberkulose des Eierstockes.

(Archiv für Gynäkologie Bd. LII.)

Im 1. Theil seiner übersichtlichen Arbeit giebt Verf. eine genaue tabellarische Litteraturübersicht über das Thema. Nach dieser bespricht er die bisher bekannte Häufigkeit der Eierstockstuberkulose, ihr pathologisch anatomisches Bild und ihre Ätiologie. Im 2. Theil berichtet W. über seine eigenen Untersuchungen. Sie beziehen sich auf 17 weibliche Leichen des pathologischen Instituts in Frankfurt, bei denen ausgesprochene tuberkulöse Veränderungen verschiedener Organe festgestellt waren. Unter den 17 Fällen fanden sich 5 von Genitaltuberkulose, unter diesen 3 von Eierstockstuberkulose, 2mal mit gleichzeitiger Peritonitis tuberculosa und Tuben- resp. Uterustuberkulose, 1mal mit gleichzeitiger tuberkulöser Peritonitis ohne sonstige Genitaltuberkulose. Die Befunde sind genau beschrieben und die Präparate gut abgebildet.

Nach den Ergebnissen des Verf. ist selbst die Angabe von Williams übertroffen; der die Affektion in 44% der Fälle von Genitaltuberkulose des Weibes angetroffen hat. In den untersuchten Fällen beläuft sich dieser Procentsatz auf 60%. In allen 3 Fällen bestand eine über das ganze Bauchfell verbreitete Tuberkulose, war die Affektion doppelseitig und waren die Eierstöcke frei von bindegewebigen Verwachsungen. Immer handelte es sich auch um dieselbe Form von Eierstockstuberkulose. Makroskopisch war keine Spur davon zu bemerken. Bei 3 anderen Fällen, bei denen eine allgemeine Bauchfelltuberkulose oder eine Uterus- oder Tubentuberkulose bestand, waren die Eierstöcke frei. Alle diese Eierstöcke waren in bindegewebige Verwachsungen eingeschlossen oder sehr stark geschrumpft und verwachsen. Es ist daher wahrscheinlich, dass man in Fällen von allgemeiner Peritonealtuberkulose mikroskopische Tuberkeln in den Eierstöcken finden wird, wenn sie nicht durch Verwachsungen gegen die Infektion geschützt sind. Die gefundenen Tuberkeln waren hauptsächlich in der peripheren Zone der Eierstöcke gelegen. Sie hatten, wie schon andere Autoren angaben, eine geringe Ausdehnung. Oft fand sich nur eine außerordentlich große Riesenzelle inmitten von wenigen Rundzellen. Die Verkäsung fehlte fast ganz. Die Tuberkeln hatten fast immer um sich herum einen Kranz von Bindegewebsfasern, von denen sich auch Fasern ins Centrum des Tuberkels erstreckten. Nach diesem Befund ist es wahrscheinlich, dass der Process sich direkt von den Tuben oder dem Peritoneum auf den Eierstock fortpflanzte. Der Weg durch das Blut dürfte als Ausnahme aufzufassen sein, denn in keinem der übrigen untersuchten Fälle fand sich eine Eierstockstuberkulose, obgleich mehrfach in anderen Organen, wie Niere und Leber, miliare Tuberkel wahrzunehmen waren. **Courant** (Breslau).

13 **Westphalen.** Zur Physiologie der Menstruation.

(Archiv für Gynäkologie Bd. LII.)

Die Arbeit stammt aus der Werth'schen Klinik. Prof. Werth ging von der Ansicht aus, dass man durch mikroskopische Untersuchung der mitotischen Vorgänge bei der Regeneration der Uterusmucosa Anhaltspunkte über das Wesen des menstrualen Processes gewinnen könnte. Desshalb wurden vom Verf. die bei Operationen — Ausschabungen und Exstirpationen — gewonnenen Schleimhäute auf Zelltheilungsfiguren hin untersucht. W. wandte die Flemming'sche Flüssigkeit, Einbettung in Paraffin und meistens Safraninlösung zur Färbung an. Zur Verwendung kamen nur solche Fälle, in denen der Menstruationstypus und der Termin der letzten Menstruation genau bestimmbar waren. Eine übersichtliche Tabelle giebt die Resultate der Untersuchung in 50 Fällen. Nach denselben findet die Erneuerung der Zellen der Uterusschleimhaut, und zwar besonders der Epithelzellen durch indirekte Kerntheilung periodisch in der Zeit etwa vom 6. bis 18. Tage nach Beginn der Menstruation statt. Die Zeit vom 18. Tage ab bis etwa zum Ende der nächsten Menstruation ist für Proliferationsvorgänge als Ruhestadium zu bezeichnen. Die prämenstruelle Schwellung entwickelt sich allmählich nach Beendigung der Regeneration; also etwa vom 18. oder 19. Tage an. Sie besteht

in einer serösen Durchtränkung des Stromas und in einer Volumenzunahme der Epithelzellen der Drüsen und Anfüllung des Lumens mit schleimigem Sekret.

Durch große Übersichtsschnitte über das ganze Cavum uteri wurde auch der Grad der Desquamation festgestellt, der durch die Menstruation herbeigeführt wird. Es zeigte sich, dass nach Abschwellung der Schleimhaut am Ende der Menstruation im Allgemeinen die durch Lakunenbildung abgehobenen Epithel- und Stromapartien sich wieder anlegen. Wo Defekte entstehen, findet zunächst eine provisorische Wiederherstellung des Epithelüberzuges von den Drüsen aus statt. Darauf folgt erst die eigentliche Regeneration der Schleimhaut in der oben angegebenen Zeit nach der Menstruation. Diffuse, feinkörnige Fettinfiltration ist zu allen Zeiten ein häufiger Befund in der normalen Uterusschleimhaut, steht also in keiner ursächlichen Beziehung zur Blutung. Am Ende der Menstruation besteht in der oberen Schleimhautschicht eine besondere Neigung zur fettigen Metamorphose des Protoplasmas. Doch ist durch solche Verfettung keineswegs der Tod der Zelle angezeigt, denn das Fett kann resorbirt werden.

Courant (Breslau).

14) **Strassmann.** Beiträge zur Lehre von der Ovulation, Menstruation und Konception.

(Archiv für Gynäkologie Bd. LII.)

S. bespricht in dieser ausführlichen Arbeit in einzelnen Kapiteln eingehend die physiologischen Beziehungen zwischen den Funktionen der Keimdrüsen und der Gebärmutter und die Stellung dieser Organe und ihrer Funktionen zum weiblichen Gesammtorganismus. Als eine Lücke in der Lehre von der Ovulation und Menstruation ist es zu betrachten, dass der anatomische Nachweis für die Anregung von Veränderungen in der Uterusschleimhaut durch das Ovarium und seine Thätigkeit fehlt. Der Grundgedanke der Pflüger'schen Theorie sollte durch Versuche gestützt werden. Zu diesem Zweck wurden bei einer Reihe von Hündinnen Einspritzungen von steriler Kochsalzlösung, dann von Glycerin und später ausschließlich von sterilisirter, mit Berliner Blau gefärbter 10%iger Gelatine in den Eierstock gemacht, nachdem derselbe durch Bauchschnitt freigelegt war. Nach der Injektion wurde gewartet, ob sich Veränderungen an den äußeren Genitalien und in der Sekretion wahrnehmen ließen. Durch Wiedereröffnung der Bauchhöhle resp. nach Tödtung der Thiere ließ sich der innere Befund nach der Injektion zu verschiedenen Zeiten mit dem vor der Injektion vergleichen und durch Ausschneidung von Uterushorntheilen mikroskopisch untersuchen.

Aus den genau berichteten Experimenten ging hervor, dass die Erhöhung des intra-ovariellen Druckes Erscheinungen an den Genitalien hervorruft, die in mancher Beziehung dem Phänomen der Brunst ähnlich sind. Es zeigt sich nach etlichen Tagen Hyperämie der Scheide und der äußeren Genitalien, Erektion der Clitoris, vermehrte Schleim- und Blutabsonderung, bisweilen zeigen sich auch Erregungszustände. In den mikroskopisch untersuchten Fällen ist das Endometrium höher nach der Injektion, die Fältelungen der Oberfläche verschwinden, das Cavum uteri ist enger. Der Drüsenapparat hat zugenommen, die einzelnen Drüsen sind verlängert, die Drüsenhälse streben senkrecht der Oberfläche zu und die Drüsen reichen näher an die Muscularis. Als Analogon zu diesen Erscheinungen betrachtet Verf. beim Weibe den Eintritt der sogenannten Pseudomenstruation nach operativen Eingriffen. Auch hier tritt, wie bei künstlicher Reizung des Hundeovariums, der Effekt der Reizung, der menstruationsähnliche Vorgang, erst nach 2—3 Tagen ein. Aus den Versuchen des Verf. geht jedenfalls hervor, dass das Ovarium die Uterusschleimhaut beherrscht. Im Anschluss hieran bespricht Verf. das klinisch und experimentell Bekannte über das Hinaufwandern der Spermatozoen und das Herabwandern des Eies und seine Ansiedelung in der Gebärmutterschleimhaut. Das Specielle hierüber muss im Original nachgelesen werden. Als Optimum für das Hinaufwandern der Spermatozoen betrachtet Verf. die Zeit kurz nach der Menstruation, für die Ansiedelung des Eies und die Bildung der Decidua ist die prämenstruelle Zeit die günstigste. Die Pflüger'sche

Inokulationstheorie ist aus verschiedenen Gründen zu verwerfen. Das Ei verlangt intaktes Epithel zur Ansiedelung. Die Veränderungen der Uterusschleimhaut und der Befruchtungsvorgang würden so in einander greifen, dass postmenstruell die Einwanderung der Spermatozoen stattfindet. Dieser Vorgang wiederholt sich immer wieder, während parallel mit der Eireifung die Gebärmutterschleimhaut anschwillt und sich so zur Aufnahme des Eies rüstet. Kurz vor der Menstruation erfolgt der Austritt des Eies und eventuell seine Befruchtung. Im Nichtfalle geht das Ei zu Grunde und die Menstruation tritt ein. S. schließt sich damit der Sigismund-Löwenhardt-Reichert'schen Theorie an: der Eiaustritt erfolgt vor den Menses, die dann bei stattgehabter Konception gar nicht eintreten, da die Schleimhaut, statt zu zerfallen, weiter wuchert. Die Menstruation ist immer ein Beweis dafür, dass die Schwangerschaft nicht eingetreten ist.

Courant (Breslau).

15) **Lange.** Die Bildung der Eier und Graaf'schen Follikel bei der Maus.

(Verhandlungen der physik.-med. Gesellschaft zu Würzburg. N. F. Bd. XXX. No. 2.)

Verf. hat Ovarien von der weißen Abart der Hausmaus aus den verschiedensten Stadien der embryonalen Entwicklung, so wie aus frühen und späteren Zeiten des extra-uterinen Lebens auf das Sorgfältigste untersucht und glaubt danach 2 Phasen der Ei- und Follikelbildung bei diesem Thier unterscheiden zu müssen. Die erste datirt aus der Embryonalzeit. Es differenziren sich eine größere Anzahl von Keimdrüsenzellen zu Ureiern. Zur Zeit der Geburt umgeben die nicht differenzirten Keimdrüsenzellen gleichzeitig die Ureier als Membrana granulosa. Sie bilden die Primordialfollikel. In einem Alter von 4 Wochen (extra-uterin) sind diese Eianlagen zu vollständigen Follikeln ausgewachsen und besitzen alle ziemlich das gleiche Entwicklungsstadium. Von denselben atrophirt ein großer Theil. Die übrigbleibenden reichen für die ganze Geschlechtsthätigkeit der Maus nicht aus. Es tritt daher in einem Alter von 6—8 Wochen ein neues Proliferationsstadium auf. Einzelne Zellen des Keimepithels differenziren sich zu Ureiern. Diese werden mit den anliegenden indifferenten Keimepithelzellen durch eine Art von Schlauchbildung in das Stroma gesenkt. Sie bilden hier Primordialfollikel, indem sich die indifferenten Zellen um die Ureier lagern. Dieser Bildungsvorgang soll sich bis in ein spätes Lebensalter der Maus erhalten.

Verf. ist weit entfernt, analoge Verhältnisse beim Menschen anzunehmen. Dies muss ausdrücklich betont werden, da sonst der Leser dieses Referates verleitet werden könnte, Rückschlüsse auf die Follikelbildung des Menschen zu ziehen, welche bei der großen Verschiedenheit von Mensch und Maus vollständig unberechtigt wären.

Pfannenstiel (Breslau).

16) **G. Burckhard** (Zürich). Zur Genese der multilokulären Ovarialkystome.

(Virchow's Archiv Bd. CXLIV. Hft. 3.)

Verf. hat im Züricher pathologischen Institut 2 Ovariencysten untersucht. Beide stammten von einer 40jährigen Frau und waren zufällig bei der Sektion gefunden. Der linksseitige Tumor war 28 mm lang, 22 mm breit und 17 mm dick, der rechte 45, 30 und 31 mm. Die mikroskopische Untersuchung ergab, dass nirgends mehr das normale Gewebe der Rindenschicht des Eierstockes vorhanden war, und dass die Bestandtheile, welche das Stroma bilden, also Bindegewebe und glatte Muskulatur, mächtig gewuchert waren. Da alle Follikel und Eier fehlten, so glaubt Verf. nicht, dass Follikelepithel die Entstehungsursache der Geschwulst sein kann. Er kommt zu der Ansicht, dass die multilokulären Ovarialkystome alle aus demselben Epithel, nämlich dem Keimepithel oder dessen Derivaten, den Pflüger'schen Schläuchen, entstehen, und dass ihre Entstehung nur durch eine bereits im fötalen Leben angelegte Missbildung aller Bestandtheile des Ovariums möglich sei, dass aus einem fertigen, normal gebildeten Ovarium niemals ein Kystom entstehen könne. Die Abschnürung der Cysten von den Epithelschläuchen ist — gemäß der Ribbert'schen Annahme von der Bedeutung des Bindegewebes

bei epithelialen Geschwülsten — nicht auf eine aktive Wucherung des Epithels, sondern auf Wachsthumsvorgänge im Bindegewebe zurückzuführen. Sind die Cysten einmal gebildet, so findet eine Vergrößerung derselben nicht statt durch Steigerung des Binnendruckes im Innern der Cysten, sondern durch aktive Wucherungsvorgänge in der Wand, denen gleichzeitig, aber erst sekundär, eine Vermehrung des Epithels folgt. **Gläser** (Danzig).

Verschiedenes.

17) **Lesse.** Ein weiterer Fall von Luftembolie bei Placenta praevia.

(Zeitschrift für Geburtshilfe und Gynäkologie Bd. XXXV. Hft. 2.)

Bei einer kräftigen IVgebärenden wurde wegen starker Blutungen in Folge von Placenta praevia lateralis bei einem für 2 Finger durchgängigen inneren Muttermunde und stehender Blase die kombinirte Wendung ausgeführt. Von dem Augenblicke an, in dem der herabgeholte Fuß angeschlungen wurde, traten Collapserscheinungen ein, die trotz der verschiedensten Excitantien und andauernder künstlicher Athmung ca. 5 Stunden nach ihrem Eintritt den Exitus herbeiführten. Bei der Sektion fand sich das Blut im rechten Vorhofe so wie in den kleineren Ästen der Lungenarterien mit zahlreichen größeren und kleineren Luftblasen vermischt. Die Luft kann in diesem Falle nur mechanisch durch die bei der Wendung in den Uterus eingeführte Hand in die großen Venenlumina hineingepresst worden sein, jedenfalls war die Mitwirkung einer Wehe als ausgeschlossen zu betrachten. Nach der Härtung des Präparates — bei der Sektion wurde der Uterus nicht aufgeschnitten — zeigte es sich, dass die Placenta bloß an einer 1markstückgroßen Stelle von der Haftfläche abgelöst war. Trotz dieser geringen Ablösung fand also eine Luftembolie statt und trotz der letzteren lebte die Frau noch 5 Stunden! **Scheunemann** (Breslau).

18) **H. Hartmann** und **R. Mignot.** Beitrag zur gangränösen Vereiterung von Fibromen, die nicht mit dem Cavum uteri in Verbindung stehen.

(Ann. de gynécol. et d'obstétr. 1896. No. 6.)

Ein von den Verff. beobachteter Fall von einer gangränösen Vereiterung eines Fibroms ohne Zusammenhang mit dem Uterusinneren giebt ihm Veranlassung, theoretische Erörterungen daran anzuknüpfen, um die Aufmerksamkeit auf diese eigenthümliche Erscheinung mehr hinzulenken und durch sie Anregung zu weiteren Veröffentlichungen zu versuchen, mehr Licht und Klarheit über diese Vorgänge zu verbreiten.

Verff. sind der Ansicht, es handle sich bei der Gangrän und Vereiterung von solchen isolirten Fibromen um ein infektiöses Agens von der Art der Anaërobien. Dieser Mikrob existire allein und wenig zahlreich auf der Mucosa uteri; er existire allein, aber sehr zahlreich in dem Eiter der fibrösen Kapsel. Es scheine demnach wohl, dass dieser die Ursache der putriden Eiterung dieser Fibrome sei. Ähnliche Beobachtungen sind gemacht worden bei Vaginalcysten, abgekapselten Peritonealcysten mit putridem Inhalt. Es scheine daher, dass dieses anaërobe Mikrob nicht so selten in der Vagina sei, und dass bei dessen Vorhandensein immer Fäulniserscheinungen aufträten.

Die Infektion erfolge auf dem Lymphwege von der Mucosa nach der Fibromkapsel. Das Nichtvorhandensein periglandulärer, embryonaler Infiltration verbunden mit einer Menge von Leukocytensträngen entlang den Gefäßen, scheine diese Vermuthung zu bestätigen. Im Bereiche der Fibromkapsel sei die leukocytäre Infiltration so reichlich, dass sie eine wahre eitrige Fläche bilde; zugleich seien dort die Gefäße thrombosirt. Dann beginnt auch der nekrotische Zerfall im Inneren des Fibroms. **Odenthal** (Hannover).

19) **G. Gautier.** Unstillbares Erbrechen geheilt durch den elektrischen Strom.

(Arch. de tocol. et de gynécol. 1895. No. 1.)

G. hat in etwa 20 Fällen von unstillbarem Erbrechen Erfolg gehabt mit Anwendung des absteigenden konstanten Stromes von mäßiger Stärke, 8—10 Milampères, und langer Dauer, bis zu einer halben Stunde. Beim Schließen und Öffnen des Stromes muss man die Vorsicht gebrauchen, ganz allmählich den Strom zu verstärken und zu vermindern. Der negative Pol wird in der Magengegend aufgesetzt; die Platte muss eine Fläche von mindestens 8 : 10 cm haben; der positive Pol in der Claviculargegend, zwischen die beiden Enden des Sterno-cleidomastoideus.

Verf. konnte verschiedentlich, nachdem nach ein paar Sitzungen das Erbrechen schon aufgehört hatte, dasselbe wieder hervorrufen, wenn er den aufsteigenden Strom anwandte. **Odenthal** (Hannover).

20) **M. A. Schwab.** Beitrag zur Lehre von der Placenta marginata.

(Arch. de tocol. et de gynécol. 1895. No. 7.)

Die Placenta marginata verdankt ihre Entstehung einem entzündlichen Vorgange in der Decidua, der vor oder im Laufe der Schwangerschaft auftritt. Die verdickte Decidua reflexa bildet an ihrer Umschlagstelle auf die Vera rings um den placentaren Rand einen Ring, der dem Weiterwachsen der Placenta ein Hindernis entgegensetzt. Die Oberfläche des Chorion ist so behindert in seiner Ausdehnung; doch überwindet die Pars serotina, die placentaren Randzotten, allmählich den von der wuchernden Decidua entgegengesetzten Widerstand. Der verdickte Rand der Placenta drängt die Decidua in die Höhe, welche nun die obere Fläche dieses placentaren Randes bekleidet und sich mit der Decidua reflexa zusammen verbindet. Durch das Aneinanderfügen der beiden Blätter entsteht der erwähnte Ring, woher der Name der Placenta marginata. Dieselbe hat neben dieser anatomischen Eigenschaft auch klinisches Interesse in so fern, als es sich gewöhnlich um eine Endometritis handelt, die eine Frühgeburt oder Geburt eines schwachen Kindes verursachen kann. **Odenthal** (Hannover).

21) **Ch. Maygrier.** Über den föto-placentaren Kreislauf nach der sofortigen Ausstoßung der Placenta.

(L'obstétrique 1896. No. 2.)

Die von M. angestellten Untersuchungen an direkt nach der Geburt ausgestoßenen Nachgeburten gestatten ein definitives Urtheil zu fällen über die noch strittigen Fragen betreffend den föto-placentaren Kreislauf. Verf. beobachtete, dass auch in einer bereits ausgestoßenen Placenta der Kreislauf noch eine Zeit lang, bis zu $2^1/_2$ Minuten, im ganzen Verlaufe der Nabelschnur andauerte; die Pulsationen nahmen allmählich von der Placenta nach dem Nabel zu ab und das in den placentaren Gefäßen enthaltene Blut entleerte sich in den kindlichen Organismus. Bei dieser Entleerung des Blutes hat also der Druck von Seiten des Uterus nichts zu thun, auch nicht bei den im föto-placentaren Kreislauf entstehenden Veränderungen. Die Hauptursachen für diese sind die Wiederherstellung der Athmung und die dadurch entstehende Ansaugung von Seiten des Thorax. Aus diesen Thatsachen folgt der praktische Schluss, dass man im Falle einer sofortigen Ausstoßung der Placenta nach der Geburt, wenn die Nabelschnur noch pulsirt, mit der Unterbindung noch warten soll, wie bei einer noch im Uterus befindlichen Placenta, um das in der Placenta enthaltene Blut dem kindlichen Organismus noch zu Gute kommen zu lassen. **Odenthal** (Hannover).

Originalmittheilungen, Monographien, Separatabdrücke und Büchersendungen wolle man an *Prof. Dr. Heinrich Fritsch* in Bonn oder an die Verlagshandlung *Breitkopf & Härtel* einsenden.

Druck und Verlag von Breitkopf & Härtel in Leipzig.

Centralblatt

für

GYNÄKOLOGIE

herausgegeben

von

Heinrich Fritsch

in Bonn.

Einundzwanzigster Jahrgang.

Wöchentlich eine Nummer. Preis des Jahrgangs 20 Mark, bei halbjähriger Pränumeration. Zu beziehen durch alle Buchhandlungen und Postanstalten.

No. 9. **Sonnabend, den 6. März.** **1897.**

(Aus der kgl. Universitätsfrauenklinik in Bonn.)

I. Zwei Fälle von Ovarialhernien.

Von

Dr. **R. Biermer**, Assistenzarzt.

Die Art und Weise, wie das Ovarium am Uterus befestigt ist, bedingt eine große Beweglichkeit und somit die Möglichkeit der Dislokation. Bei jeder Vergrößerung des Uterus, mag sie eine physiologische — die Schwangerschaft — sein, mag dieselbe durch pathologische Veränderungen — Geschwulstbildung — hervorgerufen werden, folgt das Ovarium demselben. Bilden sich in der Umgebung des Eierstocks Geschwülste, so weicht der Eierstock aus resp. wird von ihnen verdrängt. Eben so verändert das Ovarium seine Lage, wenn es durch Neubildung, durch hydropische Ansammlungen seine Gestalt ändert, wenn es durch die eigene Vergrößerung gezwungen wird, das Becken zu verlassen.

Aber nicht nur in der Bauchhöhle kann es zur Dislokation des Ovariums kommen, das Ovarium kann auch das Becken verlassen und wirkliche Hernien bilden, indem es ähnlich, wie der Darm, als

Austrittspforten verschiedene Wege wählt. Denneux[1] hat eine Zusammenstellung der ihm bekannt gewordenen Ovarialhernien gemacht, aus der hervorgeht, dass der Vorfall des Eierstocks erfolgen kann a. durch den Nabel (Camper, Portal), b. durch die Incisura ischiadica major (Camper, Papen), c. durch den Arcus cruralis (Denneux), d. durch den Canalis cruralis (Pott, Lassus, Billard, Denneux etc.). Beigel[2] fügt diesen Fällen noch mehrere hinzu. Hier finden wir einen Fall, den Kiwisch beschrieben hat, »wo das rechte Ovarium und die Tube durch die erweiterte Gefäßlücke des rechten Foramen ovale durchgetreten war und die Gebärmutter bis nahe an die Bruchpforte gezerrt hatte«. Hierher gehören noch die Fälle von Stock[3], der einen Prolapsus ani, in den eine orangegroße Ovarialcyste dislocirt lag, mit gutem Erfolg operirt hatte, und von Sucro, wo in Folge einer Ruptur der Vagina ein Hydrovarium vorfiel[4].

Die erste größere Arbeit über die Ovarialhernien, die immerhin nicht allzu häufig sind, hat Englisch in den Wiener med. Jahrbüchern im Jahre 1871 veröffentlicht.

Englisch, der Gelegenheit hatte, mehrere Fälle zu beobachten, betont in seiner Einleitung, dass die Ovarialhernien in den Lehrbüchern meist sehr kurz abgehandelt würden und man in denselben nur immer einzelne Fälle als Muster angeführt fände. Mit Recht macht er darauf aufmerksam, dass gerade die Diagnose in solchen Fällen schwierig sei und dass sie um so schwieriger wird, je größer die Veränderungen sind, die das dislocirte Ovarium eingegangen ist. Englisch stellt sämmtliche bis zum Jahr 1871 beobachteten Fälle von Ovarialhernien in einer übersichtlichen Tabelle zusammen, aus der ersichtlich ist, dass bei 36 Fällen, bei denen es sich 27mal um Inguinalhernien und 9mal um Cruralhernien handelte, 15mal eine falsche Diagnose gestellt wurde. In der Mehrzahl der falschen Diagnosen wurde das dislocirte Ovarium für Darm resp. Netz gehalten, in einem Falle glaubte man es mit einer entzündeten Leistendrüse zu thun zu haben, während man in einem anderen Falle die Diagnose auf Hautabscess stellte.

Aus der Arbeit von Englisch können wir ferner feststellen, dass in der überwiegenden Anzahl der gesammelten Fälle die Inguinalhernien (27) vorherrschten, während es sich in 9 Fällen um Hernia cruralis handelte und in einem Fall das Ovarium durch das Foramen obturatorium dexter, in einem anderen Fall durch die Incisura ischiadica major prolabirt war.

Die sorgfältige Arbeit Englisch's mag wohl dazu beigetragen

---

[1] Recherches sur la hernie de l'ovaire. Paris 1813.

[2] Beigel, Die Krankheiten des weiblichen Geschlechtes 1874. Bd. I.

[3] Brit. med. journ. 1872. Vol. I. p. 413.

[4] Ruptur der Vagina mit Vorfall eines Hydrovariums. Inaug.-Diss., Tübingen 1864.

haben, dass man bei der Diagnose der Ovarialhernien vorsichtiger geworden ist, und so habe ich denn bei der Durchsicht der Litteratur eine ganze Anzahl von Fällen von Hernia ovarii finden können, bei denen meist vorher die richtige Diagnose gestellt wurde.

Weinlechner[5] operirte einen Fall von rechtsseitiger Hernia ovarialis, in dem er das hämorrhagisch suffundirte, etwas vergrößerte Ovarium mit gutem Erfolg entfernte. Werth[6] berichtet über einen Fall, bei dem es sich um eine Ectopia renum congenita, so wie um doppelseitige Hernia ovarialis inguinalis handelte. Es wurden die Eierstöcke exstirpirt und auch dieser Fall kam zur Heilung. Einen weiteren Fall, den Rheinstädter[7] beschrieben hat, bei dem es sich um ein kindskopfgroßes Angiosarkom des Eierstocks in einer rechtsseitigen Inguinalhernie handelte, finden wir im Centralblatt veröffentlicht. Auch in diesem Falle bestand ähnlich wie beim Werth'schen eine Missbildung der Genitalien neben der Hernie.

Die folgenden Fälle aus der Litteratur sind mir nur im Referat zugänglich gewesen und will ich dieselben kurz anführen.

G. H. Balleray[8] (Paterson, N. Jersey) berichtet im Amer. journ. med. sciences 1877. Oktober, über einen Fall von strangulirter Ovarialhernie. Es handelte sich in diesem Fall um eine 37jährige Frau, die nie geboren hat. Seit Jahren litt dieselbe an einem linksseitigen Leistenbruch, der früher einmal strangulirt war und durch Taxis zurückgebracht werden konnte. Als Balleray zu der Pat. gerufen wurde, fand er wieder eine bereits 4 Tage bestehende Einklemmung mit Erbrechen, Collaps, Ohnmachten, Symptome, die im Zunehmen waren. Der Bruchtumor war groß, die Haut über demselben geröthet und empfindlich. Das Gefühl der Geschwulst unbestimmt, anders als bei gewöhnlichen Brüchen. Es wurde die Diagnose auf Hernia ovarialis gestellt, und da die Taxis erfolglos war, zur Operation geschritten. Bei der Eröffnung des Bruchsackes entleerten sich ca. vier Unzen bräunlichgelber Flüssigkeit. Es zeigte sich nun, dass das linke Ovarium durch ein quer verlaufendes fibröses Band fest eingeklemmt wurde. Nach Durchtrennung desselben wurde das Ovarium, das zwar stark hyperämisch aber nicht entzündet war, reponirt. Gute Rekonvalescenz trotz eines leichten Anfalls.

O. Schenker[9] (Pruntrut) beschreibt einen Fall im Korrespondenzblatt für schweizer Ärzte 1883 No. 11. Eine 36jährige Frau, die 9mal geboren hat, litt seit 6 Jahren in Folge einer schweren Geburt an periodisch wiederkehrenden Schmerzen, die 8 Tage vor Eintritt der Menstruation auftraten und ihren Sitz in der rechten Lenden- und Leistengegend hatten. Während der Schwangerschaft fehlten

[5] Wiener med. Wochenschrift 1876. No. 16.
[6] Archiv für Gynäkologie 1877. Bd. LII.
[7] Centralblatt für Gynäkologie 1878. Bd. II.
[8] Centralblatt für Gynäkologie 1878.
[9] Centralblatt für Gynäkologie 1884. p. 592.

die Schmerzen. Es handelte sich um eine Hernia labialis ovarii dextri, die leicht zu reponiren war.

Holst und Tilling[10] (St. Petersburg) veröffentlichten in der St. Petersburger med. Wochenschrift 1885 einen Fall von Hernia ovarialis. Es handelte sich um eine 38jährige kräftige Frau, die schon vor 5 Jahren nach der Geburt eines Kindes eine Anschwellung in der rechten Inguinalgegend bemerkt hat, die sie leicht zurückbringen konnte. Nach der letzten Entbindung vor 8 Tagen war die Geschwulst wieder aufgetreten, verursachte heftige Schmerzen und war irreponibel. Die Geschwulst war kindskopfgroß, sehr schmerzhaft, stieg herab bis in die Schamlippen, leerer Perkussionsschall. Trotzdem Stuhlgang erfolgt war, wurde die Diagnose auf Hernia incarcerata gestellt und da die Taxis misslang, wurde nach 3 Tagen zur Operation geschritten. Die Dicke des Bruchsackes betrug 1 cm, in der Höhle eitrige Flüssigkeit und in dem Bruchsack verwachsen das entartete Ovarium, von dem aus die Tube bis zum Uterus verfolgt werden konnte. Ovarium und Ende der Tube wurden nach sorgfältiger Unterbindung durchschnitten, der Bruchsack exstirpirt und die Wunde vernäht. Kollodiumverband. Heilung der Wunde unter Eiterung. Im Laufe der folgenden Jahre entwickelte sich an der Narbe eine faustgroße Hernie, die durch Radikaloperation geheilt wurde.

Endlich gehört hierher noch ein Fall von Chiarella Siena[11]. Eine 35jährige Frau, Mehrgebärende, trägt seit ihrer Kindheit ein Bruchband. Seit einem Jahr beobachtet sie eine Geschwulst in der rechten Leistengegend, die große Schmerzen verursacht. Es wird die Diagnose auf Hernia inguinalis gestellt. Der Bruch ist nicht reponibel. Deutliche Fluktuation zu fühlen. Während der Menses weder Größezunahme noch stärkere Schmerzhaftigkeit des Tumors. Der Uterus stand etwas tiefer latrovertirt, das Collum gegen links verschoben. Bei der Radikaloperation eröffnet man zuerst den Bruchsack. Hierbei entleeren sich ca. 30 g serös-blutiger Flüssigkeit. Ovarium und abdominales Ende der Tube lagen am Orificium ext. des Leistenkanals, mit demselben verwachsen. Entfernung desselben, glatte Heilung. Ein Drittel des exstirpirten Ovariums von normaler Struktur, der übrige Theil ist in eine Blutcyste verwandelt, in welcher man noch Reste eines Corpus luteum vorfand.

Im Anschluss an diese Fälle möchte ich 2 weitere mittheilen, die ich Gelegenheit hatte als Assistent in hiesiger Frauenklinik zu beobachten.

Jahrgang 1895/96. J.-No. 337. Frau W., 37 Jahre alt, seit 17 Jahren verheirathet, hat 4 normale Geburten durchgemacht, die letzte vor 6 Jahren. In der Kindheit war Pat. stets gesund, mit 14 Jahren menstruirte sie zum ersten Mal, Periode bis zu ihrer Verheirathung immer regelmäßig, keine besonderen Beschwerden während derselben. 2 Jahre nach ihrer Verheirathung, giebt Pat. an, habe sie nach einem starken Krampf in der rechten Seite zum ersten Mal in der

---

[10] Centralblatt für Gynäkologie 1886. No. 14.

[11] Centralblatt für Gynäkologie 1883. p. 464.

Leistengegend eine leichte Bruchanlage beobachtet. Da dieselbe jedoch wenig Beschwerden verursachte, so wurde ihr keine besondere Aufmerksamkeit geschenkt. 2 Jahre später trug Pat. auf Anrathen des Hausarztes ein Bruchband mit gutem Erfolg, legte aber dasselbe 1 Jahr später ohne Grund wieder ab. Nachdem Pat. 6 Jahre lang keine Beschwerden mehr gehabt, beobachtete sie ein Hervortreten einer ca. walnussgroßen Geschwulst an derselben Stelle. Die Geschwulst soll allmählich größer geworden sein, verursachte im Allgemeinen keine großen Beschwerden; nur während der Periode, so giebt Pat. mit Bestimmtheit an, wurde die Geschwulst größer und fühlte sich härter an, und während dieser Zeit, so wie einige Tage nach der Periode klagte Pat. über unangenehme Schmerzempfindung in der rechten Leistengegend, ausstrahlend nach dem Unterleib. Während der Schwangerschaft vor 6 Jahren haben die Schmerzempfindungen nicht bestanden. Stuhlgang war immer regelmäßig. Am 27. Januar 1896 kam Pat. in die Klinik mit dem Wunsch, durch eine Operation von den lästigen Beschwerden dauernd befreit zu werden. Der Befund ergab Folgendes: Große, kräftige Frau in gutem Ernährungszustand. Lunge und Herz gesund. In der rechten Leistenbeuge sieht man an der Insertion des Lig. rot. am Orif. extern. des Leistenkanals eine diffuse Anschwellung, die sich fortsetzt bis in die rechte Schamlippe. Die Geschwulst ist länglich, birnförmig. Der Längsdurchmesser, ca. 13 cm lang, verläuft schräg von oben außen nach innen und unten. Das äußere Ende entspricht dem O. ext. des Inguinalkanals, während das untere Ende ohne bestimmte Abgrenzung in der rechten Schamlippe verläuft. Die Geschwulst fühlt sich derb an und ist mit der sie bedeckenden Haut nirgends verwachsen. Entzündliche Veränderung der Hautoberfläche nirgends wahrnehmbar. Der Tumor ist auf Druck sehr empfindlich und es gelingt nicht, den Tumor auf seiner Unterlage zu verschieben. Die Perkussion ergiebt über dem Tumor nirgends Darmschall. Die sofort im Anschluss hieran vorgenommene innere Untersuchung ergiebt: Scheide weit, ziemlich lang. Portio zeigt alte Einrisse, das Collum ist etwas nach hinten verlagert, der Uteruskörper etwas vergrößert und nach rechts verschoben. Die linken Adnexe sind deutlich abzutasten, zeigen keine Veränderungen. Das rechte Ovarium ist nirgends zu fühlen, doch fühlt man einen dünnen runden Strang vom Uterus nach der Beckenwand hin verlaufend, der für die Tube angesprochen wird. Beim Abtasten der inneren Wand des kleinen Beckens nach rechts hin klagt Pat., sobald der Finger hinter den Leistenkanal gelangt, über heftige Schmerzen. Auf diesen Befund hin glaubte man es entweder mit einer Hydrocele lig. rot. oder mit einer Hernia inguinalis ovarii dextri zu thun zu haben, und da es nicht gelang, den Tumor zu reponiren, wurde beschlossen, die Frau zu operiren.

Die Operation wurde am 28. Januar gemacht. Es wurde nach gründlicher Desinfektion der Hautoberfläche etc. ein ca. 11 cm langer Schnitt gemacht, der über die ganze Höhe des Tumors ging und entsprechend der Länge desselben von rechts oben außen nach unten und innen bis in die große Schamlippe ging. Nach Eröffnung des Bruchsackes entleerten sich ca. 2 ccm gelber klarer Flüssigkeit. Man konnte nun sofort sehen, dass es sich um das dislocirte Ovarium handelte, das ungefähr um das Doppelte der Norm vergrößert war. Dasselbe war auf der Unterlage fixirt und zeigte auf seiner Oberfläche eine höckerige Beschaffenheit. Nachdem das Ovarium stumpf von seiner Unterlage gelöst worden war, wurde der Stiel, der aus dem Inguinalring herausragte, fest angezogen, 3fach umstochen, mit Seide abgebunden und durchtrennt. Einige kleine arterielle Blutungen wurden umstochen, hierauf wurde der Bruchsack sorgfältig ausgeschält und exstirpirt, die Bruchpforte vernäht. Nachdem nun die Wunde gereinigt und man sich versichert hatte, dass es nirgends mehr blutete, wurde die Hautwunde mit Eisendraht vernäht. Fester Kompressivverband, Dauer der Operation 25 Minuten. Glatte primäre Heilung. 15 Tage nach der Operation konnte Pat. geheilt entlassen werden.

Die makroskopische Untersuchung des Tumor ergab: Das Präparat besteht aus einem ca. 10 cm langen und 3—4 cm im Durchmesser haltenden, spindelförmigen, am unteren Ende etwas dickeren Tumor. Derselbe besteht aus mehreren fluktuirenden Hohlräumen, am unteren Ende jedoch findet sich ein ca. hühnereigroßer, derber

Knoten. Dieser besteht auf dem Durchschnitt aus einem grauweißen straffen Bindegewebe mit zahlreichen stecknadel- bis halberbsengroßen Hohlräumen, welche mit gelblichschleimigem Inhalt gefüllt sind. Reichliche Hämorrhagien verschiedenen Alters finden sich fernerhin im Stroma. (Dieselben erklären sich am besten durch traumatische Einflüsse von außen bei der exponirten Lage des Tumors in der großen Schamlippe.) Der große cystische Theil des Tumors besteht aus einem größeren nach oben von dem derben Knoten verlaufenden länglichen Hohlraume und drei kleineren ca. haselnussgroßen. Dieselben zeigen eine glatte Wand und sind mit dünner gelber Flüssigkeit angefüllt.

Die mikroskopische Untersuchung zeigte das Bild eines Eierstockskystoms. Der derbe Knoten bestand aus einem straffen bindegewebigen Stroma mit zahlreichen kleinen Cysten, welche mit einschichtigem regelmäßigen Cylinderepithel ausgekleidet waren. Hier und da fanden sich papilläre Erhebungen. In dem Stroma Hämorrhagien verschiedenen Alters, sowohl frischeres, noch wenig verändertes Blut als auch Blutpigment. Ferner verschiedentlich kleinzellige Infiltrate. Die Annahme, dass es sich um ein Kystom des verlagerten Ovariums handelte, wurde durch das Auffinden verschiedener Corpora albicantia bestätigt.

Am 24. November v. J. hatte ich Gelegenheit, einen 2. Fall von Hernia ovarii in der poliklinischen Sprechstunde zu beobachten. Ch. K., Dienstmädchen, 26 Jahre alt, 0para, will stets gesund gewesen sein. Die 1. Menses traten mit 17 Jahren ein, waren immer regelmäßig, ohne irgend welche Beschwerden. Seit 4 Jahren beobachtet Pat. bei größerer Körperanstrengung, beim Tanzen, so wie nach größeren Fußtouren das Hervortreten einer kleinen ca. walnussgroßen Geschwulst in der rechten Leistenbeuge, die ziemlich große Schmerzen verursacht. Pat. giebt mit Sicherheit an, dass beim Eintritt der Periode die Geschwulst etwas anschwelle und dass dann die ganze Gegend des Leistenkanals sehr empfindlich sei. Nach der Periode halten die Beschwerden noch 2—3 Tage an. Die äußere Untersuchung ergiebt: Kleine kräftige Person von gesunder Gesichtsfarbe, gut entwickeltem Fettpolster. Lunge und Herz gesund. In der rechten Leistengegend, bedeckt von Schamhaaren, ist eine leichte Anschwellung zu sehen. Die bedeckende Haut ist nicht verfärbt. Beim Husten tritt die Anschwellung stärker hervor und glaubt man es zuerst mit einem unbedeutenden Leistenbruch zu thun zu haben. Erst die Perkussion und die Palpation macht die Diagnose zweifelhaft. Man hört perkutorisch nirgends Darmschall über dem Tumor, und tastet man denselben ab, so fühlt man einen festen, leicht beweglichen, ca. walnussgroßen Knoten, der die Form einer Mandel hat. Derselbe wird als das dislocirte rechte Ovarium angesprochen. Beim Versuch denselben zu reponiren findet man die Bruchpforte für die Fingerspitze des kleinen Fingers durchgängig, doch muss von einer Reposition wegen der bedeutenden Schmerzhaftigkeit Abstand genommen werden. Der innere Befund ist bei der virginellen Beschaffenheit der äußeren Genitalien nicht genau festzustellen. Die Untersuchung per rectum ergiebt: kleiner anteflektirter Uterus, linke Adnexe zu fühlen, rechts negativer Befund.

Pat. wird daher zur Narkose wiederbestellt. Am 9. December wird eine genaue Untersuchung in der Narkose vorgenommen. Hierbei stellt sich Folgendes heraus. Scheide sehr eng und kurz, Hymen erhalten. Der Uterus ist klein, liegt anteflektirt und ist beweglich. Die Portio normal, Collum etwas nach hinten verlagert, die linken Adnexe leicht abzutasten, nicht vergrößert. Rechts vom Uteruswinkel abgehend fühlt man 2 dünne, runde, leicht verschiebbare Stränge, über den untersuchenden Finger gleiten des O. intern. die nach der Gegend des Leistenkanals verlaufen. Das rechte Ovarium ist nirgends im Becken abzutasten. Ein erneuter Versuch, den Tumor von außen zu reponiren, gelingt jetzt ohne große Schwierigkeiten. Es gelingt nach der Reposition des Tumors bei bimanueller Untersuchung jetzt das rechte Ovarium auch abzutasten, doch lässt es sich nicht vom inneren Leistenring fortbewegen. Eben so leicht wie sich der Tumor reponiren lässt, eben so leicht gleitet er wieder nach außen zurück.

Nach diesem Befund konnte es nicht mehr zweifelhaft sein, dass wir es mit einer Hernia inguinalis ovar. dextr. zu thun hatten. Da sich das Ovarium

so leicht zurückbringen ließ, so wurde der Pat. angerathen, sich ein gut passendes Bruchband anzuschaffen und so zu versuchen, ob die Beschwerden dann verschwänden. Sollte das Bruchband nicht gut vertragen werden, so sollte sie sich operiren lassen. Da ich bis zum heutigen Tage Nichts mehr von der Pat. gehört habe, so glaube ich annehmen zu können, dass das Bruchband ihr gute Dienste leistet.

Im Anschluss an diese beiden Beobachtungen sei es mir gestattet, kurz zu rekapituliren, was über die Ätiologie, die Symptome und die einzuschlagende Therapie in solchen Fällen bekannt ist. Alle Arten von Ovarialhernien sind mit Ausnahme der Inguinalhernien erworben. Die letzteren sind in der Mehrzahl der bis jetzt beobachteten Fälle angeboren.

Puech[12] fand unter 78 Fällen, in denen etwas über die Ätiologie angegeben ist, 54mal die Hernie angeboren, sie war in diesen 54 Fällen 28mal doppelseitig.

Diese auffallende Thatsache führt uns auf den richtigen Weg, wie wir uns den Hergang bei der Bildung solcher Hernien vorzustellen haben und glaube ich mich mit Recht den Ausführungen Englischs'[13] in diesem Punkte anschließen zu dürfen. Hat sich in der Entwicklung des Embryos das Geschlecht differenzirt, so beginnt, wie es ja allgemein bekannt ist, die Wanderung der Geschlechtsdrüsen. Während die Hoden durch die Bauchhöhle hindurchtreten, um in den Hodensack herabzusteigen, bleiben die Eierstöcke in der normalen Entwicklung längere Zeit im großen Becken liegen und senken sich erst später ins kleine Becken. Es kann nun geschehen, dass wenn Theile der Wolff'schen Gänge und des Gubernaculum Hunteri erhalten bleiben, die Ovarien nicht ins kleine Becken gelangen, sondern ähnlich wie beim Descensus testiculorum durch die Bauchwand in die große Schamlippe gelangen. Geschieht dies auf beiden Seiten gleich, so haben wir es dann mit doppelseitig angeborenen Ovarialhernien zu thun. In diesen Fällen ist das übrige Genitalorgan normal ausgebildet. In denjenigen Fällen, wo neben der bestehenden Hernia ovarii eine Missbildung der Scheide, des Uterus oder das Fehlen derselben besteht, liegt der Entstehung dieser Brüche eine mangelhafte Differenzirung der Geschlechter zu Grunde. Der Zeitpunkt dieser fehlerhaften Entwicklung fällt in eine sehr frühe Periode des Embryonallebens. Ist die Hernie erworben, so muss bei bestehender Anlage des Bruchsackes auch noch eine Disposition von Seiten des Ovariums vorhanden sein.

Nach Englisch kann dieselbe in einer zu großen Länge des Lig. ovarii oder Neigung des Uterus, oder endlich in einer zu starken Beckenneigung zu suchen sein.

Nach Schmidt[14] »kann der Eileiter und Eierstock sich nur vorlagern, wenn entweder die Basis des Lig. latum sich in der Richtung

---

[12] Puech, Ann. de gynéc. 1878. November.
[13] Englisch, Über Ovarialhernien. Wiener med. Jahrbücher 1871.
[14] Benno Schmidt, Die Unterleibsbrüche. Deutsche Chirurgie Lfg. 47.

nach der Bruchpforte hin verschiebt, oder aber die Bauchfellfalten, welche die genannten Organe bergen, sich namhaft verlängern. Es scheint das Erstere das Gewöhnliche zu sein«. Durch die Fälle von Löper[15], so wie desjenigen von Schenker[16] ist es nachgewiesen, dass die Veränderungen bei der Schwangerschaft resp. bei der Geburt, natürlich nur bei bestehender Anlage, das Heraustreten des Ovariums aus dem Leistenkanal erleichtern resp. verursachen können. In dem 2. Fall, den ich Gelegenheit hatte zu beobachten, muss man wohl eine größere körperliche Anstrengung als ätiologisches Moment für die Hernie annehmen.

Was die Symptome, die solche Hernien machen, anbetrifft, so sei Anfangs bemerkt, dass dieselben in manchen Fällen vollständig fehlen können. In der Mehrzahl der Fälle stellt sich früher oder später eine Empfindlichkeit in der Leistengegend heraus, die sich bis zur unerträglichen Schmerzhaftigkeit steigern kann. Ganz besonders, und dies konnten wir bei unseren beiden Beobachtungen sehen, stellen sich Schmerzen beim Eintritt der Menstruation ein, die noch einige Tage die Periode überdauern. In diesen Fällen ist auch meist eine deutliche Volumenszunahme der Hernie zu konstatiren. Englisch konnte diese Thatsache bei 38 Fällen 18mal mit Sicherheit beobachten. Eigentliche Incarcerationserscheinungen finden sich nur dann, wenn es sich um Komplikationen handelt, wobei sich außer den Ovarien noch Darm oder Netz mit in dem Bruchsack befindet, doch können gerade die sehr heftigen kolikartigen Schmerzen während der Menses einen incarcerirten Darmbruch vortäuschen. Die Perkussion ergiebt — was differentialdiagnostisch gut zu verwerthen ist — keinen Darmschall. Ist das dislocirte Ovarium klein und atrophisch, so kann man es leicht für eine entzündete Leistendrüse halten, doch kann man sich vor diesem Irrthum durch den eventuellen sicheren Nachweis einer Bruchpforte schützen. Verhältnismäßig häufig kommt es bei diesen Hernien zu einer degenerativen Veränderung der dislocirten Ovarien, was wir in unserem ersteren Fall ebenfalls konstatiren konnten. Auch kann es vorkommen, dass das abgeschnürte Ovarium sich entzündet und abscedirt. Die Diagnose ist bei genauer Untersuchung nicht allzuschwer. Der Bruchinhalt, die Perkussion, die Beschwerden beim Eintritt der Menstruation, das Fehlen von deutlichen Incarcerationserscheinungen, der Befund bei sorgfältiger bimanueller Untersuchung, alles dieses lässt uns, wenn wir überhaupt an Dislokation des Ovariums denken, die Diagnose mit ziemlicher Sicherheit stellen. In schwierigen Fällen wird als diagnostisches Hilfsmittel von Schröder[17] empfohlen, mit einer Sonde in das Uteruscavum einzugehen und dann durch mechanische Bewegung des Uterus darauf zu achten, ob sich der Bruchinhalt mit bewegt. Natürlich hat diese

---

[15] Monatsschrift für Geburtshilfe Bd. XXVIII.
[16] Korrespondenzblatt für schweizer Ärzte 1883. No. 11.
[17] Handbuch der weiblichen Geschlechtsorgane.

Methode nur Werth, wenn das Ovarium beweglich ist; bei Verwachsungen des Ovariums mit seiner Unterlage wird es wenig nützen. — Zum Schluss möchte ich noch anführen, was man in den Fällen, wo es sich um Ovarialhernien handelt, therapeutisch zu thun hat. Macht das dislocirte Ovarium keine Beschwerden, dann wird man nur selten in die Lage kommen, dasselbe zu diagnosticiren. Wird es aber diagnosticirt, so kommt in erster Linie in Betracht, ob die Hernie angeboren oder erworben, ob es einseitig oder doppelseitig ist. Bei angeborenen Hernien ist die einfache Reposition unmöglich und muss man sich in solchen Fällen damit begnügen, durch einen äußeren Schutzapparat das dislocirte Ovarium gegen äußere Insulte zu schützen. Doch muss man stets sich bewusst sein, dass das dislocirte Ovarium eine große Neigung zur Degeneration hat. Man darf daher solche Fälle, wenn auch gar keine Beschwerden vorhanden, nicht gleichgültig betrachten.

Bei erworbenen Hernien kommt in erster Linie die Taxis in Betracht. Sie wird, wenn auch nicht immer beim ersten Versuch, doch bei genügender Geduld, wenn nöthig mit Hilfe der Narkose, zum Ziel führen. Ist sie gelungen, so muss Pat. ein geeignetes Bruchband tragen. Sind die Hernien doppelseitig erworben oder angeboren, so kann die bestehende Sterilität eine Behandlung indiciren.

Ganz anders liegen aber die Verhältnisse, wenn das dislocirte Ovarium Beschwerden verursacht. Sind die Beschwerden nur dadurch hervorgerufen, dass beim Eintritt der Menses heftige Schmerzen bestehen, sonst aber keine entzündlichen oder degenerativen Processe mitspielen, so wird man zuerst die einfache Reposition versuchen, wenn sie nicht zum Ziel führt, operativ durch Erweiterung der Bruchpforte vorgehen müssen. Bei kongenitalen Hernien gelingt dies nur selten. Dann kommt die Exstirpation des dislocirten Ovariums in Frage. Handelt es sich um einen entzündlichen Process, so ist er antiphlogistisch zu behandeln, und wenn er schon in Abscedirung übergegangen, breit zu spalten. Findet man bei Eröffnung des Bruchsackes das Ovarium bereits degenerirt, so ist die Exstirpation indicirt.

Die Prognose der operativen Behandlung ist bei dem heutigen Stand der Antisepsis als durchaus günstig zu stellen.

II. Ein Beitrag zur Wiederbelebung asphyktischer Neugeborener.

Von

Dr. med. **W. Wolfram** in Riga.

Am 1. Januar 1895 musste ich bei einer Ipara mit der Zange bei Vorderhauptlage entbinden, mit dem tief asphyktischen Kinde konnten weder in der Wohnung wegen der niedrigen Decke, noch im Freien in Anbetracht der strengen Kälte, Schultze'sche Schwin-

gungen vorgenommen werden. Desshalb entschloss ich mich kurz zu folgendem Verfahren: Ich legte das Kind quer auf meinen Schoß, so dass der Kopf des Kindes an meinem linken Oberschenkel hinunterhing, umfasste mit der linken Hand den Brustkorb, mit der rechten von hinten die Oberschenkel des Kindes, also dass die Schenkel etwa wie in einer Gabel lagen, gebildet vom Daumen, Mittel- und Zeigefinger meiner rechten Hand, etwa wie es ähnlich gezeichnet im Centralbl. für Gynäkologie 1894 No. 10. p. 226 Fig. 2 (nur mit dem Unterschiede, dass das Kind bei mir auf dem Schoße liegt), hob nun mit der rechten Hand die Oberschenkel des Kindes und versuchte sie zur Brust zu drücken, so dass dabei die kindliche Bauchhöhle unter einen mehr oder weniger hohen Druck kam. Gleichzeitig drückte ich mit meiner linken Hand den umfassten Brustkorb; als ich nun aus dieser Stellung die Schenkel des Kindes wieder auf meinen Schoß zurückführte und gleichzeitig mit dem Druck auf den kindlichen Thorax aufhörte, konnte ich ein deutliches Inspirium wahrnehmen. Indem ich nun wieder die Schenkel zur kindlichen Brust führte und den Brustkorb komprimirte, konnte ich auch ein Exspirium erzeugen und hatte so mit diesen fortgesetzten Manipulationen die Freude, nach ca. $^1/_4$ Stunde eine normale Athmung und den ersten Schrei des Kindes erzielt zu haben.

Vor Kurzem hatte ich auch die Gelegenheit, dies Verfahren an einem tiefer asphyktischen Kinde zu erproben und damit nach ca. 1 Stunde normale Athmung zu erzielen. Da ich nun für die Kinder nichts Schädliches konstatiren konnte und diese Athmungsbewegungen sich sehr mühelos ausführen lassen, glaube ich, sie dem ärztlichen Publikum empfehlen zu dürfen.

Ich muss der Wahrheit die Ehre geben und anführen, dass die sogenannten Schultze'schen Schwingungen mir den Weg zu diesem Verfahren gewiesen haben, denn genau genommen habe ich dem auf dem Schoße liegenden Kinde mit der rechten Hand nur dieselben Stellungen gegeben, wie sie Schultze mit seinen Schwingungen erreichen will. Nur die Kompression des Thorax mit der linken Hand zur Unterstützung des Exspiriums habe ich hinzugefügt, wie es ähnlich von Prochownick l. c. beschrieben.

Daher glaube ich auch obige Kombination zweier bewährter Methoden nicht näher zu erläutern zu brauchen und gestatte mir nur in Kürze folgende kleine Erörterung.

Als Student hatte ich einmal Gelegenheit, der Sektion eines Kindes beizuwohnen, welches durch Schultze'sche Schwingungen nicht zum Leben erweckt werden konnte; bis in die feinsten Bronchien konnte man das Eindringen von Meconium konstatiren und unser verehrter Lehrer, Professor Runge, erklärte uns dieses Faktum als hauptsächlich durch intra-uterine Athmung, quasi Ertrinkungstod, zum Theil wohl auch durch darauf erfolgte künstliche Athmung (Schwingungen) bedingt.

Diese tiefe Aspiration von Fremdkörpern ist jedenfalls der

beste Beweis für die Ausgiebigkeit der Athmung. Sie ist höchst wahrscheinlich viel häufiger, als man annimmt, wenn man bedenkt, dass die centrifugale Bewegung des Kindes (Schwingung) sich auch den Fremdkörpern in der Lunge mittheilt und dadurch letztere nur noch tiefer in die Lunge hineingerathen. Sie ist meines Erachtens neben anderen eine schädliche Folge der Schultze'schen Schwingungen und wohl der Grund so manchen Misserfolges.

Die Schultze'schen Schwingungen gestatten eben keine nennenswerthe Modulation der Athmungsbewegungen und so bin ich der Ansicht, dass dadurch, dass der Geburtshelfer bei meinem Verfahren Herr der Athmungsbewegungen ist, sie also auch zu hustenartigen gestalten kann, er vielleicht doch leichter als bis jetzt solche Aspirationen zu vermeiden in der Lage sein wird. Natürlich ist auf eine mögliche Läsion edler Theile Rücksicht zu nehmen, doch dürfte richtiges Gefühl und ein wenig Übung auch hier das richtige Maß finden, und so empfehle ich oben Ausgeführtes nochmals einer wohlwollenden Nachprüfung.

---

1) **Chotzen.** Über die Prognose der Extra-uterin-Gravidität und die Bedeutung des Sektionsmaterials für dieselbe. (Aus dem pathologischen Institut zu München.)

(Münchener med. Wochenschrift 1896. No. 23 u. 24.)

In der eingehenden Arbeit kommt Verf. zu folgenden Schlusssätzen: Weil man früher nur die ungünstigen Ausgänge der Extrauterin-Gravidität kannte, wurde die Prognose entsprechend schlecht gestellt. In dem letzten Jahrzehnt jedoch, wo die zahlreichen Operationen eine große Vermehrung der bekannten Fälle bewirkten, wurden die günstigen Ausgänge bekannt. Ein großer Theil der Erkrankungen heilt aus, ohne bekannt zu werden, ein anderer — fast eben so viel als bekannt werden — kommt erst in ihren günstigen Ausgängen zur Kenntnis und von den bekannt gewordenen wurde wieder ein Theil — ungefähr $^1/_3$ — auf dem Heilungswege getroffen. Diese wurden, wie überhaupt $^2/_3$ aller Fälle, erst durch die Operation entdeckt, nur $^1/_3$ wurde diagnosticirt. Durch diese mangelhafte Diagnostik entsteht eine Anhäufung der schweren Fälle in den Anstalten, wo sie zur Beobachtung kommen. Dadurch werden deren Statistiken über die konservative Behandlung ungünstig beeinflusst, ferner auch noch dadurch, dass man eine Reihe aussichtsloser Fälle, die nicht mehr operirt worden, ihr zurechnet. Auf Grund dieser Statistiken geht es nicht an, jeden Fall individuell nach strikten Indikationen zu behandeln, da die künstliche Beeinflussung des Materials durch die Operationen eine allgemein gültige Übersicht über die einzelnen Ausgänge vermissen lässt, so dass in jedem Fall das Schlimmste befürchtet werden kann. Dass aber in der That die Gefahr in dem einzelnen Falle nicht sehr groß ist, lässt sich im Hinblick auf die zahlreichen günstigen Ausgänge schon aus diesem Krankenmaterial

schließen. Das zur Erlangung sicherer Anhaltspunkte und genauer Zahlen eventuell zu verwerthende Sektionsmaterial kann jedoch stichhaltige Schlüsse nicht gewähren, weil es dadurch, dass die Frauen mit Extra-uterin-Gravidität meist nicht in die Krankenhäuser kommen, aus denen doch das Sektionsmaterial stammt, zu unvollkommen ist und daher nur ganz winzige Zahlen aufweist. Trotz des negativen Ergebnisses des Sektionsmaterials ist man doch zur Empfehlung einer exspektativen Behandlungsweise durchaus berechtigt, da außer den obigen Schlüssen noch vor Allem die Ergebnisse der konservativen Therapie, speciell der Morphiuminjektion nach v. Winckel, dafür sprechen, welch letztere in denjenigen Fällen, in welchen wegen lebender Frucht operirt werden muss, in erster Linie in Betracht kommt.

R. Müller (Markdorf).

---

2) **Toth.** Beiträge zur Frage der ektopischen Schwangerschaft auf Grund des 14jährigen Materials der 2. geburtshilflichen und gynäkologischen Klinik in Budapest.

(Archiv für Gynäkologie Bd. LI.)

Verf. beschreibt in dieser ausführlichen Arbeit 31 Fälle der allerverschiedensten Art. Mit Rücksicht auf die Therapie theilt er dieselben ein nach der Zeit der Schwangerschaft und nach der Form, in der die Fälle zur Beobachtung kamen. So werden z. B. die Fälle von Hämatocele retrouterina gesondert besprochen, da in diesen das abwartende Verfahren eingeschlagen oder fast immer vaginal vorgegangen wurde. In 23 Fällen konnte die Diagnose zweifelfrei gestellt werden. Den größten Antheil hatte das Alter von 20—30 Jahren. Zumeist wurde die extra-uterine Schwangerschaft bei Frauen beobachtet, die schon geboren hatten und dann längere Zeit steril geblieben waren. Von den 19 laparotomirten Fällen war die Schwangerschaft 14mal unzweifelhaft eine tubare, unzweifelhaft auch einmal eine ovariale. Zur Ätiologie und Diagnose können keine neuen Momente beigebracht werden. Unter 27 in Betracht kommenden Fällen ist bei 19, also bei 70,3%, Ruptur erfolgt. Allerdings rechnet Verf. hierher auch alle 11 beobachteten Fälle von Hämatocele, obgleich sich unter diesen solche mit tubarem Abort (für einen Fall unzweifelhaft nachgewiesen) befinden können.

In Bezug auf die Therapie nimmt T. den Werth'schen Standpunkt ein, dass die diagnosticirte extra-uterine Schwangerschaft einer ganz gleichen Beurtheilung unterliegt wie eine maligne Geschwulst, und aus diesem Grunde aus dem Organismus entfernt werden muss. Rechnet man die operirten Fälle bei gänzlich abgelaufenem Process ab, so wurde unter 27 diagnosticirten ektopischen Schwangerschaften 24mal operativ eingeschritten. Von der Scheide aus wurde 8mal operirt, die Laparotomie bei 16 Fällen ausgeführt. Die Gesammtmortalität beträgt 18,5% (5 Fälle). Die v. Winckel'sche Morphiuminjektion in der ersten Hälfte der Schwangerschaft wird als zumeist

unnütz und als gefährlich verworfen. Bei unversehrtem Ei kommt nach sicherer Diagnose nur die Laparotomie in Betracht. Bei Ruptur des Fruchtsackes muss, wenn die Palliativmittel (Ruhe, Eisumschläge) die innere Blutung nicht stillen können, ungesäumt zur Laparotomie geschritten werden. Tritt jedoch Hämatocelenbildung ein, so wird zunächst zugewartet resp. resorbirende Therapie eingeleitet. Das Ausbleiben der Aufsaugung, Suppuration, unerträgliche Druckerscheinungen von Seiten der Geschwulst gaben die Indikation zur Eröffnung der Blutsackbildung von der Scheide aus. Für die zweite Hälfte der Schwangerschaft gilt der Satz, dass ohne Rücksicht auf Leben und Entwicklungsverhältnisse der Frucht in dem Stadium operirt wird, in welchem der Fall zur Beobachtung kommt. Bei der jetzigen Entwicklung der Operationstechnik wird es nicht mehr vortheilhaft sein, zur Erleichterung der Blutstillung mit der Operation 10—12 Wochen nach dem Absterben der Frucht zu warten. Die definitive Lithopädionbildung ist selten, wesshalb die Pat. auch jahrelang der Gefahr der Vereiterung des Fruchtsackes ausgesetzt sind. Es ist daher auch nach Ablauf des Processes, besonders wenn die Verhältnisse günstig sind, die Laparotomie nicht kontraindicirt. — 11 Abbildungen auf 3 Tafeln zeigen die interessantesten Präparate.

Courant (Breslau).

---

3) **A. J. Mc Cosh** (New York). Extra-uterin-Schwangerschaft. Bericht über 15 mit Operation behandelte Fälle.

(Amer. journ. of the med. sciences 1896. August.)

C. hat innerhalb von 4 Jahren im Presbyterian Hospital 15 Frauen mit Extra-uterin-Schwangerschaft zu operiren Gelegenheit gehabt. Die älteste derselben war 39, die jüngste 23 Jahre alt, 3 hatten noch nicht geboren, 12 dagegen hatten vorher normale Schwangerschaften durchgemacht, 3 davon aber abortirt, 9 ein oder mehrere Kinder geboren. Nur 5 von ihnen hatten vorher mehr oder weniger Schmerzen der Beckenorgane gehabt, die übrigen nicht.

Während der ektopischen Schwangerschaft hatten alle an Schmerzen gelitten, welche bei 3 gering, bei 12 aber heftig waren. Alle Frauen hatten 1 oder mehr Menstruationen überschlagen, doch waren bei 14 unregelmäßige Blutungen aufgetreten, die nur 1mal ganz fehlten. Bei 8 Frauen waren ein- oder mehrmals Zeichen von Shock aufgetreten, welche sich bei 2 zu schwerem Collaps steigerten, bei 7 dagegen fehlte jedes Anzeichen von Shock. 7 Frauen hielten sich selbst für schwanger, 8 nicht.

2mal fand sich bei der Operation der Fötus noch im ungeborstenen Eileiter, 8 und 10 Wochen alt; 5mal hatte Ruptur in das breite Mutterband stattgefunden, Alter unter 3 Monate; 5 Früchte oder deren Überbleibsel fanden sich frei in der Bauchhöhle. In 13 Fällen hatte die Schwangerschaft unter 14 Wochen gedauert, in 2 über 4 Monate.

Als Hauptanzeichen für das Vorhandensein einer Extra-uterin-

Schwangerschaft haben daher zu gelten: 1) Ausbleiben der Menstruation mit oder ohne Zeichen von Schwangerschaft, 2) meist heftiger und plötzlich auftretender Schmerz, der oft Ohnmacht und Shock herbeiführt, 3) unregelmäßige Gebärmutterblutungen sehr häufig als Begleiterscheinung der Schmerzanfälle.

In dem einen der operirten Fälle war die Frucht lebensfähig, $6^1/_2$ Monat alt, kräftig entwickelt, aber mit Schädel- und Gliedmaßendeformitäten, die in wenigen Stunden den Tod herbeiführten. In dem einzigen Fall, in welchem der Tod und zwar am 5. Tage nach der Operation erfolgte, musste diese wegen des bei der Aufnahme in das Krankenhaus vorhandenen Zustandes extremster Schwäche zunächst noch aufgeschoben werden, und wurde dann 36 Stunden nach dem Eintritt der schwersten von 3 Schmerzanfällen vorgenommen.

Endlich ist noch ein Fall dadurch von Interesse, dass sowohl durch die klinischen Erscheinungen als durch den Befund bei der Operation nachgewiesen werden konnte, dass hinter einander 3 Rupturen eingetreten waren. Die erste derselben erfolgte in der 5. bis 6. Woche in das breite Mutterband, es verblieb ein großer Blutklumpen in dem Eileiter. Etwa 2 Wochen später barst das breite Mutterband, es entstand eine große Hämatocele in dem Beckenboden, die wieder abgesackt wurde; dies Ereignis war von hochgradigen Schmerzen und Uterusblutung begleitet. Drittens platzte dann der Hämatocelesack in der 10.—11. Woche, wobei entweder eine neue Blutung eintrat oder das schon vorher geronnene Blut in die freie Bauchhöhle austrat.

Trotz des oft höchst kritischen Zustandes der Operirten wurden alle Kranken, bis auf eine, gerettet. **Lühe** (Königsberg i/Pr.).

Berichte aus gynäkol. Gesellschaften u. Krankenhäusern.

4) Gesellschaft für Geburtshilfe und Gynäkologie zu Berlin.

Sitzung vom 22. Januar 1897.

Vorsitzender: Herr Martin; Schriftführer: Herr Winter.

Der Vorsitzende eröffnet die Sitzung, indem er der Trauerfeier für den großen Physiologen Dubois-Reymond gedenkt, welche unmittelbar vor der Vereinigung der Gesellschaft stattgefunden hat. — Sodann weist er darauf hin, dass am 24. Januar 50 Jahre verflossen sind, seitdem Sir James Simpson über die erste unter Narkose ausgeführte Wendung berichtete. Es handelte sich um die Umlagerung des in Schädellage liegenden Kindes bei Beckenenge. Das Kind wurde schmerzlos für die Mutter lebend extrahirt.

I. Demonstration von Präparaten.

1) Herr Flaischlen: Ich erlaube mir, Ihnen heute das Präparat eines sehr großen Uterusmyoms vorzulegen, welches ich am 2. Oktober 1896 durch die Myomotomie entfernt habe. Nicht das Präparat selbst bietet besonderes Interesse, sondern die Folgezustände, die sich an die Operation anschlossen, welche mit einer gewissen Wahrscheinlichkeit vorauszusehen waren. Die Indikation zur Operation bestand bei der 50jährigen Pat. in dem schnellen Wachsthum des Tumors, und einer erheblichen Anämie durch stattgehabte Blutungen. Das Herz der Pat. war vollkommen gesund, die Herztöne rein, der Puls langsam und kräftig.

Bei der Operation war ich überrascht durch die geradezu kolossale Ausdehnung der Venen des Lig. latum, welche über Kleinfingerdicke erreichen. Der frisch entfernte Tumor wog 12 Pfund. Die Operation verlief glatt, eben so die erste Zeit der Rekonvalescenz.

Trotz des guten Verlaufes hatte ich jedoch eine gewisse Sorge für die Kranke; das Schreckbild der Embolie schwebte mir immer vor. Veranlasst durch den Vortrag des Herrn Gessner und der sich daran anschließenden Diskussion, beobachtete ich den Puls der Pat. besonders aufmerksam. Ungleichheit oder besondere Weichheit desselben konnte ich nie konstatiren. Pat. fieberte nicht. Erst am 20. Tage ließ ich sie aufstehen. Kaum war sie kurze Zeit auf, wurde sie plötzlich von heftiger Athemnoth befallen, welche sich erst nach einigen Stunden etwas milderte. Die gefürchtete Embolie war eingetreten.

Nach wenigen Tagen konnte die Diagnose einer linksseitigen embolischen Pleuropneumonie mit Sicherheit gestellt werden. Relativ schnell erholte sich die Kranke von dieser Affektion.

Ca. 14 Tage später stand sie wieder auf. 2 Tage fühlte sie sich sehr wohl. Am 3. Tage war sie so unvorsichtig, sich schnell zu bücken, um ihre Schuhe anzuziehen. Im selben Augenblick fiel sie zurück und wurde von furchtbarer Athemnoth befallen; mühsam rang sie nach Luft, und als ich schnell geholt wurde, fand ich sie mit einem kleinen elenden Pulse von 130—140. Der Angstschweiß stand ihr auf der Stirn und ich hatte den Eindruck, dass der Exitus bevorstand. Doch auch diese zweite embolische Attacke hat die Pat. glücklich überstanden. Durch konsequente Darreichung von Analepticis erholte sie sich ganz langsam. Lange blieb der Puls noch klein und frequent.

Fast 4 Wochen nach dieser zweiten, viel schwereren Erkrankung stand die Pat. auf, und wurde kurz vor Weihnachten geheilt entlassen.

Durch folgende Punkte scheint mir dieser Fall bemerkenswerth:

Die Pat. hat 2 embolische Attacken überstanden. Es konnte sich nur um mechanische Ablösung von Thromben aus den dilatirten Venen des Lig. latum handeln, da die Pat. bis zur 1. Attacke vollkommen fieberfrei war.

Eine besondere Unregelmäßigkeit oder eine Weichheit des Pulses als Vorläufer der Embolie, auf welche letztere Herr Martin aufmerksam gemacht hat, habe ich nicht konstatiren können. Die Ursache der Embolie sehe ich in den durch das Myom kolossal erweiterten Venen des Lig. latum, und in der durch die Anämie veränderten Beschaffenheit des Blutes.

Bei der fast absolut schlechten Prognose, auf die Herr Gessner in Bezug auf die Embolien hingewiesen hat, ist es gewiss erfreulich, dass die Pat. beide Attacken glücklich überstanden hat.

Das Präparat zeigt ein kolossales Myom der hinteren Wand des Uterus, welches durch die supravaginale Amputation des letzteren entfernt worden ist.

Herr Koblanck zeigt eine Kranke, welche er, wie bereits zwei frühere, am 2. December 1896 an Vulvacarcinom in der Weise operirt hat, dass er die Neubildung im Zusammenhang mit dem erkrankten zugehörigen Lymphapparat in toto entfernt hat. Er empfiehlt diese Methode zur Vermeidung von Recidiven, ohne selbstverständlich über die Dauerheilung der vorgestellten Kranken etwas aussagen zu können.

Diskussion: Herr A. Martin hält das Verfahren für erwägenswerth, doch muss weitere Erfahrung über seine Bedeutung entscheiden.

II. Diskussion zu dem Vortrag des Herrn Nagel: »Zur Anatomie des weiblichen Beckens, besonders der Gefäße desselben«.

Herr Martin weist auf die Bedeutung der demonstrirten Präparate hin, welche ähnlich wie die bekannten von Hyrtl eine große Bedeutung haben.

In Bezug auf den 2. Theil des Vortrages begrüßt er die Ausführungen des Herrn Vortr. als einen weiteren Beitrag zur Lösung der bis dahin noch streitigen Frage über die Lage der inneren Generationsorgane.

III. Herr Gessner: Beiträge zur Physiologie der Nachgeburtsperiode.

In Folge der Schwierigkeit, die ersten Vorgänge der physiologischen Placentarlösung beobachten zu können, ist eine Einigung in dieser Frage noch nicht erzielt. Es ist auffallend, dass der nach Schultze benannte und der von Duncan beschriebene Modus in der Litteratur meist eine andere Darstellung erfahren haben als die von den genannten Autoren gegebene.

In neuerer Zeit ist insbesondere Ahlfeld in mehreren Publikationen für den Schultze'schen Mechanismus eingetreten, während der Duncan'sche Mechanismus in Fehling einen warmen Vertheidiger gefunden hat.

Die neueste Arbeit Ahlfeld's (Zeitschrift für Geburtshilfe und Gynäkologie Bd. XXXIII) wird vom Vortr. einer eingehenden Besprechung unterzogen.

Nach des Vortr. Beobachtungen kann ein Einfluss des Zuges an der Nabelschnur auf den Placentarmechanismus wenigstens in manchen Fällen nicht geleugnet werden, doch kommt diesem Moment wohl nicht die große Bedeutung zu, die ihm Fehling und seine Schüler beimessen.

Die Fehling'sche Behauptung, der Uterus nehme nach Ausstoßung des Kindes »Wetzsteinform« an, wird vom Vortr. bestätigt.

Nach des Vortr. Anschauung sind Fälle von Kaiserschnitt, in welchen eine Abhebung des Centrums der Placenta beobachtet wurde (Ahlfeld, Keilmann, Voigt), für die physiologischen Vorgänge nicht zu verwerthen. (Übrigens ist auch bei Kaiserschnitten der Duncan'sche Modus zur Beobachtung gekommen.) Noch weniger wie die Beobachtungen beim Kaiserschnitt können die von Winter und Varnier veröffentlichten Fälle als Beweise für die primäre Inversion der Placenta Verwendung finden.

Ein festeres Anhaften des Randes der Placenta gegenüber dem Centrum wird vom Vortr. auf Grund von Beobachtungen an der Lebenden und Gefrierdurchschnitten aus der Nachgeburtsperiode bestritten.

Eine Ansammlung von Blut im invertirten Placentarsack kann auch beim Duncan'schen Mechanismus zu Stande kommen, kann aber nicht als Beweis einer primären Inversion der Placenta angeführt werden.

Alle Versuche, durch Eingehen mit der Hand in den Uterus den Vorgang der physiologischen Placentarlösung zu ergründen, sind wegen der Störungen, die der Vorgang hierdurch erfährt, so wie wegen der Schwierigkeit, die erhobenen Befunde richtig zu deuten, zu verwerfen.

Ein einwandsfreies Beispiel einer primären Abhebung des Centrums der Placenta ist bisher noch nicht veröffentlicht.

Vortr. hat seine Untersuchungen an der Lebenden so angestellt, dass nach der Geburt des Kindes jeder Einfluss auf den Uterus vermieden wurde und dann — nachdem die Zeichen der Placentarlösung an der Entbundenen zu beobachten waren — durch Einführen von großen Simon'schen Speculis in die Scheide der vorangehende Theil der Placenta festgestellt wurde. Die Zeit dieser Untersuchungen schwankte zwischen 10 Minuten und 2 Stunden nach der Geburt des Kindes. Im Ganzen wurden 70 derartige Untersuchungen angestellt: 60mal bildete der Rand, 10mal das Centrum der Placenta den vorangehenden Theil.

Der Umstand, dass thatsächlich bei der an der Vulva austretenden Placenta bei weitem häufiger die fötale Fläche als der Rand vorangeht, findet seine einfache Erklärung darin, dass die Umstülpung der Placenta in der Cervix bezw. im oberen Theil der Scheide zu Stande kommt. Dieser Vorgang konnte des Öfteren direkt im Speculum beobachtet werden.

Neben diesen klinischen Beobachtungen liegen dem Vortrag noch 2 Gefrierdurchschnitte von in der Nachgeburtsperiode Verstorbenen zu Grunde. In einem dieser Gefrierdurchschnitte ist der Duncan'sche Mechanismus eingeleitet, im zweiten findet sich der untere Rand mit frei herabhängenden Eihäuten abgelöst, eben so ist ein Theil des oberen Randes abgelöst und es hat sich hier ein kleines Hämatom unter den angrenzenden Eihäuten gebildet.

Nach der Ansicht des Vortr. geht aus den Beobachtungen hervor, dass der

Duncan'sche Mechanismus der weitaus häufigere ist. Es bleibt dahingestellt, welche einzelnen Faktoren für den einen oder anderen Mechanismus bestimmend sind. Wahrscheinlich ist die Zeit der beginnenden Ablösung, so wie der Sitz der Placenta von Einfluss hierauf. Dies werden erst weitere Beobachtungen aufklären können.

(Der Vortrag erscheint demnächst ausführlich.)

Die Diskussion wird vertagt.

Zum Schluss widmet der Vorsitzende dem Andenken des unlängst verstorbenen Ehrenmitgliedes Prof. Stadfeldt aus Kopenhagen warm empfundene Worte der Anerkennung. Stadfeldt's wissenschaftliche Bedeutung und seine überaus sympathische Persönlichkeit wird den Anwesenden in die Erinnerung gerufen; dieselben ehren in üblicher Weise das Andenken ihres Ehrenmitgliedes.

Verschiedenes.

5) R. Pichevin und A. Petit. Über peritoneale Infektion, speciell nach chirurgischen abdominalen Eingriffen.

(Nouv. arch. d'obstétr. et de gynécol. 1895. No. 11 u. 12.)

Folgende Beobachtung gab den Autoren Veranlassung zu näheren Untersuchungen über diesen Gegenstand: Bei einer 35jährigen Frau wird wegen eines großen Myoms die abdominale Hysterektomie gemacht nach der Klammermethode. Trotz normaler Temperatur und eines Pulses von 84 bot das Gesicht der Kranken doch ein so verändertes Aussehen dar, dass die Diagnose auf Peritonitis gestellt und 47 Stunden p. op. die Bauchnähte wieder entfernt und eine Spülung von 15 bis 20 Liter Salz- und Borwasser gemacht wurde. Beide Autoren hatten den Eindruck, dass diese Manipulationen überflüssig seien. Aber schon am Abend dieses Tages trat eine Wendung zum Besseren ein; das Aussehen wurde ein besseres und das Erbrechen hörte auf. Pat. genas in einigen Wochen. Der peritoneale Eiter enthielt ausschließlich den Staphylococcus albus.

Von dieser Beobachtung ausgehend haben Verff. Experimente an Thieren angestellt, deren Resultate in vorliegender Arbeit mitgetheilt sind:

Eine Injektion von Eiter oder Reinkultur von Staphylococcus albus in die Bauchhöhle ruft eine tödliche Peritonitis hervor; bringt man aber den Staphylococcus mit Blut zusammen in die Bauchhöhle, so tritt tödliche Peritonitis auf in einem Zeitraum bis zu 14 Tagen; verletzt man zugleich noch das Peritoneum, so tritt der Tod schon in 5 Tagen ein.

Es ist durchaus kein Zufall, wie Grawitz behauptet, wenn bei einer etwas ausgedehnten Verletzung des Bauchfelles die Peritonitis auftritt bei gleichzeitiger Injektion von Blut und pathogenen Mikroben; diese Verletzungen begünstigen sicherlich den Ausbruch der Peritonitis, doch scheinen sie nicht unerlässlich nothwendig zu sein zur Hervorrufung der peritonalen Infektion. Das Peritoneum wehrt sich heftiger gegen eine Invasion der Staphylokokken als das übrige Gewebe (Auftreten von Bauchdeckenabscessen ohne Peritonitis).

Die Virulenz der Staphylokokken steigert sich, wenn man nach einander Injektionen unter die Haut vornimmt; bringt man solche virulenter gemachte Kulturen in die Bauchhöhle, so rufen sie peritoneale Entzündung hervor; bei gleichzeitigem Vorhandensein von Blut tritt sogleich Peritonitis auf, die in weniger als 20 Stunden zum Tode führt. Diese letzteren Beobachtungen stimmen mit denen von Burjinsky überein und erklären wohl auch die ganz konträren Resultate von Grawitz und Pawlowsky. Die Staphylokokken, welche Verff. zuerst der Bauchhöhle entnahmen, verschwanden einfach nach Injektion in die Bauchhöhle, ohne irgendwie Schaden anzustiften; dagegen riefen dieselben pathogenen Keime, virulenter gemacht, deutliche Peritonitis hervor.

Die Schwere und Schnelligkeit der Infektion mit nachfolgendem tödlichen Ausgang hängt also ganz ab von der Kultur, von der Ausdehnung der peritonealen

Verletzungen und speciell von dem Grade der Virulenz der pathogenen Keime. Je nach dieser Virulenz können Thiere durch Staphylokokken in 14 Tagen, 5 Tagen und 20 Stunden getödtet werden.

Die Arbeit behandelt weiterhin noch die Symptomatologie der Peritonitis, wobei Verff. besonders dem veränderten Aussehen der Physiognomie einen besonderen diagnostischen Werth beilegen, ein Zeichen, das dem aufmerksamen Beobachter selten entgehe. In Bezug auf Therapie wird für möglichst schnelles Eingreifen eingetreten, um im günstigen Augenblick, in dem man sich noch von einem erneuten Eingriff Erfolg versprechen kann, nicht zu verpassen.

Odenthal (Hannover).

6) **Bliesener.** Die abdominale Radikaloperation bei entzündlicher Adnexerkrankung.

(Monatsschrift für Geburtshilfe und Gynäkologie Bd. III. Hft. 6 u. Bd. IV. Hft. 1 u. 2.)

Die Erfahrungen der letzten Jahre haben ergeben, dass eine einfache Adnexentfernung durch Laparotomie bei entzündlichen Zuständen meist noch nachträgliche Eingriffe erfordert, auch Bardenheuer war im Laufe der letzten 5 Jahre 14mal genöthigt, nachträglich noch die Castration utérin auszuführen, andererseits, dass eine Radikaloperation von der Scheide her auch für den geübten Operateur oft unüberwindliche Schwierigkeiten in der Blutstillung bringt und nicht so selten eine wirklich radikale Entfernung aller Eiterherde doch nicht gestattet. Diese ist aber absolut anzustreben, wesshalb Bardenheuer trotz der geringen Mortalität und sonstigen besseren Prognose der vaginalen Totalexstirpation zur Radikaloperation per laparotomiam sich meist von vorn herein entschließt. Ganz besonders mit Rücksicht darauf, dass keine Kommunikation der eigentlichen Peritonealhöhle mit der Scheide und keine Berührung von Därmen mit den Wundflächen des Beckens zurückbleibt. Seine Methode ist folgende: Die Exstirpation des Uterus und der Adnextumoren wird etwa in der Weise vorgenommen, wie sie für die abdominelle Totalexstirpation des Geschwulstuterus sich herausgebildet hat, aber stets mit Rücksicht darauf, dass nachher ein gründlicher Abschluss der Beckenwundhöhle gebildet werden könne, also wird meist von vorn unten nach hinten oben aufsteigend vorgedrungen. Das große Wundbett wird dann durch Herbeiziehen von Peritonealfalten des Mesorectum, Mesocolon, der Beckenwand und einzelner Appendices epiploicae, namentlich über dem Trichter der eröffneten Scheide nach oben abgeschlossen und mit Jodoformgaze nach unten drainirt. Principiell vermieden wird, Netz und Dünndarm zur »Diaphragma«-Bildung heranzuziehen, um nicht die Peristaltik zu gefährden. Bei einzelnen geeigneten Fällen wird sofort mittels des suprasymphysären Querschnittes extraperitoneal in die Tiefe gearbeitet, um schon von der Natur gebildete Adhäsionen nicht zu stören. Die Methode ergab bei trockener Asepsis bisher so gute Resultate, dass Bardenheuer bei frischen Adnexaffektionen nur Entfieberung abwartet, um sich durch starke Adhäsionsbildung nicht die Arbeit zu erschweren. Seine freilich nur spärlichen Sektionen zeigten ihm nie nachträgliche Darmverwachsungen. Da unter 177 abdominalen Operationen nur 7 Todesfälle an diffuser Peritonitis, von denen nur einer der Operation als solcher zur Last gelegt wird, vorkamen, so empfiehlt B., trotz des schweren Eingriffes, das abdominale Vorgehen wegen seiner größeren Sicherheit. Die 40 so Operirten zeigten die lästigen Ausfallerscheinungen nicht in erhöhtem Maße, als mit Zurücklassung des Uterus Operirte, Hitzegefühl, Schwäche etc. traten im Gegentheil nicht wie bei Ovariektomirten auf. Die Mortalität betrug 5% (nach der Litteratur berechnet 4,6% bei 152 Fällen). Der Wurmfortsatz war 7mal miterkrankt. Die Krankengeschichten, wie die bakteriologischen Befunde werden von B. in übersichtlichen Tabellen mit veröffentlicht. Es handelt sich in diesem Aufsatze nur um die Fälle von entzündlichen Adnexaffektionen.

Roesing (Hamburg).

7) **Heinricius** (Helsingfors). Ein Fall von Symphyseotomie nebst Bemerkungen über diese Operation.

(Monatsschrift für Geburtshilfe und Gynäkologie Bd. III. Hft. 4.)

Verf. fand bei strenger Indikationsstellung nur 1mal Gelegenheit, die Operation selbst auszuführen und mit gutem Ausgange. Dagegen ließ er sich das Studium der Litteratur angelegen sein und veröffentlicht eine Zusammenstellung seiner Ergebnisse, die u. A. auch die finnischen Mittheilungen berücksichtigen. Auf Grund dieser Studien warnt er dann, sich durch »leichtsinnige« Empfehlungen täuschen zu lassen und die Operation für eine leichte und ungefährliche zu halten. Sie ist im Allgemeinen als Operation der Klinik und nicht der Privatpraxis zu betrachten, aber als berechtigt entschieden unter dieser Einschränkung anzuerkennen, wenn der Geburtshelfer nicht in der Lage war, rechtzeitig die künstliche Frühgeburt auszuführen. Die operativen Indikationen sind durch Morisani grundlegend aufgestellt worden und sollten nicht erweitert werden.

Roesing (Hamburg).

8) **P. Budin.** Experimentelle Untersuchungen über Ischio-Pubiotomie.

(Obstétrique 1896. No. 3.)

Im Jahre 1892 veröffentlichte Farabeuf eine interessante Arbeit über die momentane Vergrößerung eines schräg verengten Beckens. Er war auf Grund eingehender Untersuchungen zu dem Schlusse gelangt, dass bei einem schräg verengten Becken die Ischio-Pubiotomie an der ankylotischen, verengten Stelle die Operation der Wahl sei. B. gelangt auf Grund seiner Untersuchungen zu anderen Resultaten; nach ihm hat die komplicirtere, schwierigere und wahrscheinlich auch noch gefährlichere Operation der Ischio-Pubiotomie keinen Vortheil vor der Symphyseotomie voraus. Diese bewirkt eine Vergrößerung der großen schrägen Durchmesser, doch keine der kleinen, was zwar durch die Ischio-Pubiotomie erreicht wird. Doch können nach dieser die kleinen schrägen Durchmesser nie so groß werden wie die großen, auch selbst wenn man noch 1—1½ cm absieht, was ja der hier nicht in Betracht kommende von dem Os sacrum und der Linea innominata gebildete Winkel zulässt. Auch der mittlere und untere Theil des Beckens, welcher immer sehr verengt ist, erfährt durch die Ischio-Pubiotomie keine größere Ausdehnung wie durch die Symphyseotomie, denn die knöcherne Durchtrennung erfolgt bei ersterer ja vor der Spina und dem Tuber ischii.

Odenthal (Hannover).

9) **G. Lepage.** Über Symphyseotomie.

(Ann. de gynécol. et d'obstétr. 1896. No. 3.)

Wie sein Lehrer Pinard ist L. auch ein Gegner der künstlichen Frühgeburt, der Zange und der Wendung. Er macht sogleich die Symphyseotomie, sobald eine Frau mit verengtem Becken nicht gebären kann. Indessen scheint er weniger einseitige Ideen zu haben und nach dem besten Verfahren bei Beckenenge zu suchen. Während eines halben Jahres in Vertretung von Dr. Bar an der Maternité de Saint-Louis hat er 6mal die Symphyseotomie ausgeführt.

Einige interessante Punkte sind in seiner Arbeit hervorzuheben. So nahm er in einem Falle seine Zuflucht zu dem Farabeuf'schen Instrumente »Mensurateur-levier-préhenseur«. Doch hatte er mit demselben nicht mehr Erfolg wie Diejenigen, welche dasselbe auch schon versuchten. Dieser Misserfolg, meint Verf., beweise aber nichts gegen das Instrument, da Farabeuf empfehle, dasselbe erst nach Vergrößerung des Beckens anzuwenden; doch im Gegentheil sollte dasselbe zuerst vor der Symphyseotomie angewandt werden.

Verf., wie Porak, Budin, Bonnaire und Pinard, traf bei einer schon Symphyseotomirten eine Verdickung von fibrösem Gewebe hinter der Symphyse, ein Gewebe, welches das Auseinanderweichen der Knochen verhinderte. Dazu waren die beiden Knochen noch von der 1. Operation her ½ cm von einander getrennt. Wie Pinard und Varnier, so wendet auch L. die Wendung an nach der Symphyseotomie.

Unter den üblen Zufällen, welche während der Operation eintreten können, erwähnt er eine 2malige starke Blutung in der Clitorisgegend und dem benachbarten kavernösen Gewebe; dann eine Fistel, welche von der Wunde nach der Vagina hin entstand; ein transversaler Riss zwischen Clitoris und Vagina und ein Riss der vorderen Muttermundslippe. Nur bei 2 Frauen war das Wochenbett ein pathologisches. **Odenthal** (Hannover).

10) **A. Pinard.** Über Symphyseotomien in der Baudelocque'schen Klinik während des Jahres 1895 ausgeführt.

(Ann. de gynécol. et d'obstétr. 1896. No. 1.)

Wie in den vorangehenden Jahren giebt P. auch in diesem eine Zusammenstellung der in diesem Zeitraume an der Baudelocque'schen Klinik vollzogenen Symphyseotomien. Verf. weist auf die Regeln hin, welche in einer früheren Abhandlung bereits aufgestellt worden sind, und welche er auch jetzt noch genau in derselben Weise befolgt.

Im Ganzen wurde die Symphyseotomie 20mal ausgeführt; 18mal bei Primiparen, 8mal bei Multiparen. In 18 Fällen bestanden rachitisch verengte Becken; 1mal ein kyphoskoliotisches, 1mal ein schräg verengtes; 3mal wurde die Symphyseotomie zum 2. Male bei derselben Frau ausgeführt. Was die Extraktion des Kindes betrifft, so wurde 14mal die Zange sogleich angelegt; 3mal Wendung nach vergeblichen Zangenversuchen und 3mal sofort die Wendung gemacht. Von den 20 Frauen starben 3; 2 an broncho-pneumonischen Processen; 1 an Embolie, die allerdings an den Folgen der Symphyseotomie zunächst längere Zeit sehr gelitten hatte. Es starben 3 Kinder.

P. steht nach wie vor auf dem Standpunkte, dass die Symphyseotomie eine sehr segensreiche Operation ist und Resultate erzielt, welche der Sectio caesarea würdig an die Seite gestellt werden können. Als eine kleine Abweichung von seinem sonstigen Vorgehen tritt P. für die Wendung ein anstatt Anlegung der Zange in Fällen, wo der Kopf auch nach Durchtrennung der Symphyse noch beweglich über dem Beckeneingang steht. **Odenthal** (Hannover).

11) **C. Maygrier.** Symphyseotomie und Perforation.

(Obstétrique 1896. No. 1.)

Verf. hat hier nur solche Fälle im Auge, in denen es sich um eine geringe Verengerung des Beckens handelt. Doch kann die Geburt nicht spontan beendigt werden; Zangenversuche missglücken, eine Wendung ist nicht mehr möglich, das Kind lebt noch. M. hält es vor Allem für nothwendig, in einer solchen Lage stets das Wohl der Mutter im Auge zu halten. Diese Fälle gäben eine Indikation für sofortige Ausführung der Symphyseotomie; wenn aber der Zustand der Mutter ein solcher sei, dass sie den operativen Eingriff nicht aushalten könne, so sei die Perforation vorzuziehen, auch wenn der Fötus noch lebte. Das sei auch die Meinung vieler hervorragender Geburtshelfer, welche bei bereits inficirten Frauen sich scheuten, die Symphyseotomie auszuführen, welche dadurch nur in Misskredit kommen könne. Verf. beschreibt 2 Fälle, welche fast ganz gleich sind, aber verschiedene Therapie erheischten. Beide Male war das Becken verengt in geringem Grade; Kopf beweglich über dem Beckeneingange; im 1. Falle wird nach vergeblichen Extraktionsversuchen mit der Zange, und da die Wendung nicht mehr möglich war, die Symphyseotomie ausgeführt mit gutem Erfolg für Mutter und Kind; im 2. Falle führt M. die Perforation aus, da die Herztöne schon bedeutend verlangsamt waren und Zangenversuche auch vergeblich gemacht worden waren.

Odenthal (Hannover).

12) **F. Ahlfeld.** Perforation, Kaiserschnitt, künstliche Frühgeburt, spontane Geburt?

(Zeitschrift für praktische Ärzte 1896. No. 21.)

Eine Frau mit engem Becken (C. v. knapp 7 cm) wurde bei ihrer ersten Niederkunft durch Perforation der abgestorbenen reifen Frucht entbunden. Als wiederum Schwangerschaft eintrat, wurde in der 35.—36. Woche die künstliche

Frühgeburt eingeleitet und durch Wendung und Extraktion mit größter Anstrengung ein todtes Kind entwickelt, das eine Schädelfissur und eine Verletzung der Wirbelsäule erlitt. Nunmehr entschloss sich die Frau, wiederum schwanger geworden, das Ende der Schwangerschaft abzuwarten und sich durch Kaiserschnitt entbinden zu lassen.

Einige Tage vor dem muthmaßlichen Termin kam sie jedoch, bevor sie die Klinik aufsuchen konnte, spontan mit einem zart entwickelten, aber lebensfähigen Mädchen nieder von 47 cm Länge und 2600 g Gewicht. Sein Kopf entsprach dem eines reifen Kindes, doch waren Fontanellen und Nähte sehr groß und breit. Nur die durch diesen Umstand bedingte Kompressibilität des Schädels konnte es nach A.'s Ansicht ermöglichen, dass ein derartiger Schädel spontan und ohne Schaden für die Frucht durch eine C. v. von 7 cm hindurch gepresst wurde.

Calmann (Breslau).

13) **Queirel.** Über Symphyseotomie und die hohe Zange.

(Ann. de gynécol. 1896. No. 2.)

2 Fälle, fast gleicher Art, doch mit so ungleichem Verlaufe geben Q. Veranlassung, die in den beiden Fällen angewandten therapeutischen Maßnahmen einander gegenüber zu stellen, wobei der Erfolg zu Gunsten der Symphyseotomie spricht. Es handelte sich beide Male um mäßig verengtes Becken, Kopf noch über dem Beckenboden stehend. Im ersteren Falle waren hohe Zangenversuche vergeblich gemacht worden; erst darauf wurde die Frau durch Perforation entbunden. Doch auch die Frau starb einige Stunden nach der Entbindung. Im anderen Falle wurde die Symphyseotomie ausgeführt und Mutter und Kind gerettet. Verf. spricht sich dahin aus, dass man desshalb Versuche mit Anlegung der hohen Zange ganz unterlassen und sogleich die Symphyseotomie ausführen solle.

Odenthal (Hannover).

14) **Demelin.** Therapie bei rachitischer Beckenenge.

(Arch. de tocol. 1895. September.)

Verf. theilt die therapeutischen Maßnahmen, nach denen man handeln soll, in 2 Hauptgruppen:

1) Man wird ganz im Anfang der Schwangerschaft konsultirt.

Findet man alsdann die Conj. vera über oder gleich 9,5, so lässt man die Schwangerschaft ihr Ende erreichen; ist die Conjugata weniger wie 9, aber gleich oder mehr wie 8 so leitet man nach 8, $8^1/_4$ oder $8^1/_2$ Monaten die künstliche Frühgeburt ein; ist die Conjugata weniger wie 8, doch gleich oder über 7, so leitet man nach 8 Monaten die künstliche Frühgeburt ein, um, falls die Entbindung nicht spontan erfolgt, einen vorsichtigen Zangenversuch zu machen, im Nothfalle die Symphyseotomie; bei einer Conjugata von weniger wie 7, doch gleich oder höher wie 5, leitet man nach 8, Monaten die künstliche Frühgeburt ein und macht bei genügender Erweiterung die Symphyseotomie; bei einer Conjugata von weniger als 5 oder ganz irregulärem, osteomalakischem Becken lässt man die Schwangerschaft das Ende erreichen, um dann die Sectio caesarea zu machen.

2) Man wird zu spät konsultirt, bei bereits eingetretener Wehenthätigkeit oder am Ende der Schwangerschaft.

Findet man alsdann die Conjugata über oder gleich 9,5, so wartet man die spontane Beendigung der Geburt ab; erfolgt diese nicht, so legt man die Zange an oder macht die Wendung in der Walcher'schen Hängelage. Falls man so nicht zum Ziele gelangt, falls nämlich der Kopf sehr hart und umfangreich ist, so muss die Symphyseotomie gemacht werden. Ist aber das kindliche Leben bereits in großer Gefahr, so wird man die Wendung versuchen, falls man noch Herztöne hört, um dem Kinde noch die letzte Aussicht zu geben. Ist aber die Wendung nicht mehr möglich, so macht man die Perforation. So handelt man in den Fällen, wo das kindliche Leben nicht mehr absolute Garantie bietet, um die Mutter noch den Gefahren einer Symphyseotomie auszusetzen. Ist die Conjugata weniger wie 8,

doch über 7, so wird die Symphyseotomie gemacht mit nachfolgender Zange; bei einer Conjugata unter 7 soll die Sectio caesarea gemacht werden; die Symphyseotomie hält D. in diesem Falle nicht mehr für ausführbar oder doch für viel zu gefährlich am Ende der Schwangerschaft; die Perforation am lebenden Kinde verwirft er ganz und gar. **Odenthal** (Hannover).

15) **E. Paquy** (Paris). Über Colpotomia anterior.

(Ann. de gynécol. et d'obstétr. 1896. No. 6.)

Aus der Arbeit P.'s, welche dieses Thema auch unter Beifügung von deutlichen Zeichnungen ausführlich behandelt, geht hervor, dass Verf. kein Anhänger dieser Methode ist, und dass dieselbe nie im Stande sein werde, mit der Köliotomie in Konkurrenz zu treten. Auch die von Martin und Dührssen angegebenen Maßnahmen, man solle ca. 2 cm unter dem Fundus die Suturen durchlegen und sich nur des Katgut bedienen, und man solle das Peritoneum durch sero-seröse Nähte für sich schließen, seien nicht im Stande, die schon während der Schwangerschaft und namentlich während der Geburt entstehenden schweren Störungen zu beseitigen. Der vaginofixirte Uterus wird immer mehr oder weniger feste Verbindung mit der Scheide eingehen und von der Festigkeit dieser Verwachsungen wird der Ausgang späterer Entbindungen abhängen. Sind diese Verwachsungen locker, so wird der Uterus sich in normaler Weise entwickeln können; sind sie fest und unnachgiebig, so tritt das untere Uterinsegment nicht in die Beckenkavität, sondern wird über dem Beckeneingang bleiben mit nach dem Promontorium hin gerichteter Portio, nach oberhalb der Linea innominata; das Narbengewebe wird die Ausdehnung des Collum verhindern; und man wird alle die Komplikationen auftreten sehen, wie sie schon verschiedentlich mitgetheilt sind, wo das Leben der Kreißenden aufs höchste gefährdet war. Desshalb habe auch Mackenrodt schon diese Methode verlassen und mache die Vesicofixation, d. h. er vernähe Blasenperitoneum mit dem des Uterus. **Odenthal** (Hannover).

16) **J. Rodriguez.** Über Eröffnung des hinteren Scheidengewölbes mit nachfolgender Drainage bei Beckeneiterungen und Hämatomen.

(Arch. de tocol. et de gynécol. 1895. No. 7.)

In 4 Kapiteln bespricht Verf. dieses Thema und zwar hauptsächlich über die Operationsweise und die erzielten Resultate. Seine Ansichten lassen sich in folgende Sätze zusammenfassen.

Ansammlungen von Flüssigkeit verschiedener Art erfordern je nach ihrem Sitze, ihrer Natur und Größe eine verschiedene Behandlung; es lässt sich dabei nicht ein einzelnes operatives Verfahren vorschreiben.

Neben der Köliotomie und der Hysterektomie kommt die Elytrotomia posterior in Betracht, welche vor Allem eine konservative Operation ist. Man kann sie anwenden im akuten und subakuten Stadium, ohne irgend welche Gefahr für die Kranke. Sie kann die Operation der Wahl sein bei abgekapselten retro-uterinen Hämatocelen von kleinem Volumen. Bei intraperitonealen Blutungen muss radikaler vorgegangen werden, um die Blutung direkt zu stillen. Außerdem soll sie noch die Operation der Wahl sein bei einzelnen und selbst mehrfachen Taschenbildungen, jedoch nur, wenn diese Eitersäcke größer sind; ist die Eiteransammlung alveolärer Natur, wie bei einem Schwamme, so ist sie kontraindicirt. Die anatomische Bestätigung eines solchen Befundes kann der Operateur nach Eröffnung des hinteren Scheidengewölbes machen, und ist es ihm dann nicht möglich, alle die einzelnen Taschenbildungen zu öffnen und einzeln zu drainiren, so ist die bereits ausgeführte Incision der erste Schritt zu der nun doch vorzunehmenden vaginalen Hysterektomie.

Die Eröffnung des Douglas ist aber nicht nur anwendbar bei solchen Flüssigkeitsansammlungen, welche das hintere Scheidengewölbe vordrängen, sondern auch bei solchen in den seitlichen Theilen.

Die Eröffnung soll eine möglichst ausgiebige sein ohne vorherige Punktion frei weg über das hintere Scheidengewölbe; bei seitlichen Eiterherden über den hinteren Theil dieser noch hinweg. Die Drainage muss eine langandauernde sein; die antiseptischen Ausspülungen sollen sorgfältig gemacht werden nicht nur in der Scheide, sondern auch in den eröffneten Taschen.

Die Elytrotomia posterior ist keineswegs nur eine Palliativoperation, sondern führt in vielen akuten Fällen zu vollständiger Heilung, auch selbst in manchen chronischen. Falls man keinen Erfolg erzielt, so steht noch immer die Hysterektomie zur Verfügung. **Odenthal** (Hannover).

17) **J. La Bonnardière** (Lyon). Über Elytrotomia posterior mit nachfolgender Drainage bei Flüssigkeitsansammlungen im Becken.

(Ann. de gynécol. et d'obstétr. 1896. No. 1 u. 2.)

Verf. beschreibt in vorliegender Arbeit die Ausführung der Operation; eine statistische Zusammenstellung von 80 Fällen, welche in einem Zeitraume von ungefähr 3 Jahren bei seinem Lehrer M. Vincent behandelt wurden durch die Elytrotomia posterior; und endlich die praktischen Schlüsse, welche aus dem Beobachteten zu ziehen sind.

Nach der Angabe von Boisleux soll die Incision in der Mitte des hinteren Scheidengewölbes gemacht werden, zwischen den beiden Ligamenta utero-sacralia, auch wenn es sich um laterale Eiteransammlung handelt. Als Drainage will B. nicht die Jodoformgaze angewandt wissen, sondern Gummidrains, da Jodoformgaze nicht drainire, sondern die Sekrete zurückhalte.

B. möchte die Elytrotomie angewandt wissen in allen Fällen, in denen im Becken eine Erkrankung mit Flüssigkeitsansammlung besteht, sei es Eiter oder Blut, und wo eine konservative Behandlung nicht zum Ziele führte. Was den Vergleich mit anderen Operationsmethoden betrifft, so möchte Verf. nur die Hysterektomie, die Köliotomie und die Punktion nach Laroyenne herangezogen wissen. Diese vaginale Incision mit Drainage sei eine nicht lebensgefährliche Operation, stets anwendbar auch bei schlechtem Ernährungszustande; die Sterblichkeit sei gleich Null. Dann sei sie eine konservative Operation, welche die Frau nicht ihrer Genitalorgane beraube; die Kastration könne in psychischer Beziehung oft bedauerliche Folgen für die Frau nach sich ziehen. Bei der größten Mehrzahl der Fälle wird eine vollständige, definitive Heilung erzielt, es bilden sich keine Fisteln und Recidive. Endlich sei sie leicht auszuführen, ohne, wie bei der Methode von Laroyenne, einen besonderen Instrumentenapparat zu erfordern und ohne blind zu operiren. Man könne sich das Operationsfeld ganz frei legen, den Eiter vollständig entleeren, den Douglas mit dem Finger abtasten.

Odenthal (Hannover).

18) **Basterrica und Molinari** (Buenos-Ayres). Bericht über 116 Köliotomien.

(Ann. de gynécol. et d'obstétr. 1896. No. 1.)

Verff. berichten über 116 von ihnen ausgeführte Bauchschnitte; 112 wurden geheilt; 4 starben. Ihre Erfahrungen bei den verschiedenen Operationen sind folgende:

Als die am wenigsten gefährliche Operation muss die Ovariotomie angesehen werden.

Bei Uterusfibromen richtet sich die Wahl der Operation nach der Größe der Geschwulst und der Stelle, wo sie sich befindet. Große interstitielle Fibrome sollen durch die totale abdominale Hysterektomie entfernt werden; dieselbe ist stets der supravaginalen Methode mit innerer oder äußerer Stielbildung vorzuziehen. Auch die Battey'sche Operation leistet Ausgezeichnetes in gewissen Fällen; in ein paar Fällen von großem Fibrom war fast gänzlicher Schwund oder bedeutende Abnahme eingetreten nach derselben; die Blutungen hörten immer auf.

Die Salpingektomie, wegen entzündlicher Erkrankungen der Adnexe vorgenommen, lieferte gute Resultate; doch ist dieselbe bei Pyosalpinx noch einer der

gefährlichsten gynäkologischen Eingriffe, welcher die größte Mortalität hat; Verff. ziehen den abdominalen Weg der uterinen Kastration Segond-Péan's vor. Falls Eiter sich in die Bauchhöhle ergießt, soll keine Ausspülung der Bauchhöhle vorgenommen werden, da dieselbe die Keime noch mehr verbreitet; am besten drainirt man nach Mikulicz.

Bei der adhärenten Retroflexion ist die Ventrofixation am Platze, welche ausgezeichnete und dauerhafte Resultate liefert. Um Komplikationen im Falle einer eintretenden Schwangerschaft zu vermeiden, sollen die Nähte an der vorderen Fläche des Uterus angelegt werden; nicht zu hoch am Fundus.

Die Schwangerschaft ist keine Kontraindikation der Köliotomie; oftmals ist sie gerade die Ursache einer solchen; die Schwangerschaft wird von dem Eingriff in keiner Weise beeinflusst.

Bei noch nicht zu weit vorgeschrittenem Carcinom des Collum soll man die vaginale Hysterektomie machen.

Das Péan-Richelot'sche Verfahren ist als das schnellere und einfachere dem Müller'schen vorzuziehen. **Odenthal** (Hannover).

19) Ahlfeld. Giebt Tympania uteri eine Indikation zur Entfernung des Uterus in partu?

(Zeitschrift für Geburtshilfe und Gynäkologie Bd. XXXV. Hft. 2.)

In dem von Ludwig aus der Chrobak'schen Klinik jüngst veröffentlichen Falle von Kaiserschnitt nach Porro sucht Chrobak die Indikationsstellung seines Assistenten in erster Linie mit der vorhandenen Tympania uteri zu begründen. A. verwirft die Tympanie als Indikation zum Kaiserschnitt (Porro). Entweder ist die Sepsis noch nicht weit vorgeschritten, dann ist unter allen Umständen die Entbindung per vias naturales mit nachfolgender Auswaschung der Gebärmutterhöhle — der Verf. empfiehlt hierfür 50%igen Alkohol — der Operation vorzuziehen, oder das Gegentheil ist der Fall, d. h. es ist bereits eine allgemeine Blutvergiftung eingetreten und dann nützt auch die Exstirpation des Uterus nichts mehr.

Die Indikation in dem oben citirten Falle wird ferner von Chrobak mit dem Umstande motivirt, dass die Pat. bereits 14mal geboren hatte, darunter 13 lebende Kinder. Ähnlichen Anschauungen giebt Fritsch im Anschluss an einen bei einer Zwergin ausgeführten Kaiserschnitt Ausdruck. Fritsch exstirpirte die Gebärmutter — Conj. diag. $6^1/_2$ cm —, um die Frau vor einer erneuten Schwangerschaft zu schützen. Der Verf. wendet sich auf das Entschiedenste gegen diese Ansichten. Er ist der Meinung, dass der Arzt nicht berechtigt ist, beim Kaiserschnitt den Uterus einzig und allein aus dem Grunde zu entfernen, um die Pat. steril zu machen. Nicht dem Geburtshelfer liegt in einem solchen Falle die Pflicht ob, die Frau vor den Gefahren weiterer Schwangerschaften durch eine verstümmelnde Operation zu bewahren, es ist dies vielmehr Sache der Eltern, des Ehemannes oder der Behörden. **Scheunemann** (Breslau).

20) Kötschau. Parotitis nach Myomenukleation und Exstirpation doppelseitiger Hämatosalpinx.

(Monatsschrift für Geburtshilfe und Gynäkologie Bd. IV. Hft. 4.)

Mittheilung eines Falles. Die Ovarien waren zurückgelassen. Die Möricke-sche Ansicht, dass Parotitis nur nach Ovariotomie auftrete, wird damit widerlegt. K. glaubt mit v. Preuschen an eine vom Munde durch den Ductus stenonianus ascendirende Infektion, begünstigt durch nach Laparotomie oft zu beobachtende Verminderung der Speichelsekretion. **Roesing** (Hamburg).

Originalmittheilungen, Monographien, Separatabdrücke und Büchersendungen wolle man an *Prof. Dr. Heinrich Fritsch* in Bonn oder an die Verlagshandlung *Breitkopf & Härtel* einsenden.

Druck und Verlag von Breitkopf & Härtel in Leipzig.

Centralblatt
für
GYNÄKOLOGIE
herausgegeben
von
Heinrich Fritsch
in Bonn.

Einundzwanzigster Jahrgang.

Wöchentlich eine Nummer. Preis des Jahrgangs 20 Mark, bei halbjähriger Pränumeration. Zu beziehen durch alle Buchhandlungen und Postanstalten.

No. 10. **Sonnabend, den 13. März.** **1897.**

(Aus dem Laboratorium der Universitäts-Frauenklinik zu Kiel.)

I. Zur Histologie der Fallopia'schen Tuben.
(Vorläufige Mittheilung.)

Von

Dr. **W. Grusdew** aus St. Petersburg.

Während die histologische Struktur des Uterus und der Eierstöcke, wie auch die Veränderungen, welche in diesen Organen während der verschiedenen Perioden des Geschlechtslebens der Frauen stattfinden, schon längst das Objekt vielseitiger Untersuchungen waren, ist die Histologie der Tuben bisher noch relativ wenig bearbeitet worden. Die derselben gewidmeten Arbeiten, unter welchen die Untersuchungen von Popoff[1] und besonders von Wendeler[2] die

[1] Zur Morphologie und Histologie der Tuben und des Parovariums beim Menschen während des intra- und extra-uterinen Lebens bis zur Pubertät. Archiv für Gynäkologie Bd. XLIV.

[2] Die fötale Entwicklung der menschlichen Tuben. Archiv für mikroskopische Anatomie Bd. XLV.

erste Stelle einnehmen, betreffen hauptsächlich die Struktur fötaler Eileiter, lassen aber viele wichtige Punkte selbst dieses Gebietes, besonders die Frage über den Entwicklungsgang und die Anordnung der Muskulatur, unaufgeklärt.

Weder Popoff noch Wendeler handeln z. B. von der inneren longitudinalen Schicht der Tubenmuskulatur, obgleich einige Beobachter, wie Whitridge Williams[3], schon früher die Existenz derselben bewiesen. Was die postfötale Tubenentwicklung und besonders die klimakterischen Veränderungen dieser Organe bei alten Frauen betrifft, so wurden dieselben bisher noch von Niemand[4] systematisch untersucht; eben so sind die Veränderungen, welche in den Tuben während der Schwangerschaft stattfinden, nur bei Thieren[5] verfolgt worden; endlich ist bis jetzt nur auf Grund vereinzelter und noch dazu sich widersprechender Beobachtungen die interessante Frage beantwortet worden, ob sich in den Tuben während der Menstruation ähnliche Processe abspielen wie im Uterus, oder nicht.

Um diese noch in unserer Kenntnis von der Tubenhistologie bestehenden Lücken möglichst zu ergänzen, habe ich eine sorgfältige Untersuchung des großen Materials, welches mir zu diesem Zweck Herr Prof. Werth in liebenswürdiger Weise überließ, unternommen. Im Ganzen habe ich 89 Tubenpräparate untersucht. Von denselben waren 64 und zwar ausnahmslos normale Präparate durch Sektion gewonnen; 19 von diesen gehörten Früchten im Alter vom Ende des 3. Monats bis zum Ende des intra-uterinen Lebens, 14 Kindern im Alter von 7 Wochen bis 15 Jahren, 10 geschlechtsreifen Frauen, 12 alten Frauen im Alter von 50—81 Jahren, und 9 Schwangeren im 5.—10. Monate der Gravidität. Die übrigen 25, zum Theil normalen, zum Theil pathologischen Tuben wurden auf operativem Wege gewonnen bei Frauen, welche theils in der Menstruationszeit, theils zu verschiedenen Zeiten zwischen 2 Menstruationen operirt waren. Die dieser Kategorie angehörenden Präparate waren gleich nach der Entfernung in Flemming'sche Flüssigkeit eingelegt. Die Schnitte aus denselben sind Behufs Untersuchung der Theilungsprocesse im Tubenepithel mit Saffranin nach der Flemming'schen Vorschrift gefärbt worden. Alle übrigen Präparate waren entweder in Alkohol allein, oder zuerst in Formalin und dann in Alkohol konservirt und die Schnitte aus denselben nach van Gieson gefärbt. Für die Einbettung der Präparate benutzte ich ausschließlich das nach Graf

[3] Contributions to the normal and pathologial histology of the fallopian tubes. Amer. journ. of the med. sciences 1891. Oktober.

[4] Eine Ausnahme bildet nur die Arbeit von Ballantyne und Williams (The histology and pathology of the fallopian tubes. Brit. med. journ. 1891. Januar 17 u. 24); aber diese Forscher hatten hauptsächlich mit pathologischem Material zu thun.

[5] H. Thomsen, Über Veränderungen der Tuben und Ovarien in der Schwangerschaft und im Puerperium. Zeitschrift für Gynäkologie und Geburtshilfe Bd. XVIII.

Spee bearbeitete Paraffin. Die von mir bei dieser Arbeit gewonnenen Resultate können kurz folgendermaßen dargestellt werden:

Schon sehr bald nach der vollständigen Vereinigung der Müllerschen Gänge — nämlich am Ende des 3. Fötalmonates — kann man in der Tubenwand eine deutliche Differenzirung der Elemente derselben unterscheiden. Von außen nach innen gehend finden wir nämlich in der Tubenwand folgende Schichten:

1) Am äußeren Tubenrand liegt eine einfache Schicht Zellen mit langen (10—13 μ) platten Kernen, deren lange Achse mit derjenigen der Tube zusammenfällt, — das zukünftige Peritoneum.

2) Weiter nach innen liegt eine Schicht, die sich hauptsächlich dadurch unterscheidet, dass ihre Zellen sehr weit von einander, und zwar ohne bestimmte Anordnung, in einem strukturlosen Stroma ausgestreut sind. Die Kerne derselben haben ovale Form, sind 10—12 μ lang und 5—7 μ breit. Aus dieser Schicht bilden sich später die subseröse und zum Theil die Gefäßschicht.

Nach innen von dieser Schicht liegen die Zellelemente viel dichter an einander. Bei aufmerksamer Beobachtung kann man unter denselben 2 Typen unterscheiden: 1) Elemente mit langen, spindelförmigen Kernen, deren Länge meistens 12 μ und Breite 4—5 μ beträgt, und 2) Zellen mit ovalen, kürzeren (10 μ) und breiteren (6 μ) Kernen. Alle diese Zellen liegen in einem faserigen Stroma und bilden 2 Zonen.

3) Die äußere Zone besteht fast exklusiv aus den Elementen der 2. Kategorie, welche ganz planlos liegen. Das ist die zukünftige Mucosa und innere longitudinale Muskelschicht der Tube.

4) Noch weiter nach innen liegt die Membrana basilaris, welche in dieser Zeit noch eine zellige Struktur zeigt, und auf derselben die Epithelschicht. Das Tubenepithel unterscheidet sich schon in dieser Periode kaum vom Epithel der Erwachsenen; seine Höhe erreicht 20 μ.

In der weiteren Entwicklung der Fötaltuben kann man 2 Perioden unterscheiden: die erste umfasst die Zeit vom Ende des 3. Monates bis zum Ende des 5. Monates, die zweite, — die von diesem Termin bis zum Ende des intra-uterinen Lebens.

Während der 1. Periode bekommt die Tube makroskopisch das Aussehen, welches sie auch später im Allgemeinen beibehält: ihr Abdominalende erweitert sich, auf demselben bilden sich die Fimbrien, die Tubenwindungen werden deutlich ausgeprägt etc. Hand in Hand mit diesen makroskopischen Veränderungen der Tube geht die histologische Entwicklung derselben.

Die Hauptveränderung der äußeren Schicht der Tubenwand besteht darin, dass in derselben — an der Grenze der Cirkularschicht — die Blutgefäße erscheinen. Dieselben sehen zuerst wie verschiedenartige und verschieden große Gänge aus, deren Grenzen von undifferenzirten Muttergewebszellen gebildet sind. Schon gegen Anfang des 4. Monats aber nehmen diese Elemente eine endotheliale Form an.

Im 5. Monat lassen sich einige der Tubengefäße als primäre Arterien unterscheiden: die Wände derselben bestehen jetzt aus 2 Zellenreihen, wobei die inneren Zellen längs der Gefäßachse liegen, die äußeren quer. Zuerst gruppiren sich die Gefäße nur in dem Theil der Tubenwand, welcher dem Ansatzrande des Lig. latum entspricht; gegen Ende dieser Periode aber dringen dieselben auch in die anderen Theile der Tubenperipherie ein. Außer der Gefäßentwicklung wird in der äußeren Schicht folgende Stromaveränderung bemerkbar: das früher einfach zellige Stroma wird jetzt deutlich faserig und zwar haben die Fasern desselben, besonders in der Nähe des Peritoneums, hauptsächlich longitudinale Richtung.

In der Cirkularschicht verschwinden während dieser Periode die ovalen Zellen und alle Elemente nehmen gleichförmige spindelartige Gestalt an. Die meisten derselben liegen auf den Querschnitten koncentrisch zum Tubenlumen, doch einige — besonders in peripheren Theilen der Schicht — longitudinal. Gegen die Mitte des 5. Monates bekommt das Protoplasma dieser Zellen die Fähigkeit, von der Pikrinsäure gefärbt zu werden, von welchem Moment an man diese Zellen für Muskelzellen halten kann.

Die Mucosaschicht zeigt in dieser Periode besonders große Veränderungen, die in Verbindung mit den Veränderungen des Tubenlumens stehen. Im Anfang des 4. Monates nämlich erscheinen im Abdominalende der Tube die ersten Falten und zwar. 4. In der Mitte des 5. Monates erreichen die Falten schon das Ostium uterinum tubae, wobei die im Abdominaltheil der Tube sich befindenden zu dieser Zeit auf Querschnitten schon eine pilzartige Form zeigen und auf denselben die sekundären Falten sich bilden. Die Mucosaelemente sammeln sich hauptsächlich in diesen Falten, während in den Buchten dazwischen die Cirkularschicht nur durch einen sehr schmalen Mucosastreifen vom Epithel sich absondert. Der Form nach kann man unter den Mucosaelementen jetzt 2 Sorten unterscheiden: Zellen mit langen, stäbchenförmigen Kernen und Zellen, welche die frühere ovale Kernform behalten. Die ersteren Elemente liegen in den Falten radial zum Tubenlumen, in den Buchten parallel dem Lumenrand; sie gehören zum Theil den Kapillarwänden, zum Theil wahrscheinlich dem Bindegewebenetz an, das das Mucosagerüst bildet. Die zweiten Zellen liegen, wie früher, ohne bestimmte Anordnung in den Maschen dieses Netzes. Die Kapillargefäße der Schleimhaut sind in dieser Periode noch nicht besonders zahlreich; der Durchmesser derselben übertrifft nicht 12—15 μ.

Während der 2. Periode des intra-uterinen Lebens vergrößert sich die Tube bedeutend in ihren Dimensionen; ihre Länge erreicht am Ende derselben 3,5—4,0 cm und der maximale Durchschnitt des Pavillon 3,5 mm.

Was die histologische Entwicklung in dieser Periode betrifft, so charakterisirt sich dieselbe hauptsächlich durch die Bildung der

sekundären Muskulatur, welche 2 longitudinale Schichten bildet: die innere resp. submuköse und die äußere resp. Gefäßschicht.

Die ersten Anfänge der äußeren longitudinalen Muskulatur kann man schon in der ersten Hälfte des 6. Monates bemerken und zwar im uterinen Tubentheil; hier finden wir nämlich schmale Muskelbündel, welche in der Nähe der gröberen Gefäße, zwischen denselben und der Ringmuskulatur liegen und einen deutlichen longitudinalen Verlauf haben. Mit der Zeit erscheinen die longitudinalen Bündel auch jenseits der Gefäße und zwischen denselben. Die Gefäße selbst erfahren in dieser Periode eine weitere Ausbildung; am Ende des intra-uterinen Lebens liegen sie mit ihren Lumina gleichmäßig im Kreise um die Ringmuskulatur herum, wobei der Diameter der Hauptarterien 90 μ und ihre Wanddicke 15 μ erreichen.

Von der eben beschriebenen Gefäßschicht muss man die eigentliche subseröse Schicht unterscheiden, die ihren Anfang auch in dieser Periode nimmt. Während der letzten Monate des Fötallebens nämlich erscheinen longitudinale Muskelbündel auch in dem subperitonealen Bindegewebe. Dieselben gruppiren sich zuerst in der Mesosalpinx und in der oberhalb der Tube liegenden Duplikatur des Lig. latum, später aber — schon in der postfötalen Zeit — umgeben sie die ganze Tube.

Gleichzeitig mit dem Erscheinen der Longitudinalmuskeln in der Gefäßschicht werden eben solche auch in den peripheren Theilen der Mucosa sichtbar und zwar auch zuerst im uterinen Tubendrittel. Mit der Zeit vergrößert sich allmählich ihre Zahl und Umfang, aber selbst bei ausgetragenen Früchten bilden sie noch irgend wo eine kompakte Schicht um das ganze Tubenlumen; dies geschieht erst später, in dieser Periode aber liegen die Muskelbündel der Mucosa in kleineren oder größeren isolirten Gruppen an der Basis der größeren Schleimhautfalten.

Die zweite bedeutende Veränderung, welche während der genannten Periode in der Mucosa stattfindet, besteht in einer reichlichen Entwicklung ihrer Kapillaren. Dieselbe erreicht zuweilen solche Dimensionen, dass die ganze Mucosa aus endothelialen Elementen zu bestehen scheint.

Auch die primäre Ringmuskulatur der Tube zeigt in dieser Periode eine weitere Entwicklung, obgleich dieselbe nicht so in die Augen fällt; ihre Dicke verdoppelt sich und stellenweise erscheinen auch hier zwischen den cirkulären Bündeln longitudinale.

Die postfötale Tubenentwicklung zeigt im Allgemeinen dieselben Processe, welche wir schon eben beschrieben hatten. Alle Schichten der Tubenwand nehmen in ihrer Dicke zu. Besonders stark entwickeln sich die longitudinalen Muskeln: in der subserösen Schicht erreichen dieselben fast das Peritoneum; in der Mucosa bilden sie — wenigstens im uterinen Tubendrittel — eine kompakte Schicht, welche in die Mucosafalten selbst eintritt und fast das Epithel er-

reicht. Als Resultat dieser Entwicklung besitzt die Tube zur Zeit der Pubertät folgende Struktur:

Den äußeren Überzug der Tube bildet das Peritoneum des Lig. latum. Dasselbe erreicht am lateralen Tubenende die primären Fimbrien, auf deren äußerer Seite es unvermittelt in das Tubenepithel übergeht, so dass die Spitzen dieser Fimbrien von beiden Seiten mit Tubenepithel bedeckt erscheinen. Was die sekundären Fimbrien betrifft, die einfache Mucosawucherungen darstellen, so sind sie auch außen vollständig mit Epithel bedeckt.

Unmittelbar unter dem Peritoneum liegt eine Bindegewebeschicht, welche stark von longitudinalen Muskelbündeln durchsetzt ist. Diese Schicht hat auf den verschiedenen Tubenseiten verschiedene Dicke, und zwar ist sie am oberen Tubenrand, wo das Peritoneum eine Duplikatur bildet, und in der Mesosalpinx viel dicker als an den beiden Seitenwänden der Tube. Außerdem verändert sich die Dicke dieser Schicht in verschiedenen Tubenabschnitten: im Allgemeinen vermindert sich dieselbe nach dem Abdominalende der Tube zu; besonders ist dies in dem Theil dieser Schicht bemerkbar, welcher am oberen Tubenrand, in der Duplikatur des Lig. latum, liegt.

Weiter nach innen von dieser Schicht fängt die eigentliche Tubenmuskulatur an. Wir finden hier nämlich zuerst die Gefäßschicht, welche aus den longitudinal verlaufenden großen Tubengefäßen und den zwischen denselben liegenden longitudinalen Muskelbündeln besteht. Diese Schicht hat auch verschiedene Dicke an den verschiedenen Tubenseiten, was mit der Gefäßvertheilung in direkter Verbindung steht: die Hauptstämme der Gefäße liegen an der Mesosalpinxseite; hier erreicht diese Schicht auch ihre maximale Dicke, dann folgt der obere Theil der Tubenwand, wo die Gefäße und Gefäßschicht auch eine bedeutende Entwicklung zeigen; was die Seitenwände der Tube betrifft, so zeigt die genannte Schicht — wenigstens in der Abdominalhälfte der Tube — auf beiden Seiten eine sehr verschiedene Entwicklung: während die eine Seite viele große Gefäße enthält, fehlen dieselben auf der anderen beinahe ganz; demgemäß ist auch die Gefäßschicht auf der ersteren Seite ziemlich dick, während dieselbe auf der anderen Seite fast unbemerkbar ist. Hier sagen wir beiläufig, dass auf der ersteren Seite auch die größten Schleimhautfalten liegen; überhaupt steht die Größe dieser Falten in voller Übereinstimmung mit dem Grad der Gefäßentwicklung. Wie die subseröse Schicht nimmt auch die Gefäßschicht nach dem Abdominalende in ihrer Dicke zu. Diese Schicht bildet die muskulöse Grundlage der primären Fimbrien, während die sekundären ausschließlich aus Mucosaelementen bestehen.

Noch weiter nach innen liegt die primäre Ringmuskulatur der Tube. Im Gegensatz zu den beiden äußeren Muskelschichten hat dieselbe ihre größte Dicke im Isthmus tubae, während in lateraler Richtung ihre Dicke allmählich sich vermindert. Auf den ver-

schiedenen Tubenseiten dagegen ist dieselbe gewöhnlich ziemlich gleichmäßig entwickelt. Die Gefäße — namentlich die sekundären Zweige der Hauptstämme — durchsetzen sie in radiärer Richtung zum Tubenlumen, wobei ihre Vertheilung der Lage der Schleimhautfalten entspricht.

Innerhalb der Ringmuskulatur liegt die Tubenschleimhaut. Das Gerüst derselben bildet ein faseriges Bindegewebsnetz, dessen Fasern in unmittelbarer Verbindung mit dem intermuskulären Bindegewebe der Ringmuskulatur stehen. Diese Fasern sind hier viel dicker, als die in der Uterusmucosa; auch die von ihnen gebildeten Maschen sind in der Tubenschleimhaut viel größer. In diesen Maschen liegen: 1) Mucosazellen, 2) innere longitudinale Muskelfasern und 3) Mucosagefäße.

Im Gegensatz zu der Uterusschleimhaut hat die Tubenmucosa eine nur sehr unbedeutende Zahl von Mucosazellen. Im Uterinviertel der Tube fehlen dieselben ganz; statt dessen finden wir hier eine kompakte longitudinale Muskelschicht, welche in die Falten selbst eintritt und fast das Epithel erreicht. Ihre größte Dicke zeigt diese Schicht in der Pars interstitialis tubae. Weiter vermindert sich ihre Dicke allmählich. Zwischen den Muskelbündeln und dem Epithel erscheint in den Falten die allmählich an Dicke zunehmende Schicht der Mucosa, während in den Buchten die Ringmuskulatur sich dem Epithel nähert, und endlich verliert die innere Längsmuskulatur den Charakter einer kompakten Schicht, was ungefähr in der Mitte der Tubenlänge stattfindet.

Jetzt theilt sich diese Muskulatur in einige abgesonderte Muskelbündel, welche in dem basalen Theil der Hauptmucosafalten liegen und hier bis zur Basis der sekundären Fimbrien verfolgt werden können.

Die Schleimhautgefäße haben im Querschnitt sowohl in den Falten als auch in den Buchten eine parallele Richtung zum Rande des Tubenlumens. Außer einer großen Menge von Kapillaren finden wir hier — namentlich in den Hauptfalten der Ampulla tubae — auch relativ große Arterien und Venen.

Das Tubenepithel ist gewöhnlich gegen 20 μ hoch; in den Buchten scheint seine Höhe etwas größer zu sein als auf den Falten.

Die beschriebene Struktur behält die Tube im Allgemeinen während der ganzen Periode der Fortpflanzungsfähigkeit. Doch werden schon in der zweiten Hälfte dieser Periode einige Veränderungen in der Tube bemerkbar, die auf das nahende Klimakterium hindeuten. Diese Veränderungen finden zuerst in der Schleimhaut statt: hier — nämlich zuerst um die größeren Gefäße, in ihrer Adventitia — entwickelt sich allmählich reichliches faseriges Bindegewebe, dessen Quantität mit der Zeit immer größer wird. Unmittelbar nach der Gefäßschicht wird eine stärkere Bindegewebsentwicklung in der Mucosa sichtbar, während die zwischen beiden liegende Ringmuskulatur zuerst ihr früheres Aussehen vollständig behält. Zur

Zeit des Klimakteriums erreicht die Entwicklung des Bindegewebes schon einen bedeutenden Grad, von dieser Zeit an macht sie aber noch schnellere Fortschritte, besonders in der Mucosa; letztere Erscheinung wird für uns wohl begreiflich sein, wenn wir an den Reichthum der Mucosa an Gefäßen erinnern. Gleichzeitig entwickelt sich allmählich eine Atrophie der Tubenmuskulatur zuerst der Gefäßschicht, dann auch der übrigen Schichten, wobei in den letzteren dieselbe ziemlich gleichmäßig geht.

Der genannte Process bildet einen der Charakterzüge der senilen Tubenrückentwicklung; eine weitere Eigenthümlichkeit besteht in der Veränderung des Tubenepithels und der Form der Mucosafalten. Mit der Beendigung des Geschlechtslebens der Frau wird die Zellenhöhe des Tubenepithels kleiner und kleiner, bis die epithelialen Zellen fast das Aussehen von Endothelialzellen annehmen. Gleichzeitig verändern sich stark die Kontouren der Schleimhautfalten: sie verlieren ihre frühere Rundung und nehmen die Charaktere von gebrochenen Linien an. Außerdem fangen die Oberflächen der Nachbarfalten an, sich dicht an einander zu lehnen, so dass das Tubenlumen fast vollständig verschwindet. Später verlieren die so zusammenliegenden Tubenoberflächen zum Theil ihr Epithel und verschmelzen da, wo dies geschieht, mit einander.

Zum Schluss dieser Mittheilung bleibt mir noch übrig, von den Veränderungen zu sprechen, die in den Tuben während der Schwangerschaft und der Menstruation stattfinden. Die Untersuchungen in dieser Richtung sind von mir noch nicht ganz abgeschlossen und ich beschränke mich desshalb auf nur Weniges.

Während der Schwangerschaft nehmen alle Tubenschichten an Dicke zu. Diese Verdickung hat wahrscheinlich ihre Ursache hauptsächlich in der Überfüllung der intermuskulären Lymphgänge und der Blutgefäße. Aber zweifellos findet dabei, wie die Messungen nachweisen, auch eine Hypertrophie der Muskelzellen statt. Einen gewissen Grad der Hypertrophie zeigen während der Schwangerschaft — wenigstens in der zweiten Hälfte derselben — auch die Tubenepithelzellen.

Während der Menstruation ruht gewöhnlich die Tube im Gegensatz zum Uterus. Zwar findet auch in der Tube eine gewisse Erneuerung des Epithels statt, aber diese Erneuerung verläuft hier viel langsamer als im Uterus.

Die größte Zahl von Mitosen, welche ich bisher innerhalb eines Querschnittes beobachtete, betrug an 3—4. Der Höhepunkt dieses Kerntheilungsprocesses in der Tube scheint auf dieselbe Zeit zu fallen, in welcher nach den Befunden von Westphalen[6] auch im Uterusepithel die Mitosen am zahlreichsten sich befinden.

Eine ausführlichere Veröffentlichung erscheint demnächst an anderem Orte.

---

[6] Archiv für Gynäkologie Bd. LII. Hft. 1.

II. Zur Operation des retroflektirten Uterus.

(Vorläufige Mittheilung.)

Von

Julius Elischer.

Die zur Heilung der Retroflexio uteri bisher angegebenen und ausgeführten Operationen laboriren hauptsächlich an dem Übelstande, dass sie für eine pathologische Stellung des Uterus nur wieder eine solche substituiren. Am geringsten tritt dies, von anderen Unbequemlichkeiten abgesehen, bei der Korrektion durch Verkürzung der Ligamenta rotunda, mehr bei der durch Vagino- oder Ventrofixation,



Fig. 1.

S. = Symphysis; *V.* = Harnblase; *Vag.* = Scheidenschleimhaut, an welche das Peritoneum = *P.* provisorisch geheftet erscheint. Lappenbildung und Anfrischungsstelle am Uterus.

oder der Verödung des Douglas'schen Raumes zu Tage. — Die Methoden, den Uterus als Angriffspunkt zur Korrektion heranzuziehen, wie sie der leider zu früh dahingeschiedene Rabenau[1] und nach ihm Schmidt[2] (Köln) versuchte, fallen auch in die oben angeführten Kategorien, weil sie im eigentlichen Sinne Vaginofixationen darstellen.

Da es jedoch bei der Operation des retroflektirten Uterus als Endziel gelten muss: das Organ aus der pathologischen in

---

[1] Berliner klin. Wochenschrift 1886. p. 284.

[2] Centralblatt für Gynäkologie 1888. p. 685.

die physiologische Lage, also mobil und zwar in dauernde Anteflexionsstellung überzuführen und zu erhalten, so habe ich zu diesem Zweck folgenden Vorgang befolgt:

Der mobile oder präparatorisch mobil gemachte Uterus wird, wie nach der Angabe von Dührssen[3] vor die Vulva mittels Kugelzangen herabgeleitet. An der Blasengrenze der Portio vaginalis wird diese mittels seichten Kreuzschnittes vorgezeichnet und nun folgt der Bogenschnitt, worauf die Blase vom Collum uteri mittels des mit Sterilgaze armirten Fingers abgehoben wird. Nun kommt Eröffnung der Plica vesico-uterina, wobei das Peritoneum provisorisch an den Vaginalrand befestigt und so die Blase bedeckt. Feine Doppelhaken,

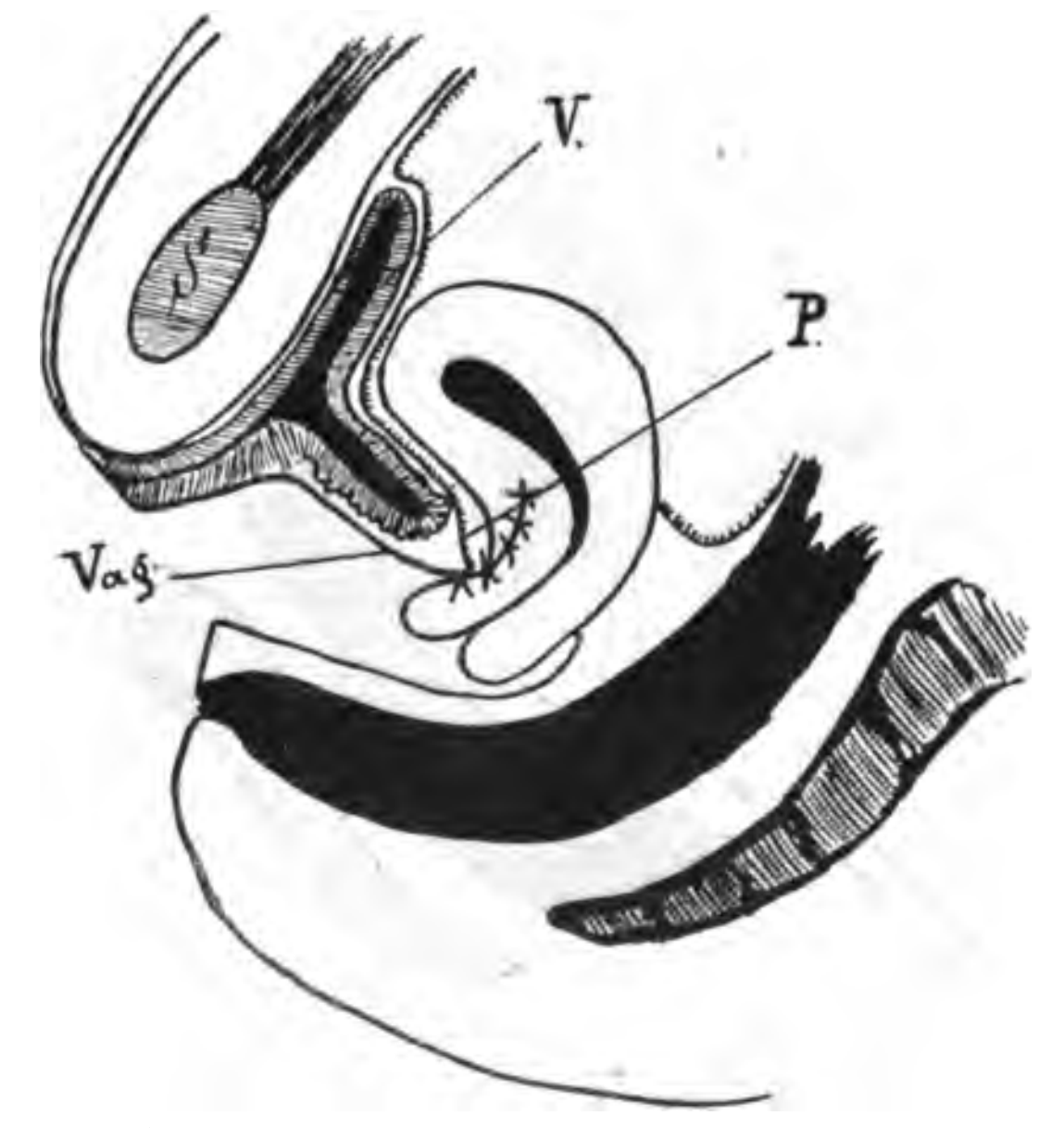


Fig. 2.
S. = Symphysis; *V.* = Blase; *P.* = das an die Insertionsstelle wieder angeheftete Peritoneum; *Vag.* = Scheidenschleimhaut an die Portio vag. geheftet. Der Uterus in Anteflexionsstellung reponirt.

bei etwas starrem, eine breit eingesetzte Fadenschlinge bei leicht beweglichem Uterus leiten den Fundus aus der Peritonealhöhle heraus, der sich mit seiner hinteren Wand an die Symphyse stützt (s. Fig. 1).

Es empfiehlt sich, das durch venöse Stauung stark anquellende Organ mittels Gazekompresse etwas gestreckt halten zu lassen. Der Uterus ist jetzt in Anteflexionsstellung und wird an der Knickungsstelle entlang nach dem Fundus zu gerichtet eingeschnitten und ein 2,5—3 cm breiter Bogenlappen gebildet. Unter der Knickungsstelle wieder ein 2 cm breites Stück des Collum angefrischt und nun erst in der Mitte, dann zu beiden Seiten vom Rande der Anfrischungs-

---

[3] Centralblatt für Gynäkologie 1893. p. 692 u. ff.

stelle durch die Muscularis uteri am Lappengrunde durchziehend je eine ziemlich starke Seidensutur geführt und in derselben Reihenfolge auch geknotet. Die neue Anteflexionsstellung ist dadurch gegeben und nun näht man den Lappenrand mit mehreren feinen Knopfnähten an die angefrischte Cervicalstelle genau an. Hierauf wird der, zuvor ganz trocken und rein gewischte Uterus in die Peritonealhöhle zurückgeschoben, und um die normalen Verhältnisse wieder herzustellen, das provisorisch geknüpfte Peritoneum frei gemacht und an seine ursprüngliche Insertionsstelle am Uterus ebenfalls genau mittels Knopf- oder fortlaufender Seidennaht wieder befestigt (s. Fig. 2). Es folgt nun die genaue Vereinigung der Vaginalwundränder. Die weitere Behandlung wie bei Kolporrhaphia anterior.

Verletzungen der Gefäße kommen in der Regel nicht vor; die Kranken vertragen den Eingriff — hat man nur rein gearbeitet! — sehr gut, uriniren zumeist spontan und fühlen sich am 2.—3. Tage der lästigen Kreuzschmerzen ledig.

Die Nähte entferne ich nicht vor dem 10. Tage, zur Trockenhaltung der Wunde verwendete ich erst Dermatol, jetzt Xeroform.

Ich habe diese Methode nunmehr in 9 Fällen angewendet und konnte mich nach 7, 8 und 11 Monaten überzeugen, dass das erreichte Resultat ein ideales war. Einer der ersten Fälle macht derzeit eine — bisher normal verlaufende — Schwangerschaft durch, über deren Verlauf ich mir den späteren Bericht vorbehalte.

III. Zur Entstehung und Behandlung des Haematoma vulvae der Neuentbundenen.

Von

H. Löhlein.

Eine in diesen Tagen in der Klinik gemachte Beobachtung von Haematoma vulvae giebt mir Anlass, einige Bemerkungen Betreffs dieser bekanntlich nicht häufigen, aber meistens recht lästigen Geburtskomplikation zu veröffentlichen. Sie ist mir im Laufe der Jahre 5mal entgegengetreten: 3mal in meiner früheren Thätigkeit in Berlin, 2mal in Gießen. Auf die Berliner Fälle gehe ich nicht näher ein, da sie nichts Charakteristisches boten; zwei von ihnen waren nur wenig entwickelt und kamen bei der üblichen Therapie prompt zur Resorption, im 3. Fall, der noch in die Zeit jugendlich-unbestimmter »antiseptischer Kautelen« fiel, kam es zur Verjauchung der umfangreichen Blutgeschwulst, die das Leben eine Zeit lang ernstlich bedrohte.

Größeres Interesse schien mir ein vor 5 Jahren in Gießen, in Konsultation mit Herrn Dr. Klein, beobachteter Fall zu bieten, und zwar hauptsächlich dadurch, dass er bei einer an chronischer Nephritis leidenden Zweitgebärenden beobachtet wurde. Ich glaubte

damals direkte pathogenetische Beziehungen zwischen der bestehenden Krankheit und dem Bluterguss annehmen zu dürfen: die Nephritis schien mir wie zu so vielen anderen Extravasationen auch zu der hier interessirenden die Causa disponens gebildet zu haben. Wenn ich nun auch in der Litteratur, speciell in der auf Nephritis gravidarum und Nephritis in graviditate bezüglichen, hierfür einen sicheren Anhalt nicht finden konnte, und andererseits auch in meinen früheren wie in meinem letzten Falle von Haematoma vulvae die Harnverhältnisse normal waren, so möchte ich doch für die Zukunft die Aufmerksamkeit der Kollegen auf diesen Punkt gelenkt haben. — Eines ist ja nicht zu beweifeln und trat auch bei meiner Kranken unverkennbar zu Tage, dass das bestehende Oedema labiorum die Ausbreitung des Blutergusses erheblich begünstigt.

Es handelte sich um eine wohlgebaute, etwas zarte Blondine, nach deren erster Entbindung auch schon eine beträchtliche Nachblutung aufgetreten war. Sie war seitdem immer etwas leidend, namentlich von Kopfschmerzen gequält. Wegen Retroflexio mob. war längere Zeit Pessar getragen worden. In der 2. Schwangerschaft mäßige Ödeme, Albuminurie. Partus am 23. Juni 1891 Abends durch Forceps beendigt, da Herr Kollege Klein wegen der Klage über gesteigerte Kopfschmerzen den Ausbruch von Eklampsie befürchtete. In der Nacht Nachblutung und heftige, von Stunde zu Stunde zunehmende Schmerzen in der Tiefe des Beckens und den äußeren Genitalien, neben fortbestehender Cephalalgie. — Befund am 24. Morgens: große Anämie, beträchtliche Schwellung der äußeren Genitalien: linke Schamlippe faustgroß, an der Innenfläche des linken Labium minus eine kleine Öffnung, aus der fortwährend wenig Blut aussickert. Die Blutgeschwulst setzt sich vom hinteren Ende der großen Schamlippe auf den Damm und die para- und retroanale Gegend linkerseits fort. Die Haut dieser Partie ist dunkel verfärbt, stark vorgetrieben. — Incision von 10—12 cm Länge, als Fortsetzung des erwähnten Schleimhautrisses des linken kleinen Labium. Ausräumung der Coagula mittels der ganzen in die neugebildete Höhle eingeführten Hand, Ausstopfung der letzteren mit Jodoformgaze; am Abend Erneuerung der Gaze. Rasche Verkleinerung der Höhle; völlig günstiger Puerperalverlauf.

Urin: am 25. Juni 1891 2,3‰ Albumin, am 27. 0,8‰, am 1. Juli 0,8‰, am 5. Juli 0,2‰, spec. Gewicht in dieser Zeit 1,013—1,016. Von da an längere Zeit: 0,2‰ Albumin bei sehr niedrigem spec. Gewicht 1,003—1,005. Im Frühjahr 1892 Urin völlig frei, von mittlerem spec. Gewicht.

Im mitgetheilten Fall war ich bezüglich der Behandlung keinen Augenblick darüber in Zweifel, dass nur die Spaltung der mächig ausgedehnten Schamlippe mit nachfolgender Ausräumung der Gerinnsel und Austamponirung der Höhle in Frage käme. Hierzu zwangen geradezu die lauten Schmerzensäußerungen der Kranken. Auch in dem jüngst erlebten Fall glaubte ich Angesichts der offenbar außerordentlich schmerzhaften Spannung, die der wachsende Bluterguss erzeugte, mit der Incision nicht zögern zu dürfen, obgleich hier die Blutgeschwulst weit weniger beträchtlich war. Hier interessirte vor Allem das beiderseits ziemlich gleiche Geburtstrauma, das rechterseits nur zur Blutung auf die Oberfläche, linkerseits zur Blutung nach außen und gleichzeitig ins Gewebe Veranlassung gab.

Der Fall betraf eine kräftige, wohlgebaute Köchin von 20 Jahren (J.-N. 1897 No. 12), die ihre Entbindung gegen den 10. Februar 1897 erwartete. Am 17. Januar

stellten sich zuerst Schmerzen ein, die am 18. wiederkehrten, ohne sie jedoch an der Arbeit in der Küche zu hindern. Am 19. Januar, als sie 6 Uhr Morgens aufstand, um wieder an die Arbeit zu gehen, plötzlicher Fruchtwasserabfluss und bald darauf, während sie sich ankleidete, um zur Klinik zu gehen, Austritt der Frucht. Sie will sich dabei in gebückter Haltung befunden haben. Die Nabelschnur zerriss dabei 10 cm von der Bauchinsertion, und das Kind glitt auf den Boden. Es erfolgte keine Blutung aus der durchrissenen Nabelschnur. Die Halbentbundene wurde im Tragkorb nach dem Gebärsal gebracht, hier die Genitalien gereinigt, die gelöste Placenta exprimirt. Uterus gut kontrahirt, kein Dammriss, zunächst keine Blutung nach außen. P. 80. — Das Kind wog 2970 g. Länge: 49 cm, Kopf nicht konfigurirt, keine Kopfgeschwulst, am linken Tub. pariet. geringe Röthung. Placenta 460 g. Nabelschnur kurz (40 cm), sulzarm, 2 Stunden später (8 Uhr 40 Minuten Vormittags Klagen über quälenden Schmerz an den äußeren Genitalien. Gänseeigroße pralle Geschwulst des linken Labium, die Schleimhaut des Labium minus nach innen, die Haut des Labium majus nach außen vorwölbend. Mäßiger Abgang von hellrothem Blut aus einem Riss an der linken Seite der vorderen Kommissur. Auf Jodoformgazekompresse, Binden der Knie, Eisblase stand die Blutung zunächst. — Nach einiger Zeit stellten sich indessen neue Schmerzen ein, und Mittag 1 Uhr waren sie so heftig geworden und strahlten so lästig in das Bein und den Rücken aus, dass die Neuentbundene fast unausgesetzt stöhnte. Die Geschwulst des Labium sinistrum war zu Faustgröße gewachsen und auch nach außen rieselte von beiden Seiten hellrothes Blut gegen den Damm herab, allerdings langsam und in geringer Menge.

Narkose: rechts und links neben der Urethra finden sich blutende Schleimhautrisse; der rechtsseitige ist nur etwa 2 cm lang; er wird mit 3 Katgutnähten umstochen, worauf die Blutung an dieser Stelle steht. Der linksseitige geht tiefer in das Gewebe des linken Labium minus hinein; er ist die Quelle für das noch fortbestehende Hervorrieseln arteriellen Blutes und die noch langsam wachsende Blutgeschwulst im linken Labium, die neben dem wohlerhaltenen Damm nach hinten unten sich erstreckt. Spaltung der in die Schamspalte vorgetriebenen dunkelblau verfärbten Schleimhaut durch einen etwa 9 cm langen Schnitt, Ausräumung der durch frische Blutcoagula ausgedehnten Höhle, aus deren Boden an verschiedenen Stellen Blut hervorquillt. Durch tiefe Umstechung der ganzen Höhle werden ihre Wandungen einander genähert. Da indessen einige der Katgutnähte in dem brüchigen Gewebe durchschneiden und aus der obersten Partie der Rissstelle immer wieder Blut hervorquillt, so wird nach $1^1/_4$ Uhr ständige Kompression der letzteren gegen den linken absteigenden Schambeinast geübt. Erst dann steht die Blutung. Der Blutverlust hatte die Neuentbundene nicht erheblich angegriffen. In den ersten Tagen p. p. geringe Temperatursteigerung (Max.: 38,5) Gesammtbefinden stets gut. Katheterismus nur einen Tag nöthig.

Wir hatten es also hier mit beiderseitigen Einreißungen in das para-urethrale Gewebe (Vestibularrissen) in Folge von präcipitirter Geburt zu thun. Auf der linken Seite wurde die Verletzung der Ausgangspunkt für die Blutung ins Gewebe. Demnach handelte es sich hier nicht um eine Prädisposition durch starke Ektasie oder pathologische Brüchigkeit der Gefäßwand, wie im Fall von Sasonowa (citirt von Lwoff, Zeitschrift für Geburtshilfe und Gynäkologie Bd. XIII. p. 141) oder in dem von Warszawski (Centralblatt für Gynäkologie 1893. p. 182), wo Morbus macul. Werlhofii vorlag, oder im 2. Fall von Lwoff (l. c.) wo ererbte Hämophilie bestand, u. Ä., sondern der Sitz des Geburtstraumas, die Verletzung des Bulbus vestibuli, genügte vollständig zur Erklärung der in das Gewebe erfolgenden und gleichzeitig nach außen sickernden Blutung.

Dass beim jähen Durchschneiden zu **beiden** Seiten der vorderen Kommissur Einrisse erfolgten, während der Damm völlig intakt blieb, setzte neben bedeutender Straffheit des letzteren einen weiten Schambogen und vielleicht auch starke Beckenneigung voraus. Die erstgenannten beiden Momente waren in der That vorhanden, die Beckenneigung war die gewöhnliche. Außerdem mag die nach vorn gebückte Haltung, in der die Kreißende vom Austritt überrascht sein will, dazu beigetragen haben, dass der Damm intakt blieb.

Was die **Therapie** betrifft, so geht schon aus der oben gemachten Bemerkung hervor, dass ich einem **aktiveren Verfahren** das Wort rede, als das ist, welches von der Mehrzahl der Lehrbücher empfohlen wird. Es sei indessen ausdrücklich betont, dass ich hier nur von den sub partu entstandenen Blutgeschwülsten rede, dagegen die in der Schwangerschaft und im weiteren Verlauf des Wochenbetts wie auch die ohne Zusammenhang mit den puerperalen Vorgängen hie und da beobachteten Blutgeschwülste der äußeren Genitalien unberücksichtigt lasse.

Ich halte es nicht für richtig, wenn die Lehrbücher die Incision auf diejenigen Fälle beschränken wollen, wo durch eine ungewöhnliche Größe des Blutergusses Gangrän der bedeckenden Wand droht, oder wo es zur Vereiterung des Blutergusses gekommen ist, und wenn vor der Öffnung frischer Blutsäcke direkt gewarnt wird. Diese Reserve mag in der vorantiseptischen Zeit am Platz und jedenfalls erklärlich gewesen sein; unseren heutigen Anschauungen entspricht sie jedoch nicht.

Natürlich genügt das empfohlene exspektative Verfahren (Bettruhe, Eisblase) da, wo es sich um ein geringes, sagen wir walnussgroßes Extravasat handelt, das nicht weiter wächst und von der Neuentbundenen kaum empfunden wird. Diese Fälle haben wir indessen hier nicht im Auge; sie kommen gewiss häufig gar nicht zur Kenntnis des Arztes. Anders verhält es sich mit denjenigen Blutgeschwülsten, die ernstere, ja alarmirende Symptome hervorrufen, weil sie, wenn auch langsam, mehr und mehr sich ausbreiten. Hier braucht durchaus keine excessive Größe des Tumors erreicht zu sein, und das Gefühl schmerzhaften Druckes und lästiger Spannung ist dennoch den Frauen fast unerträglich. Dazu wird die Bekämpfung der Blutung durch Eisumschläge, durch Kompressen etc. um so weniger wirksam, je größer die Blutgeschwulst wird. Auch der Verschluss des Scheideneingangs und das durch den Thrombus vulvae gegebene Hindernis für den freien Abfluss der Lochien muss berücksichtigt werden. Daher empfiehlt sich hier sicherlich die ausgiebige Spaltung der Geschwulstdecke, die Entfernung der Coagula und die direkte Blutstillung durch Unterbindung, Umstechung, Ausstopfung der Höhle, je nach der Lage des Falles. Treten aber gar Erscheinungen von allgemeiner Anämie auf in Folge der fort und fort erfolgenden Blutergießung, so wird man mit der angeführten Therapie keinen Augenblick zurückalten dürfen.

Für die Ausführung bedarf es keiner anderen Vorbereitung als der durch die aseptische Geburtshilfe überhaupt vorgeschriebenen: eine Lagerung der Frau, in der das Operationsfeld gut beleuchtet ist, aseptische Hände, Nähmaterial, Instrumente und Gaze, das ist Alles. Freilich dürfen wir die Neuentbundene auch nach der Umstechung und Vernähung der Höhle oder nach ihrer Ausstopfnng nicht verlassen, ohne sicher zu sein, dass einer weiteren Blutung gründlich vorgebeugt ist. Aus diesem Grunde war hier (im 2. Fall) die noch lange fortgesetzte Kompression des verletzten linken Bulbus vestibuli, der Quelle Hämatombildung, unerlässlich. Unsere Umstechung, wie die Tamponade, von denen ja in den meisten Fällen schon die letztere allein völlig genügt, um die Blutung zu sistiren, boten unter den obwaltenden Umständen keinen Schutz gegen fortdauerndes Aussickern von Blut wie auf die freie Oberfläche so ins Gewebe.

---

1) O. **Küstner** (Breslau). Der suprasymphysäre Kreuzschnitt, eine Methode der Köliotomie bei wenig umfänglichen Affektionen der weiblichen Beckenorgane.

Sep.-Abdruck aus der Monatsschrift für Geburtshilfe und Gynäkologie.

Unter diesem Namen hat K. eine neue Methode der Köliotomie angegeben, die er in 8 Fällen mit gutem Erfolg angewandt hat. K. macht an Stelle des von dem Laienpublikum so gefürchteten Leibschnittes, der die Bauchdecken in der Linea alba durchtrennt, einen Querschnitt, der in das Bereich des Schamhaarwuchses fällt oder dicht an der oberen Grenze desselben die mehr oder weniger konstante Hautfalte trifft. Der Schnitt hat eine Länge von 7—8 cm und durchtrennt nur die Haut und das Unterhautfettgewebe bis auf die Fascie. Ist dieser quere Schnitt gemacht, so wird die Wunde mit zweckmäßigen Bauchhaken nach oben und unten aus einander gezogen, nun mit einigen Messerzügen nach oben zu die Fascie noch weiter freigelegt und hierauf die Bauchwand in sagittaler Richtung in der Linea alba durchtrennt. Die Länge des zweiten sagittalen Schnittes beträgt 4—5 cm. Dieser Schnitt genügt, um mit einem Blick die Beckenorgane zu überschauen und empfiehlt Verf. diesen Schnitt besonders bei Lösung von Fixationen, bei Entfernung der Adnexe etc. Die Vereinigung der Bauchwunde erfolgt in der Weise, dass zuerst die sagittale Peritoneal-Muskel-Fascienwunde durch Katgut- resp. Seidenknopfnähte vereinigt wird und über dieser dann erfolgt die Vereinigung der queren Wunde, wobei man durch Mitfassen der Fascie vermeidet, todte Räume herzustellen. Die quere Wunde näht K. mit Silkwormgut. Der Verband ist möglichst einfach zu machen. Heilt die Wunde linear, so wird sie durch die sie bedeckenden Schamhaare fast unsichtbar. **R. Biermer** (Bonn).

2) **Kronacher** (München). Modificirter transportabler Sterilisationsapparat für Verbandstoffe und Instrumente[1].

(Münchener med. Wochenschrift 1896. No. 38.)

Der bereits in dieser Zeitschrift[2] geschilderte Apparat hat folgende Verbesserungen erfahren:

Während bisher Verbandstoffe und Instrumente getrennt sterilisirt wurden, ist der Apparat jetzt dermaßen gestaltet, dass dies zugleich geschehen kann; ferner: während früher die Verbandstoffe nur am Ort der Operation sterilisirt werden konnten oder anderenfalls für einen Transport eigene Büchsen nöthig waren, ist der Verbandkasten jetzt dermaßen eingerichtet, dass er nach der Sterilisirungszeit abgeschlossen und gewissermaßen als »Verbandbüchse« transportirt werden kann. (Genauere Beschreibung und Abbildung siehe im Original.) Der Sterilisateur existirt wie bisher in 2 Modellen, eines für chirurgische und eines für chirurgische und geburtshilfliche Zwecke, ein drittes sogenanntes Taschenmodell wird folgen. Es wird hergestellt bei C. Stiefenhofer; München. **R. Müller** (Markdorf).

---

3) **Heil.** Über die Entstehung des Hautemphysems nach Laparotomien.

(Archiv für Gynäkologie Bd. LII.)

H. beschreibt eine Sectio caesarea mit Amputatio uteri supracervicalis und retroperitonealer Stielversorgung bei osteomalakisch verengtem Becken aus der Heidelberger Frauenklinik. Am 3. Tage p. op. wurde zu beiden Seiten der unteren Wundhälfte ein Hautemphysem konstatirt, das rechts erst am 12. Tage p. op. fast vollständig verschwunden war. Von anderer Seite war die Hochlagerung auf schiefer Ebene als Ursache von bedeutender Luftansammlung in der Bauchhöhle und von nachträglichem Emphysem angesehen worden. Die beschriebene Operation war in Horizontallage ausgeführt worden. Durch geeignete Thierversuche und Versuche an frischer Kindesleiche stellte H. fest, dass Hautemphysem unabhängig von der Lagerung dadurch zu Stande kommt, dass die eingeschlossene Luft durch undichte Peritoneal- und Muskelnähte ins Unterhautzellgewebe dringt. Bei den Nahtversuchen des Verf. entstand nie Hautemphysem, wenn die inneren Etagennähte exakt angelegt waren. Im oben beschriebenen Falle waren nur tiefgreifende und oberflächliche Seidenknopfnähte gelegt worden. Durch exakte Etagennaht lässt sich also außer den Bauchbrüchen auch das Hautemphysem vermeiden.

Courant (Breslau).

---

4) **W. T. Menton** (Detroit). Naht der Bauchwunde.

(Med. age 1896. No. 10.)

M. verwirft den Schluss der Bauchwunde durch einzelne Nähte, welche durch die ganze Bauchwand gehen. Er empfiehlt 3fache

---

[1] Münchener med. Wochenschrift 1894. No. 46.

[2] Centralblatt für Gynäkologie 1895. p. 229.

Etagennaht mit fortlaufendem Faden für jede Etage, d. h. Peritoneum, Fascie, Haut. Bei der Hautnaht soll der Faden nie durch die Haut geführt werden, sondern von einer Seite zur anderen dicht unter der Oberfläche. Handelt es sich um eine sehr dicke, fettreiche Bauchwand, so räth M. noch zu einer besonderen Naht des Fettgewebes. Als Nahtmaterial empfiehlt er in Deutschland wohl noch nicht benutzte Känguruhsehnen. **Graefe** (Halle a/S.).

5) **Reinecke.** Untersuchungs- und Massagesopha, gleichseitig verstellbar als Operations- und Untersuchungstisch resp. Untersuchungsstuhl.

(Therapeutische Monatshefte 1896. No. 11.)

Der beschriebene und abgebildete Tisch soll allen den im Titel angegebenen Zwecken dienen; leider ist kein Preis genannt. Verfertiger ist C. Maques in Heidelberg. **Witthauer** (Halle a/S.).

6) **Gubaroff** (Dorpat). Ein einfacher Operationstisch mit Heizvorrichtung.

(Monatsschrift für Geburtshilfe und Gynäkologie Bd. III. Hft. 6.)

G. bedient sich des hölzernen Tisches von Delagenière (*M* 30), den er vermittels eines in Rillen der doppelten Tischplatte versenkten Gummischlauches, der von heißem Wasser durchströmt wird, heizt. Diese Einrichtung war für ca. 30 *M* anzubringen.

Roesing (Hamburg).

Berichte aus gynäkol. Gesellschaften u. Krankenhäusern.

7) Geburtshilfliche Gesellschaft in Hamburg.

Sitzung vom 28. Mai 1895.

Vorsitzender: Herr Hotte; Schriftführer: Herr Schrader.

Diskussion über den Vortrag des Herrn Spaeth: »Resultate der Wendung bei Symphyseotomie«.

Herr May citirt die der Symphyseotomie ungünstigen Urtheile von Spiegelberg, Naegele und Peter Müller. Redner ist auch durch den Vortrag nicht überzeugt worden, dass in dem berichteten Falle die Symphyseotomie etwas genützt habe, da doch noch die Wendung nöthig geworden sei.

Herr Jaffé empfiehlt das Lesen der französischen Statistik, danach sei die Operation doch nicht so absprechend zu beurtheilen. Sie soll nicht in Konkurrenz treten mit der Wendung, sondern mit der Perforation, da französische Geburtshelfer noch bei Conj. vera von $6^1/_2$ cm gute Resultate erzielt haben.

Herr Ostermann glaubt trotzdem, dass die Symphyseotomie für die Praxis nicht geeignet sei.

Herr Spaeth ist selbst kein Anhänger der Symphyseotomie, sein Thema habe vielmehr die Frage der Wendung bei Symphyseotomie behandelt.

Herr Voigt veranschlagt den Unterschied der Symphyseotomie von »früher« und »jetzt« durch die Antisepsis nicht so hoch, da man in der Privatpraxis auch damals bessere Resultate hatte wie in den Anstalten. V. würde in solchem Falle die künstliche Frühgeburt einleiten und sonst lieber den Porro machen, wenigstens vom Standpunkte des Ehemannes aus.

Herr Spaeth: Die Hauptgefahr liegt in der Möglichkeit der Infektion der Operationswunde, und diese Möglichkeit war zu Spiegelberg's Zeiten größer. Die künstliche Frühgeburt wurde in seinem Falle nicht eingeleitet, weil man eben damals im Zeichen der Symphyseotomie stand. Im Übrigen pflichtet er Herrn Voigt bei, dass die künstliche Frühgeburt rechtzeitig vorzuschlagen ist.

Herr Schrader würde bei einmal gemachter Symphyseotomie eventuell die Wendung vornehmen, wenn die Wehenthätigkeit nicht so gut ist, dass eine baldige Beendigung der Geburt zu erwarten steht; denn je länger die Wunde offen gehalten werden muss, desto größer sei die Infektionsgefahr.

Herr Ostermann demonstrirt eine mit purulentem Eiter gefüllte Tube nebst Ovarium, durch Bauchschnitt gewonnen.

O. spricht sich bei veralteten Fällen gegen die vaginale Operation aus und zieht Bauchschnitt vor.

Herr Schrader hält seinen angekündigten Vortrag: »Über Wehenschwäche«. (Der Vortrag wird a. a. O. veröffentlicht werden.)

Sitzung vom 1. Oktober 1895.

Vorsitzender: Herr Schütz; Schriftführer: Herr Jacobsen.

Herr Versmann (als Gast) demonstrirt:

1) ein durch Laparotomie gewonnenes Präparat einer geplatzten Tubenschwangerschaft: Trägerin 30jährige IIpara; Konception Mitte Juli, 4 Wochen später Blutabgang, desshalb Aufnahme ins Eppendorfer Krankenhaus.

Uterus normal befunden, rechts daneben ein nicht näher zu differenzirender Tumor. Am 22. September plötzlicher Collaps, sofortige Operation, während derselben Kochsalzinfusion. Glatter Heilungsverlauf. Fruchtsack vom mittleren Theil der rechten Tube gebildet; Fötus ca. 10 Wochen alt; Rupturstelle am unteren Theil des Fruchtsackes.

V. empfiehlt Operation, sobald die Diagnose gestellt ist; bei Ruptur soll operirt werden, falls bedrohliche Erscheinungen eintreten, dabei ist eine vorherige Kochsalzinfusion zu empfehlen.

Herr Schütz will bei eingetretener Ruptur dem einzelnen Fall entsprechend, ob gleich operiren oder abwarten, gehandelt wissen.

Herr Versmann demonstrirt:

2) zwei Herzen von Zwillingen, von denen der erste 1/2 Stunde nach Geburt starb, der zweite todt geboren wurde. Das Herz des ersten, der allgemeines Ödem, Ascites, Hydrocele zeigte, ist enorm vergrößert, die Wandungen ca. 5fach verdickt. Es liegt kongenitaler Klappenfehler der Mitralis vor.

Herr Schütz bespricht den Fall näher, da bei der Mutter, die wegen recidivirender Perityphlitis im Krankenhaus lag, wegen Zwillingsschwangerschaft und Hydramnion künstliche Frühgeburt eingeleitet wurde. Man fürchtete, dass die zunehmende enorme Ausdehnung des Leibes ungünstig auf die Perityphlitis einwirken würde.

Sitzung vom 15. Oktober 1895.

Vorsitzender: Herr Hotte; Schriftführer: Herr Schrader.

Herr Mittermaier demonstrirt einen Ovarialtumor mit Stieltorsion (1malige Achsendrehung), durch Operation gewonnen bei akuter, circumscripter Peritonitis: Temperatur 38,6, Puls 138; septischer Eindruck. Die Bauchwunde wurde im unteren Winkel nicht geschlossen und durch dieselbe nach dem Douglas zu drainirt. Abgang der verhaltenen Flatus und des Stuhles am Abend des Operationstages. Glatter Heilungsverlauf.

Herr Staude spricht sich auch für sofortige Operation aus bei Achsendrehung und Peritonitis.

Herr Staude berichtet über 2 Fälle von Jodoformintoxikation:

Fall 1. Die Intoxikation trat ein am 3. Tage in Folge 10%iger Jodoformgaze

welche auf der Bauchwunde auflag. Die Symptome schwanden bis zum anderen Tage nach Entfernung der Gaze.

Fall 2 endete tödlich am 16. Tage: Myomotomie mit äußerer Stielbehandlung; um den Stiel war Jodoform gepudert und am 12. Tage etwas 10%ige Jodoformgaze herumgewickelt worden. Hervorgehoben wird, dass in diesem Falle auch Schwerhörigkeit eintrat.

Herr Grapow macht darauf aufmerksam, dass der angegebene Procentgehalt der käuflichen Jodoformgaze meist nicht ernst zu nehmen sei, wie der Streit mehrerer Fabrikanten erwiesen habe.

Herr Mittermaier demonstrirt 5 Präparate von extra-uteriner Einbettung des Eies.

1) Linksseitige Tubargravidität einer Mehrgebärenden, im 1. Monat geplatzt; akute Anämie; Blutung in die Bauchhöhle; Laparotomie. Heilung.

Collaps. Bei Operation fast pulslos; Beckenhochlagerung. Vor, während und nach Operation 2000 ccm Kochsalzlösung subkutan injicirt. In der Bauchhöhle flüssiges Blut. Rechte Anhänge normal. Uterus groß, dick, keine Adhäsionen. Linke Tube kleindaumendick, vollständig frei, in der Mitte, etwas dem abdominellen Ende genähert, ein kleiner Schlitz, in dem Eitheile sitzen und aus welchem es blutet. Abbinden der linken Tube. — Analeptica; erst nach 10 Stunden Verblutungsgefahr vorüber. Fieberloser Verlauf. Es bestanden keinerlei Verwachsungen im kleinen Becken. Abdominelles Ende der schwangeren Tube durchgängig.

2) Rechtsseitiger tubarer Abort einer Mehrgebärenden im 1. bis 2. Monat mit Hämatocelenbildung und persistirender Blutung.

Pat., Mitte Juli mit 10tägiger Blutung und Ohnmachtsanfall erkrankt, wurde zuerst, da im Douglas die Blutung sich abgekapselt zu haben schien, exspektativ behandelt. Krampfartige Schmerzen im Abdomen, Blutabgang aus dem Uterus und da der Tumor hinter und neben dem Uterus größer wurde und das Allgemeinbefinden sich verschlechterte, am 9. August Laparotomie. Därme verwachsen über dem kleinen Becken mit Uterus und Blase, unter ihnen etwa $^1/_4$ Liter flüssiges Blut und Blutcoagula. Linke Tube normal in Adhäsionen. Rechte Tube stark taubeneigroß, im abdominellen Ende, das wie die ganze Tube erweitert ist, Blutcoagulum. Tube ausgelöst, abgebunden. — Fieberloser Verlauf. Heilung.

Die Tubenwandung vollständig intakt, in der Tube Eitheile, Blutmassen.

3) Linksseitige geplatzte Tubargravidität einer Mehrgebärenden im 3. Monat, Hämatocelenbildung, Fieber, Laparotomie. Heilung.

V. Partus vor 10 Jahren. Wittwe, leugnet Kohabitation. Seit Januar unregelmäßige Blutungen und Schmerzen im Leibe. Fieber. Verschlimmerung, desshalb mir zugewiesen; zuerst exspektativ behandelt; da Temperatur ansteigt, Allgemeinzustand sich verschlimmert, Blutung aus Uterus persistirt und der retrouterine Tumor sich zu vergrößern scheint, am 27. März Laparotomie. Puls 130, kaum fühlbar. Kochsalzinjektion 1200 ccm. Netz mit Bauchdecken, Uterus und Blase verwachsen, im Abdomen neben massenhaften Blutgerinnseln auch flüssiges Blut, Uterus liegt normal, links von ihm ein Tumor, der aus der gänseeigroßen Tube gebildet ist; die Tube an ihrer unteren Seite geplatzt, unter ihr liegt eine Frucht, dem 3. Monat entsprechend, in Blutcoagulis. Tube abgebunden und Douglas ausgeräumt. Peritoneum schwartig verdickt, Därme verwachsen. Da Fieber 38,6 (ob nur Resorption oder auch septisch), so wird Douglas nach Vagina mit Gaze drainirt), Netz und Mesenterium über den Douglas genäht und Bauchhöhle geschlossen. Pat. fiebert noch 2 Tage, dann mit Entfernung der Gaze per vaginam Fieberabfall, weiterhin fieberloser Verlauf. Die rechten Anhänge waren in Adhäsionen eingebettet.

4) Linksseitige Tubargravidität im 2. Monat. Mannsfaustgroße Hämatosalpinx. Fruchtwasserabgang durch den Uterus.

Mehrgebärende. Anfang April letzte Menses. Mitte Juni Fruchtwasserabgang.

Pat. giebt aufs Bestimmteste an, es sei ihr, als sie im Bett lag, Wasser aus der Scheide geflossen. Der Hausarzt machte dieselbe Beobachtung und da bald Blutungen aus dem Uterus auftraten und uterine Gravidität angenommen wurde, so mehrtägige Tamponade der Scheide. Da Blutungen anhielten, Schmerzen im Abdomen bestanden, so begab sich Pat. in meine Behandlung. Hinter dem Uterus ein stark mannsfaustgroßer Tumor. Laparotomie Ende Juli wegen Größe des Tumors, Schmerzen im Leib und anhaltenden Blutungen aus dem Uterus.

Rechte Tube in Verwachsungen, linke Tube zu obigem Tumor verwandelt, liegt in leichten Verwachsungen, wird abgebunden. Ovarien bleiben erhalten. Fieberloser Verlauf. Heilung. Nach der Operation sistiren sofort die uterinen Blutungen. In der Hämatosalpinx Eireste.

5) Gravidität im linksseitigen rudimentären Nebenhorn einer Nullipara.

22jähriges Mädchen, menstruirt zuletzt Mitte Januar 1895; seit Mitte Juni unregelmäßige Blutungen, Abgang größerer Blutgerinnsel; im Sommer Brüste geschwollen, Übelkeiten.

Bei der Untersuchung finden sich Vulva und Vagina normal. Uterus liegt rechts, ist schlank. Rechte Anhänge normal, links ein kleinkindskopfgroßer, beweglicher, runder Tumor.

Am 21. September Laparotomie: Uterus auffallend lang und schlank, rechte Tube normal, abdominelles Ende offen, rechtes Ovarium normal, enthält kein Corpus luteum. — Farbe des genannten Tumors die des Uterus; von dem Tumor entspringen nach außen die linke Tube, die normal aussieht und offen ist, mit dem Ovarium, das ein Corpus luteum enthält, und das linke Lig. rotundum.

Der Tumor steht mit dem Uterus durch eine fast 3 Finger breite Peritonealduplikatur, in der keinerlei Stränge oder Gefäße verlaufen, in Verbindung. Abbinden mit Katgut. Glatte Heilung.

Beim Aufschneiden der ca. 5 mm dicken Tumorwand werden geringe Mengen Fruchtwasser entleert, in dem Tumor liegt die wohlerhaltene Frucht (4. Monat). Die Befruchtung muss in diesem Falle so erfolgt sein, dass das Sperma durch den Uterus und die rechte Tube in die Bauchhöhle gelangt ist, dann nach der linken Seite überwanderte, das Ovulum des linken Ovariums befruchtet hat und durch die linke Tube in das rudimentäre Nebenhorn eingedrungen ist.

(Autoreferat.)

Herr Staude: Der vom Vortr. mitgetheilte Fall von Schwangerschaft im rudimentären Nebenhorn habe große diagnostische Schwierigkeiten dargeboten, weil das Horn mit dem Corpus uteri nur durch eine Bauchfellduplikatur verbunden war.

In seinem von Palmer veröffentlichten Falle sei die Diagnose vor der Operation gestellt worden in Folge sehr günstiger Umstände. Es sei dies der einzige Fall bis jetzt, wo die Diagnose vor der Operation gestellt worden ist.

Sitzung vom 29. Oktober 1895.

Vorsitzender: Herr Hotte; Schriftführer: Herr Schrader.

Herr Seeligmann demonstrirt:

1) einen Uterus, der wegen beginnenden Carcinoms der Cervix (Blutungen seit ganz kurzer Zeit) mittels Klemmen von ihm exstirpirt wurde. Entfernung der Klemmen nach 24 Stunden; Entfernung des Vaginoperitonealtampons nach 4 Tagen. Heilung glatt.

2) Ein mannskopfgroßes Myom des Uterus, das per coeliotomiam nach der Methode von Zweifel mit retroperitonealer Stielbehandlung von ihm entfernt wurde. Heilung glatt.

Derselbe berichtet ferner:

3) über einen weiteren Fall eines mannskopfgroßen Myoms des Uterus, das

er nach der gleichen Methode operirt hat. Auch in diesem Falle erfolgte die Heilung ohne Zwischenfall;

4) über einen weiteren Fall eines kindskopfgroßen Myoms des Uterus, den Dr. Lomer operirt hat. Es handelte sich dabei um eine Pat., die fast völlig ausgeblutet und total erschöpft war. Hierbei hatte Lomer Behufs Blutstillung, die vorher durch nichts zu erreichen war, das Orificium externum uteri mit mehreren Suturen zugenäht, worauf die Blutung stand. 10 Tage nach diesem Eingriff, während welcher die Pat. durch roborirende Diät möglichst gekräftigt wurde, nahm Dr. Lomer die Exstirpation des Myoms, ebenfalls nach der Methode von Zweifel, mit retroperitonealer Stielbehandlung vor. Heilung glatt. Pat. hat sich seit der Operation sehr erholt.

Herr Seeligmann hält alsdann seinen angekündigten Vortrag: »Beiträge zur konservativen Therapie in der Gynäkologie«.

Die Fortschritte in der Technik haben in den letzten Jahren die chirurgische Behandlung vieler Frauenleiden besonders befördert. Der Erfolg chirurgischen Eingreifens ist in vielen Fällen jedoch theils an sich, theils durch die Folgezustände der Operation kein erwünschter.

Die konservativen Behandlungsmethoden sind desshalb immer wieder hervorzusuchen, und ihre Resultate durch praktische Neuerungen zu verbessern. Vortr. berichtet über einige Fälle, die im Anschluss an gynäkologisch-chirurgische Eingriffe die schwersten körperlichen und psychischen Symptome darboten; u. A. erwähnt er eines Falles, bei dem die Ventrofixation des Uterus gemacht worden war mit dem Resultat, dass die Frau die größten Beschwerden an dem festgelegten Organ empfand, so dass Vortr. schon daran dachte die Ventrofixation wieder zu lösen.

In fast jedem einzelnen Kapitel der Gynäkologie — mit Ausnahme der Neubildungen — sind konservative Behandlungsmethoden dem chirurgischen Verfahren gegenüberzustellen, und es ist Sache der Erfahrung und der nützlichen Verbesserung der Methoden, den richtigen Weg zu finden. Vortr. will sich heute darauf beschränken, nur einige wenige Kapitel herauszugreifen, um sie vom Standpunkt des konservativen Verfahrens zu beleuchten.

a. Die vaginalen und auch köliotomischen Operationen zur Erzielung und Erhaltung der Gebärmutter und der Scheide in ihrer normalen Lagerung und Position. (Vaginofixatio und Ventrofixatio uteri und die Prolapsoperationen.)

Vortr. ist der Meinung, dass — im Gegensatz zu den in letzter Zeit zahlreich empfohlenen und gemachten Operationen dieser Art — die Pessarbehandlung in Verbindung mit der Massage und Gymnastik nach Thure Brandt, oder mit dem Verfahren der brüsken Lösung der Gebärmutter nach B. S. Schultze, nicht dringend genug empfohlen werden kann. Gewiss ist es in manchen Fällen nicht leicht — wie auch schon B. S. Schultze hervorhob —, ein passendes Pessar auszuwählen, aber wir haben nicht das Recht, nach einem missglückten Versuch einen so erprobten Weg zu verlassen, um zu einem radikalen, unsicheren und auch gefährlichen Mittel zu greifen. S. hat sich seit Langem bemüht, die gebräuchlichen Pessare zu verbessern, und benutzt seit einiger Zeit ein von ihm konstruirtes pneumatisches Pessar mit Luftventil (als Ring- oder Hebelpessar in jeder beliebigen Form) mit sehr zufriedenstellendem Erfolg. (Genaue Beschreibung der Handhabung und Anordnung des Pessars a. a. O.)

Demonstration des pneumatischen Pessars in Ring- und Hebelform.

Es ist dem Vortr. möglich gewesen, selbst bei den empfindlichsten Pat. mit diesem Pessar noch ein befriedigendes Resultat zu erzielen, und andererseits auch große Prolapse, bei denen die größten Nummern der gebräuchlichen Ringe und Schalen herausfielen, beschwerdelos zurückzuhalten.

Wie schon betont, vermag die Massage- und Gymnastikbehandlung die Pessarbehandlung sehr zu unterstützen, ja es gelingt oft nur mit Massage und Gymnastik allein, einen großen Vorfall zurückzubringen und dauernd zurückzuhalten.

Zur Illustation diene folgender Fall: Frau G., eine 40jährige Multipara, wurde

Herr Lomer: Für die Hebammen muss die Möglichkeit der ausschließlichen äußeren Untersuchung erst erprobt werden, für den Arzt muss man doch annehmen, dass er sich für gewöhnlich genügend desinficiren kann. Hat er mit infektiösen Stoffen zu thun gehabt, so kann er, in der Stadt wenigstens, die Geburt ablehnen, der Landarzt wird dies nun wohl nicht immer können. Für solche Fälle empfiehlt L. eventuell die amerikanischen Gummihandschuhe. L. hat in denselben die Zange applicirt und Nähte gelegt, in einem anderen Paar Handschuhe, welche in Petersburg angefertigt sind, hat L. sogar eine Laparotomie ausgeführt. Ein anderes Mittel zur Vermeidung von Infektion sei schließlich die Untersuchung per rectum. L. möchte von der inneren Untersuchung nicht abgehen, er hat über 500 Geburten in der Privatpraxis geleitet, ohne Nachtheile von ihr zu sehen.

Herr Schrader stimmt Herrn Matthaei im Princip bei, dass man in vielen Fällen mit der äußeren Untersuchung allein auskommt und hat er seiner Zeit in der Oppelner Anstalt zeitweise die innere Untersuchung ganz unterlassen, wenn die Morbidität gesteigert war, zum Theil aber auch, um zu zeigen, dass man mit der äußeren Untersuchung oft allein auskommen kann. Sogar Steißgeburten wurden einige Mal ohne innere Untersuchung geleitet. Aber nicht nur bei normalen Geburten ist die äußere Untersuchung von großem Werth, sie ist es oft allein, die uns in die Lage setzt, abnorm beginnende Geburten zu normalen zu gestalten. Schon die Inspektion allein gebe zuweilen bereits sehr wichtige Aufschlüsse. So ließ sich in einem Falle durch sie die Diagnose »hintere Scheitelbeinlage« stellen, obwohl die Konfiguration des Leibes nicht die für diese Lage sonst angegebene war. Es betraf eine Vielgebärende mit überweitem Becken und hatten die Hebammenschülerinnen gemeldet, dass trotz tüchtiger Wehen und mehrstündiger Austreibungszeit der Kopf nicht eingetreten sei. Der Grund der regelwidrigen Einstellung war nicht etwa Hängebauch mit Abknickung der Halswirbelsäule des Kindes etc.; sondern der, dass wegen Weite der Leibeshöhle der Fundus des gestreckten und stark nach rechts gelagerten Uterus bei Rückenlage der Frau wesentlich tiefer lag als der Beckeneingang; demnach wurde der Scheitel des gestreckt liegenden Kindes gegen den linken horizontalen Schambeinast gedrängt. Lagerung der Frau auf die linke Seite beseitigte die Komplikation sofort. Geburt erfolgte mit der nächsten Wehe in 2. Schädellage.

Die durch die Untersuchung vom Foramen isch. maj. zu gewinnenden Aufschlüsse hält S. für werthlos. Steht der Kopf sehr tief, so ist er von unten her (neben der Vulva) äußerlich gut zu fühlen, oft schon in der Schwangerschaft. Aufschlüsse über den Mechanismus der Geburt dürfte auch diese Untersuchung nicht geben.

Die Gefahren der Infektion bei der inneren Untersuchung werden wesentlich gemindert, wenn der untersuchende Finger nicht zwischen Uteruswand und Eihäute eindringt, sondern sich darauf beschränkt, die Ei- oder Fruchttheile nur so weit abzutasten, als sie nicht mehr von der Cervix bedeckt sind.

Für die Fälle, in denen es schwierig ist, die Lage des Rückens durch Palpation festzustellen, empfiehlt S. den Ahlfeld'schen Griff: die Fingerspitzen der einen Hand dringen tief in die Mitte des Uterus ein (also meist etwas rechts vom Nabel), hierdurch wird der Rücken in seiner Lage fixirt; die andere Hand drückt vergleichend von jeder Seite so tief wie möglich ein. Wo diese Hand am tiefsten eindringen kann, befindet sich das Fruchtwasser und die kleinen Theile. Mit diesem Griff lernt selbst der Anfänger sehr schnell auch in den schwierigeren Fällen den Rücken mit Leichtigkeit finden.

Herr Matthaei (Schlusswort): M. H.! Ich konstatire mit Freuden, dass nach den in der Diskussion geäußerten Ansichten im Großen und Ganzen Übereinstimmung in unserer Auffassung des besprochenen Themas herrscht. Besonders sind mir die Bemerkungen von Seiten des Herrn Staude von großem Werth, weil aus ihnen hervorgeht, dass auch Herr Staude an einem großen Material die Möglichkeit erprobt hat, einen beträchtlichen Procentsatz von unkomplicirten Geburten allein durch die äußere Untersuchung zu leiten.

Herrn Lomer möchte ich bemerken, dass auch ich den Zeitpunkt augenblicklich für noch nicht gekommen erachte, den Hebammen die äußere Untersuchung allein zu empfehlen: es sind sehr viele Ärzte selbst noch nicht genügend in der äußeren Untersuchung geschult, an manchen Hochschulen wird beim Unterricht noch ein sehr geringes Gewicht der Methode beigelegt und man kann somit nicht etwas dem geburtshilflichen Unterpersonal lehren, was noch nicht einmal allen Ärzten geläufig ist.

Was die Untersuchung mit Gummihandschuhen betrifft, so kann ich Herrn Lomer bestätigen, nachdem ich Gelegenheit gehabt habe, in seiner Klinik einen Fall in dieser Weise zu untersuchen, dass merkwürdigerweise thatsächlich das Gefühl fast gar nicht beeinträchtigt wird, so dass ich im Stande war, genaue gynäkologische Details zu fühlen.

Die Diagnose der Gesichtslage allein durch die äußere Untersuchung ist nicht schwer, wenn man nur überhaupt daran denkt, dass gelegentlich einmal, wenn ja auch äußerst selten, eine solche Lage vorkommt. Das Fühlen der kleinen Kindestheile an derjenigen Seite des Uterus, wo durch die stark konvex vorgewölbte Brust des Kindes sich die größere Resistenz findet, die an derselben Seite ungemein laut und deutlich gehörten Herztöne sind durchaus prägnante Zeichen und kommen sonst niemals vor.

Eben so wie Herrn Schrader hat auch mir, wie ich schon erwähnte, die Untersuchung vom Foramen ischiadicum aus in manchen Fällen keine sicheren Resultate ergeben. Ich bin auch der Meinung, dass man mit der Untersuchung neben dem Steißbein und vom Hinterdamm aus in allen denjenigen Fällen auskommt, in denen der Kopf von oben nicht mehr gefühlt werden kann.

Den von Herrn Schrader mitgetheilten Handgriff Ahlfeld's zur leichteren Feststellung des kindlichen Rückens, habe ich bisher noch nicht angewendet.

Dass das Eingehen bei der inneren Untersuchung zwischen Kopf und Muttermundssaum meist überflüssig ist und die Infektionsgefahr unnöthigerweise erhöht, wird vielfach angenommen und auch wohl mit Recht widerrathen.

Die von Herrn Schrader erwähnte Möglichkeit, allein durch die Inspektion eine Hinterscheitelbeineinstellung zu diagnosticiren, ist auch mir einmal begegnet. In einem Falle entwickelte sich während der Zeit, die ich zur Desinfektion der Hände brauchte, unter enormer Wehentätigkeit vor meinen Augen die typische Uterusform: die horizontal über der Symphyse verlaufende, durch die Abknickung des kindlichen Halses bedingte, deutlich sichtbare Querfurche.

Zum Schluss, m. H., möchte ich noch einmal meinen Standpunkt dahin präcisiren, dass ich durchaus nicht als fanatischer Anhänger der alleinigen äußeren Untersuchung gelten will. Es werden sicherlich in der Privatpraxis häufig im Interesse der Kreißenden und des Arztes Gründe zur inneren Untersuchung zwingen, auch bei sonst normal verlaufenden Geburten, welche sich lange hinziehen; mein Zweck war, zur Prüfung und zur weiteren Ausbildung der Methode aufzufordern.

Herr Aly demonstrirt einen wegen Corpuscarcinom exstirpirten Uterus. Die Stückchendiagnose hatte Carcinom ergeben. Bei der Pat. war durch Dr. Prochownick vor 3 Jahren das linke und vor 1 Jahr das rechte Ovarium wegen papillären Kystoms entfernt worden.

Herr Matthaei erwähnt, dass bei papillären Kystomen Metastasen im Uterus vorkämen.

Herr Aly: Es handelt sich hier um reines Carcinom.

Herr Staude hält seinen angekündigten Vortrag: »Über Dammplastik«. (Veröffentlicht in der Festschrift zur Feier des 80jährigen Stiftungsfestes des ärztlichen Vereins zu Hamburg. 1896. p. 403.)

Sitzung vom 13. December 1895.
Vorsitzender: Herr Schrader; Schriftführer: Herr Jacobsen.

Diskussion über den Vortrag des Herrn Staude: »Über Dammplastik«.

Herr Spaeth berichtet, dass auch Prochownick bei kompleten Dammrissen zu den älteren Methoden zurückgekehrt ist; die Operation nach Lawson Tait wendet er nur noch bei inkompleten Rissen an.

Herr Staude: Ein Hauptbedenken gegen die L. Tait'sche Operation ist, dass die betreffenden Partien künstlich nach vorn gezogen werden, wodurch eine abnorme Spannung entsteht.

Herr Schrader stimmt darin Herrn Staude bei; die Entstehung zu schmaler, bezw. zu niedriger Dämme lasse sich auch beim L. Tait leicht vermeiden, wenn man die oberen Schnittschenkel von Haus aus länger anlegt.

Herr Grapow hält seinen angekündigten Vortrag: »Über Abortbehandlung«.

Das Verhalten des Arztes bei 1) drohendem, 2) im Gange befindlichen, und 3) durch die Naturkräfte unvollendet gebliebenem Abort wird der Reihe nach besprochen. Die Grenzen zwischen 1) und 2) sind nicht scharf. So lange keine wehenartigen Schmerzen auftreten und die Blutungen für die Gravida nicht evident schädlich werden, muss man versuchen, die Frucht zu halten: Bettruhe, blande Diät, Sorge für leichten Stuhl; bei stärkerem Bluten: lockere aber dichte Scheidentamponade, eventuell 24stündig zu erneuern; innerlich: Hydrastis oder Viburnum. Bei Lageanomalien: Redression. — Für die Fälle, in denen man den Uterus im Vergleich zur supponirten Schwangerschaftszeit entweder auffallend klein, — frühzeitig abgestorbene Frucht —, oder auffallend groß — Ansammlung von großen Mengen theerartigen alten Blutes zwischen Ei und Uteruswand — findet, wird die forcirte Entleerung in einer Sitzung in Narkose empfohlen.

Bei dem im Gange befindlichen Abort verhält man sich zuwartend. Entweder erledigt die Natur den ganzen Vorgang ohne jeden Eingriff — abgesehen etwa von einer Expressio der Secundinae vom Bauch her —, oder aber es treten Störungen auf, wie stärkere Blutungen wegen vorzeitiger Placentarlösung oder Steckenbleiben des ganzen Eies in der Cervixhöhle. Dann wo möglich Fingerentleerung, sonst feste Scheidentamponade.

Am häufigsten ist der »unvollständige Abort«, der stets künstliche Entleerung erfordert. Auch noch wochenlang nach dem Abort kann man, so lange auch nur noch kleine Reste der Eitheile in utero enthalten sind, die sich durch Blutungen bemerkbar machen, in den meisten Fällen, aber in Narkose, mit dem Zeigefinger ins Cavum gelangen. Andernfalls vorherige Dilatation mit Hegar'schen Stiften und dann Fingerentleerung, oder Ausstopfung nebst Secale.

G. ist stets ohne Instrumente ausgekommen und verwirft Curette und Kornzange bei Aborten. Auch macht G. außer einer präliminaren Reinigung der äußeren Geschlechtstheile und Ausreibung der Scheide mit nassen Sublimattupfern im Rinnenspeculum keinerlei Irrigationen, weder vaginale, noch intrauterine, weder vorher, noch nachher. Dabei sind alle seine rein übernommenen Fälle fieberlos verlaufen und unter den fiebernd und jauchend übernommenen war kein Todesfall zu beklagen.

Diskussion: Herr Staude entleert den Uterus digital, sobald die Cervix durchgängig genug ist. Bei geschlossener Cervix wartet er eine genügende Erweiterung durch Wehen ab. Wenn man forcirt dilatirt und ausräumt, kontrahirt sich der Uterus nachher häufig ungenügend, wodurch heftige Nachblutungen veranlasst werden. Bis zur genügenden Erweiterung soll man eventuell tamponiren. Vor Anwendung der Curette muss gewarnt werden.

Herr Grapow stimmt dem abwartenden Verfahren bei, so lange man es verantworten kann.

Herr Schrader macht auf die starken Blutungen bei Blasenmolen aufmerk-

sam. Bei diesen gestaltet sich die Ausräumung oft besonders schwierig, da die Molen zuweilen in die Uteruswand wachsen und nicht glatt zu entfernen sind.

S. bespricht dann das Verfahren bei Abortresten, worüber die Ansichten noch getheilt seien, Winckel z. B. empfiehlt die Reste eventuell sitzen zu lassen. Im Allgemeinen soll man Reste ausräumen; aber gerade bei ganz kleinen alten Abortresten, längere Zeit nach dem eigentlichen Abort, treten bei der Ausräumung zuweilen sehr heftige Blutungen auf, die auf Sepsis der ganzen Uterinhöhle zurückzuführen sind. In diesen Fällen ist es besser, exspektativ zu verfahren, da beim aggressiven Verfahren die Gefahr, die lokale Sepsis zu verallgemeinern, eine sehr große ist. Dies wird durch mehrere Beispiele belegt.

Herr Staude dilatirt bei Blasenmolen mit Tupelo-Stiften und räumt dann aus. — Bei Abortresten giebt S., falls Blutungen bestehen, häufig ein Secalepräparat. Als Ursache der Blutungen sieht er den kleinen Placentarpolypen an und nicht, wie Schrader, die eingetretene Sepsis des Endometriums. Müssen wegen Blutungen Abortreste entfernt werden, so thut er dieses mit dem Finger, da die Curette gerade die kleinen Stücke leicht nicht trifft.

Herr Grapow schließt sich dieser Methode des Herrn Staude völlig an.

---

8) Gynäkologische Gesellschaft zu Chicago.

In der Sitzung am 19. Juni 1896 hält Lester E. Frankenthal einen Vortrag über zweimaliges Auftreten von Extra-uterin-Gravidität bei derselben Frau. An der Hand der Litteratur rekapitulirt F. zunächst sehr eingehend die Theorien über die Wanderung von Sperma und Ovulum und dann die Pathologie, Symptomatologie und Diagnose der Extra-uterin-Gravidität. Therapeutisch hat das konservative Verfahren folgende Bedenken: 1) es kann Ödem des Beines zurückbleiben, 2) Metrorrhagien können trotz intra-uteriner Behandlung andauern, 3) durch Druck des schrumpfenden extra-uterinen Sackes kann Hydronephrose und Eklampsie verursacht werden, 4) das Ei kann malign entarten und desshalb ist eine sofortige Operation stets vorzuziehen, wenn nicht schon Tage oder Wochen nach der Ruptur verflossen sind. Von der Vagina aus ist nur bei nicht rupturirten Fällen in den ersten 8 Wochen zu operiren. Im Beginn der Operation wird Chloroform bevorzugt, da dieses Anästheticum schneller zum Schlaf führt und die Pat. dabei ein geringeres Excitationsstadium hat; wenn die Narkose eingeleitet ist, wird Äther genommen. 12 Fälle von 2maliger Extra-uterin-Gravidität bei derselben Frau hat F. in der Litteratur auffinden können. Dazu kommt der folgende, selbst beobachtete Fall: im September 1893 operirte F. bei einer 22jährigen Frau eine rupturirte Tubargravidität der linken Seite. Dabei zeigte die rechte Tube, eben so wie die operirte linke, Freund'sche Windungen. 15 Monate später wurde aus derselben Ursache nochmals die Laparotomie nöthig.

Bemerkenswerth ist noch, dass F. für alle Fälle Drainage, möglichst nach der Vagina, empfiehlt; bei sehr eiliger Operation kann man die Adnexe abklemmen und die Klemmen in situ lassen.

Hierauf legt Watkins 4 Präparate von Extra-uterin-Schwangerschaft vor, die dadurch ausgezeichnet sind, dass an den Tuben ein chronisch-entzündlicher Zustand gar nicht nachzuweisen ist.

John Lyons legt einen durch Operation erhaltenen Processus vermiformis vor, der von einem 7½jährigen Mädchen stammt, und betont, dass bei Appendicitis zu operiren ist, wenn innerhalb 24 Stunden trotz gründlichen Abführens ein zweiter charakteristischer Schmerzanfall auftritt.

Ferner berichtet L. über einen Misserfolg, den er bei Anwendung von Murphy's Knopf gehabt hat.

In der Diskussion referirt McArthur über 3 ungünstig verlaufene Fälle nach Gebrauch des Murphy'schen Knopfes.

Binkley, der Dr. Lyon's Operation ansah, meint, dass ein im Verhältnis zum Darmlumen zu großer Knopf verwendet worden sei.

Es folgt die Diskussion über Frankenthal's Vortrag.

Zu demselben bemerkt Henry Banga, dass er bei einer Extra-uterin-Gravidität, wo die Diagnose vor der Ruptur gestellt sei, auch wie F. sofort operire, nach stattgehabter Ruptur aber sei es bis jetzt für ihn unmöglich, bestimmte Indikationen aufzustellen. Eine bestimmte Zeit für die Resorption eines Hämatoms oder einer Hämatocele kann nicht aufgestellt werden.

McArthur will in den Fällen, wo die Pat. bald nach der Blutung sich erholt hat, für das Erste mit der Operation warten. Zur Diagnose einer inneren Blutung sind ausgezeichnet Schmerzen im Plexus sacralis und Tenesmus von Blase oder Rectum zu verwerthen. Seiner Meinung nach werden derartige Frauen zu einem Versuch der Stuhlentleerung, bei dem sie so häufig ohnmächtig werden, nicht etwa durch Inhalt im Darm, sondern durch den Bluterguss getrieben, welcher Tenesmus erzeugte.

Watkins ist nicht mit Frankenthal der Meinung, dass die Tube normalerweise der Ort der Imprägnation des Eies ist. Er hält dieses mit Bland Sutton und Tait für reine Hypothese und glaubt, dass gewöhnlich die Spermatozoen im Uterus in das Ei eindrängen. Wenn die Imprägnation in der Tube erfolgen müsste, so sei es auffällig, dass die Natur das abdominale Ende weit, das uterine Ende so eng angelegt habe. Außerdem spricht dagegen, dass der Cilienschlag der Tube nach dem Uterus gerichtet ist.

William Rumpf weist darauf hin, dass in zahlreichen Experimenten bei Thieren wenige Stunden nach der Kopulation im distalen Tubenende, das von Henle als Receptaculum seminis bezeichnet sei, zahlreiche Spermatozoen gefunden sind.

Bacon fragt an, welcher Autor behauptet habe, dass eine zweite Decidua aus dem Uterus ausgestoßen werden kann. Die Gefahren der Curette bei Extrauterin-Gravidität sind übertrieben, es ist nicht bewiesen, dass hierdurch Kontraktionen der Tube, die zur Ruptur führen, auftreten, sondern die bimanuelle Untersuchung wird meist daran Schuld sein. Der Uterus vergrößert sich stärker, wenn der extra-uterine Sack nahe an demselben liegt, als bei entfernterer Lage.

Frank Stahl ist stets für sofortige Operation und verwirft die Anwendung der Curette.

Im Schlusswort bemerkt Frankenthal, dass die Vergrößerung des Uterus von vorn nach hinten geringer sei und die Ausbuchtung der hinteren Wand (Ahlfeld'sches Zeichen) fehle. F. v. Winckel hat das Abgehen einer zweiten Decidua angegeben. Bei pulsloser Pat. ist eine Transfusion, einerlei ob von Person zu Person oder mit defibrinirtem Blute, der Infusion vorzuziehen.

Rissmann (Hannover).

Verschiedenes.

9) **Kötschau.** Über eine von der Blase aus operirte nicht puerperale Vesico-Cervicalfistel.

(Monatsschrift für Geburtshilfe und Gynäkologie Bd. IV. Hft. 4.)

Kasuistischer Beitrag zur Fisteloperation nach Baumm. Ein nach Amputatio uteri aufgetretener retrovesicaler Abscess führte zur Fistelbildung. Die Operation von oben gelang als solche. Nach 6 Tagen trat durch akute Nephritis Exitus ein. Die Methode erwies sich als rationell. **Roesing** (Hamburg).

10) **Ch. Maygrier.** Über intravenöse Kochsalzinfusionen.

(Obstétrique 1896. No. 4.)

Gegen die nach Blutungen entstandene akute Anämie, bei drohendem Eintritt des Todes, dann, wenn die gebräuchlichen Mittel, auch selbst die subkutanen Infusionen im Stiche ließen, und es sich darum handelt, so schnell wie möglich

vorzugehen, hat man in der intravenösen Kochsalzinjektion ein ausgezeichnetes Mittel. Diese Injektionen, welche in großer Menge von $1\frac{1}{2}$—2 Liter sogleich gemacht werden müssen, wirken augenblicklich und mit äußerster Energie. Ihre Wirkung ist oft nur momentan und man muss desshalb sich nicht scheuen, sie mehrere Male, selbst in einigen Stunden, zu wiederholen.

Das zur Ausführung nöthige Instrumentarium ist sehr einfach und leicht zu beschaffen; die Handhabung ist leicht. Die Anwendung der nöthigen Sorgfalt und unter Beobachtung der vom Verf. angegebenen Regeln, sind die Injektionen keineswegs gefährlich; sie können von jedem Praktiker ausgeführt werden. Die gebräuchlichste Stelle, an welcher die Injektion gemacht wird, ist die Vena mediana des Vorderarmes; an den unteren Extremitäten trifft man öfter Thrombosen in den Venen an, wesshalb diese nicht so geeignet sind.

Verf. citirt am Schluss die wohl zu beachtenden Worte von Horrock: Niemals solle man eine Frau an Verblutung sterben lassen, bevor man den Versuch gemacht habe, sie mit intravenösen Kochsalzinfusionen zu retten.

Odenthal (Hannover).

11) P. Römer. Zur Anthropologie des Beckens.

Inaug.-Diss., Halle a/S., 1896.

Verf. beschreibt 5 sudanesische weibliche Becken der Hallenser Sammlung. In den Hauptpunkten stimmt die Beschreibung mit denen Anderer überein. Die Becken sind zierlich und leicht gebaut, die Stellung der Darmbeine ist stark nach außen geneigt. Entgegen Vrolik fand Verf., dass eine auffallende Verkleinerung des Querdurchmessers und Vergrößerung des geraden nicht stattfindet. Der Beckeneingang war 1mal mäßig queroval, 1mal exquisit queroval, 1mal mehr rund als oval, 2mal genau rund. Von einer typischen Beckeneingangsform kann man somit nicht sprechen. Das Kreuzbein ist klein und schmal, 3mal bestand es aus 5, 2mal aus 6 Wirbeln. In der Krümmung des Kreuzbeines finden sich große Verschiedenheiten. Die Sudanesier unterscheiden sich von den verwandten Polynesiern durch ihre niedrigen Becken, während die Schädel beider brachycephal sind. Das malayische Becken ist kleiner als das europäische, niedriger und von zarterem Knochenbau. **Hohl** (Halle a/S.).

12) Simons. Zur Kasuistik der Dermoidcysten des Ovariums.

(Monatsschrift für Geburtshilfe und Gynäkologie Bd. III. Hft. 4.)

Der in der Czempin'schen Klinik operirte Fall machte wegen massenhafter Darmverwachsungen und Kombination mit Pyosalpinx der Gegenseite große diagnostische wie operative Schwierigkeiten. Die Cyste war theilweise intraligamentär entwickelt. So war weder mit Küster's noch Schultze's Methode die Diagnose zu stützen. Die Cyste enthielt Haare, Zähne, ein Stück Alveolen tragenden Knochens und eine Partie an Parotis erinnernden Drüsengewebes. Guter Ausgang. **Roesing** (Hamburg).

13) A. Höfer. Über Dermoidcysten des Beckenbindegewebes.

Inaug.-Diss., Halle a/S., 1896.

Verf. beschreibt eine in der Hallenser Frauenklinik zur Beobachtung gekommene Dermoidcyste des Beckenbindegewebes. Dieselbe bestand bei einer 37 Jahre alten ledigen Person seit 6 Jahren und vergrößerte sich nach und nach und machte außer einem stechenden Schmerz, der sich bis in die linke Unterleibsseite hinzog, keine bedeutenden Beschwerden und war bis zur 3. Geburt, welche den 13. Januar 1895 ohne Besonderheiten in der Klinik verlief, bis zu Kindskopfgröße angewachsen. Anfang 1896 nahm dieselbe noch in gleicher Größe die linke Glutäalgegend ein und wurde von hier aus exstirpirt. Verf. giebt eine genauere Beschreibung des Inhaltes der Dermoidcyste, so wie des feineren histologischen Baues. Er sucht den primären Sitz des Tumors im linken Lig. latum.

Hohl (Halle a/S.).

14) **Westermark** (Stockholm). Ein für ein Ovarienkystom gehaltenes Myoma recti.

(Scalpel 1896. Mai.)

Mannskopfgroßer Tumor, welcher durch eine tiefe Furche in 2 Lappen getheilt war und von mehreren Fingerbreiten oberhalb des Nabels sich in das Becken erstreckte. Auch von der Scheide und dem Mastdarm aus konnte man ihn fühlen und schien er von den Anhängen rechterseits auszugehen.

Bei der Operation von den Bauchdecken aus fand man einen rothbraunen Erguss in der Bauchhöhle, dann den Tumor, der eine ziemlich glatte Oberfläche hatte, weich und fluktuirend war und beim Versuch, ihn aus der Höhle zu heben, heftig blutete. Da es nicht gelang, der Blutung durch Nähte Herr zu werden, wurden in der Trendelenburg'schen Lage rasch die Verwachsungen mit der rechten Tube, der Blase und der Flexur gelöst, worauf der Stiel zugängig wurde und komprimirt werden konnte. Die Blutung stand nun, es wurde eine provisorische Ligatur um den Stiel gelegt. Nunmehr fand sich, dass die Geschwulst noch mit einer Darmschlinge verwachsen war. Sie wurde mit letzterer aus der Bauchhöhle gewälzt und beim Versuch, sie von der Schlinge zu lösen, riss diese in Ausdehnung von 4 cm ein; Lembert-Naht, Rücklagerung in die Bauchhöhle. Die Geschwulst ging von der vorderen Mastdarmwand aus und fühlte man von innen, dass diese in die Ligatur hineingezogen war, so dass ein Theil der Geschwulst zurückgelassen werden musste, um den Mastdarm nicht zu beschädigen. Gebärmutter und Eierstöcke, so wie linke Tube waren normal, die rechte etwas verdickt. Am 5. Tage erfolgte Tod an Ileus durch Abknickung des Darmes an der Nahtstelle.

Die Geschwulst war vom Mastdarm dicht oberhalb des Afters ausgegangen und erwies sich bei der mikroskopischen Untersuchung als bestehend aus Muskelfasern mit Bindegewebe, war also ein Mastdarmmyom. Senn hat 1891 in der Weekly med. review einen ähnlichen Fall veröffentlicht, Berg einen anderen in dem Bericht des Royal Seraphimer Hospital für 1890.

Lühe (Königsberg i/Pr.).

15) **F. Sichler.** Über Zangengeburten.

Inaug.-Diss., Halle a/S., 1896.

Vom 1. Mai 1887 bis 31. December 1893 wurden in der Hallenser Frauenklinik von 2105 Geburten 102 mit der Zange beendigt = 4,84%. Darunter waren 61 Erstgebärende, 40 Mehrgebärende. Wegen Gefahr für die Mutter wurde 42mal (= 41,47%), wegen Gefahr für das Kind 38mal (= 37,25%), wegen Gefahr für beide 19mal (= 18,64%), in usum clinicum 3mal (= 3%) operirt. 2mal musste noch nachträglich perforirt werden. Im Ganzen starben 19% der Kinder, 81% wurden lebend entlassen. 6 Kinder lebten vor der Zangenanlegung nicht mehr sicher, 1 Kind starb bald nach der Geburt an Lues, so dass unter der Zangenentbindung nur 12% starben. In 10% kamen Facialisparesen, in 4% Schädelimpressionen, außerdem Quetschungen, Cephalhämatome etc. vor.

Bei den Müttern wurden im Ganzen 32 Blutungen (= 31,3%), eine mit tödlichem Ausgang, beobachtet. Verletzungen trugen 58 Mehrgebärende (= 57%) davon. Die Temperatur stieg bei 15 Müttern schon unter der Geburt über 38,0°, 39 Mütter (38,2%) machten ein anormales Wochenbett durch. 6 Mütter starben, und zwar 4 an Eklampsie, 1 an unstillbarer Blutung, 1 starb nach Symphyseotomie an Peritonitis. Bei 37 Müttern wurde ein enges Becken konstatirt.

Hohl (Halle a/S.).

16) **W. Riedel.** Haematoma ovarii bei einem Neugeborenen.

Inaug.-Diss., Halle a/S., 1896.

Verf. berichtet über ein in der Hallenser Frauenklinik beobachtetes Hämatom des Ovariums bei einem perforirten und mit Kranioklast extrahirten Neugeborenen. Aus der Geburtsgeschichte ist bemerkenswerth, dass wegen hochgradigen Prolapses die künstliche Frühgeburt eingeleitet werden musste. Die Geburt dauerte vom

7.—15. December 1894. Schließlich wurde die abgestorbene Frucht perforirt und mit dem Kranioklast extrahirt. Bei der Sektion derselben fand sich ein Hämatom des linken Ovariums, welches das ganze Organ ausfüllte und nur von der Albuginea überzogen war. Epithel war nirgends zu finden, so dass man eine Ovarialcyste, in deren Sack eine Blutung stattgefunden hätte, ausschließen konnte. Nach der Ansicht des Verf. handelte es sich um eine echte Ovarialapoplexie, d. h. eine ausgedehnte Blutung in das Stroma und nicht um eine Follikularhämorrhagie. Er hält es für möglich, dass die durch den während der ganzen Schwangerschaft bestehenden Prolaps erzeugte Stauung von Einfluss auf den fötalen Kreislauf gewesen ist und dass das Hämatom durch venöse Stauung entstanden ist.

Hohl (Halle a/S.).

17) **V. Switalsky.** Über Geburtsverletzungen der Vulva und Operationen bei kompletem Dammriss.

Inaug.-Diss., Halle a/S., 1896.

Unter 856 Geburten, vom 1. April 1894 bis 31. März 1896 in der Hallenser Frauenklinik beobachtet, kam es bei 282 zu Verletzungen, also in 32,9%; von diesen fallen 80,9% auf Primiparae, 19,1% auf Multiparae. Von 276 in Betracht kommenden Fällen sind 87,3% per primam intentionem geheilt, 10,2% per secundam und 2,5% nicht. Von 4 kompleten Dammrissen ist 1 per primam, 2 per secundam mit Hinterlassung kleinster Fisteln geheilt, 1 heilte nur zum Theil. Unter den Verletzungen wurden auch die kleinsten mitgerechnet, so dass die Anzahl derselben nicht groß ist. Die eigentlichen Dammrisse kamen nur in 19,7% vor.

Im 2. Theil seiner Arbeit berichtet Verf. über 68 komplete Dammrisse, von denen 64 veraltet, 4 frisch waren. Die Therapie bestand bei ersteren in der Anfrischung nach Simon-Hegar. Die Nähte wurden stets nach dem Darm- und Scheidenlumen und dem Damm zu geknüpft. Es heilten 82,4% primär, 14,7% sekundär, 2 Fälle heilten nicht. Verf. wendet sich sodann gegen das von Apfelstedt in der Münchener med. Wochenschrift 1896 No. 25 empfohlene Verfahren, bei dem die Nähte nur nach dem Damm zu geknüpft werden sollen, und durch welches eine Streckung der Wundflächen unter Benutzung der herzförmigen Naht nach Walcher erzielt werden soll. Verf. weist die der alten Nahtmethode von Apfelstedt gemachten Vorwürfe zurück und behauptet, dass die herzförmig geführte Naht praktisch nicht eine Verlängerung, sondern eine Verkürzung der Wundflächen herbeiführt, da das zu vereinigende Gewebe ja überall weich elastisch und somit kompressibel ist. Diese Behauptung wird praktisch durch Versuche an Genitalien, die in das Winckel-Schultze'sche Phantom eingenäht wurden, bewiesen.

Hohl (Halle a/S.).

18) **H. Schumacher.** Über Salpingitis und Parametritis gonorrhoica im Wochenbett.

Inaug.-Diss., Halle a/S., 1896.

An der Hand von 10 Fällen gonorrhoischer Erkrankungen im Wochenbett bespricht der Verf. den klinischen Verlauf, die Diagnose, Prognose, Prophylaxe und die Therapie dieser Erkrankungen. Bei gonorrhoisch inficirten Frauen können sich bereits während der Schwangerschaft Anzeichen bestehender Infektion in verschiedener Weise einstellen. Dagegen ist ein nicht häufiger Befund das Vorkommen einer Endometritis gonorrhoica unmittelbar vor und während der Geburt. Der Geburtsverlauf wird durch Rigidität der Weichtheile oft erheblich verzögert.

Eine Salpingitis gonorrhoica ohne alle Komplikationen wird selten beobachtet, meist gehen Endometritis, Metritis, Peri- und Parametritis und Pelveoperitonitis mit derselben einher. Die Zeit des Beginnes der Erkrankung ist, wenn bei dem Geburtsverlauf keine erheblichen Komplikationen vorhanden waren, die 2. Hälfte der 1. Woche. Sie beginnt mit einem auffallend raschen Ansteigen der Temperatur bis 40,5° im Anschluss an einen meistens im Verlauf des Morgens stattfindenden Schüttelfrost. Am nächsten Morgen Abfall unter die Norm oder nicht viel unter 38,0°. Dann folgen 2—4 Tage leichte Abendsteigerungen über 38,0°,

denen unter merklicher Abnahme der Pulsfrequenz plötzliches Sinken der Temperatur sich anschließt. Nach 4—10 fieberfreien Tagen kann nach dem Aufstehen oder einer inneren Untersuchung ein erneutes Aufschnellen der Temperatur eintreten. Die gonorrhoische Salpingitis kann auch ohne jede erhebliche Temperatursteigerung verlaufen. Störungen von Seiten des Magens und Darmes gehören zu den regelmäßigen Begleiterscheinungen. In den meisten Fällen sind peritonitische Reizerscheinungen zu konstatiren, die gewöhnlich lokal bleiben.

Subjektiv sind die von rechts nach links wechselnden Schmerzen mit wehenartigem Charakter in der Tubengegend bemerkenswerth. Die Rückbildung des Uterus geht meist ungenügend vor sich. Das Allgemeinbefinden ist gewöhnlich schwer gestört. Die Salpingitis kann ausheilen oder chronisch werden.

Die Diagnose der Tubenerkrankungen an sich ist in Folge der komplicirenden Begleiterkrankungen oft sehr schwer. Die gonorrhoische Natur derselben muss wegen der Schwierigkeit der bakteriologischen Untersuchung aus den klinischen Symptomen gestellt werden.

Die Prognose ist quoad vitam gut, quod sanitatem ungewiss zu stellen.

Prophylaktisch kann man durch desinficirende Behandlung in der Schwangerschaft die Gefahr der Wochenbetterkrankung in gewissem Grade vermindern.

Die Behandlung ist im Wesentlichen eine symptomatische. Absolute Bettruhe ist nothwendig. Jede innere Untersuchung ist nach Möglichkeit zu vermeiden.

Hohl (Halle a/S.).

19) Altuchoff und Snegiroff (Moskau). Eine neue Methode der Unterbindung der Arteriae uterinae per laparotomiam.

(Monatsschrift für Geburtshilfe und Gynäkologie Bd. III. Hft. 6.)

Die Verff. empfehlen, gestützt auf A.'s anatomische Studien und S.'s klinische Erfahrung, in 8 kurz referirten Fällen die Art. uterina nach Spaltung des Lig. latum durch Anziehen des Lig. rotundum nach vorn erst vom Ureter zu entfernen und dann in situ zu unterbinden. Lässt man die Ligatur der Plexus pampiniformes und der Ligg. rotunda folgen, so kann der Uterus fast blutlos entfernt werden. Die Auffindung ist zuweilen schwierig. **Roesing** (Hamburg).

20) Peters. Incarceration eines »Col tapiroïde« in einem Schatz-schen Schalenpessar.

(Monatsschrift für Geburtshilfe und Gynäkologie Bd. III. Hft. 2.)

Verf. kann seinem im Vorjahre veröffentlichten Fall einen zweiten hinzufügen. Die Einklemmung der seit $4^1/_2$ Jahren prolabirten, primär hypertrophischen Portio bestand seit etwa 8 Tagen. Die Portio wurde amputirt. Glatte Heilung.

Verf. neigt zu der Ansicht, dass es sich bei den isolirten Portioprolapsen häufig um angeborene, nach Rösger's Untersuchungen auf Entwicklungsfehler wohl zurückführbare Bindegewebshypertrophien handle. Doch sind auch später erst auftretende Fälle sicher beobachtet, wenn auch histologisch nicht aufgeklärt.

Roesing (Hamburg).

21) Beuttner. Ulcus rotundum simplex vaginae.

(Monatsschrift für Geburtshilfe und Gynäkologie Bd. III. Hft. 2.)

Diese Erkrankung ist zuerst von Zahn in Virchow's Archiv beschrieben und daher den Gynäkologen wenig bekannt geworden. Obwohl die veröffentlichten Fälle sehr spärlich sind, so scheint das Ulcus rotundum doch nicht so übermäßig selten. Ätiologisch ist Erkrankung der Gefäße anzuschuldigen. Symptome können fehlen oder die eines Katarrhs sein. Differentialdiagnostisch kommen besonders Verätzungen in Betracht. Prognose ist dubia. Therapie soll im Wesentlichen zuwartend sein. **Roesing** (Hamburg).

Originalmittheilungen, Monographien, Separatabdrücke und Büchersendungen wolle man an *Prof. Dr. Heinrich Fritsch* in Bonn oder an die Verlagshandlung *Breitkopf & Härtel* einsenden.

Druck und Verlag von Breitkopf & Härtel in Leipzig.

Centralblatt

für

GYNÄKOLOGIE

herausgegeben

von

Heinrich Fritsch

in Bonn.

Einundzwanzigster Jahrgang.

Wöchentlich eine Nummer. Preis des Jahrgangs 20 Mark, bei halbjähriger Pränumeration. Zu beziehen durch alle Buchhandlungen und Postanstalten.

No. 11. **Sonnabend, den 20. März.** **1897.**

I. Über ein einfaches Verfahren gegen post partum-Blutungen ex atonia uteri.

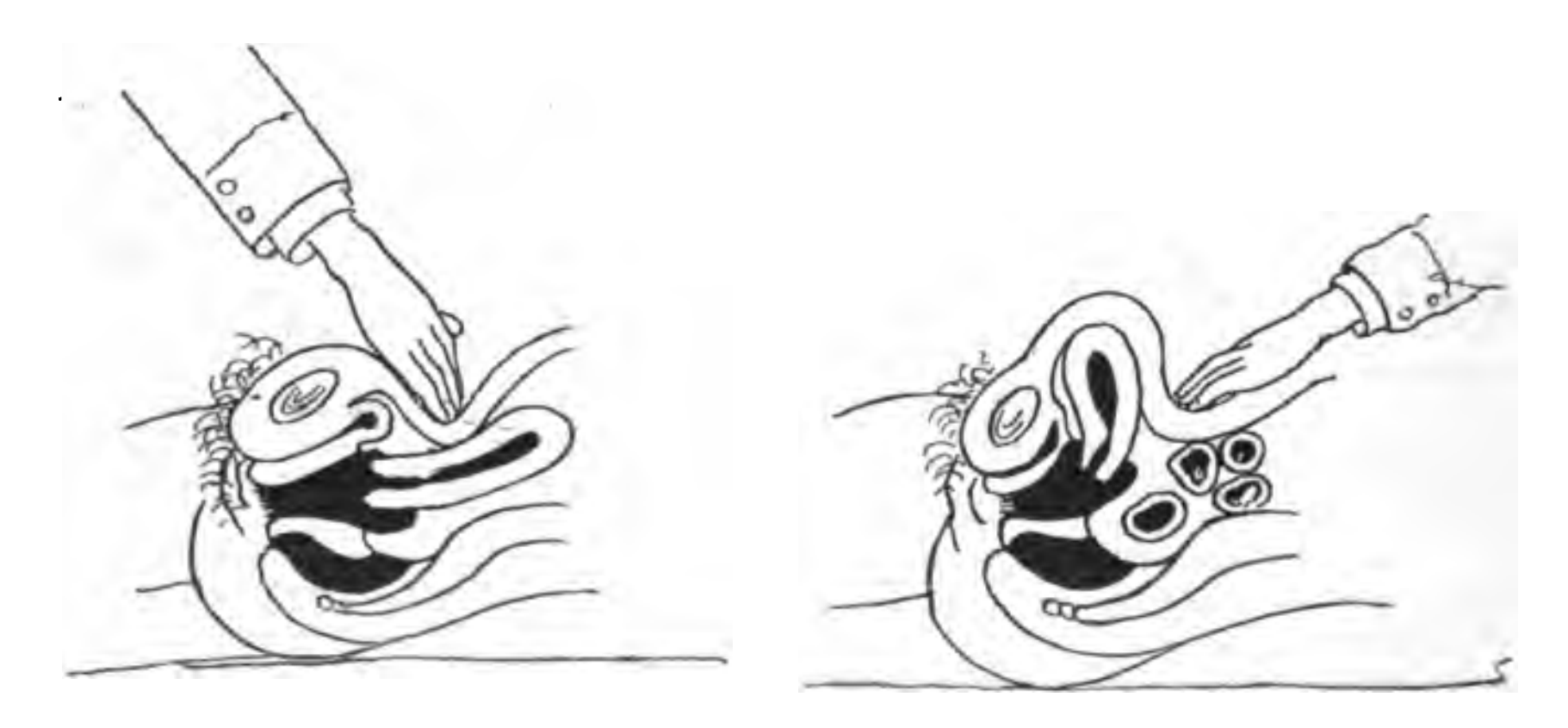
Von

Dr. F. **Kumpf** in Wien-Neuhaus.

Bei häufiger Verwerthung der gynäkologischen Massage können dem aufmerksamen Beobachter Veränderungen, welche speciell der Uterus in vielen Fällen in seiner Gestalt und Konsistenz auf gewisse Manipulationen hin, die alle als mechanische Reize aufzufassen sind, zeigt, nicht entgehen. Durch diesbezügliche Publikationen Lindblom's und Ahrendt's aus den Jahren 1890 und 1891 mit sehr differirenden Anschauungen wurde ich veranlasst, eingehendere Beobachtungen und Versuche nach dieser Richtung hin anzustellen. Aus dem Ergebnisse derselben erwähne ich hier nur, dass die von mir diesbezüglich meines Wissens zuerst angewandte, in bestimmter Weise auf den Uterus applicirte »Zitterdrückung«, eine in der

schwedischen Heilgymnastik als mechanischer Nerven- und Muskelreiz häufig verwendete Manipulation ganz besonders rasch eintretende, intensive und langandauernde Kontraktion des Uterus auszulösen im Stande ist.

Bei der Anwendung dieser Manipulation ging ich von der physiologischen Thatsache aus, dass mechanische Muskel- und Nervenreize dann besonders kräftig und andauernd kontraktionserregend zu wirken, resp. einen Tetanus des Muskels hervorzurufen im Stande sind, wenn sie sehr rasch auf einander folgen. Für die Muskeln der Säugethiere beträgt die nothwendige Zahl der Einzelreize in der Sekunde, um einen Tetanus zu erzeugen, 20—30. Landois hat nun, indem er die Bewegungen seines willkürlich vibrirenden rechten Armes auf die schwingende Stimmgabelplatte übertrug, nachgewiesen, dass dieser 30—40 Einzelzuckungen in der Sekunde zu produciren im Stande ist, bei entsprechender Übung wahrscheinlich noch mehr. Diese in entsprechender Weise auf motorische Nerven oder Muskeln als Er-



schütterung übertragen, sollten nun tetanisirend wirken, wie dies auch meine Erfahrungen mit den erwähnten Zitterdrückungen bezüglich des nicht graviden oder puerperalen Uterus der Frau darzuthun schienen. Eine Reihe von Thierversuchen, die ich durch die Güte des Herrn Prof. Exner im physiologischen Institute der Universität auszuführen in der Lage war und die an anderer Stelle publicirt werden, haben nun ebenfalls die ganz hervorragende kontraktionserregende Wirkung der Zitterdrückungen auf den Uterus dargethan.

Ich war desshalb überzeugt, dass sich diese Manipulation auch bei atonischen Blutungen der Nachgeburtsperiode vortheilhaft verwenden lassen müsse. Übereinstimmend wird ja angenommen, dass es bei diesen hauptsächlich darauf ankommt, rasch kräftige und andauernde Kontraktionen des Uterus hervorzurufen.

Da ich seit Jahren mich nicht mehr mit Geburtshilfe beschäftige, hatte ich nur zufälllig während meines Landaufenthaltes Gelegenheit,

die von mir vorher an Frauen außerhalb des Puerperiums und an Thieren als besonders wirksam erprobte mechanische Reizmethode auch nach dieser Richtung zu verwerthen und zwar bei 2 Fällen schwerer atonischer Blutung post partum, in beiden Fällen mit ganz ausgezeichnetem Erfolge. Wenige Sekunden nach erfolgter Applikation der Zitterdrückungen auf den erschlafften, kaum zu palpirenden Uterus erfolgte ungemein kräftige Kontraktion desselben, die durch mehrere Minuten anhielt, ohne wieder in vollständige Erschlaffung überzugehen. In größeren Pausen noch 3—4mal wiederholte Zitterdrückungen hatten denselben Effekt und der Uterus behielt hierauf dauernd seinen normalen Tonus. Die Blutung hörte sofort auf und die Pat. erholten sich relativ rasch. Vorher war die gebräuchliche unimanuelle Massage des Uterus und die Methode von Breisky ganz ohne Effekt bereits versucht worden. — Technisch verfuhr ich folgendermaßen, wie dies auch zum Theil aus nebenstehenden Zeichnungen zu ersehen ist:

Ich stellte mich an die rechte Seite des Lagers, das Gesicht der Pat. zugewendet, setzte den in allen Gelenken steifgehaltenen Arm, bezw. die Hand, mit den Fingerspitzen nahezu im rechten Winkel gegen die Bauchwand der Pat. in der Mitte zwischen Symphyse und Nabel an und drückte dann kräftig unter so rasch als möglich auf einander folgenden zitternden Bewegungen des Armes gegen die Wirbelsäule. Die Kontouren des vorher nicht zu palpirenden Uterus traten nach wenigen Sekunden deutlich hervor, worauf ich dann diese Zitterdrückung, meine Stellung zur Pat. entsprechend ändernd, auf die hintere Fläche des Uterus, denselben gegen die Symphyse andrückend, durch etwa 10 Sekunden applicirte, nach welcher Zeit der Uterus vollständig kontrahirt war. Bei nach einiger Zeit wieder eintretender Erschlaffung wiederholte ich die Manipulationen noch 2—3mal in größeren Pausen.

Zweifellos ist dieses Verfahren ungemein einfach, ohne jeden Zeitverlust, ohne jedes Hilfsmittel, vollständig gefahrlos und von jedem praktischen Arzte auszuführen. Dasselbe ist physiologisch wohl begründet, und wenn auch die Zahl von Fällen, in denen ich es zu verwenden in der Lage war, nur 2 beträgt, so glaube ich doch an die Herren Kollegen, die sich mit Geburtshilfe beschäftigen, das Ersuchen richten zu dürfen, dasselbe einer weiteren Prüfung zu unterziehen.

In Gebäranstalten könnte zur Applikation dieses mechanischen Reizes auf den Uterus auch vortheilhaft einer der bekannten Vibrationsapparate — z. B. jener von Ewer — verwendet werden, da durch dieselben noch intensivere Wirkungen zu erzielen sind.

II. Zur Frage über die Behandlung des Krebses mit Chelidonio majore.

Vom

Geburtshelfer **J. Johann Kalabin** in Moskau.

Hiermit erlaube ich mir die Aufmerksamkeit meiner Leser mit kurzer Beschreibung eines Falles von Carcinom in Anspruch zu nehmen.

Erwähnter Fall ist von mir beobachtet worden und mit Chelidonio majore behandelt.

Die Frage über die Wirkung des Chelidonium majus bei Carcinom ist bisher noch nicht vollkommen beantwortet. So sind in der »Gesellschaft russischer Chirurgen in Moskau«, in der »Gesellschaft russischer Ärzte in Moskau« eine ganze Reihe von Fällen besprochen worden, wo bei carcinomatösem Leiden das Chelidonium majus negativen Erfolg hatte; solche Fälle wurden in zwei unserer Stadtkrankenhäuser beobachtet. Ärzte zweier anderer Krankenhäuser führten dagegen Fälle an, wo, nach Kuren mit Chelidonium majus bei verschiedenen Carcinomkranken, Besserung sowohl im Allgemeinbefinden als auch lokal zu konstatiren war. Solche Widersprüche finden wir auch in der Litteratur; daher scheint es mir zeitgemäß, derartige weitere Beobachtungen zu veröffentlichen.

Am 30. Mai 1895 wandte sich an mich eine Kranke von 45 Jahren, mittleren Wuchses, die schon seit 24 Jahren verheirathet und kinderlos ist. Sie menstruirt seit ihrem 15. Jahre, die Menses stellten sich regelrecht ein; sie dauerten bis zur Heirath 3—4 Tage in Zwischenräumen von 3 Wochen, waren nicht stark und schmerzlos; nach der Heirath halten die Menses 4—5 Tage an, kommen alle 3 Wochen, sind nicht stark und schmerzlos. An Fluor leidet Pat. fast beständig; die Exkretion (der Abfluss) ist bald gelb, bald blutig gefärbt, von unangenehmem Geruch und ätzend. Der Fluor hält schon einige Jahre lang an, blutig gefärbt ist er seit dem Januar 1895, auch stellen sich oft heftige Schmerzen im Unterleib, in den Leisten, im Kreuz und in der Lumbalgegend ein. Schmerzhaft ist auch das Uriniren, oft ist es sehr erschwert, eine Irritation der Blase ist nicht zu konstatiren. Auch kommt es vor, dass der Coïtus Schmerzen verursacht, binnen der letzten 2 Jahre hat er den Charakter vom Coïtus interruptus.

Die Digestion: Bei mittlerem Appetit leidet Pat. an Sodbrennen und Aufstoßen mit dem Geruch nach faulen Eiern, oft stellt sich Übligkeit ein, doch ohne Erbrechen. Pat. hat zeitweise Schmerzen in der Herzgrube, Neigung zur Verstopfung und geringen hämorrhoidalen Blutungen. Das Blutsystem ist normal. Respirationsorgane: Pat. hat oft Athemnoth, die Perkussion und Auskultation ergiebt nichts Abnormes. Das Nervensystem: Im Verlauf der letzten Jahre hatte die Pat. viel Kummer zu erleben; sie ist leicht erregbar und hat oft Kopfweh.

Die Inspektion der Genitalien ergab Folgendes: die äußeren Theile sind normal. An der Vorderseite der Vagina, sub urethra, befindet sich eine harte, höckerige, walnussgroße, unbewegliche Geschwulst mit breiter Basis; an der Oberfläche ist die Geschwulst etwas ulcerirt. Die mikroskopische Untersuchung eines excidirten Stückchens stellte ein Carcinom der Vagina fest.

Der Uterus und seine Adnexe erwiesen sich bei der Untersuchung normal. Der Kranken wurde eine Operation vorgeschlagen, sie ging darauf ein und am 9. Juni 1895 entfernte ich unter Chloroformnarkose den Tumor an der vorderen

Wand der Vagina, gleichzeitig excidirte ich ein Stück Schleimhaut, die mir infiltrirt schien und eine Falte dicht am Orificium urethrae bildete. Mikroskopisch erwies sich dieses Stück frei von Krebsinfiltration. Die Heilung verlief per primam intentionem, im Verlauf von einigen Tagen war Pat. auf den Füßen und fühlte sich vollkommen gesund bis zu Ende December 1895. Jetzt merkte sie einen spärlichen, blutigen Ausfluss per vaginam und fühlte einen schneidenden Schmerz beim Uriniren. Im Januar 1896 konstatirte sie eine kleine Geschwulst am Orificium urethrae, die allmählich an Größe zunahm und den Ausfluss vermehrte. Im Anfang Juni 1896 wandte sich die Kranke wieder an mich.

Bei der Untersuchung erwies es sich, dass am Orificium urethrae sich wiederum eine cancröse Geschwulst gebildet hatte, die Oberfläche dieser walnussgroßen Geschwulst war zum Theil ulcerirt. Die Operationsstelle an der vorderen Vaginalwand, die Stelle, wo früher der Tumor excidirt worden war, hat eine dünne, gerade Narbe aufzuweisen, weder die Narbe selbst, noch die angrenzenden Gewebe enthalten Spuren von cancröser Infiltration.

Die Kranke ist nochmals geneigt, sich einer Operation zu unterwerfen; letztere ist von mir am 6. Juni 1896 gemacht worden. Die cancröse Geschwulst, die um das Orificium externum urethrae herum gesessen hatte, ist excidirt worden. Genesung per primam intentionem. Bis Anfang September 1896 ist die Kranke gesund gewesen. Hierauf merkte sie wiederum eine Geschwulst an der äußeren Öffnung der Harnröhre, abermals traten blutiger Fluor und schmerzhaftes Uriniren auf.

Am 16. September 1896 wandte sich die Kranke aufs Neue an mich. Bei Besichtigung konstatirte ich ein Recidiv des Carcinoms circ. orificium externum urethrae. Da ich es für unmöglich hielt, auf operativem Wege den Tumor total zu entfernen, weil er in der Tiefe die Gewebe in Mitleidenschaft gezogen hatte, schlug ich der Kranken vor, sich mit Chelidonio majore behandeln zu lassen.

Es ist ihr Extractum fluidum chelidonii majoris 1 Kaffeelöffel 3mal täglich zum Einnehmen verschrieben worden, das sie des Morgens, Mittags und Abends in einem halben Weinglas Wassers trinken soll. Vom 16. September 1896 bis zum 16. December 1896 nahm sie das Mittel derart ein, hatte somit 400 g Extracti zu sich genommen. Auf die Verdauungsorgane hatte das Extrakt keine schlechte Wirkung. Der Appetit blieb wie vorher; das Aufstoßen und Sodbrennen waren vergangen. Die Schmerzen in der Herzgrube waren gelinder, hämorrhoidale Blutungen waren während der ganzen Zeit des Gebrauches nicht aufgetreten. Nur wurden die Verstopfungen anhaltender, ohne Klysma konnte die Kranke nicht zu Stuhl gehen. Die exulcerirte Oberfläche des Tumors wurde täglich mit Extr. chelidonii maj. 2, Glycerini 1 bestrichen; im Ganzen sind mehr wie 100 Einpinselungen gemacht worden. Betreffende Stellen wurden nach dem Bestreichen blutarm und nahmen eine schmutzig-gelbe Farbe an, weil die oberen Schichten vom Chelidonium durchtränkt zu sein schienen. Die exulcerirten Stellen des Tumors, die sonst bluteten, bluteten nach dem Bestreichen nicht mehr. Bei diesen Manipulationen fühlte die Kranke jedes Mal ziemlich starkes Brennen.

Ins Gewebe der Geschwulst selbst sind 8 Spritzen Pravaz einer Lösung von Chelidonium injicirt worden am 17. September 1896, 20. September 1896, 28. September 1896, 11. Oktober 1896 und 13. December 1896. Extracti chelid. maj. 4, Aquae destillatae 1, Glycerini 1. Außerdem sind 2 Injektionen von Extr. chelid. maj. aquosum spissatum et aqua destillata āā gemacht worden. Vor jeder Injektion wurden betreffende Stellen sorgfältig mit Karbollösung abgewaschen und die Injektionsspritze sterilisirt.

Die Injektionen an und für sich waren überaus schmerzhaft; die Kranke musste jedes Mal lange überredet werden. Während der Injektion schrie die Kranke, obgleich sie sonst geduldig war. Manches Mal blutete die Stelle des Einstiches. Bei einigen Injektionen konnte man sehen, dass die Injektionsflüssigkeit die Oberfläche des Tumors durchtränkte und auf diese Weise herausquoll. In 10—15 Minuten post injectionem trat heftiges Fieber auf, die Temperatur stieg bis auf 40°. Auch fühlte sich die Kranke an den folgenden Tagen ganz zerschlagen

und ermattet. Der Appetit schwand. Nach der 3. Injektion vom 26. September 1896 dauerte ein solcher Zustand 10 Tage lang fort. Frostanfälle und Fieber traten auch dann ein, wenn die einzuspritzende Flüssigkeit vor dem Gebrauch sterilisirt wurde. Nach einer Injektion trat eine kleine Suppuration auf; alle anderen verliefen in dieser Hinsicht normal. Der Tumor selbst schien am folgenden Tage post injectionem geschwollen zu sein, die Schwellungen hielten 24 Stunden an, dann nahm der Tumor die frühere Form an.

Die Resultate einer 3monatlichen Behandlung mit Chelidonium majus sind folgende: das Allgemeinbefinden der Pat. ist ein besseres, die Kranke ist kräftiger geworden. Lokal ist die ulcerirte Oberfläche des Tumors kleiner geworden, dem Anschein nach scheint die Wunde sich vernarben zu wollen, dabei ist vom 20. Oktober 1896 konstatirt worden, dass das Carcinom sich weiter verbreitet hat und zwar in die Tiefe der Länge der Harnröhre nach, gleichzeitig auch seitlich und nach oben hin zu dem Beckenknochen. Nach der Exploration vom 15. December 1896 hatte der Tumor den dreifachen Umfang wie vor der Kur mit Chelidonium majus. Somit hat der Gebrauch von Chelidonium majus in meinem Fall bei Carcinoma negative Resultate gegeben.

III. Ein neues Verfahren in der Behandlung der Retrodeviatio uteri (Retroflexio und Retroversio).

(Cuneo-Hysterectomia anterior, kombinirt mit intra-abdominaler Verkürzung der Ligg. rotunda.)

Von

Prof. Dr. **Thomas Jonnesco** in Bukarest.

Die Retroflexio uteri ist fast immer mit Retroversio verbunden. In der That findet man sehr selten Fälle, wo die Retroflexio die einzige Deviation des Uterus bildet. Sehr oft bestehen gleichzeitig andere Krankheitserscheinungen, wie Endometritis, Metritis parenchymatosa, oder mehr oder minder schwere Erkrankungen der Adnexe (einfache oder eitrige Adnexitis).

In anderen Fällen bildet allein die Deviatio uteri das ganze Krankheitsbild. Sie kann fix oder mobil sein. So z. B. sind die Symptome mancher von dieser Krankheit heimgesuchten Frauen mitunter mehr der Adnexitis als der Retrodeviatio zuzuschreiben. In den meisten Fällen gehören die Symptome der letztgenannten Affektion allein an. Unter diesen Symptomen sind Dysmenorrhoe, Schwere im Becken, Obstruktion, Magen- oder Darmbeschwerden etc. zu nennen.

In jenen Fällen, wo die Deviatio uteri nur eine Nebenerscheinung des Krankheitsbildes ist, soll die Behandlung nur gegen die Adnexitis gerichtet sein. Dann ist Laparotomie und gänzliche oder einseitige Kastration angezeigt. In denjenigen Fällen, wo beiderseitige Läsionen der Adnexe konstatirt wurden, kann man Hysterectomia totalis vaginalis ausführen. Ich glaube, dass in diesen Fällen der Abdominalschnitt vorzuziehen ist.

In den Fällen aber, wo die Adnexe nicht beschädigt sind und wo die fixe oder mobile Retrodeviation allein und für sich das ganze Krankheitsbild ausmacht, soll der chirurgische Eingriff dahin zielen, den unbeweglichen Uterus zu mobilisiren, dann die Reduktion seiner

Biegung, Erhaltung dieser Reduktion und Suspension des Uterus in einer Stellung, durch welche derselbe sich mehr der normalen Lage nähert, zu erzielen. Alle diese Desiderata können nur durch einen abdominalen Eingriff erfüllt werden. Denn nur eine Laparotomie kann die Freimachung und Ausgleichung des Uterus erlauben; die Cuneo-Hysterectomia anterior wird demselben seine normale und beständige Anteflexio wiedergeben, und die Verkürzung der Ligg. rotunda wird ihn in dieser normalen Stellung erhalten.

Kein einziger der bis nun vorgeschlagenen Eingriffe konnte vollständig den oben genannten Anforderungen genügen. Manche dieser Eingriffe betreffen nur die Suspensionsligamente des Uterus und können höchstens die Retroversion modificiren. So ist die Operation von Alexander, von Gill-Whylie etc. Andere Operationen betreffen direkt den Uterus, um ihn zu fixiren, ohne seine Biegung auszugleichen, wie z. B. die Hysteropexia abdominalis, vaginalis, Hysterocystopexia etc.

In der Überzeugung, dass diese Eingriffe, welche nur einen einzigen Theil des Problems der Heilung von Uterusdeviationen zu lösen vermögen, ungenügend sind, habe ich nach einem Verfahren gesucht, welches sowohl die Biegung des Uterus, wie auch die Erschlaffung seiner Suspensionsbänder beseitigen soll.

Unnöthig ist es, hinzuzufügen, dass im Falle, wo eben so eine Endometritis vorhanden ist, eine Curettage dem unten beschriebenen Verfahren vorangehen soll.

Ich habe Gelegenheit gehabt, diese neue Operation bei einer 22jährigen Nullipara anzuwenden. Als krankhafte Erscheinungen waren Dysmenorrhoe, Schmerzen im Becken, gewöhnliche Konstipation und schwieriger Stuhlgang notirt. Uterus von normaler Größe in gänzlicher Retroflexio und Retroversio, aber genug mobil.

Die Operation, die ich ausführte, bestand in Folgendem:

Laparotomie, von der Symphyse beginnend, in einer Länge von 12 cm. Der Uterus wurde mit einer Muzeux'schen Zange hervorgezogen und von seinen Verklebungen im Douglasraum befreit. Die Retroflexio wird reducirt und dann wird die Hysterectomia cuneoformis anterior uteri in folgender Weise ausgeführt: das Peritoneum wird quer auf der vorderen Fläche des Uterus im Fundus vesicouterin. von einer Seite zur anderen incidirt. Der untere Lappen dieses Einschnittes wird mit einer Pincette hervorgezogen und mit dem Zeigefinger wird in einer Fläche von 2 cm die Blase vom Uterus isolirt. Dann wird auch der obere Lappen des Peritoneums aufgehoben, so dass die vordere Fläche des Uterus, an der Stelle des Flexionswinkels, bis auf ca. 3 cm entblößt wird. Darauf wird mit dem Bistouri, der Flexionsbiegung gemäß, ein Keil von der ganzen Breite des Uterus excidirt, dessen Basis $2^1/_2$ cm Breite hat und dessen Spitze bis zur Mucosa hinreicht, ohne dieselbe zu berühren. Nach Ausschneidung dieses Keiles bleibt eine dreieckige Wunde, die auf folgende Weise geschlossen wird: die Reverdin'sche Nadel dringt ca. 2 mm am Rande der Wunde ein, geht durch die ganze Dicke des Uterus und kommt am entgegengesetzten Rande wieder heraus. Auf diese Weise werden 3 Knopfnähte mit Katgut, eine mittlere und zwei seitliche, angelegt. Diese Nähte haben den Zweck, die Hämostase und eine vollständige Verlöthung der Wunde zu erreichen. Über diese Etage legt man eine zweite Kürschnernaht mit feinem Katgut, welche die Peritoneumlappen vereinigt. Durch diese Operation wurde die Retroflexion in eine normale Anteflexion verwandelt.

Der zweite Moment der Operation besteht in der intra-abdominalen Verkürzung der Ligg. rotunda (Operation von Gill-Whylie), welche ich folgendermaßen ausgeführt habe: das hintere Ende des Lig. rotundum wurde in einer Länge von 1 cm angefrischt und nach Hervorziehen am Orificium internum des Leistenkanals wurde das Lig. rotundum auch dort auf 1 cm angefrischt. Ich zog dann einen Seidenfaden durch die beiden Enden. Es wurden die beiden angefrischten Flächen mit einander vereinigt. Auf der so entstandenen Biegung des Lig. rotundum legte ich noch 5 solche Seidennähte an. Um diese Biegung noch mehr zu verstärken, zog ich durch das Lig. latum einen Faden in U-Form, und die Enden dieses Fadens wurden hinten zusammengebunden. Diese Operation wurde auf beiden Seiten gemacht.

Nachdem ich also die sichere Fixation des Uterus in seiner neuen Stellung ausgeführt, habe ich die Bauchwand durch Nähte in 3 Etagen geschlossen: die erste schloss die Serosa und die Muskelwand, die zweite das Unterhautzellgewebe, beide mit Knopfnähten, und die dritte die Zwischenhaut. Alle Nähte wurden mit Katgut gemacht.

Drainage wurde weggelassen.

Der Verlauf nach der Operation war reaktionslos. Heilung per primam. Die Narbe war beinahe unsichtbar und das Heilungsresultat ausgezeichnet. 6 Tage nach der Operation trat die Menstruation ein, welche reichlich und schmerzfrei war, mit einem Wort ganz normal, wie noch nie vorher. Bei der bimanuellen Untersuchung findet man den Uterus in permanenter Anteflexion und gut fixirt. Der Fundus uteri ist frei, mobil und genügend befestigt.

Ich bin der Meinung, dass heut zu Tage, wo die Interventionen am Abdomen so gute Folgen haben, mein vorgeschlagener Eingriff unzweifelhaft die bevorzugte Operation in allen fixen oder beweglichen Retrodeviationen des Uterus sein wird.

---

1) **F. Kumpf** (Wien). Über den Einfluss mechanischer Reize auf den Uterus der Frau und einschlägige Thierversuche.

(Wiener klin. Wochenschrift 1897. No 5.)

Wie K. eingänglich erwähnt, will er sich in vorliegendem Aufsatz darauf beschränken, diejenigen mechanischen Reize, ihre verschiedene Art und Wirkung zu besprechen, welche durch das Gefühl wahrnehmbare Veränderungen der Gestalt und Konsistenz des Uterus der Frau hervorzurufen im Stande sind und, die diesen Veränderungen zu Grunde liegenden physiologischen Vorgänge.

Veranlassung zu seinen Studien gaben K. die differirenden Ansichten Lindblom's und Arendt's. Die Ergebnisse Jener bilden zum Theil eine Bestätigung der Arendt'schen Anschauungen, bringen aber auch Neues.

Nahezu jeder Uterus reagirt auf gewisse mechanische Reize durch Veränderung in seiner Gestalt und Konsistenz. Die Größenveränderung ist meistens nur scheinbar.

Diese Veränderungen erfolgen auf kräftigere oder länger einwirkende Reize. Die Art und Dauer der Veränderungen wird eingehend besprochen.

Besonders irritabel erscheinen die Gegend des großen Cervical-

ganglions, die seitlichen Bänder des Corpus uteri und dessen hintere Fläche.

Besonders wirksam, was Intensität und Raschheit des Eintretens der Kontraktion betrifft, erweisen sich stärkere Verschiebungen des Uterus nach hinten oder nach den Seiten, besonders die Uterushebung und die von K. zu diesem Zweck zuerst angewandte Zitterdrückung.

Es folgt die Beschreibung der Technik bei Uterushebung und Zitterdrückung.

Allmählich an Intensität zunehmende und länger dauernde Reize setzen die Erregbarkeit der sensiblen und motorischen Nerven und der Muskulatur unter die Norm herunter.

Die Zitterdrückung hat K. in 2 Fällen von Atonia uteri mit sehr gutem Erfolg versucht und empfiehlt weitere Versuche mit dieser Methode sowohl bei Atonia uteri als zur Einleitung der künstlichen Frühgeburt, bei Wehenschwäche intra partum und zur Austreibung der Nachgeburt.

Zur Ergänzung und Kontrolle seiner Beobachtungen führte K. im physiologischen Institut der Universität Thierversuche an narkotisirten Kaninchen, Hunden, Katzen und einem Affen (physiologisches Kochsalzbad, eröffnete Bauchhöhle) aus.

Die Resultate der interessanten Versuche, deren Details im Original nachgesehen werden müssen, stimmen mit den Beobachtungen an der Frau, den aus diesen gezogenen Schlüssen so wie unter einander im Wesentlichen überein.

Interessant ist, dass es bei kräftiger Kontraktion des Uterus beim Kaninchen zu einer förmlichen, von K. Erektion bezeichneten, Aufrichtung desselben kommen kann.

Von den zahlreichen anderen Ergebnissen sei nur noch hervorgehoben, dass intensivere Wirkungen durch starke Elevation des Uterus, und durch den Zitterdrückungen entsprechenden Erschütterungen erzielt wurden. Der lokale und allgemeine Blutgehalt des Organs erscheint, was die venösen Gefäße betrifft, vermindert. Bei Fortdauer der Reize tritt Herabsetzung der Erregbarkeit für einige Zeit ein.

Dittel jr. (Wien).

---

2) **F. Schauta** (Wien). Die vaginale Ovariotomie.

(Wiener med. Wochenschrift 1897. No. 1.)

Nach kurzer Übersicht über die Entstehung und Geschichte der vaginalen Köliotomie überhaupt, ihre Anwendung bei Adnextumoren, Myomen und Extra-uterin-Schwangerschaft kommt S. zur Besprechung des »jüngsten Stadiums auf dem Wege der Ersetzung abdomineller Operationen durch vaginale«, der vaginalen Ovariotomie.

Da die Indikationsstellung sehr präcis sein muss, ist ein besonderes Augenmerk auf sorgfältige Diagnostik zu richten.

Nur gut bewegliche, weder mit den Bauchdecken noch mit Darmschlingen durch ausgebreitete Verwachsungen adhärente Ovarial-

cysten eignen sich für den vaginalen Weg. Ausgenommen von dieser strengen Indikationsstellung sind viele Fälle von intraligamentären Cysten. Dagegen wird als Kontraindikation hervorgehoben maligne Degeneration bei Tumoren, die wegen ihrer Größe verkleinert werden müssten.

Es folgen Winke bezüglich der Diagnose und die Besprechung der Technik in einfacheren Fällen, ferner bei multilokulären Cysten, intraligamentären Tumoren und Dermoiden so wie die Erwähnung der Nachbehandlung.

Von S. und seinen Assistenten wurden bis jetzt 23 Fälle operirt, von denen einer letal endete, doch kann in diesem Fall der Ausgang nicht der Methode zugeschrieben werden. **Dittel jr.** (Wien).

---

3) E. **Wertheim** (Wien). Die vaginalen Wege in die Peritonealhöhle.

(Wiener klin. Wochenschrift 1897. No. 6.)

In vorliegendem Aufsatz nimmt W. Stellung gegen die durch Mackenrodt (Sammlung klin. Vorträge N. F. No. 156, Leipzig, Breitkopf & Härtel) erfolgte ungünstigere Beurtheilung des vorderen Scheiden-Bauchschnittes gegenüber dem hinteren.

W. giebt zwar zu, dass die Technik und Wundversorgung beim hinteren Scheiden-Bauchschnitt einfacher ist als beim vorderen, im Übrigen aber ist der vordere Schnitt dem hinteren in Bezug auf Zugänglichmachung von Uterus, Adnexen und Ligamenten überlegen.

Wie näher ausgeführt ist, zeigt sich diese Überlegenheit bei allen hier in Betracht kommenden Operationen, bei der Enukleation von Myomen mit Vernähung des Geschwulstbettes selbst dann, wenn dieselben in der hinteren Wand sitzen, bei der Verkürzung der Ligamenta sacro-uterina, bei der Lösung von Verwachsungen (bei der sich das bimanuelle Arbeiten in ausgezeichneter Weise verwerthen lässt) und ganz besonders bei der Exstirpation der Adnexe und ihrer Tumoren.

Ein weiterer Vortheil des vorderen Schnittes ist die bessere Zugänglichkeit von Tumoren, die in Folge ihrer Größe im kleinen Becken keinen Platz haben. Dies gilt besonders für große Ovarialcysten, jedoch auch für die vaginale Exstirpation großer Myome mittels Morcellement.

Die Wundversorgung ist auch beim vorderen Schnitt in vollkommener Weise möglich.

Zum Schluss betont W., dass der vordere Schnitt nicht principiell vorzuziehen sei; auch der hintere Schnitt habe seine Indikationen. Beide Schnitte seien nicht in absoluten Gegensatz zu bringen, sondern sie lassen sich kombiniren.

Durch die gegenseitige Ergänzung beider Schnitte werde eine Erhöhung der Leistungsfähigkeit des vaginalen Operirens erreicht.
Dittel jr. (Wien).

---

4) **G. Woyer** (Wien). Die Therapie der Retrodeviationen des Uterus in der Klinik Schauta. (Wiederholt aus dem Jahrbuch der Wiener k. k. Krankenanstalten. III. Jahrgang 1894.)

(Allg. Wiener med. Zeitung 1897. No. 1—3.)

W. berichtet über die innerhalb eines Zeitraumes von 3 Jahren zur Behandlung gelangten Retrodeviationen. Auf eine Gesammtzahl von 8190 Frauen kamen 555 Fälle von Retrodeviation (also ca. 7%) mit Ausschluss der mit Adnexerkrankungen kombinirten Fälle. Mobile Retrodeviationen waren darunter 235.

Von jenen 235 Fällen konnten 108 weiter beobachtet werden. In 87 dieser 108 Fälle Hodge-Pessar. Davon dauernd geheilt 40. In 18 Fällen Heilung durch ein Thomas-Pessar. 11 Fälle wurden anders behandelt. In 21 Fällen von vorn herein Thomas-Pessar. In manchem Fall Kombination der Pessar- und Massagebehandlung.

Von operativen Verfahren wurde bei mobilen Retrodeviationen und zwar bei Erfolglosigkeit oder (aus irgend welchen Gründen resultirender) Unmöglichkeit der Behandlung mit Pessar und Massage die Vaginofixation angewandt. 30 Fälle. Resultat in 27 Fällen befriedigend. In 3 Fällen sank der Uterus in Mittelstellung, doch schwanden die Beschwerden.

Nach den allerorten gemachten Erfahrungen dürfte diese Operation nur mehr an Frauen, die nicht mehr im geschlechtsreifen Alter stehen, gemacht werden.

Bei fixirten Retrodeviationen wurde die Aufrichtung in Narkose oder Massage ausgeführt und zwar überall, wo es sich nicht um totale Verklebung des Douglas handelte, zuerst Versuch der Schultze-schen Methode. Nach der Aufrichtung in Narkose Einlegen eines Pessars, Bettruhe für einige Tage, eventuell Eisbeutel, Morphiumsuppositorien.

Die Aufrichtung in Narkose wurde in 85 Fällen ausgeführt, mit sofortigem Erfolg in 64 Fällen. In 21 nach Erfolglosigkeit Massagebehandlung. Die übrigen 215 Fälle wurden der Massage zugeführt. Vollkommene Heilung der Beschwerden, ohne dass normale Lage des Uterus erzielt wurde, in 51 Fällen. Besserung in 60 Fällen. Die restirenden Fälle kamen entweder nicht zur Behandlung oder stehen noch in Behandlung.

Von operativen Verfahren kamen zur Verwendung die Durchtrennung der Verwachsungen auf vaginalem Wege (vaginale Kösliotomie mit nachfolgender Vaginofixation) und die Durchtrennung der Verwachsungen nach Laparotomie und ventrale Fixation, beide 2mal mit Erfolg.

Von Retrodeviationen des schwangeren Uterus kamen 10 Retroversionen und 7 Retroflexionen in Behandlung. In allen Fällen gelang die Aufrichtung ohne Narkose. Nachher eventuell einige Zeit Pessar.

Die Zahl der Fälle, in denen es zu eruiren gelang, dass vorher

sterile Frauen koncipirten, ist 15, erneuerte Schwangerschaft nach größerer Pause bei Multiparen während des Pessartragens 38mal.

Dittel jr. (Wien).

---

5) **B. Robinson** (Chicago). Das subperitoneale Gewebe.

(Annals of surgery 1896. April.)

Die Ergebnisse der sorgfältigen histologischen Untersuchungen R.'s über das subperitoneale Gewebe fasst er dahin zusammen, dass es besteht aus 1) weißem, fibrösem Bindegewebe als überwiegende Masse, 2) elastischen Fasern, 3) Bindegewebskörperchen, 4) Wanderzellen, 5) platten, blätterigen oder sich verzweigenden Zellen, 6) granulirten, endlich 7) vacuolenhaltigen Plasmazellen. Es spaltet sich durch allmählichen Druck von Flüssigkeiten leicht in dünne Schichten und wird durch rasche Absorption von Fett in seiner Funktion beeinträchtigt, indem die Mesenterial- und Bänderstützen der Eingeweide sich verlängern und hierdurch wesentlich verschlechtern.

Lühe (Königsberg i/Pr.).

---

6) **C. Michel.** Über künstliche Verdauungsversuche mit Milch.

(Obstétrique 1896. No. 1.)

Die Arbeit bildet einen weiteren Beitrag zu der Frage, wie die Verdauungsfermente auf die Eiweißsubstanzen der Milch im rohen und sterilisirten Zustande wirken. Die vom Verf. angestellten Experimente wurden nach 4facher Richtung hin ausgeführt:

1) Die Verdauung erfolgte durch Hinzufügung von Pepsin und Salzsäure. Dabei zeigte sich, dass rohe Milch schneller verdaute wie sterilisirte. In einem Zeitraum von 8 Stunden wurden in einem Liter roher Milch 18,75 g Pepton verdaut; in einem Liter gekochter Milch wurden 17,53 g Pepton verdaut in dem gleichen Zeitraum.

2) Die Verdauung erfolgte durch Pankreatin allein in neutraler Milch. Hier ist die Verdauung der gekochten Milch eine erheblich schnellere. In 5 Stunden werden von der rohen Milch 21,76 g verdaut, von der gekochten 24,64 g.

3) Die Verdauung des Kaseïns, welches zuvor durch ein Labferment gefällt ist, durch Hinzufügung von Pepsin und Salzsäure. Es zeigte sich dabei, dass rohe Milch leichter und schneller zu verdauen war wie gekochte. Doch traf dieses Resultat nur für eine kurze Verdauungsthätigkeit von 3 Stunden zu; in diesen wurde von der rohen Milch 9,59 g Kaseïn verdaut, von der gekochten 11,32 g; nach einem Zeitraum von 9 Stunden aber von der rohen Milch 16,64 g Kaseïn und 14,91 g von der gekochten.

4) Bei Zusatz von Pankreatin allein wurde das Kaseïn der sterilisirten Milch viel schneller verdaut als das der rohen Milch.

5) Die Verdauung, bei der alle Verdauungsfermente mitwirken, das Lab, Pepsin, Pankreatin nach der physiologischen Regel, ging schneller von Statten bei der sterilisirten wie bei der rohen Milch. Während 9stündiger Einwirkung des Pepsins und darauffolgender

6stündiger durch Pankreatin wurden von einem Liter roher Milch 21,76 g Pepton verdaut, von einem Liter gekochter 24,57 g.

6) Verdauung der Laktalbumine. Die sterilisirte Milch enthält fast kein coagulirtes Eiweiß, aber in Verbindung mit der Salzsäure des Magens wird das Albumin der sterilisirten Milch gefällt, während das der rohen in Lösung bleibt. Das so gefällte Eiweiß, ob gelöst oder gefällt, ist schwer und erst nach längerer Zeit verdaulich.

Das Ergebnis der Experimente im Großen und Ganzen ist also dies, dass die Sterilisation die Verdaulichkeit der Eiweißkörper in der Milch nicht herabsetzt, sondern im Gegentheil erhöht.

Odenthal (Hannover).

---

7) **C. Michel.** Untersuchungen über die normale Ernährung des Neugeborenen.

(Obstétrique 1896. No. 2.)

Die im Laboratorium von Budin in der Maternité vom Verf. vorgenommenen Untersuchungen beschäftigen sich mit der Ernährung des Säuglings vom 5.—15. Tage. Es wird einerseits genau die Menge Stickstoff, Salze, Kalk und Phosphorsäure gemessen, welche dem kindlichen Organismus durch die Milch zugeführt wird; andererseits was von diesen Theilen durch die Fäces ausgeschieden wird. Die Differenz zwischen beiden stellt die Gewichtszunahme dar. Es muss für denjenigen, welcher sich mit diesen interessanten Untersuchungen beschäftigen will, auf das Original hingewiesen werden, da die Aufzählung von Einzelheiten dieser Arbeit, speciell der Analysen, zu weit führen würde. Die Schwierigkeiten der Ausführung solcher Untersuchungen sind groß; so besonders das gesonderte Auffangen der Exkrete, des Urins und der Fäces. Verf. beabsichtigt außer dieser Arbeit noch eine andere zu veröffentlichen, in welcher Untersuchungen angestellt werden bei künstlicher Ernährung, und alsdann einen Vergleich zwischen beiden anzustellen. **Odenthal** (Hannover).

---

8) **L. Demelin.** Herzkrankheiten und ihre Beziehungen zur Schwangerschaft und Geburt.

(Obstétrique 1896. No. 1.)

D. macht auf die häufigen Komplikationen aufmerksam, welche Herzfehler in der Schwangerschaft hervorrufen können; eine jedesmalige genaue Untersuchung des Herzens einer Schwangeren sei daher eben so unbedingtes Erfordernis, wie die Untersuchung des Urins.

Die Schwangerschaft kann trotz eines Herzklappenfehlers eine normale sein, vorausgesetzt, dass keine toxischen Erscheinungen vorhanden sind, die vorzugsweise bei Primiparen auftreten, so besonders Albuminurie und gastro-hepatische Erscheinungen.

In Bezug auf die Prognose spielt das Myokard die Hauptrolle. Ist es gesund und stark, so wird die Schwangerschaft normal sein

auch selbst bei in geringem Grade auftretenden toxischen Erscheinungen. Ist das Myokard verändert, so besteht Gefahr für die Schwangere aus vielen Ursachen; es treten leicht toxische Erscheinungen auf, allgemeine Schwäche, Schüttelfröste etc., doch kann, falls diese Erscheinungen glücklich überstanden werden, der Herzmuskel sich wieder erholen und dann eine zweite Entbindung ohne jede Störung noch verlaufen. Sind schwere Veränderungen des Myokards vorhanden, so ist die Prognose sehr schwer; es kann plötzlicher Tod eintreten.

Die therapeutischen Maßnahmen können sehr verschiedene sein, einfach abwartend bis zum Kaiserschnitt post mortem.

Im Allgemeinen kann man sich wohl nach folgenden Regeln richten: Die Wahrnehmung eines Klappengeräusches allein motivirt nicht einen Eingriff. Schwangerschaft, Geburt und Ernährung durch die Brust können ohne jede Störung verlaufen; wesentlich wird die Therapie beeinflusst von dem anatomisch-physiologischen Zustande des Myokards und der Hauptausscheidungsorgane, der Leber und Nieren. Die künstliche Beendigung der Geburt und selbst künstliche Frühgeburt sind in schweren Fällen angezeigt. Doch wenn drohende Zufälle mehr oder weniger weit vom Ende der Schwangerschaft auftreten, ohne spontane Tendenz der Ausstoßung des Fötus, so sollen medikamentöse und diätetische Mittel angewandt werden, oder Aderlass, auf dessen mächtige Wirkung Verf. besonders aufmerksam macht, oder in sehr schweren Fällen künstliche Unterbrechung der Schwangerschaft. **Odenthal** (Hannover).

---

9) **Vahle.** Über das Vorkommen von Streptokokken in der Scheide Gebärender.

(Zeitschrift für Geburtshilfe u. Gynäkologie Bd. XXXV. Hft. 2.)

Verf. untersuchte zunächst das Scheidensekret von 30 Schwangeren. Er kam zu der Überzeugung, dass es einen Unterschied zwischen pathologischem und nichtpathologischem Sekret im Sinne Döderlein's nicht gäbe. Trotz ausgesprochen saurer Reaktion und dem Vorhandensein von Döderlein'schen Bacillen fanden sich in dem Scheidensekret wiederholt Staphylokokken und auch 1mal Streptokokken.

V. untersuchte ferner das Scheidensekret von 60 Gebärenden nach den verschiedensten Richtungen hin auf Aussehen, Reaktion, Bakteriengehalt. In 25% der Fälle fanden sich in dem Sekret Streptokokken, und zwar häufiger in dem von Döderlein als pathologisch bezeichneten. 5mal wurde die Virulenz der Streptokokken mittels Thierversuchs geprüft. 1mal handelte es sich fraglos um virulente Streptokokken. In einem anderen Falle gingen die in der Scheide sehr zahlreich vorhandenen Streptokokken bei den Kulturversuchen nicht auf, im Wochenbett aber bekam die Frau eine sehr schwere Endokarditis, so dass die Prognose eine Zeit lang infaust er-

schien. Verf. ist geneigt, die Ursache der Endokarditis in den vorhandenen Streptokokken zu suchen.

Den Umstand, dass so viele Autoren in dem Scheidensekret Schwangerer und Kreißender keine Streptokokken gefunden haben, erklärt V. aus der Beschaffenheit der verwandten künstlichen Nährböden.

Da das Vorkommen pathologischer Mikroorganismen in der Scheide Schwangerer und Kreißender feststeht, so verlangt Verf. die Ausführung prophylaktischer Scheidenausspülungen während der Geburt. In der Marburger Klinik werden dieselben mit Seifenkresollösung ausgeführt (0,75% Reinkresol). Nachdem in dieser Weise bei dem Vorhandensein von Streptokokken in der Scheide Ausspülungen vorgenommen worden waren, konnte in allen Fällen die sich auf mehrere Stunden erstreckende desinficirende Kraft der Ausspülungen durch Abimpfung und Kulturverfahren bakteriologisch festgestellt werden.

Vorläufig sollen die Scheidenausspülungen während der Geburt nur in Anstalten oder in der ärztlichen Praxis, nicht aber von Hebammen vorgenommen werden. **Scheunemann** (Breslau).

Berichte aus gynäkol. Gesellschaften u. Krankenhäusern.

10) Edinburger geburtshilfliche Gesellschaft.

(Lancet 1896. November 28.)

In der Sitzung am 11. November führt Ballantyne den Vorsitz.

Der Präsident hielt einen Vortrag über das Chloroform in der geburtshilflichen Praxis. Die Mittheilungen, die Sir Simpson im Jahre 1847 in dieser Gesellschaft über den Schwefeläther gab, haben auch heute noch allgemeine Gültigkeit. Simpson's erster Fall war eine Wendung, man wusste damals noch gar nicht, ob auch die Wehen zu gleicher Zeit mit der Schmerzhaftigkeit durch den Äther beseitigt würden. Bald darauf ging Simpson nach mehreren anderweitigen Versuchen zum Chloroform über. Nach der Meinung des Vortr. sind die Todesfälle, die bei Anwendung von Chloroform während der Geburt berichtet sind, nur auf Rechnung fehlerhafter Anwendung des Mittels zu setzen; das gebärende Weib erfreut sich in der Narkose vollkommener Sicherheit gegen Gefahren und Tod. Der Grund dafür liegt darin, dass in der Schwangerschaft 1) die Gefäßspannung zunimmt, 2) die Gesammtblutmenge größer wird, wenigstens in der 2. Hälfte der Schwangerschaft, 3) das Herz eine excentrische Hypertrophie erfährt. Dazu kommt, dass in der Geburt selbst wegen der Kompression der abdominalen Blutgefäße während der Wehe die Pulsfrequenz beschleunigt ist, stärker exspirirt wird und die Athmung mehr kostal wird, woraus ein höherer Blutdruck und eine gewisse Reizung des Inspirationscentrums resultirt. Bei diesem veränderten physiologischen Zustande ist es leicht erklärlich, dass die deletäre Wirkung des Chloroforms auf das vasomotorische und Athemcentrum nicht mehr zu fürchten ist. Vielleicht ist auch die starke Dehnung der Vagina und äußerer Theile ein Stimulus für das Athemcentrum, analog der gesicherten Thatsache, dass eine forcirte Dehnung des Anus bei der Chloroformnarkose das Athemcentrum anregt. Auf der anderen Seite ist zu sagen, dass Chloroform oft das Leben erhalten hat, indem es Shock verhinderte und Gefahren bei brüchigen Gefäßen und Herzkrankheiten durch Verminderung des Blutdruckes und der Muskelthätigkeit. Theoretisch könnten als Kontraindikation nur dienen: Lungenemphysem und große, plötzliche Blutverluste. Der Vortr. schließt mit folgenden Sätzen: 1) Die einfachste Methode muss in der Geburtshilfe als die beste gelten. 2) Luftzutritt

muss gewahrt bleiben, im Übrigen ist es einerlei, wie viel auf die Maske gegossen wird. 3) Die Respiration ist hauptsächlich zu beobachten. 4) Bei normaler Geburt ist nur während der Wehe Chloroform zu geben, wenn der Kopf auf dem Damm steht, dann aber bis zu völliger Bewusstlosigkeit. 5) Nach der Geburt des Kopfes soll gewöhnlich mit dem Mittel aufgehört werden.

Darauf berichtet Berry Hart über 3 Fälle von querem Verschluss im untersten Drittel des Genitalkanals und betont wiederum seine Ansichten über die Bildung des Hymens. Dasselbe soll nach landläufiger Meinung an der unteren Mündung der Müller'schen Gänge entstehen. Vortr. meint, dass es sich im oberen Theile des Sinus uro-genitalis aus der Vereinigung von 2 Epithelknollen der Wolff'schen Gänge bildet. Die Öffnung entsteht durch eine Involution von unten. Ferner ist er der Ansicht, dass auch das untere Drittel der Vagina sich vom Sinus uro-genitalis herleitet und die Müller'schen Gänge nur die oberen 2 Drittel der Vagina bildeten. Liegt also ein typischer Hymenalverschluss vor, so ist das die Folge der Persistenz eines Septums zwischen dem unteren Ende des Wolff'schen Ganges und der Involution von unten; die seltenen Fälle, wo die quere Scheidewand etwa 3 cm (an inch) vom Hymen entfernt ist, sind durch eine Persistenz im unteren Ende der Müller'schen Gänge zu erklären und Atresien im unteren Drittel der Vagina rühren daher, dass die Wolff'schen Gänge sich nicht nach unten entwickelt haben. **Rissmann** (Hannover).

---

11) Verhandlungen der Gesellschaft für Geburtshilfe zu New York.

(Amer. gynecol. and obstetr. journ. 1896. Juni—Juli—August.)

Edebohls. Welches ist die beste Methode des Verschlusses des Bauchschnittes?

Nachdem E. früher jeden Bauchschnitt durch versenkte Silkwormdarmsuturen schloss und dieses Verfahren sehr warm empfahl, hat er es in Folge mannigfacher Misserfolge gänzlich verlassen und warnt direkt vor Anwendung derselben. Zu dem Verfahren, welches er jetzt befolgt, ist vor Allem sorgfältig präparirtes Chromkatgut Bedingung, welches erst nach etwa 40 Tagen resorbirt wird. Er beschreibt sehr eingehend das Verfahren der Präparation, die er stets persönlich ausführt.

Was nun die Methode selbst betrifft, so macht E. zunächst den Schnitt nicht in der Mittellinie, sondern durch einen der M. recti. Er verwendet die fortlaufende Naht, vereinigt zunächst Fascie und Muskel und hierauf, wieder zum Ausgangspunkt zurückkehrend, die Haut und knüpft dann die Enden.

E. vindicirt seinem Verfahren folgende Vortheile: Genaue Vereinigung gleichartiger Gewebe; möglichst geringe Menge versenkter Suturen; keine versenkten Kanten; Anwesenheit der Suturen nur so lange sie wirklich nothwendig sind; keine Nothwendigkeit der Entfernung derselben.

Stones stimmt dem Vorredner, was die Schnittführung betrifft, bei. Er wendet durchgehends Silkwormdarmnähte an.

Miteau eben so, der dazwischen bei langem Schnitt Silbersuturen legt.

Collyer beschuldigt die Schnittführung in der Linea alba für das Auftreten von Hernien, wendet auch durchgehends Silkwormnähte an.

Ähnlich spricht sich Coe aus.

Coe demonstrirt einen Fall von Tubarabort mit vaginaler Hysterektomie. Der Uterus nebst Anhängen wurde entfernt wegen starker Blutung und wegen Erkrankung der Anhänge der anderen Seite. Er verwendete Klammern. Afebrile Heilung. Die Operation erwies sich als leicht.

Backe Emmet. Hysterektomie wegen Fibroid, welches Schwangerschaft komplicirte. Die beiden Geschwülste zeigten die Größe von je einer Faust.

Coe. Erfolgreicher Kaiserschnitt mit nachfolgender Hysterektomie. Letztere wurde gemacht, da sich 2 orangengroße Cysten in den Eierstöcken fanden, das

Innere des Uterus verdächtig aussah und die Operation wegen Schwäche der Kranken möglichst rasch beendigt werden sollte.

Pucker zeigt eine Cyste mit 3 Silkwormnähten, die er aus der Bauchnarbe 2 Jahre nach der Operation entfernte.

Edebohls stellt eine Kranke vor, bei welcher er vor mehr als 3 Jahren ein Sarkom der Scheide, welches sich bis in das linke breite Mutterband erstreckte, durch kombinirte Perineotomie und Köliotomie entfernt hatte und bei welcher kein Recidiv eingetreten war. Ferner demonstrirt derselbe ein Cystosarcoma papillomatosum der Bauchwand. Die Geschwulst saß direkt unter der Haut zwischen Nabel und der rechten Spina ant. sup. Sie bestand seit 3 Jahren; heute, nach 10 Monaten, ist kein Recidiv eingetreten.

Henrotin (Chicago) hält einen Vortrag über Heilung der septischen Beckenerkrankungen. Bei Endometritis empfiehlt er Erweiterung des Cervicalkanals, Curettage, Drainage; bei Beckeneiterungen Incision, Aufsuchen des Eiterherdes, Drainage. Die Incision macht er nach hinten, dem Ansatz der Cervix folgend, und setzt auf dieselbe eine kurze senkrechte; findet er den Eiter nicht extraperitoneal, so eröffnet er das Peritoneum und sucht mit dem Finger sorgfältig nach allen Richtungen.

An der Diskussion betheiligen sich zahlreiche Mitglieder, welche alle mit Henrotin übereinstimmen.

Vineberg spricht über ein neues Verfahren der Vaginofixation. Es ist das von Wertheim angegebene, zu dem er unabhängig von demselben gelangt ist. An Stelle des Fundus näht er die runden Mutterbänder beiderseits an die Scheide.

Verschiedene Präparate werden vorgezeigt von Coe und Goffe. Dann hält Hanks einen Vortrag über die pathologischen Verhältnisse der Beckenorgane, welche von der Scheide aus operirt werden sollen. Er kommt zu dem Schluss, dass dieses Verfahren indicirt ist:

1) bei Beckeneiterungen, welche in dem Becken selbst ihren Sitz haben und Uterus, Tuben, Eierstöcke, Rectum zusammenkleben;

2) bei Eierstocksabscessen;

3) bei intakter Tubenschwangerschaft oder geborstener im breiten Mutterband;

4) bei kleinen beweglichen Geschwülsten;

5) bei kleinen Fibroiden und beweglichem Uterus;

6) bei Uteruskrebs, wenn der Uterus allein ergriffen ist.

In der Diskussion gehen die Meinungen aus einander. Mundé und Wylie wollen das vaginale Verfahren nur in einzelnen Fällen gerechtfertigt finden, Cleveland, welcher früher Gegner desselben war, wendet es jetzt in viel ausgedehnterer Weise an.

Dickinson. Sattel des Bycicles und Haltung des Weibes auf demselben.

D. hat eingehende Studien über Rad und Radfahren gemacht und betont hier die Nothwendigkeit, einerseits bei der Wahl eines Rades seine Aufmerksamkeit auf passende Form und Lage des Sattels zu richten, andererseits das Fahren bei einem wirklichen Lehrer zu lernen, wie der Reiter, da auf eine richtige Haltung des Fahrenden in gesundheitlicher Beziehung sehr viel ankommt. Er illustrirt seinen interessanten Vortrag durch zahlreiche Abbildungen und bemerkt zum Schluss, dass die Ärzte persönlich Kenntnis dieser Art von Übung haben sollten, um ihren Pat. richtige Anleitung zu geben, da sonst oft mehr geschadet als genützt wird.

An der Diskussion nimmt besonders Piffard (als Gast) Theil, welcher eine Autorität in diesem Gegenstand zu sein scheint. Auffällig ist, dass er in seiner Rede gelegentlich bemerkt, dass er einmal durch einen schlechten Sattel einen Abscess bekommen hat, der 6 Wochen dauerte und ein anderes Mal durch Fall beim Überschreiten eines Eisenbahngeleises einen Rippenbruch erlitten habe. Nicht sehr ermuthigend für weniger Geübte.

Hammond, ein anderer Sachverständiger, spricht sich in ähnlichem Sinne aus wie Dickinson.

McLean bemerkt, dass es wichtiger sei, an dieser Stelle auszusprechen, dass das richtige Radfahren den Frauen nicht schädlich sei.

Hanks betont die Nothwendigkeit des Lernens bei einem tüchtigen Lehrer; nur dann würden die zahlreichen Unglücksfälle vermieden werden, welche jetzt täglich vorkommen.

Vineberg. Tubarabort; Haematocele retro-uterina; Salpingo-Oophoritis dextra.

Die Diagnose hatte auf Beckentumor, wahrscheinlich Eierstockscyste, gelautet, da keine der gewöhnlichen Erscheinungen von ektopischer Schwangerschaft und Ruptur der Tube vorhanden waren.

Gill Wylie. Über ektopische Schwangerschaft.

In den letzten 5 Monaten hat W. 14mal wegen ektopischer Schwangerschaft die Laparotomie gemacht; alle mit günstigem Ausgang. Je mehr Fälle er sieht, je sicherer er in der Diagnose wird, um so mehr Fälle findet er, so dass er annimmt, dass heute 5% seiner sämmtlichen Laparotomien auf diese Krankheit fallen. Er empfiehlt stets zu operiren, sobald die Diagnose gestellt ist, und im Falle starker innerer Blutungen bei Ruptur nicht zu warten und die kostbare Zeit nicht mit dem Versuch, die Kräfte der Kranken durch Stärkungsmittel heben zu wollen, zu vergeuden. Die vielfach verbreitete Meinung, dass eine Ruptur vor Ende des 2. oder gar 3. Monates nicht eintritt, ist unrichtig. W. theilt einige Fälle mit, die den Nachweis liefern, dass Blutung häufig frühzeitig eintritt und das Leben bedrohen könne.

William Polk. Über Hysterektomie nach vorausgegangener Ligatur des vorderen Astes der Arteria iliaca interna.

In der Sitzung vom 3. Oktober 1893 hatte P. der Entfernung des carcinomatösen Uterus von oben her das Wort geredet und später erwähnt, dass er in einem Falle durch Unterbindung der Art. uterina nach außen des Ureters im Stande war, sämmtliche Drüsen dieser Seite zu entfernen. Er fand das Verfahren jedoch nicht sicher genug Behufs Beherrschung der Blutung und versuchte daher, den vorderen Ast der Art. iliaca interna zu unterbinden. In einer Anzahl von Fällen (10) nicht allein von Carcinom, sondern auch von Fibroiden und Schwangerschaft hat er das Verfahren mit gutem Erfolg versucht. Selbstverständlich empfiehlt er dasselbe bei Fibroiden und Schwangerschaft (an Stelle des Porro) nur dann, wenn die Gefäße an der Seite der Cervix schwer zugänglich sind. Die Operation beschreibt P. wie folgt: Die Eierstocksgefäße und runden Mutterbänder werden wie gewöhnlich behandelt. Dann wird das durchtrennte breite Mutterband nach der Seite des Beckens zu in die Höhe genommen und mittels Fingers und Messerstiels das Bauchfell von der Beckenwand losgelöst, bis man auf die Art. iliaca interna stößt, welche bis zur Bifurkation verfolgt wird; dann isolirt und unterbindet man den vorderen Ast. In einem Viertel der Fälle entspringt die Art. uterina aus der Obturatoria und letztere dann aus dem hinteren Stamm der Iliaca, doch verläuft sie parallel mit dem vorderen Stamm der Iliaca und kann mit demselben gleichzeitig unterbunden werden. Der weitere Verlauf der Operation ist der gewöhnliche. Wird die Operation wegen Krebs gemacht, so muss der Ureter aus dem breiten Mutterband herauspräparirt werden.

Mann (Buffalo). Über das beste Operationsverfahren bei ektopischer Schwangerschaft.

M. theilt 2 Fälle seiner Praxis mit, deren einen er von oben operirt hatte, den anderen von der Scheide aus. Bei letzterem erfolgte eine sehr starke Blutung, welche kaum gestillt werden konnte. Pat. starb 2 Stunden nach der Operation. M. bespricht daran anknüpfend die Wahl der Operation und kommt zu dem Schluss, dass der Bauchschnitt indicirt sei vor der Ruptur und bald nach der Ruptur, bei intraperitonealer Blutung uud später bei Erscheinungen von Septi-

kämie; bei eingekapselter Hämatocele im Anfang Bauchschnitt oder Abwarten und später Kolpotomie; bei solcher im späteren Stadium oder wenn septische Erscheinungen auftreten, ebenfalls die Kolpotomie.

Nachdem Pryor eine von ihm angegebene intra-uterine Zugzange, ähnlich der Bernay'schen, jedoch gekrümmt, so dass man den Uterus nach Belieben in Ante- oder Retroversionsstellung bringen kann, vorgelegt hatte, hält

Johnstone (Cincinnati) einen Vortrag über die Funktion und Pathologie des retikulären Gewebes. **Engelmann** (Kreuznach).

Geschwulstlehre.

12) **O. Semb** (Christiania). Über die papillären Ovarialkystome.
Christiania, 1896. 106 S.

In dieser von hübschen Abbildungen begleiteten Abhandlung vertritt Verf. die jetzt wohl allgemein verbreitete Ansicht, dass man die wahren Ovarialpapillome von den papillären Cysto-Carcinomen trennen muss, und dass sie sich auch von den papillären Colloidkystomen unterscheiden.

Die Ovarialpapillome sind exquisit gutartige Neubildungen; die Epithelbekleidung der Papillen ist immer einlagerig, zeigt nie atypischen Wuchs; die Neubildung erzeugt nicht Kachexie, ruft nicht Metastasen hervor, wächst nicht destruirend, nur verdrängend, recidivirt nicht.

Die Bauchfellimplantationen sind auch gutartig. Eine »krebsige Degeneration« eines Papilloms ist nie nachgewiesen. Am häufigsten geht die Bildung der Papillen vom Oberflächenepithel hervor; in einem der vom Verf. untersuchten Fälle scheint das Papillom aber vom Epithel der Primordialfollikel seine Entwicklung genommen zu haben.

Die Prognose ist gut zu stellen; zurückgebliebene Bauchfellpapillome können schwinden. Entwickeln sich dieselben aber weiter, behalten sie doch immer den Charakter benigner Neubildungen bei.

Bei älteren Personen will Verf. immer auch den anderen Eierstock mitentfernen, weil sich bisweilen die Neubildung später auch hier entwickelt. Verhältnismäßig oft ist das Leiden beiderseitig, so wie auch intraligamentäre Entwicklung häufig vorkommt. **L. Meyer** (Kopenhagen).

13) **J. Schramm** (Dresden). Ein Fall von Carcinom des Ductus thoracicus mit Ascites chylosus.
(Berliner klin. Wochenschrift 1896. No. 43.)

Bisher sind nur 6 Fälle von Carcinom des Ductus thoracicus in der Litteratur veröffentlicht, unter ihnen nur einer, in welchem die Erkrankung zu einem Ascites chylosus geführt hatte. Eine neue derartige Beobachtung bringt jetzt S.

Bei einer 53jährigen Arbeiterfrau bestanden seit Jahren Magenbeschwerden. Seit $1/2$ Jahr Abmagerung. 14 Tage vor Aufnahme in das Krankenhaus bemerkte Pat. ein Anschwellen ihres Leibes. Palpation ergiebt deutliche Fluktuation. Durch Probeincision werden 16 Liter einer milchigen, weißlichgelben Flüssigkeit entleert. So weit eine Untersuchung der Bauchhöhle möglich, keine krankhafte Veränderung nachweisbar. 2 Tage später Exitus letalis. Bei der Autopsie fand sich Carcinom des Ductus thoracicus, welches diesen an verschiedenen Stellen vollständig obliterirt und thrombosirt hatte; außerdem Metastasen in der Leber, Gallenblase und den retroperitonealen Lymphdrüsen. Das primäre Carcinom hatte sich wahrscheinlich im Pankreas entwickelt. Das Zustandekommen des Ascites chylosus, welches, wie erwähnt, nicht in allen Fällen von Carcinom des Ductus thoracicus beobachtet worden ist, führt S. auf die aufgehobene Kommunikation zwischen Lymph- und Venensystem zurück, welche zunächst starke Stauungen, dann Transsudation des Chylus in die Bauchhöhle zur Folge hatte. **Graefe** (Halle a/S.).

14) **Weil** (Teplitz). Carcinoma corporis uteri mit Perforation am Fundus.

(Prager med. Wochenschrift 1896. No. 23.)

Die 52jährige Virgo bekam wenige Tage vor der anberaumten Operation intensive Kolikschmerzen unter Collapserscheinungen. Bei der vaginalen Totalexstirpation zeigte sich links am Fundus ein walnussgroßes, frisches Coagulum, an welches der freie Netzrand angelöthet war. Das im Übrigen unverdächtige Netzstück wurde nach Abbindung abgetrennt. Am Präparat zeigte sich an der Stelle, wo das leicht abstreifbare Coagulum saß, dass das weiche Carcinom hier die Corpuswand durchbrochen hatte. Vermuthlich fiel der Durchbruch zusammen mit dem 2 Tage vorher stattgehabten Kolikanfalle. **Piering** (Prag).

15) **A. Dührssen** (Berlin). Über die Behandlung des Uteruscarcinoms mit Extractum herbarum Chelidonii majoris, nebst Bemerkungen über das sogenannte Heilsystem Glünicke.

(Deutsche med. Wochenschrift 1896. No. 49.)

Im Wratsch (1896 No. 30) wird von Denissenko die Einführung von Chelidoniumextrakt in den Organismus als eine neue Behandlungsmethode des Krebses gerühmt. Obgleich in einem Referat über diese Arbeit (Deutsche Medicinalzeitung 1896 No. 77) nicht von einer Heilung des Krebses, sondern nur von einer Verkleinerung der Geschwulst die Rede ist, wird von einer verbreiteten Berliner Tageszeitung doch schon eine Notiz über Krebsheilungen durch das fragliche Mittel gebracht. Dies veranlasst D., über ein durchaus negatives Resultat zu berichten, welches ihm die Anwendung des letzteren (auf Wunsch der Angehörigen der Pat.) bei einem Fall von inoperablem Scheiden-Gebärmutterkrebs ergeben hat. Der Extrakt wurde sowohl parenchymatös injicirt, mit Glycerin āā aufgepinselt, wie innerlich gegeben. Nur ganz oberflächlich trat eine Abstoßung carcinomatöser Massen ein; sie überschritt nicht die Ausdehnung des gangränösen Zerfalls bei exspektativ behandelten Fällen. Besonders beachtenswerth ist es aber, dass das Allgemeinbefinden durch in Folge der Kur aufgetretene heftige Schmerzen, Fieber und Appetitlosigkeit sehr erheblich litt. Auf Grund eines mikrospopischen Befundes neigt D. zu der Annahme, dass dieser ungünstige Einfluss auf direkte Einimpfung von Carcinomzellen in die Blutbahn (Arterie) zurückzuführen ist.

Im Anschluss an diesen Fall berichtet Verf. über einen anderen, in welchem das bekannte Glünicke'sche Heilsystem zur Anwendung gekommen war, ohne dass die Pat. von dem Erfinder desselben untersucht worden wäre. Natürlich trat nicht die geringste Besserung ein; die Blutungen wurden im Gegentheil stärker. D. konnte noch unter recht schwierigen Verhältnissen die vaginale Totalexstirpation machen. Ein Recidiv wurde ausgelöffelt, dann mit 50%iger Chlorzinkpaste behandelt. Seitdem ist Pat. $^1/_2$ Jahr recidivfrei geblieben und erfreut sich der besten Gesundheit.

Sehr mit Recht sagt D. am Schluss seiner Mittheilung, dass es ärztliche Pflicht sei, die Leidenden vor einer Kur zu warnen, die bei bösartigen Neubildungen den günstigen Zeitpunkt der Operation verstreichen lässt. Leider aber fragen die meisten Kranken ihren Arzt nicht, ehe sie eine derartige Schwindelkur beginnen und Mittheilungen in medicinischen Zeitschriften, wie die vorliegende, kommen nicht in ihre Hände. **Graefe** (Halle a/S.).

16) **A. V. Thorén** (Jönköping). Zwei Fälle von perineo-vaginaler Exstirpation der Gebärmutter wegen Krebs.

(Hygiea 1896. No. 10.)

In beiden Fällen erstreckte sich die Neubildung über die obere Hälfte der Scheide, der Gebärmutterkörper aber und die Parametrien waren frei. Der Schnitt wurde von der hinteren Kommissur links um den Anus herum gelegt. Die Fossa Douglasii wurde vom Cavum ischio-rectale aus eröffnet, die Gebärmutter hervor-

gewälzt und die Unterbindung der breiten Mutterbänder geschah von oben nach unten. Die Peritonealhöhle wurde wieder geschlossen. In beiden Fällen Heilung.

L. Meyer (Kopenhagen).

17) **Niebergall.** Über Impfmetastase eines Carcinoma corporis uteri am Scheideneingang.

(Archiv für Gynäkologie Bd. LII.)

Im 50. Band des Archivs hatte N. über einen Fall von Sarkom, Carcinom, Myom und Schleimpolyp an ein und demselben Uterus berichtet. Jetzt liefert er einen interessanten Nachtrag zu diesem Falle. 14 Monate nach der Operation stellte sich die Pat. wegen geringen Ausflusses und Brennen am Scheideneingang wieder ein. Es zeigte sich rechts am Introitus vaginae, da wo der Rand des Speculum während der Operation etwas eingeschnitten hatte, ein 5centimerstückgroßes Geschwür mit fetziger, theilweise schmierig belegter Oberfläche. Es fühlte sich hart an, war unempfindlich bei Berührung und blutete leicht. Nach Excision mit dem Paquelin ergab die mikroskopische Untersuchung, dass es sich um Carcinom von derselben histologischen Struktur handelte wie sie das operirte Corpuscarcinom gehabt hatte, also um eine Impfmetastase des Drüsenkrebses in das gesunde, verletzte Scheidengewebe. Die rein carcinomatöse Bildung lieferte auch einen neuen Beweis dafür, dass das vor der ersten Operation ausgestoßene Sarkom und das Corpuscarcinom zwei ganz verschiedene, unzusammenhängende Geschwülste waren. In dem Recidiv war keine Spur von sarkomatösen Elementen.

Courant (Breslau).

18) **Le Gendre.** Dermoidcyste des kleinen Beckens mit Kommunikation nach der Blase.

(Semaine méd. 1896. No. 58.)

Eine 48jährige Frau kam wegen Cystitis und Pericystitis in Behandlung. Es bestanden Schmerzen beim Urinlassen und quälender Urindrang. Der Urin war trüb und gab einen reichlichen, stinkenden Bodensatz. Die Temperatur schwankte zwischen 38—39°, ferner bestanden heftige Schmerzen im Unterleib und die rechte Regio hypergastrica war etwas vorgetrieben.

Nachdem die Symptome der Cystitis über einen Monat bestanden hatten, gingen mit dem Urin talgartige Massen und ein Bündel verfilzter Haare ab. Da diese nur von einer mit der Blase kommunicirenden Dermoidcyste stammen konnten, wurde die Laparotomie gemacht. Die Diagnose bestätigte sich. Die Dermoidcyste lag im kleinen Becken an der hinteren Wand der Blase und war mit dem Darm verwachsen. Der Inhalt der Cyste war in Folge der Kommunikation mit der Blase in Fäulnis übergegangen. Heilung. **Rech** (Köln).

19) **Rendu.** Dermoidcyste des Ligamentum latum.

(Gaz. hebdom. de méd. et de chir. 1896. No. 59.)

Die Cyste stammte von einer 42jährigen Frau, war mannskopfgroß und enthielt eine braune Flüssigkeit, Talg, braune Haare und einen etwa nussgroßen Knochen, der mit einem großen Molarzahn etwas Ähnlichkeit hatte. Glatte Heilung. **Rech** (Köln).

20) **Horn** (Hamburg). Zur Kenntnis primärer Scheidensarkome bei Erwachsenen.

(Monatsschrift für Geburtshilfe und Gynäkologie Bd. IV. Hft. 5.)

Primäre Scheidensarkome sind so selten, dass jeder Fall der Veröffentlichung werth ist. In der Prochownick'schen Klinik wurden 2 Fälle beobachtet. Der erste ist als Recidiv nach 7 Jahren aufzufassen und erwies sich als Spindelzellenfibrosarkom. Der zweite imponirte als Melanosarkom der Scheidenvulvargrenze. Rasch traten Recidive nach der Exstirpation auf. Diese wurden eben so wie Metastasen zunächst von der Pat. vernachlässigt. Nach Versuch der Exstirpation der abdominalen Metastasen Exitus. Auf Grund der mikroskopischen Unter-

suchung will Verf. den Tumor trotz seines Pigmentgehaltes nicht als Melanosarkom, sondern nur als hämorrhagisches, alveoläres Sarkom ansehen.

Roesing (Hamburg).

21) **Wendeler** (Berlin). Über einen Fall von Peritonitis chronica productiva myxomatosa nach Ruptur eines Cystadenoma glandulare ovarii.

(Monatsschrift für Geburtshilfe und Gynäkologie Bd. III. Hft. 3.)

Bei der Köliotomie einer mit eigenartiger Peritonitis in die Martin'sche Klinik aufgenommenen Frau findet sich ein rupturirtes Cystadenom, kombinirt mit Dermoidcyste. Die mikroskopische Untersuchung ergiebt unzweifelhaftes Myxomgewebe. Organisationserscheinungen im Sinne Werth's sind aber nirgends nachzuweisen. Aus der fibrösen Geschwulstkapsel erheben sich mit doppeltem Epithel bekleidete Zapfen, welche sekundärer, myxomatöser Degeneration verfallen. Hieraus leitet W. die obige Bezeichnung her, gegenüber einer einfachen sekundären Organisation.

Roesing (Hamburg).

22) **Aczél** (Budapest). Über einen Fall von »decidualer Geschwulst«.

(Monatsschrift für Geburtshilfe und Gynäkologie Bd. III. Hft. 5.)

Kurzer makroskopischer und mikroskopischer Bericht über einen beobachteten Sektionsbefund. Es fanden sich neben dem Uterustumor solche der Ovarien und Vagina, ferner Lungen- und Darmmetastasen. Deutlich nachweisbare Zottenstruktur, deciduaähnliche Zellenelemente und Hyalin charakterisiren die Geschwulst, die A. mit Sänger-Gottschalk zur Sarkomgruppe rechnet.

Roesing (Hamburg).

23) **F. Kappeler.** Neue Beispiele für bis jetzt als selten betrachtete Befunde in Teratomen (sogenannten Dermoiden) des Ovariums.

Diss., Zürich, 1896.

K. fand unter Hanau's Leitung in St. Gallen in den Teratomen Centralnervensystem, Ganglien, Nerven, Lamina pigmentosa, Pigmentzellen, glatte und quergestreifte Muskeln, so wie Theile des Intestinal- und Respirationstractus. Daraus zieht Verf. den Schluss, dass ein großer Theil der sogenannten Dermoide des Ovariums als Teratome komplicirter Zusammensetzung aufzufassen sind. Damit wird die Ansicht bestätigt, in welcher Verf. in den Dermoiden regelmäßig solche Gewebspartien nachweisen konnte. Die Annahme einer fötalen Inklusion scheint dem Ref. die beste Erklärung für die Entstehung der Ovarialteratome zu sein.

Walthard (Bern).

24) **F. Schauta** (Wien). Die klinische Bedeutung der Blasenmolen.

(Wiener med. Presse 1897. No. 1.)

25) **J. Neumann** (Wien). Beitrag zur Kenntnis der Blasenmolen.

(Wiener klin. Wochenschrift 1897. No. 4.)

Anknüpfend an einen in der Klinik des Verf. beobachteten Fall, in welchem es bei der Trägerin einer Blasenmole zur Bildung eines Knotens an der hinteren Scheidenwand gekommen war, der in seinem histologischen Bau jenem des Deciduoma malignum gleichkam, daher als Impfmetastase, von der Mole herrührend, anzusehen war, weist S. auf die Veränderung in der Bedeutung der Blasenmolen gegen früher hin.

Es ist durch diesen Fall der Beweis erbracht, dass die Blasenmole, so lange sie sich noch im Uterus befindet, nicht nur die Eigenschaft der unbeschränkten Wucherung, sondern auch die der Metastasenbildung haben könne. Die Blasenmolen werden also in sehr vielen Fällen zu den malignen Gebilden zu rechnen sein.

Es ergiebt sich daher die Forderung, jeden Fall, in dem eine Blasenmole entfernt wurde, zum Mindesten sorgfältig weiter zu beobachten. Noch richtiger hält S. vorläufig, die Exstirpation des Uterus gleich oder bald nach der Entfernung der Mole zu machen.

Dies geschah (14 Tage post partum) in obigem Fall, und es fanden sich an der hinteren Wand der Innenfläche des Uterus in einer Erhabenheit zahlreiche Knoten, in welchen die für die Blasenmole, so wie für das Deciduoma malignum charakteristischen zelligen Elemente nachzuweisen waren. —

N. bemühte sich mit Erfolg in Fällen von Blasenmolen, an diesen selbst Merkmale der malignen Degeneration aufzufinden.

Das Material entstammt 8 (von 16) in der Klinik Schauta befindlichen Präparaten von Blasenmolen. In 5 Fällen, in denen keine klinischen Zeichen einer malignen Neubildung bestanden, wurde nur die Ausräumung der Mole gemacht. Sämmtliche Frauen blieben gesund.

In den 3 weiteren Fällen kam es zur Entstehung eines malignen Deciduoms, darunter der obiger Publikation von Schauta zu Grunde liegende Fall, 1 Fall von destruirender Blasenmole und 1 Fall, in dem 4 Wochen nach der Ausräumung die ersten malignen Erscheinungen auftraten (in letzterem Fall ebenfalls Scheidenmetastase). In allen 3 Fällen Exstirpation des Uterus; 2 Frauen blieben gesund, 1 starb nach der Operation.

Die mikroskopische Untersuchung ergiebt auffällige Unterschiede zwischen jenen Molen, deren Trägerinnen gesund blieben und jenen, bei denen sich in den betreffenden Uteri ein malignes Deciduom entwickelt hatte.

In den ersteren Fällen ergiebt die Untersuchung das gewöhnliche Bild bei Blasenmolen.

In den letzteren Molen aber beschränkt sich die zellige Wucherung, in der normale Zellauskleidung der Chorionzotten, Vaughan'sche Zellschicht und Syncitium auch bei gewöhnlichen Molen begriffen sind, nicht nur auf die Oberfläche der Zotte und den Zwischenzottenraum, sondern die zelligen Elemente dringen auch in den Zottenleib ein, und im Stroma vieler Chorionzotten selbst sind die großen zelligen Elemente zu finden, die sich am Aufbau des Deciduoma malignum betheiligen.

Die Blasenmole ist nun in eine gutartige und eine bösartige Form einzutheilen.

N. hält dafür, dass diese Veränderungen der Chorionzotten zu einer Zeit diagnostisch verwerthbar seien, wo man bisher die Erkenntnis der malignen Erkrankung nicht konstatiren konnte.

Jede Blasenmole muss sofort nach ihrer Ausstoßung untersucht und, wenn die Untersuchung ein positives Resultat ergiebt, die Exstirpation des Uterus ausgeführt werden. Ergiebt die Untersuchung keinen Anhaltspunkt für Malignität, so ist dennoch die Frau sorgfältig zu beobachten. **Dittel jr.** (Wien).

26) G. Kolischer (Wien). Über Immigration von Fadenschlingen in die weibliche Blase post operationem.

(Wiener klin. Rundschau 1897. No. 4.)

Zur Einwanderung in die weibliche Blase gelangen Fadenschlingen aus Stümpfen von exstirpirten Ovarialcysten oder aus den abgebundenen Ligamenten nach abdominellen Adnexoperationen oder auch Fixationsnähte nach Vaginofixationen.

Es können sehr unangenehme subjektive Erscheinungen auftreten, oder der Process kann auch einen viel milderen Verlauf nehmen. K. meint, im ersten Fall dürfte es sich um Abscedirung um die betreffende Ligatur, Perforation in die Blase handeln, im zweiten um langsame Durchwanderung, und begründet diese Auffassung durch die von ihm gemachten und geschilderten Beobachtungen. Selten kommt es zu einer ausgebreiteten Infektion der Blase.

Zur Extraktion konstruirte K. eine kleine Nürnberger Schere, welche so wie das Zängelchen durch die Leitröhre des Cystoskops eingeführt wird.

Da die Immigration relativ oft vorkommt, ist in jedem Fall, bei dem post operationem Blasenbeschwerden eintreten, zu cystoskopiren.

Die circumscripte oder ausgebreitete Cystitis heilt gewöhnlich nach Entfernung des Fremdkörpers rasch aus.

Auch nach Anlegung von Nähten in der Blase kann die Entfernung nach der angegebenen Methode vorgenommen werden. **Dittel jr.** (Wien).

27) v. **Valenta** (Laibach). Ein Fall von kolossaler erblicher Fruchtbarkeit.

(Wiener med. Wochenschrift 1897. No. 3.)

Reproduktion einer durch Dr. H. X. Boër im Jahre 1809 in den »Vaterländischen Blättern für den österreichischen Kaiserstaat« erfolgten Veröffentlichung«, die zum Zweck der Anregung der öffentlichen Mildthätigkeit geschah. Der Fall betraf eine arme Leinenwebersgattin, die, selbst ein Kind von Vierlingen, mit einem Manne (der Zwillingskind war) in 11 Niederkünften 32 Kinder gezeugt haben soll: 3mal Zwillinge, 6mal Drillinge und 2mal Vierlinge (26 Knaben, 6 Mädchen — 28 lebend, 4 todt — am Leben 10 Knaben, 2 Mädchen).

Dittel jr. (Wien).

28) W. **Bittner** (Prag). Zur Kasuistik der Nierensarkome im Kindesalter.

(Prager med. Wochenschrift 1896. No. 33.)

Seit 4 Monaten ohne Schmerzen zu Kindskopfgröße herangewachsenes Sarkom der linken Niere, stielartig bis unter den linken Rippenbogen reichend. Durch Laparotomie in toto mit Erfolg entfernt. Zur Auslösung des Tumors, welcher vom Colon descendens bedeckt war, mussten die beiden Mesenterialblätter dieses Darmtheiles auf ca. 15 cm Länge getrennt werden, so dass das ganze Stück Colon von Mesenterium entblößt dalag. Zur Vermeidung einer eventuellen Darmgangrän wollte B. das ganze Stück Colon reseciren, unterließ es jedoch, weil am Darm selbst keine bedrohlichen Cirkulationsstörungen wahrzunehmen waren. Zur Sicherung wurde nur mittels breiten Jodoformdochtes drainirt und die Drains am 6. Tage entfernt. Eine Darmgangrän war nicht eingetreten, ein Umstand, der für künftige Fälle bemerkenswerth ist. B. führt dies auf die Thatsache zurück, dass das Colon descendens von größeren Gefäßen versorgt wird und desshalb im Gegensatz zum Colon transversum nicht so leicht Ablösungen seines Mesenteriums zum Opfer fällt. Eine Dauerheilung nach operativ entfernten Nierensarkomen tritt, wie B. berechnet, nur in 3,4% der Fälle ein. **Piering** (Prag).

29) C. **Bayer** (Prag). Ein Beitrag zur Kenntnis der Reflexe während der Narkose.

(Prager med. Wochenschrift 1896. No. 27.)

Nach kurzer Besprechung der Ursachen, durch welche das plötzliche Erwachen der Reflexe während der Narkose bedingt wird, lenkt B. die Aufmerksamkeit auf den Nervus acusticus. Es ist bekannt, dass Gehörswahrnehmungen während der Narkose erst spät schwinden, nicht aber, dass eine intensive Gehörsreizung einen bis zur vollständigen Anästhesie Narkotisirten aufwecken und in einen ohnmachtsähnlichen Zustand versetzen kann. Einen solchen Fall erlebte B. bei der Operation eines Mastdarmpolypen. Die Annahme einer unvollständigen Narkose ist gerade hier leicht zu widerlegen, weil solche Eingriffe nur in voller Narkose zu machen sind. Dass ein Kranker aber bei vollständiger Bewusstlosigkeit genau so erschrickt wie im wachen Zustand oder im physiologischen Schlaf — das ist für den Chloroformschlaf bisher nicht beobachtet. Der Fall stützt die Ansicht von Carle und Mosso, »dass die Chloroformanästhesie die Nervencentren nicht vollständig der Wirkung von starken peripheren Reizen entziehe«.

Piering (Prag).

Originalmittheilungen, Monographien, Separatabdrücke und Büchersendungen wolle man an *Prof. Dr. Heinrich Fritsch* in Bonn oder an die Verlagshandlung *Breitkopf & Härtel* einsenden.

Druck und Verlag von Breitkopf & Härtel in Leipzig.

Centralblatt

für

GYNÄKOLOGIE

herausgegeben

von

Heinrich Fritsch

in Bonn.

Einundzwanzigster Jahrgang.

Wöchentlich eine Nummer. Preis des Jahrgangs 20 Mark, bei halbjähriger Pränumeration. Zu beziehen durch alle Buchhandlungen und Postanstalten.

No. 12. Sonnabend, den 27. März. **1897.**

I. Pruritus, Vaginismus, einseitige Ovarie und Hyperemesis gravidarum bei derselben Pat. in verschiedenen Lebensepochen.

Von

Privatdocent Dr. **Oskar Schaeffer** in Heidelberg.

Der nachbeschriebene Fall ist nicht nur dadurch interessant, dass die vier überschriftlich bezeichneten, ihrer Entstehung nach noch immer oft mit einer Art mystischer Unklarheit umwobenen nervösen Symptomenbilder bei einer und derselben Pat. zu verschiedenen Zeiten aufgetreten sind, — sondern auch dadurch, dass ihre Ätiologie klargestellt und die Beschwerden der vulvaren wie der vaginalen Symptomenkomplexe operativ völlig gehoben werden konnten.

Es handelt sich um eine Dame, die im Luxus einer von lebhaftem internationalen Verkehr durchströmten Großstadt auferzogen, daselbst ansässig geblieben und seit ihrem 20. Jahre verheirathet war. Ihre Ehe war unglücklich; im 1. Jahre derselben erfolgte ein Abort auf Schreck hin; sie war von jeher nervös leicht erregbar! Diese Erregbarkeit wurde durch das Gebahren ihres Mannes gesteigert; hiermit stand im Zusammenhang, dass sie nicht wieder gravid wurde. Zum Schluss Scheidung nach fast 10jähriger Ehe.

Trotz der erfolgten einmaligen Schwangerschaft verschlimmerten sich die Anfangs nur unbedeutenden Symptome des Scheidenkrampfes mit ihrer zunehmenden allgemeinen Reizbarkeit während der Ehe mehr und mehr. Nach der Scheidung führte Pat. ein durch ihre Verhältnisse gegebenes, mehr oder weniger unthätiges Leben, erfüllt durch internationale Reisen und Luxus. Das bei Hysterischen dieses Standes so oft zu findende prägnante »Wunschgefühl« nach etwas Unbestimmtem verdichtete sich hier allmählich zu einer Art früher nicht gekannter Idealvorstellung von physischer Liebe, welche genährt wurde durch eine stille, nicht zur Aussprache gelangte Zuneigung, und weiterhin durch gieriges Romanelesen.

In dieser Zeit, wenige Jahre nach der Ehescheidung, begannen die Vulvartheile zu jucken. Sie bemerkte gleichzeitig an denselben das Auftreten eines »Hautausschlages« (Knötchen). Von den Scheidenkrämpfen wusste sie nichts mehr.

4 Jahre lang wurde sie mit der ganzen Serie der bekannten, theils adstringirenden oder ätzenden, theils narkotisirenden, theils emollirenden Salben und Ausspülungen behandelt, — vergeblich oder nur mit momentanem, nach Stunden zu berechnendem Erfolge. Sie wandte sich nunmehr in richtiger Auffassung ihres Gesammtnervenzustandes an einen Nervenarzt, der sie auf das prädominirende Pruritussymptom und die lokalen Hautveränderungen hin an mich verwies.

Wenn mich der detaillirte Bericht der lebhaften, zarten Brünette, die jetzt, nach 4jährigem Leiden, Mitte der 30er stand, nicht schon aufmerksam gemacht hätte, so belehrte mich die fast angstvoll hervorgestoßene Bitte, sie nicht innerlich zu untersuchen, ferner das angstvolle Benehmen auf dem Untersuchungsstuhl, mit dem jede meiner Handbewegungen begleitet wurde, dass ich eine von jenen Pat. vor mir hatte, bei denen Touchirversuche das gesammte Nervensystem tiefgehend aus dem Gleichgewicht bringen oder lokale Krampfzustände auslösen. Ich erwähne dieses desshalb, weil die Pat. bisher mit keinem Wort über Scheidenkrampf geklagt hatte, obige Anamnese also nachträglich im Anschluss an eine erst in der nächstfolgenden Sitzung vorgenommene genauere Exploration erhoben wurde.

Der gesammte Befund war folgender: die Nymphen waren auf bläulich schiefergrauem Grundton der Haut besetzt mit zahlreichen Acnepusteln (Folliculitis), also eitrigen Knötchen, und zwar gleichmäßig auf der Innen- wie auf der Außenseite. Diese Partien und die Clitoris sind bei Berührung brennend empfindlich.

Die leiseste Berührung aber des dicken, fleischigen, gerötheten Hymens lässt die Pat. jäh emporfahren; dem eindringenden Finger setzt sich ein bretth arter Widerstand von Seiten der sich krampfhaft kontrahirenden Beckenbodenmuskulatur und des Scheidenschnürers entgegen. Selbst während einer ablenkenden Unterhaltung genügt die Berührung mit dem glatten runden Griffende der Playfairsonde, um den Krampf auszulösen. Also neben Vulvitis pruriginosa die Erscheinungen des ausgesprochensten Vaginismus.

Fluor albus bestand in nur geringem Grade; von Endometritis ließ sich nicht reden. Der Urin enthielt keinen Zucker.

Ehe ich radikal vorging, versuchte ich durch eine 5wöchige Kur (Sitzbäder mit Weizenkleie, dann mit Alaun, nachherigem Einreiben von Salicyl- und Karbolsäurevaseline, zwischendurch Bestreichen mit 10%iger Arg. nitr.-Lösung) die Beschwerden zu lindern; im Gegentheil, sie steigerten sich, so dass ich vorübergehend zum Cocain in Gestalt von Vaginalkugeln greifen musste, um es der Pat., zumal nächtlicherweile, bis zur Operation erträglich zu machen.

Da von Seiten der Genitalien sonst keine Abnormität nachweisbar und der Urin nicht zuckerhaltig war, lokal hingegen deutliche Strukturveränderungen bestanden, — wenngleich ich annehmen

musste, dass letztere (die Folliculitis vulvaris und die Hymenverdickung) erst sekundär oder gleichzeitig mit und durch die auf neuropathischer Basis schädlich wirkende Ursache entstanden waren, — so zögerte ich nicht, die erkrankten Theile zu entfernen, da offenbar von ihnen immer aufs Neue wieder Reize ausgeübt wurden, welche einen Circulus vitiosus ergaben.

Webster fand mikroskopisch eine subakute Entzündung des bindegewebigen Papillarkörpers und eine fortschreitende »Fibrosis« der Nerven und Nervenendgebilde (der Pacini-Krause-Meißner'schen Körperchen). Sänger hat bei dem Symptom Pruritus stets eine Vulvitis gefunden. Ich glaube kaum, dass sich gegentheilige Beobachtungen bei längerer Dauer anführen lassen.

Bei der Operation entfernte ich beide Nymphen ganz, weil sie auf beiden Seiten mit Pusteln dicht bedeckt waren; die Clitoris ließ ich stehen; weiter excidirte ich das Hymen breit an seiner Basis einschließlich des Ostium urethrae in einem 8-förmigen Stück. Mit zahlreichen Katgutnähten schloss ich die Wunden subtil; Jodoformgazebedeckung.

Die pruriginösen Symptome hatten bei jeder Attacke mit Jucken begonnen, welches schließlich in einen brennenden Schmerz überging; zuweilen bestand tagelanges leichtes Jucken, welches sich Nachts steigerte.

In den ersten Tagen nach der Operation traten Abends Momente ein, wo die Pat. glaubte, dass das Jucken wieder aufdämmern würde; indessen konnte sie leicht einschlafen. Auch diese Symptome verloren sich nach einigen Tagen und sind seit 16 Monaten nicht wieder erschienen. Die Wunden heilten ohne Reaktion per primam.

Was den Vaginismus anlangt, so galt es hier vor Allem die Furcht und Autosuggestion der Pat. zu überwinden. Einer auffallenden Beobachtung muss ich hier aus der Zeit vor der Operation Erwähnung thun. Ich konnte also nicht mit leisem Fingerdruck oder glattem Sondengriff das Hymen berühren, ohne den Scheiden-Beckenboden-Krampf auszulösen. Die Pat. selbst hingegen konnte ohne irgend welche Reaktion das Scheidenrohr zur Ausspülung einführen.

Die mikroskopische Untersuchung des Hymens ergab, obwohl ich es bei der papillären und fleischigen Natur desselben erwartet hatte, nicht jene entzündliche Verdickung der Gefäßwandungen, die auch ich einmal an einem von v. Winckel excidirten Hymen nachweisen konnte, wohl aber bestand hier eine bedeutende Erweiterung aller Gefäße.

Ich wartete die nächste Periode ab (ich hatte 8 Tage nach der vorhergehenden operirt) und wies danach der Pat. durch eingehende bimanuelle Austastung nach, dass entgegen ihrer noch jetzt bestehenden Angst die Schmerzen und Krampfzustände völlig verschwunden waren. Ich konnte bei der Gelegenheit konstatiren, dass weder Uterus, noch Parametrien, noch insbesondere beide Ovarien druckempfindlich oder vergrößert oder verlagert waren.

Dieser Befund erhielt $^1/_4$ Jahr darauf einige Bedeutung; ich wurde citirt, nicht weil frühere Beschwerden wiedergekehrt wären, sondern weil »links im Unterleib« Schmerzen aufgetreten seien. Nun muss ich bemerken, dass die Pat. sich gerade um jene Zeit aufs Neue mit Heirathsgedanken trug und Angesichts ihrer früheren Erfahrungen und Beschwerden buchstäblich in diesem Sinne »in schwebender Pein hangte und bangte«. Sie war denn auch wieder hochgradig erregt.

Die bimanuelle Untersuchung konnte den fraglichen Schmerz streng anatomisch auf das linke Ovarium lokalisiren, dessen Berührung der Pat. sofort einen leisen Schrei: »das ist der Schmerz« entlockte. Vergrößert war das Organ nicht oder wenig.

Ich verordnete ein lindes Laxans und emollirende Scheidenausspülungen; vor Allem aber redete ich der Pat. Ruhe und Sicherheit ein.

Es ging jetzt auch Alles vortrefflich. Die Hochzeit, die Hochzeitsreise, Alles wurde trefflichst überstanden; die Pat. ist glücklich in ihrer neuen Ehe, nur — das ist wohl erwähnenswerth — mit dem Pruritus und dem Vaginismus ist auch die frühere Voluptas coeundi verschwunden, wenngleich die Libido ungeschwächt besteht; indessen legt sie darauf keinen Werth mehr.

Bald darauf trat aber ein neues Symptom auf, welches ich bei seiner Hartnäckigkeit, zumal nach meiner genauen Kenntnis von der neuropathischen Beanlagung der Pat., durchaus nur als eine Neurose auffassen kann. Die 2. Periode blieb aus und momentan erschienen die heftigsten Magenbeschwerden, Säurebildung, Aufstoßen, unstillbares Erbrechen, — und Obstipation.

Im 3. Monat untersuchte ich die nunmehrige Gravida: der Uterus lag normal anteflektirt, der Zeit entsprechend weich und vergrößert. Ich regelte die Diät, verordnete Rheum und Cerium oxalicum. Die Wirkung der Therapie blieb aus und ich schlug der Pat. vor, in ein Seebad zu gehen, in der Erwartung, hierdurch einen günstigen Einfluss auf das Nervensystem auszuüben, — natürlich ohne zu baden, — ferner aber auch um den konjugalen Verkehr mit Sicherheit für einige Zeit auszuschließen. Dies geschah, und die vorher elend aussehende und abgemagerte Frau kam frisch, mit volleren Backen und heiter zurück.

Kaum war sie zurück in ihrem Heim, ging ihr altes Leiden aufs Neue los und dauerte während der ganzen Schwangerschaft fort; auch Orexinum basicum, von dem ich entsprechend der Empfehlung Frommel's gleichfalls in einigen Fällen günstigen Erfolg zu berichten habe, versagte hier völlig. Dass hier wieder nur das Nervensystem im Spiele war, geht aus dem Gesagten und ferner daraus hervor, dass mehrtägige Besuche bei ihrer Familie, nur wenige Eisenbahnstunden von ihrem Wohnorte entfernt, während ihres Aufenthaltes stets eine erhebliche Linderung der Beschwerden zur Folge hatten.

Die Geburt verlief leicht und spontan. Die Wehen waren wenig schmerzhaft, wohl aber wurden im Beginn heftige Schmerzen in der linken Seite empfunden, welche auch im Puerperium 8 Tage andauerten und erst mit dem Auftreten von Diarrhöen verschwanden (die Wöchnerin stillte nicht). Eine Exploration ergab, dass auch diese Schmerzen wieder von dem linken vergrößerten Eierstock ausgingen; 3 Wochen später war das Organ klein und nahezu unempfindlich. Wahrscheinlich müssen wir in ihm auch den Erreger der Hyperemesis erkennen.

In einem anderen Falle von Pruritis (No. 125, Frau B., Wittwe) habe ich mich noch nicht zur Entfernung von Schleimhautpartien entschließen können, weil keine streng lokalisirten und bedeutenderen Veränderungen nachweisbar sind. Trotzdem habe ich die Empfindung, als ob auch hier der auslösende Sitz des Leidens in der Schleimhaut der Nymphen zu suchen ist, und zwar desshalb, weil, wenn auch das Jucken unbestimmt ausstrahlend in der ganzen Vulva und den anliegenden inneren Partien der Oberschenkel beginnt, doch in den Nymphen allein dasselbe zum Schluss in ein lange nachfühlbares intensives Brennen übergeht. Ätzungen mit 10%iger Höllensteinlösung beschränken die Juckattacken auf die Menses, mussten dann aber immer wiederholt werden.

Auch dieser Fall bietet seine interessanten Eigenthümlichkeiten: die großlappigen Nymphen mit langer Clitoris sind fahl bläulichgrau ohne irgend welche Knötchen; weit größere Veränderungen finden sich dauernd an handflächengroßen Partien, welche sich, unmittelbar an die großen Labien anschließend, auf der Innenfläche der Oberschenkel als bräunliche, trocken-derbe, rissige, mit Kratzborken und verdickter Epidermis bekleidete Hautflächen präsentiren. Auf diesen afficirten Stellen bilden sich bei den unregelmäßig wiederkehrenden Juckattacken helle Bläschen. Diese Anfälle ereignen sich besonders Nachts und zur Zeit der Menses; zuerst traten sie auf von dem Moment an, wo Pat., wie sie sich ausdrückte, dem »Cölibat« verfiel, nachdem sie sieben Wochenbetten ohne Zwischenfall absolvirt und während ihrer Ehe nicht eine Klage diesbezüglich zu führen hatte. So haben Wittwenthum und Pruritus (letzterer allen Medikationen zum Trotz) 21 Jahre gedauert. Jetzt aber zeigen sich bei der 45jährigen kräftigen, aber hochgradig nervösen Frau — sie leidet auch ohne Pruritus sehr viel an Schlaflosigkeit — die Zeichen der Menopause und gleichzeitig sind die Pruritusanfälle häufiger und intensiver geworden.

Im Urin findet sich kein Zucker; an der Urethra und der Vulva keine Narben und auch sonst keine weiteren Abnormitäten; nur zeitweilig stellt sich Fluor albus ein; die Blutungen sind noch periodisch, werden aber immer geringer. Der Uterus liegt retrovertirt, sehr beweglich; die Vaginalwände sind nicht descendirt. An der rechten Fundusecke sitzt breitbasig ein subseröses Myom von dem Umfang einer großen Walnuss. Die Adnexa sind weder vergrößert, noch druckempfindlich.

Außer der allgemeinen nervösen Reizbarkeit ist noch besonders auffallend, wie schlecht sowohl intra-uterine Behandlung, als auch das Einlegen von Vaginaltampons vertragen wird; die allgemeine nervöse Erregbarkeit wird noch bedeutend gesteigert; ich leitete eine adstringirende Therapie mit Rücksicht auf den Fluor ein.

Da früher Ausspülungen und Abwaschungen mit Karbolwasser ohne Einfluss

geblieben waren, beschränkte ich mich zunächst, um die Pat. von dem unleidlichen Gebrauch der Narkotica abzubringen, auf die Ordination von Keysser's flüssiger neutraler Karbolseife, welche die Juckattacken bis auf 1 oder 2 Stunden nach jeder Einreibung zu unterdrücken vermag, bis ich endlich längere Zeit bei den Höllensteinätzungen stehen blieb.

Der Vaginismus kommt weit häufiger vor als die Vulvitis pruriginosa; auch er entsteht auf neurotischer Basis, wenngleich die auslösenden Momente offenbar verschiedene sein können; perverse Gewohnheiten spielen hier, wie es nicht selten zugestanden wird, eine prädisponirende bezw. präparirende Rolle. In dieser Hinsicht stehen meinem ersterwähnten Falle zwei andere zur Seite.

Eine 40jährige, steril verheirathete, magere, hochgradige Hysterica, vom Nervenarzt zugesandt (No. 93, Frau B.), erzählt mir in aufgeregter Redeweise, bald thränenüberströmt, bald freudig erglänzend, ihr Glück und Unglück in der Ehe. Des Pudels Kern ist, dass Mangel an Libido Anfangs eheliche Differenzen geschaffen hätte, die aber später, nachdem »ihre Natur sich gänzlich geändert«, beigelegt wären. Das Examen ergab Perversitäten.

Die vaginale Exploration war durch hochgradige Vaginodynie erschwert; der Uterus war infantil, die Scheide eng; die Adnexe waren unter den schmerzhaften Krämpfen nicht zu tasten. Die Menses sollen, dem Befund entsprechend, stets sehr schwach gewesen sein.

No. 135, Frl. S., Erzieherin, extrem hysterisch, leidet unter Perversitäten. Descensus ovariorum und kongestive Metritis; heftigster Vaginismus.

Ein auf der Hochzeitsreise begriffenes Paar (No. 122, Frau Kr. aus Leipzig). — Beide kräftig, sie 25 Jahre alt, stets »nervös« gewesen, torpid anämisch — fragt wegen Scheidenkrampf und Unmöglichkeit der Kohabitation um Rath. Am Damm fand sich ein kleiner Einriss, eine Folge der vergeblichen Versuche; die Vulvartheile wenig entwickelt, der Introitus eng angelegt; das Hymen empfindlich; Beckenbodenkrampf; Retroversio uteri (das Organ war mäßig entwickelt; Pat. giebt zu, seit Jahren durch ihren früheren Beruf gewohnheitsmäßig verhindert gewesen zu sein, die Blase rechtzeitig zu entleeren); starker Fluor albus.

In diesem Falle kombinirt sich ätiologisch die geringe Entwicklung der Genitalien mit Nervosität; er leitet zu einer anderen Gruppe von Fällen über, zu denen gerufen zu werden sich öfter Gelegenheit giebt, und zwar sind mir gerade 2 Fälle erinnerlich, wo es sich durchaus nicht um überfeinerte Damen, sondern um Bürgerfrauen handelte.

Fall No. 115 betraf eine seit 4 Monaten verheirathete Krämersfrau, die stets regelmäßig und schmerzlos menstruirt gewesen, seit der Ehe aber dysmenorrhöisch geworden war; der jetzige Anfall war mehrtägig und vergesellschaftet mit Krämpfen der gesammten Scheiden-Beckenboden-Muskulatur neben der menstruellen Uteruskolik. Der infantile Uteruskörper war gegen das derbe, spitze, dünne und mit sehr kleinem rundlichen Muttermunde versehene Collum stark anteflektirt. Obwohl hier offenbar sekundär durch die Uteruskolik entstanden, wurde der Scheidenkrampf doch durch einfache Berührung des Hymens ausgelöst.

Ebenfalls Dysmenorrhöe mit Vaginismus bestand in dem 2. Falle (No. 74, H., Kaufmannsfrau); es handelte sich um eine gracile, offenbar verzogene, hysterische 22jährige Ipara, 4 Wochen post partum; auch hier war menstruelle Uteruskolik mit Vaginismus kombinirt. Aber es bestanden mancherlei Entzündungszustände: Endometritis und Metritis seit 1 Jahr vor dem Partus, Parametritis, Retroversioflexio uteri 1. Grades (Dammriss 1. Grades mit Inversion des Tuberculum vaginae).

Der Uterus war selbst äußerst empfindlich, hart; das Scheidengewölbe als solches war rechts ebenfalls empfindlich. Im Urin fand sich ein hoher Harnsäuregehalt. Pat. leidet ferner an chronischer, unüberwindlicher Obstipation.

In beiden Fällen halfen Narkotica in Gestalt von Globuli vaginales und Mastdarmsuppositorien und schleimige Ausspülungen; seit vielen Monaten bezw. über 1 Jahr haben sich keine Anfälle mehr eingestellt. Diese Fälle bilden also eine Gruppe für sich.

Im letzterwähnten Falle mag der Uterinkrampf mit Schluss der sphinkterartig wirkenden Muskelfasern am inneren Muttermunde die Ursache der Fortdauer der Kolik durch Menstrualretention gewesen sein; nicht aber meine ich, dass die Kolik hierdurch mechanisch entstanden sei; die Veranlassung hierzu sehe ich in der entzündlichen, durch die Menstruationshyperämie gesteigerten Reizbarkeit des Endometriums; denn 1) stellte sich die Blutung erst 48 Stunden nach der Beschwichtigung des Uterinkrampfes ein, 2) zeigte sich 8 Tage später die Passage des inneren Muttermundes mit der Sonde extrem empfindlich mit sofort ausgelöstem Krampfe. Jetzt, wie auch schon früher einmal, waren eine die Nacht hindurch dauernde Uterinkolik und Tags darauf Blutungen die Folge der Sondirung.

Bei Retroflexio und Perimetritis lassen sich zu Zeiten der menstruellen Schmerzen leicht Vaginismussymptome durch lokale Berührung auslösen. Dieselbe Erscheinung tritt in gleichen Fällen auch bei anderszeitigen Kongestionen auf. Stets aber haben wir es mit nervösen Personen zu thun.

Wie sehr verschieden die Reaktion des inneren Muttermundes, bezw. der Wandung des Cavum uteri, sich bei verschiedenen Individuen gestaltet, — ferner bei einem und demselben Individuum zu verschiedenen Zeiten in Abhängigkeit von den Menstruationsterminen, von Obstipation, von oophoritischen Exacerbationen, von psychischen Alterationen, lehrt die intra-uterine Sondenbehandlung in auffallender Weise. Speciell bei Pruritus- und Vaginismuskranken konnte ich um die Zeit der Attacken nachweisen, dass die behutsam eingeführte Sonde sofort am inneren Muttermunde auf einen mit mäßiger Kraftanwendung unbesieglichen Widerstand stieß, wohingegen außerhalb der Anfälle die Passage frei war und erst nach mehrfachem Eingehen oder Einbringen von Adstringentien zur Kontraktion gebracht wurde.

Alle diese Beobachtungen stützen aufs Neue den Gedanken, dass wir es hier nicht mit lokalen, sondern mit allgemeinen Neurosen zu thun haben, die nur auf besondere Reize hin lokal zur Empfindung gelangen. Die Veranlassung der lokalen Äußerung liegt — außer in entzündlichen und Wucherungs-Reizzuständen (Carcinoma vulvae incipiens, Urethralpolypen), außer ferner in allgemeine Dermatosen erregenden Diathesen — vor Allem in der übermäßigen Reaktion auf an sich normale Reize, wie wir es bei neuropathischen Personen auch bezüglich anderer Nervengebiete erleben, ferner in

dem neurasthenisch verminderten Widerstande gegen perverse Reize, bei denen schließlich ein Circulus vitiosus entsteht, so dass endlich eine nachhaltige anatomische Veränderung auch lokal eintritt, wie wir sie als Vulvitis pruriginosa kennen gelernt haben. Für diesen Status ist es einerlei, woher die Reize gekommen sind, ob von außen oder von innen. Daher kommt es, dass, wenn die ursprünglichen Ursachen des Reizes längst beseitigt sind, doch die Pruritus- bezw. Vaginismussymptome fortbestehen bleiben; sie fallen erst, wenn wir die betreffenden Hautpartien mit den veränderten Nervenendigungen entfernen.

Der erstberichtete Fall, denke ich, belehrt uns, dass der Pruritus, der Vaginismus, die nach der Beseitigung dieser unter dem Einflusse psychischer Erregung und später der Schwangerschaft (unvollkommene Follikelbildung?) zeitweilig entstandene einseitige Ovarie, endlich die Hyperemesis gravidarum als einander gleichwerthige, auf allgemeiner neuropathischer Basis entwickelte Neurosen zu betrachten sind. Dass die allgemeinen neurotischen Symptome durch die lokale Genitalneurose wieder weiter gesteigert werden, muss bei der Beurtheilung jedes Falles bedacht werden; wir dürfen nicht erwarten, diese gleichen Allgemeinsymptome anamnestisch als von Anfang an bestanden zu erfahren, wenn die Genitalneurose schon Jahre gedauert hat; wir dürfen also dann nicht ätiologisch schließen, dass die ganze neuropathische Konstitution in jedem konkreten Falle erst durch die Genitalneurose erworben sei; noch weniger dürfen wir das schließen, wenn mit der Beseitigung der nunmehr entzündlich veränderten Genitalpartien auch die lokalen Nervensymptome verschwunden sind, die allgemeinen aber nach Wegfall des Circulus vitiosus verringert werden.

Der physiologische Einfluss der sensiblen Vulvarnerven, speciell also des N. dorsalis clitoris und des N. pudendus, ist bekannt; er erstreckt sich durch Vermittlung des Lendenmarkcentrums einerseits auf die Füllung der kavernösen und kapillären Bluträume des Vestibulum, der Vagina und des Collum uteri, welche durch den Plexus hypogastricus inferior versorgt werden; andererseits wird die Reizung des N. pudendus mit Kontraktionen seitens der Beckenboden- und Scheidenschnürermuskulatur so wie der Uterusmuscularis beantwortet; sie werden durch die Nn. lumbales bezw. sacrales versorgt.

Dieser ganze Apparat ist auch einem cerebralen Centrum subordinirt, dessen Fasern bereits in der Medulla oblongata zusammen erregt werden können.

Es ist leicht verständlich, warum durch chronische oder häufige perverse Reizung der sensiblen Fasern eine chronische Hyperämie und weiterhin chronische Entzündung dieser Theile eintritt. Ist sie aber eingetreten, so setzt diese entzündliche Veränderung der sensiblen Endorgane einen fortdauernden Reiz, welcher reflek-

torisch von den erwähnten Gefäß- und Muskelpartien beantwortet wird, daher Blutüberfüllung und Krampfzustände in dem ganzen Genitaltractus, vornehmlich aber in den auch physiologisch am meisten reflektorisch betroffenen Partien: die willkürliche Scheidenmuskulatur, die Uterusmucosa und die Ovarien.

Des Weiteren werden speciell die secernirenden Organe betroffen, vor Allem die Gebärmutterschleimhaut; ich möchte desshalb in solchen Fällen den Fluor albus und bei langer Dauer auch die wirklich daraus sich entwickelnde Wucherung der Schleimhaut nicht als die Ursache, sondern vielmehr als die Folge der Vulvitis pruriginosa bezeichnen.

Damit fällt aber für die so entstandenen chronischen Reizzustände von Uterus und Ovarien die Frage weg, ob hier eine Neurose oder eine Entzündung die Ursache der weiteren Reflexe sei; diese Reflexe, Schmerzen im Kreuz, am After, um den Nabel herum, Magen- und Darmsymptome, vor Allem Erbrechen in der Schwangerschaft (wie wir in Fall 1 gesehen), sind tertiärer Natur; das Primäre ist der allgemeine neuropathische Zustand, auf Grund dessen irgend ein äußerer oder innerer Reiz, wie erwähnt, die lokale Genitalneurose ausbildet; diese ruft sekundär reflektorisch Störungen hervor, die zunächst zwar funktionell sind, weiterhin aber stabil werden in Gestalt von dauernden Anschoppungen und Entzündungen. Auch diese, so fern sie in den inneren Genitalien etablirt sind, können weitere Reflexe hervorrufen; diese sind also tertiär!

So müssen wir im 1. Falle die Schmerzen auffassen, die vom linken Eierstock ausgingen, — eben so später die Hyperemesis in der Schwangerschaft. Beide betrachte ich als Residuen der früher durch die Vulvitis pruriginosa und den Vaginismus in dem gesammten Genitaltractus hervorgerufenen Hyperämie.

Übrigens können die Kongestivzustände auch durch allgemeine abdominelle venöse Stase bei Enteroptose und Hängebauch entstehen und dadurch Descensus und Schmerzen der Eierstöcke hervorrufen. In einem solchen Falle (Frau v. L. No. 138) trat sub partu eine Strictura uteri ein, die ich in der Folge hierdurch erklären zu müssen glaubte. Auch hier handelte es sich um eine nervöse und hereditär belastete Puerpera mit Hängebauch, Gastroenteroptose, Varicen.

Wie geringe Anstöße aber genügen, um Schmerzen hervorzurufen, die vom Eierstock ausgehen, so fern es sich um neurasthenische Individuen handelt, dafür mag folgendes Beispiel dienen. Mir war es schon öfters aufgefallen, dass im After empfundene Schmerzen bimanuell als von einem Ovarium ausgehend nachweisbar gemacht werden konnten; 2 solcher Fälle waren mir als Coccygodynien in die Sprechstunde geschickt worden. Da es sich aber stets um perisalpingitische Processe handelte, so glaubte ich, dass Adhäsionen zum Rectum eine direkte Nervenzerrung ausübten, zumal die Pat. beim Sitzen darüber klagten, so dass sie sich nicht anlehnen konnten, — ferner bei der Defäkation.

Ein Fall belehrte mich, dass das Ovarium selbst diesen Schmerz auslöst.

Es handelte sich um eine chlorotische Virgo intacta mit ganz gesunden Organen, welche an erheblichen Unregelmäßigkeiten der Menses in jeder Form litt. Ich hatte sie schon ein paar Mal in der Sprechstunde gesehen, da erschien sie wieder einmal nach langer Zeit, weil die früher oft so lange aussetzende Periode diesmal schon 11 Tage dauerte. Ich verordnete zunächst, weil ich jede Scheidenbehandlung vermeiden wollte, Ergotin. Vorher hatte ich durch Diät und Ferruginosa auf ihr Allgemeinbefinden eingewirkt. Die nächste Periode blieb aus und pünktlich am Termin stellte sich der oben beschriebene Schmerz im After ein. Ich touchirte per rectum und beim Berühren des rechten Ovariums gab die Pat. mir, ohne befragt zu sein, an, das wäre der Schmerz. Sie war selbst erstaunt, dass sie beim Passiren meines Fingers durch den After den Schmerz nicht empfunden hatte. Sobald der nächste Periodentermin kam, ließ ich sie Sitz- und Fußsalzbäder nehmen, so wie Senfpflaster an die Oberschenkel legen; die Blutung kam; der Schmerz verschwand; er hatte bis dahin ununterbrochen gedauert.

Entweder war das Ovarium in kongestivem Zustande verblieben, — oder derselbe hatte nicht genügt, um den reifen Follikel zum Platzen zu bringen; irgendwie möchte ich das längere Zeit genommene Ergotin als Ursache bezeichnen, jedenfalls das Ausbleiben der Periode bei nunmehr verbesserter Blutbildung. Seither ist die Periode regelmäßig und schmerzlos geworden.

Dass Erbrechen reflektorisch vom Uterus, speciell vom inneren Muttermunde ausgelöst werden kann, dass eben so die ganze Darmthätigkeit, möglicherweise durch vasomotorische Einflüsse, verändert werden kann (Obstipation, zuweilen Diarrhöe, zeitlich und besonders individuell verschieden), lehrt uns nicht nur die alltägliche Erfahrung an Schwangeren, der Moment des Weheneintrittes insbesondere, die Klagen »unterleibskranker« Pat., sondern vor Allem wieder die intrauterine Sondenbehandlung und solche Fälle, bei denen, wie in dem durch Kehrer bekannt gewordenen, die Dehnung des inneren Muttermundes allein genügte, um die Hyperemesis zu sistiren.

Bei Dysmenorrhöischen ist leicht durch Berührung des inneren Muttermundes Erbrechen auszulösen. Einen interessanten derartigen Fall beobachte ich seit $1^1/_4$ Jahr.

No. 64, Frau H. Eine 35jährige Wittwe, IIpara, war früher gesund gewesen und schmerzlos menstruirt. Bei der letzten Entbindung trug sie einen schlecht verheilten Dammriss davon; die Placenta wurde manuell gelöst; seitdem erst Fluor, dann Schmerzen in Kreuz und Beinen, ferner auch vor und nach der Periode, endlich Appetitlosigkeit und hartnäckige Obstipation. Im Gesicht bemerkte ich eine typische Acne rosacea in Schmetterlingsform.

Der Uterus lag retrovertirt, und zwar dadurch, dass bei nicht fixirtem Fundus die vordere Muttermundslippe nach vorn links narbig adhärent war; Inversion der Scheidenwände; Metritis.

Mit Ausspülungen, dann intra-uteriner Therapie schaffte ich die Reizzustände weg, bis ich massiren konnte, und endlich legte ich, da die Pat., trotzdem der Uterus nun meist auf dem vorderen Scheidengewölbe liegen blieb, doch noch über Kreuzschmerzen und Dyspepsie klagte, einen Mayer'schen Ring ein. Vom Moment an verschwanden Dyspepsie und — Gesichtsacne; eben so war das Kreuzweh fast ganz verschwunden, nur zur Zeit der — übrigens nicht mehr profusen und an sich schmerzfreien — Menses etwas zunehmend, eben so wie die Darmträgheit.

Als ich 4 Monate später den Ring wechselte, führte ich, um die früher erhebliche Empfindlichkeit des inneren Muttermundes zu prüfen, die Sonde ein; sofort bekam die Pat. einen Schwindelanfall und musste sich erbrechen; sie, wie viele andere Pat. auch, empfand die Berührung des inneren Muttermundes als einen Schmerz in der Magen- und Nabelgegend. Dieses ereignete sich, nachdem das Pessar 6 Tage lang während der Periode versuchsweise entfernt war; in dieser einen Woche war die schmetterlingsförmige Röthe im Gesicht wieder aufgetreten, freilich ohne schon Pusteln zu bilden. In dieser Form sehen wir sie ja oft während dem Klimakterium.

Der Zweck dieser Mittheilungen ist also:

1) an geeigneten Fällen zu zeigen, wie Vulvitis pruriginosa, Vaginismus, Ovarie und Hyperemesis gravidarum sich bei neuropathisch beanlagten Individuen durch bestimmte äußere oder innere Gelegenheitsursachen Perversitäten, Infektionen, Enteroptose, anämische Genitalleiden als Genitalneurosen entwickeln;

2) wie diese Genitalneurosen bei längerer Dauer bestimmte anatomische Strukturveränderungen (Entzündungszustände) hervorrufen, welche, selbst wenn der ursprüngliche schädliche Anlass oder Reiz längst nicht mehr in Kraft ist, doch die reflektorischen Symptome weiter bestehen lassen — oder bei einem plötzlich eintretenden Anlass zur Auslösung gelangen lassen.

3) Abnorme chronische oder häufige Reize, welche den N. pudendus treffen und Sekretionen und Kongestionen erzeugen, können — außer den direkten trophoneurotischen Veränderungen der Vulvitis pruriginosa — indirekt reflektorisch hyperämische Strukturveränderungen des Hymens und der Uterusmucosa so wie der Ovarien und abnorme Erregbarkeit der Beckenboden- und Scheidenmuskulatur hervorrufen. Das Gleiche kann Enteroptose mit venöser Stase bewirken.

4) Aus 2) und 3) folgt, dass die einmal veränderten Theile zu entfernen sind, zumal wenn zuvor festgestellt ist, dass keine bestimmte andere örtliche oder konstitutionelle Erkrankung die Ursache ist; selbst in letzteren Fällen kann es bei nachweisbarer Strukturveränderung der besprochenen Theile geboten sein, dieselben zugleich mit zu entfernen.

5) Wenn bei Hyperemesis gravidarum, welche ebenfalls wohl ausschließlich auf neuropathischer Basis entsteht, eine entzündliche Veränderung der Uterusmucosa vorhanden ist, so kann dieselbe in Fällen von unkomplicirter Genitalneurose durch langdauernde reflektorische Hyperämie entstanden sein.

6) Dasselbe gilt in analogen Fällen für die Ovarie; dieselbe kann vorübergehend sein, wenn ein vorübergehender Reiz bei neuropathischer Beanlagung die Eierstöcke trifft oder wenn sie nur sekundär bei einer anderen Genitalneurose in Mitleidenschaft

gezogen oder weniger widerstandsfähig geworden sind. Bezüglich der Entfernung dieser Organe ist dieser Punkt bei längerer Beobachtung wohl zu erwägen.

II. Zur Bauchnaht.

Von

Dr. **Johannes Hahn** in Mainz.

In der letzten Zeit sind von Kehrer[1] und Schäffer[2] mehrere neue Methoden der Bauchnaht angegeben worden, was bei der großen Zahl der schon vorhandenen Methoden und Modifikationen mit einiger Wahrscheinlichkeit darauf hinweist, dass man trotz alledem noch das Bedürfnis nach Verbesserung empfindet. Da ich mich nicht überzeugen konnte, dass diese neuen Verfahren besser sind als dasjenige, das ich jetzt ausschließlich benutze, so fühle ich mich veranlasst, auch die von mir geübte Naht anzugeben, ohne übrigens behaupten zu wollen, dass ich etwa damit etwas ganz Neues bringen wollte; denn es handelt sich um weiter nichts, als um die exakte und aseptische Schichtennaht der Bauchdecken mit Seide, d. h. einem Material, das alle Vorzüge für eine gute Bauchnaht besitzt, wie ich an einem anderen Ort ausführlicher begründen will. Ich beschränke mich desshalb hier auf die Technik der Bauchnaht an den normalen Bauchdecken.

Der Hautschnitt wird median zwischen Nabel und Symphyse oder auch höher hinauf angelegt. Nach Durchtrennung des subkutanen Fettgewebes wird die Vereinigung der Aponeurosen in der Linea alba freigelegt. Dicht am linken Rande derselben durchschneide ich die Fascie, eröffne damit die linke Rectusscheide und gehe am Rande des linken Rectus sofort durch die hintere Fascie (bezw. oberhalb der Douglas'schen Linie durch die hintere Rectusscheide plus Fascia transversa). Jetzt wird das Peritoneum eröffnet und in der ganzen Ausdehnung des Schnittes gespalten. Nun wird jederseits eine starke durchgreifende provisorische Seidenschlinge, an welche jederseits ein schwerer Schieber angehängt wird, durch die Bauchdecken incl. Peritoneum gelegt, und alsdann die Operation in der Bauchhöhle erledigt. Ich verwende nur Seide, und zwar die geflochtene, Turner'sche, so wie die Hagedorn'schen Nadeln nebst zugehörigem Nadelhalter.

Zuerst wird das Peritoneum mit feinen Knopfnähten (Seide No. 2) vernäht; die Nähte werden so dicht gelegt, dass sich kein Bauchinhalt mehr in die Spalten vordrängt. Jeder Faden wird sofort geknotet, aber lang gelassen. Ist das Peritoneum verschlossen, so werden die sämmtlichen Fäden so kurz wie möglich abgeschnitten.

Jetzt folgt als zweite Schicht die Naht des muskulös-aponeu-

---

[1] Kehrer, Centralblatt für Gynäkologie 1896. No. 44.

[2] Schäffer, Centralblatt für Gynäkologie 1896. No. 40 u. 48.

rotischen Theils der Bauchdecken. Es werden stärkere Fäden (meist No. 7) in der Weise gelegt, dass man mit der Nadel, während man den Rand der hinteren Fascie (bezw. incl. hintere Rectusscheide) mit einer Pincette spannt und etwas vorzieht, von vorn nach hinten durch die vordere Rectusscheide, den Rectus und die hinteren Fascien hindurch sticht und dann die frisch gefasste Nadel auf der anderen Seite durch das fibröse Gewebe der Linea alba wieder herausführt. Man fasst auf der Seite, wo die Rectusscheide eröffnet ist, etwa 1 cm von der Aponeurose und der Muskulatur mit und lässt zwischen den einzelnen Nähten einen Abstand von 1—1$^1/_2$ cm. Zuerst werden alle nöthigen Nähte gelegt, von denen einige auch wieder die Nahtlinie des Peritoneums mitfassen, und jetzt die sämmtlichen Fäden geknotet und ebenfalls kurz abgeschnitten. Während des Knotens muss sich der Assistent bemühen, die Fascienränder möglichst genau an einander zu bringen. Trotzdem wird die Fascie noch an einer Reihe von Stellen klaffen; hier werden mit dünner Seide (No. 4) die Fascienränder möglichst exakt an einander befestigt; jeder Faden wird sofort kurz abgeschnitten.

Nachdem diese zweite Schicht erledigt ist, wird mit Seide oder in Dampf sterilisirtem Silkworm — das Kochen in Soda gefährdet seine Festigkeit — die Haut nebst dem subkutanen Fettgewebe genäht und auch hier bei jedem zweiten oder dritten Stich die unterliegende Nahtlinie mitgefasst, um möglichst wenig todten Raum zu lassen. Auch diese Fäden werden zuerst alle gelegt, dann erst geknotet. Die noch klaffenden Hautwundränder werden durch oberflächliche Nähte mit dünner Seide genau an einander adaptirt. Darüber kommt eine Kompresse von steriler, jetzt in frische Sublimatlösung getauchter und wieder ziemlich gut ausgedrückter Gaze. Dann so viel aseptische Kompressen, als nöthig ist, worauf der Bauch incl. Oberschenkel mit aseptischen Gazebinden eingewickelt wird. Watte wird nicht benutzt. Um das Verschieben der Gazetouren zu verhüten, lege ich meist noch einige Touren von appretirter, mit Lysollösung erweichter Gaze auf. Am 5. oder 6. Tag werden die am meisten spannenden, so wie die mittlerweile etwa überflüssig gewordenen feinen Adaptionsnähte, und in der Regel nach weiteren 2 Tagen die sämmtlichen übrigen Hautnähte entfernt. Dann kommt noch einmal eine schmale aseptische Kompresse auf die Nahtlinie; Heftpflaster oder Binden. Nach einiger Zeit wird der Verband entfernt. Am 10.—14. Tag, je nach dem Wunsch und Zustand der Pat., steht diese zum ersten Male auf und kann dann in der Regel bald entlassen werden. Eine Bauchbinde wird nicht benutzt, es sei denn, dass eine Pat., die gewohnt ist, ihren Leib mit einer Flanellbinde warm zu halten, sich diese wieder umlegen will, was ihr natürlich nicht verweigert wird. Zur Stütze der Bauchnaht ist jede Binde überflüssig.

Die Hauptvorzüge dieser Naht, die natürlich streng aseptisch ausgeführt werden muss, ist erstens, dass sie einfach und kunstlos

ist und in rationeller Weise die natürlichen Verhältnisse ziemlich gut wiederherstellt; ferner dass sie mit Hilfe eines Materiales ausgeführt wird, das leicht zu desinficiren und zwar nicht ganz unresorbirbar ist, aber doch sehr lange vorhanden bleibt und die junge Vernarbung mindestens so lange stützt und schont, als es wünschenswerth ist. Nur demjenigen ist diese Naht nicht zu empfehlen, der nicht gewohnt ist, bei reinen Wunden Primärheilung als selbstverständlich anzusehen; der strenge Anti- bezw. Aseptiker wird gewiss eben so mit dem Erfolg dieser Naht zufrieden sein, wie ich es geworden bin.

III. Uterusruptur.

Kasuistischer Beitrag.

Von

Ad. Pée,

Frauenarzt in Altenburg, S.-A.

Die Zusammenstellungen oder Mittheilungen von Zerreißungen der Gebärmutter unter der Geburt an sich, wie der geheilten Fälle, sind so außerordentlich lückenhaft, mit Erfolg außerhalb der Anstalten vorgenommene Eingriffe aus mannigfachen, naheliegenden Gründen so überaus selten, dass es durchaus gerechtfertigt erscheint, weitere Beiträge den Fachgenossen nicht vorzuenthalten, zumal wenn dieselben noch durch ihre Eigenart eine Fülle des Interessanten bieten. Unglückliche Fälle werden leider viel zu wenig veröffentlicht, wenngleich gerade diese häufig sehr lehrreich sein würden, und so deckt denn wohl die meisten Uterusrupturen der dunkle Schleier stiller Vergessenheit.

Die Veranlassung zu dieser Mittheilung giebt ein Fall, der durch seine Geburtsgeschichte, wie weiter durch die außergewöhnlich ungünstigen Verhältnisse für den operativen Eingriff das allgemeine Interesse noch wesentlich zu erhöhen geeignet ist.

Am 26. November 1896 nach 10 Uhr Nachts wurde meine Hilfe von einem hiesigen Kollegen in Anspruch genommen bei einer Kreißenden in dem 5 km entfernten altenburgischen Dorfe Gödern: »es handele sich wahrscheinlich um eine Uterusruptur, der Kopf des Kindes sei abgerissen, in die Bauchhöhle geglitten und auf der linken Darmbeinschaufel zu fühlen. Eine Überführung der Kranken in meine Anstalt sei bei der Kälte (— 5° R.) und auch aus anderen Gründen nicht möglich gewesen«.

Da hiernach eine Laparotomie wahrscheinlich erschien, ließ ich durch meine Wärterin die dazu nöthigen Sachen zusammenstellen — ich bemerke hierbei, dass ich aus Vorsicht immer die zu einer plötzlichen, nicht vorhergesehenen Laparotomie nothwendigen Sachen, Instrumente, Verbandstoffe, Cumolkatgut, Seide, Schürzen und 1/2 Dutzend Handtücher sterilisirt eingewickelt bereit halten lasse. Zur Narkose war der in der Nähe wohnende Ohrenarzt Dr. Müller bereit. Nachts gegen 12 Uhr trafen wir nach 1stündiger Fahrt auf offenem Bauernwagen bei der Kranken ein. Aus dem etwa 2 m niedrigen Zimmer drang uns beim Eintritt eine mit allen möglichen Dünsten durchsetzte, feuchtwarme Luft entgegen. Seit Beginn der Geburt waren die Fenster geschlossen gehalten und bei der leicht erklärlichen Erregung wurde an ein späteres Öffnen derselben nicht gedacht. Der Kochofen

sprühte Hitze; rechts in der Ecke des großen Kleinbauernzimmers stand das mit wenig reinlichem Stroh gefüllte Kastenbett der Kreißenden. Erhellt ? wurde der Raum durch eine über dem großen Tische in der linken Ecke angebrachte kleine Hängelampe mit flachem Blechschirm, 1 cm Solarölschnittbrenner, wie sie wohl in kleinen Küchen verwendet zu werden pflegen, also eine ganz mangelhafte Beleuchtung, die mir die schwersten Bedenken für einen eventuellen operativen Eingriff erregte, ja denselben fast unmöglich erscheinen ließ.

Nach dem Berichte des behandelnden Arztes und später erweiterter Aufnahme handelte es sich um eine Häuslersfrau Bertha K., 42 Jahre alt. Pat. behauptet, niemals ernstlich krank gewesen zu sein, namentlich nicht an einer Erkrankung des Knochengerüstes gelitten zu haben. Eben so wenig ist eine erbliche Belastung nachzuweisen. Seit Ende der 70iger Jahre verheirathet, hat sie 9mal geboren, die ersten 7mal spontan, dann am 13. Oktober 1893 Wendung und Extraktion eines todten Kindes in Narkose durch Dr. Pinther Starkenberg, darauf wiederum spontane Geburt Mai 1895. Die Wochenbetten sind immer glatt verlaufen. Beckenmaße nicht bekannt. Letzte Menses Mitte Februar. Die Geburt (Xpara) setzte also am normalen Termin ein. Um 2 Uhr Mittags sprang die Blase und wurde der Kollege um 4 Uhr wegen vorgefallenen Armes herbeigerufen. Er fand den rechten Arm vorgefallen, Kopf links, Schulter rechts eingekeilt und schritt desshalb zur Wendung. Diese soll — ohne Narkose! — eine relativ leichte gewesen sein und wurde sofort die Extraktion angeschlossen. Nach künstlicher Lösung der Arme war der Kopf nicht zu entwickeln, angeblich wegen des Missverhältnisses zwischen Becken und Kopf. Da die Frucht inzwischen abgestorben war, wurde perforirt und die Kephalotribe angelegt. Nach vergeblichen Bemühungen mit diesem Instrument wurde wiederum versucht, durch Zug am Rumpf den Kopf zu entwickeln. Bei dieser Thätigkeit zerriss der Hals und der Kopf schlüpfte in die Uterushöhle zurück. Ein Kranioklast war nicht zur Hand und so versuchte der Kollege nur durch ausgiebigen Druck von außen den Kopf herauszupressen. Bei diesen Versuchen entwich derselbe aus dem Fruchthalter in die Bauchhöhle und war gleich darauf auf der Höhe der linken Darmbeinschaufel zu fühlen. Hierauf hielt es nun der Kollege in sehr richtiger Beurtheilung der Lage der Sache für angezeigt, jede weitere eingreifende Thätigkeit abzubrechen und meine Hilfe anzurufen.

Ich fand bei meinem Eintreffen die hagere, frühzeitig gealterte Frau im Bette liegend. Sie klagte weniger über Schmerzen als einen eigenthümlichen Druck in der linken Bauchseite. Blut sollte nach Aussage der wenig intelligenten Hebamme nur wenig abgegangen sein. Puls 110.

Der große Uterus liegt fest kontrahirt rechts von der Linea alba dicht unter Nabelhöhe. Die Bauchdecken sind dünn und weich. Links aber auf der Darmbeinschaufel ist ein großer harter, beweglicher Tumor zu fühlen »der abgerissene Kopf des Kindes«. Von einer inneren Untersuchung wurde bei diesem Befunde selbstverständlich abgesehen.

Die Diagnose lautete: Status post rupturam uteri violentam. Austritt des Kopfes in die Bauchhöhle.

Als Therapie konnte nur der Bauchschnitt in Frage kommen trotz der außerordentlich ungünstigen äußeren Verhältnisse. Ein abwartendes Verhalten wäre überhaupt nicht zu verantworten gewesen. Wenngleich die Prognose noch so schlecht erschien, musste doch der Versuch gemacht werden, den wissenschaftlich einzig richtigen Weg einzuschlagen, um die Frau zu retten.

Da selbstverständlich unter den obwaltenden Verhältnissen nur von einer sehr bedingten Aseptik die Rede sein konnte, musste doch wenigstens das Mögliche versucht werden. Das noch schnell gewechselte Hemd wurde hochgestreift und der Leib, Nates und Schenkel mit Seife und Bürste energisch heiß abgerieben, rasirt, darauf mit 1%iger Lysollösung abgebürstet und zuletzt noch mit Äther abgerieben. Nach oben wurde die Bauchgegend durch ein Handtuch geschützt.

Der große Esstisch wurde gereinigt, reine Laken darauf gelegt und die Frau narkotisirt (Chloroformtropfennarkose, im Ganzen 25 g verbraucht). Die Öllampe

hing unmittelbar über der Bauchgegend und gab so ganz leidliches Licht. Auf einem kleinen, mit meinen sterilisirten Handtüchern bedeckten Tische legte ich mir Instrumente, Nähmaterial und die trockenen sterilisirten Tupfer (Gazetücher, zurecht, um so möglichst auf jede Handleistung seitens der Hebamme verzichten zu können.

Lap.: Die Bauchhöhle wird schnell durch einen etwa 12 cm langen Schnitt in der Linea alba eröffnet. Durch Druck von links lässt sich der Tumor leicht in die Wunde bringen. Hierbei ergiebt sich, dass der Riss nicht in die freie Bauchhöhle erfolgt ist, so dass der Kopf mit seinen völlig zertrümmerten Knochen erst nach Spaltung des über ihm sich spannenden Peritonealblattes entwickelt werden kann. Die Maße des anscheinend ganz normal großen Kopfes wurden nicht genommen. Der Uterus wurde sodann herausgewälzt und war derselbe auf der linken Seite eingerissen. Der Riss betraf die Cervix- und Uterusmuskulatur in etwa 10 cm Länge, am kontrahirten Organ; das Ligamentum latum war breit abgehoben. Um die nicht allzu starke Blutung zu stillen, wurde die Wunde nach Entfernung der Gerinnsel und Glättung der Ränder mit 8 durchgreifenden — bis dicht an die Schleimhaut gehenden Seidenknopfnähten (Turner N 7) geschlossen. Nach sorgfältiger Entfernung der reichlichen Blutmassen wurde der Peritonealschlitz mit fortlaufendem Katgutfaden vernäht, weiter eine etwa 3 cm lange Muskelverletzung über dem eigentlichen Einriss. Zuletzt fand sich am Darm noch eine Stelle, an der die Appendices epiploicae auf etwa 5 cm Länge abgelöst waren. Fortlaufende Katgutnaht. Die weiteren noch blutenden Stellen wurden genau umstochen, und als bei sorgfältiger Revision jegliche Blutung stand und das Peritoneum völlig abgeschlossen erschien, die Bauchhöhle in 3 Etagen mit Katgut fortlaufend geschlossen.

Jodoformgazewatteverband.

Die Nachbehandlung wurde nach den bewährten Vorschriften meines hochgeschätzten Lehrers A. Martin exspektativ geleitet, und war der Heilungsverlauf ein im Ganzen guter. Am 3. Tage gingen reichliche Flatus ab, am 4. Tage erfolgte spontaner Stuhlgang. Am 7. Tage wegen Temperatur 38,5°, Puls 110 Verbandwechsel und fand sich in der Mitte der Wunde eine eiternde Stelle; weiter in Folge der Unsauberkeit bei ganz mangelhafter Pflege, — dieselbe wurde neben der Hebamme von einer recht unerfahrenen Nachbarin besorgt — ein geringer Decubitus. Letzterer heilte übrigens bei Seitenlagerung in wenigen Tagen wieder ab. Die Kranke konnte am 20. December mit gut granulirender, etwa pfenniggroßer Wunde in der sonst gut geheilten Narbe entlassen werden.

Epikrise: Die Anlage zur Ruptur war gegeben durch das durch die vielen vorangegangenen Geburten, einmal durch Wendung und Extraktion beendigt, von Narben durchsetzte und damit in seiner Dehnungsfähigkeit stark beeinträchtigte Gewebe der Cervix. Ob der Einriss bei der Wendung, die »relativ leicht gewesen sein sollte«, oder erst später bei dem Versuche, den frei im Uterus liegenden Kopf nur durch Druck von außen herauszupressen, entstanden ist, oder auch bei der Arbeit der Kephalotribe, lässt sich mit Sicherheit kaum bestimmen. Jedenfalls stellt die Art des Risses, bis tief in das Corpusgewebe hineingehender Cervixriss, eine gewaltsame Einwirkung außer Frage. Betreffs der Kephalotribe halte ich dafür, dass dieses gefährliche Instrument nicht in die Hand des Geburtshelfers gehört, sondern nur noch in klinischen Museen seinen Platz finden sollte. Wir haben in dem Kranioklasten oder auch der Mesnard-Winckel'schen Zange um Vieles geeignetere Werkzeuge, in weit schonenderer Weise das gleiche Ziel zu erreichen. Und die Mutter zu schonen, muss doch immer das vornehmste Ziel des Geburtshelfers sein! Bemerkenswerth ist, dass es sich um einen extraperitonealen Austritt des Kindestheiles handelte, ein Umstand, der auf den Verlauf der Erkrankung vielleicht nicht ganz ohne Einfluss gewesen ist. Betreffs der einzuschlagenden Therapie war der Bauchschnitt der gegebene Weg und auch hier trotz der ganz schlechten Aussichten der einzig gangbare und unbedingt nothwendige, wenn wir die Kranke nicht dem sicheren Tode überantworten wollten.

Es beweist aber der Verlauf dieser Köliotomie, dass immer wieder Fälle an den Gynäkologen herantreten, die er im vollsten inneren Widerspruch zu seinen gewohnten Anschauungen von A- und Antiseptik, auch in der Überzeugung, dass ein günstiger Ausgang kaum erwartet werden kann, trotz alledem angreifen wird und operiren muss, und er hat damit, si deus bene vertit unbestreitbar das Bewusstsein, seiner Pflegebefohlenen durch seine ärztliche Kunst das Leben gerettet zu haben. Die geringe Bauchdeckeneiterung kommt gegenüber der sonst glatten Heilung nicht in Betracht.

Nachtrag: **Am 9. Februar d. J. stellte sich die vor 10 Wochen operirte Frau in meiner Sprechstunde vor: Kräftige Bauernfrau, von gesundem Aussehen, hat außer einem noch geringen Gefühl von Schwäche keinerlei Beschwerden und fühlt sich durchaus wohl. Sie trägt »wegen der Kälte« eine ganz locker sitzende Flanellbauchbinde. Die Narbe der Bauchwunde ist fest, in der Mitte strahlig zusammengezogen, der Leib auf Druck an keiner Stelle empfindlich. Intr. weit, klafft im hinteren Theile. Stat. p. rupt. perinei paene usque ad anum. Desc. vag. post. Ut. in normaler Haltung, der Zeit, 10 Wochen p. part., entsprechend, gut zurückgebildet, fast frei beweglich. An der linken Kante bis in die Mitte des Corpus geringe Verdickung des Parametriums, wahrscheinlich der Lage der Seidenligaturen entsprechend. Im Speculum zeigt die Portio kaum den Beginn des Einrisses an. Der Uterus ist an keiner Stelle schmerzempfindlich, auch nicht bei Druck auf die linke Kante. Die Beckenmessung ergab: Cr. 26, Sp. 24, Band. 21, Conj. 11, also ganz normale Verhältnisse. Nicht unerwähnt soll bleiben, dass die Blase von der Hebamme gesprengt war.**

IV. Eine neue Methode der Behandlung des Kindbettfiebers mit durchschlagendster Wirkung, von Carossa.

Besprochen von

Schücking in Pyrmont.

In den 20 Jahren, die seit der ersten Veröffentlichung des Ref. über die Anwendung der permanenten Irrigation am puerperalen Uterus verflossen sind, haben wir der Wiedergeburt jener Methode unter den verschiedensten Modifikationen wiederholt beiwohnen können. Der neueste Bearbeiter, Carossa, leitet seinen Aufsatz mit demselben Gedankengang ein, der sich im Anfang der oben citirten Arbeit findet. Verf. ist der Ansicht, dass eine inficirte Uterushöhle eben so gründlich antiseptisch behandelt werden müsse als eine inficirte Wunde der Körperoberfläche. Das war nur vor 20 Jahren etwas Neues. Der Autor meint weiterhin, dass die accidentellen Wundkrankheiten, die am Uterus Platz gegriffen, bei gleicher Gründlichkeit eben so schnell weichen müssten als an sichtbaren Körperstellen, und scheint nicht zu bedenken, dass die Verhältnisse am Uterus für die Weiterverbreitung einer Infektion weit günstiger liegen als an der Körperoberfläche. Wenn er gar eine Parametritis, Perimetritis und Peritonitis mit Processen an uns zugänglicheren, sichtbaren Körperstellen in eine Linie rücken zu können glaubt, so brauchen wir hierüber wohl kein Wort zu verlieren. Verf. meint, dass bei einer Ausspülung des Uterus »die eigentlichen Ausgangspunkte der Infektion, die etwa in der Placentargegend oder am Mutterhalse säßen, vielleicht mit keinem

Tropfen benetzt würden«. Es müsste recht wunderbar zugehen, wenn bei einer gründlichen Ausspülung des Uterus nicht die ganze Innenwandung des Organs vom Spülstrom getroffen würde. Wenn Carossa des Weiteren die Jodoformgazetamponade in Puerperalerkrankungen verwirft, so stößt er offene Thüren ein. Die Angaben des Verf. über die permanente Irrigation stehen mit den Thatsachen wenig im Einklang. Carossa behauptet, jene Methode sei vor der Entwicklung der Infektion und vor dem Ausbruch des Fiebers kaum angewandt worden, nach geschehener Infektion und nach Fieberausbruch wohl selten. Gerade das Gegentheil ist der Fall. Ref. und nach ihm Andere haben seit 2 Decennien unzählige Male die Methode vor und bei erster Entwicklung der Infektion angewandt und sind darüber wiederholt Mittheilungen veröffentlicht worden. Weiter meint Carossa, dass die permanente Irrigation, wie sie bisher angewandt worden sei, »zu wenig in die Tiefe der Schleimhaut dringe« und »dass man nicht sicher die eigentlichen Herde der Erkrankung direkt treffe«. Nun, die bisher angewandten Methoden dürften mindestens eben so tief auf die bespülten Gewebe einwirken als die Modifikation, die Verf. empfiehlt. Bezüglich der Behauptung, es sei nicht möglich, die ganze Innenwand des Uterus zu bespülen, verweisen wir auf das oben Gesagte. Die weiteren Bemerkungen, »dass es der Wunde am Handgelenk nicht nütze, wenn man über den Ellbogen einen permanenten Strom leite«, »ob man gleich die Isar darüber leiten würde«, werden gewiss unwidersprochen bleiben.

An der Methode des Verf. erscheint uns allein neu die Verwendung einer 22- resp. 20volumprocentigen Alkohollösung mit oder ohne Rotterin in stündlichen Zwischenräumen, und zwar in einer Dosis von 2—3 Esslöffeln. Der in die Uterushöhle eingeführte Katheter soll dabei mit einer Gazeschicht umgeben werden, wie dies auch bei der vom Ref. einstmals empfohlenen Methode geschah. Wohl gemerkt liegt das Neue nur in dem intermittirenden Aufguss des Alkohols, denn die Verwendung des letzteren als Desinficiens dürfte auf Neuheit keinen Anspruch machen. Verf. führt aus, »dass eine bisher nicht erhörte Gesammtwirkung« seiner Methode 1) »durch die unvergleichliche antiseptische Kraft« des Spiritus mit Rotterin erzielt werde. Vergleichungen mit der antiseptischen Wirkung anderer Desinficientien werden nicht gegeben. 2) Autor verspricht sich besondere Erfolge »von der fortwährenden mechanischen und molekularen Bewegung«, die durch den stündlichen Aufguss von 2 bis 3 Esslöffeln der schwachen Alkohollösung erzielt werde solle. Aus dieser Bemerkung geht hervor, dass auch er eine permanente Instillation oder Irrigation mit seinem Verfahren anstrebt. Die bisher angewandte Art der permanenten Irrigation, bei der nicht selten innerhalb einer Stunde mehrere Liter Flüssigkeit durchspült werden, scheint denn doch für eine ganz andere »fortwährende mechanische Bewegung« Gewähr zu leisten. Dabei empfiehlt Verf. bei seiner Methode Katheter und Gazeschicht gelegentlich zu entfernen, um

das Sekret fortzuspülen. Diese Entfernung und Wiedereinführung ist ein schmerzhafter Process, und es stimmt hierzu nicht ganz, wenn Carossa meint: »Und wie sanft geht diese Desinfektion vor sich«. 3) bringt Carossa die seltsame Behauptung, dass, weil einige Tropfen Alkohol im Wasser »eine ziemlich heftige schnellende Bewegung und eine rasche und tiefe Vertheilung im Wasser« hervorriefen, diese Erscheinung auch gegenüber dem Gewebs- und Sekretwasser durch 25 %ige Alkohollösung hervorgerufen werden müsse. Eine solche Lösung ist nicht alkoholreicher als ein schwerer Wein. Abgesehen davon, dass eine solche Alkohollösung die angegebenen Erscheinungen im Wasser, die übrigens nichts beweisen, vermissen lässt, würde Verf., wenn er eine solche Lösung auf die Schleimhaut der Zunge brächte — er ist allerdings Temperenzler —, kaum das vorausgesetzte tiefe Eindringen in das Schleimhautgewebe feststellen können. 4) und 5) In diesen Abschnitten bringt Verf. im Wesentlichen unerwiesene Behauptungen. Er macht die Mittheilung, dass bei diesem stündlichen Aufguss »die Schleimhaut fortwährend im höchsten Grade blank gescheuert wird mit einer Gründlichkeit ohne Gleichen«.

Höchst sonderbar wirken die Ausführungen des Verf. über den »Alkoholthau«. Weil sich in einem zu einem Drittel mit Alkohollösung gefüllten Medicinglase bei andauernder Erwärmung an einem in dasselbe gehängten Stückchen Fleisch auslaugende Niederschläge bilden, — »der Alkoholthau, der fortnimmt, was nicht niet- und nagelfest war« — so soll dies auch genau so im Uterus vor sich gehen. Der Uterus soll in seinen physikalischen Verhältnissen einem mit Luft gefüllten Raume — einer zu zwei Dritteln leeren Glasflasche — ähnlich sehen. Denkt der Verf. nicht daran, dass der Uterus den mit Gaze umhüllten Katheter von allen Seiten umschließt? Bei derartigen phantastischen Voraussetzungen wird auch die Behauptung »Diffusion, Verdunstung, Kapillarattraktion, Schwerkraft tritt an die Arbeit und putzt, scheuert und desinficirt ohne Aufhören« — wenige Gläubige finden. Wenn Carossa schließlich bemerkt, »dass die Eigenschaften des Alkohols genau so sind, wie man sie sich in den kühnsten Träumen nur für die Wundbehandlung eines schlauchförmigen Organs bei vorausgesetzter Fiebertemperatur wünschen mag«, so fürchten wir aus den angegebenen Gründen, dass das Erwachen aus diesen Träumen vom Alkoholthau, der auf der bacillendurchwucherten Schleimhaut blinkt, nicht ausbleiben dürfte. Verf. schließt nach einem Ausflug auf das Gebiet der Serumtherapie und der Alkoholabstinenz (»Wie die Abstinenzlerinnen sich dazu verhalten, wenn das Verfahren an ihre Thore pocht, ist für mich cura posterior«) mit der wiederholten Versicherung, dass diese Methode nichts zu wünschen übrig lasse. Krankengeschichten werden nicht mitgetheilt.

---

1) **J. Veit.** Handbuch der Gynäkologie. Bd. I u. II.
Wiesbaden, **J. F. Bergmann,** 1897.

Im Anschluss an das Handbuch von Billroth und Lücke ist das vorliegende Werk aus dem Gedanken heraus entstanden, dass Fortschritte am ehesten gezeitigt werden, wenn das bisher Erreichte von autoritativer Seite zusammengefasst wird. Bei dem weiten und befriedigenden Ausbau der Gynäkologie in den letzten Jahren war ein Ersatz nothwendig. Unter ausführlicher Begründung soll der heutige Stand unserer Wissenschaft festgestellt werden, dem Studirenden die Möglichkeit gewährend, sich über die geltenden Anschauungen zu orientiren, dem Arzte ein Führer und Helfer sein, und dem engeren Fachgenossen gegenüber berücksichtigen »was von den verschiedensten Autoren geleistet worden ist«.

Der Werth für uns ist wohl höher anzuschlagen als das bescheidene Vorwort zugiebt. Es wird wenig deutsche Frauenärzte geben, die sich nicht in den Besitz dieses Handbuches zu setzen wünschen. Ausländern dürfte es die derzeit ergiebigste Quelle zur Erkenntnis des heutigen Standpunktes der Frauenheilkunde darbieten. Es liegt etwas Erfrischendes in der Lektüre der einzelnen Kapitel; man steht in unmittelbarem Verkehr mit den einzelnen Autoren, von denen Jedem gerade das Specialgebiet zugefallen ist, dem er seit längerer Zeit oder gegenwärtig am intensivsten seine Arbeitskraft gewidmet und seine Erfahrungen uns Allen nutzbar gemacht hat.

Der einheitliche Gedanke, der Alle leitet, die ausgiebige Benutzung und Angabe der Litteratur zum mindesten des letzten Jahrzehntes, die möglichste Wahrung der objektiven Darstellung in Bezug auf das bisher Errungene, erhebt das Handbuch weit über das Niveau einer Reihe lose zusammengefügter Monographien, während die subjektive Ausführung einzelner Anschauungen, das fast persönliche Eintreten mancher Autoren für die von ihnen vertretene Lehre unvermeidliche Wiederholungen gern in den Kauf nehmen lässt.

Jeder Abschnitt ist ein in sich geschlossenes Ganzes; das hindert nicht, dass einer den anderen ergänzt. Manche etwaigen Mängel eines Kapitels erfahren reichen Ersatz in einem anderen.

Eine Fülle praktischer Rathschläge in Bezug auf Naht, aseptisches Operiren, Antisepsis, Einrichtung des Operationsraumes und -Tisches findet man im Abschnitt Blasenkrankheiten bei Besprechung der Fisteloperationen, wenn man etwa im allgemeinen Theil über Asepsis und Antisepsis die Verhältnisse einer modernen großen Klinik zu stark berücksichtigt erachten sollte. Wer von der Ätiologie des Vorfalles im 2. Abschnitt nicht voll befriedigt sein sollte, wird mit Vergnügen die klare und einwandsfreie Darstellung des Zustandekommens derselben im Kapitel »Erkrankung der Vagina« lesen. Eins lässt sich vom Anderen nicht trennen. Das Werk ist eben kein Lehrbuch, auf das der Student schwören soll, sondern ein Handbuch für den denkenden Leser. Das aber in vollkommenster Art. Be-

sonders erfreulich ist die Aufnahme eines Kapitels über die gonorrhöischen Erkrankungen, neu und höchst zweckentsprechend die Einbeziehung der Untersuchungsmethoden der Blase, im breitesten Rahmen gehalten die Abhandlungen über Myome.

Nach Allem was die uns vorliegenden ersten beiden Bände darbieten, kann man mit Sicherheit auch in dem hoffentlich recht bald erscheinenden 3. Bande einen trefflichen Abschluss des Ganzen erwarten.

R. Asch (Breslau).

---

2) **E. Klein.** Über die antiseptischen Eigenschaften des unterchlorigsauren Natron.

(Lancet 1896. November 28.)

K. prüfte die Resultate, die Clayton und Boyce im Journ. of the Society of Chemical Industry Vol. XV veröffentlichten, nach, indem er zunächst an 9 Bakterienarten in Reinkultur die Wirkung des unterchlorigsauren Natrons studirte. Er kommt zu folgenden Ergebnissen: 10%ige Lösungen hindern nach einer Einwirkung von 20 Minuten das Wachsthum sämmtlicher Bakterien, und nach kürzerer Dauer (10 Minuten) wurden nur Milzbrandsporen nicht vernichtet, dagegen genügte diese Zeit, um die übrigen 8 Bakterienarten, worunter sich auch Sporen des Bac. enterit. befanden, zu vernichten. In einer Verdünnung von 1:200 wurden nach 5 Minuten Prot. vulg., Bac. coli, Bac. typhos., Bac. diphth., Cholerabacillus und Staphylococcus aureus noch getödtet. Größere Verdünnungen sind nicht zu verwenden, da die nöthige Einwirkungsdauer zu groß wird. Abfallwässer des Bartholomew's Hospitals, denen 1% des Antisepticums auf 30 Minuten zugesetzt war, erwiesen sich steril; nicht sporenhaltiges Material schien schon nach 10 Minuten vernichtet zu sein.

Rissmann (Hannover).

Wochenbett.

3) **Neumann.** Untersuchungen über Schwefelsäureausscheidung und Darmfäulnis bei Wöchnerinnen.

(Archiv für Gynäkologie Bd. LII.)

N. stellte bei 4 Wöchnerinnen vom 2.-10. Tage des Wochenbettes die procentuale und die Tagesmenge der im Urin ausgeschiedenen Schwefelsäure und Ätherschwefelsäuren fest. 4 Tabellen zeigen die Resultate der Untersuchung. Am 2. und 3. Tage vermindert sich die Tagesmenge der Schwefelsäure, am 4. wächst sie plötzlich an. Der maximale Durchschnittswerth fällt auf den 7. Tag des Wochenbettes. Die Gesammtschwefelsäure hält sich während der ersten 10 Tage des Puerperiums um die untere Grenze der normalen Schwefelsäureausscheidung herum. Auch die Menge der Ätherschwefelsäuren bewegt sich unter dem normalen Mittelwerth. In einem der 4 Fälle ist die Verhältniszahl der ausgeschiedenen Schwefelsäure zur ausgeschiedenen Ätherschwefelsäure eine auffallend kleine, was auf eine große Darmfäulnis schließen lässt. Sie kann in diesem Falle durch die präcipitirte Geburt erklärt werden, welche keine Zeit zur Darmentleerung übrig ließ. Verf. macht auf die Wichtigkeit der Darmentleerung zur Vermeidung einer intensiveren Darmfäulnis aufmerksam.

Courant (Breslau).

4) **Y. Guillemot.** Sur le mécanisme des paralysies radiculaires obstétricales du plexus brachial.

Thèse de Paris. **H. Jouve,** 1896.

Veranlasst wurde diese Arbeit durch die Beobachtung eines mit dem Verf. befreundeten Arztes, welcher in seinem Distrikt auffallend viele kongenitale Armlähmungen bei Leuten im Alter von 14—24 Jahren feststellte, welche, wie sich nachträglich eruiren ließ, sämmtlich in Beckenendlagen und unter Beihilfe ein und derselben Hebamme zur Welt gekommen waren. Diese Paralysien gleichen im Allgemeinen den Duchenne-Erb'schen Lähmungen, ohne sich jedoch ganz mit denselben zu decken.

Außer dem genauen Status praesens dieser Fälle theilt Verf. noch andere aus der Litteratur zusammengestellte mit, bei welchen der Geburtshergang näher bekannt ist. Es sind dies Fälle, wo bei vorangehendem Kopf die Zange angelegt wurde oder nach geborenem Kopf zur Entwicklung eines voluminösen Rumpfes am Kopf gezogen oder mit dem Finger in die Achselhöhle eingegangen wurde, oder Fälle von Beckenendlage mit schwieriger Extraktion.

Die pathologisch-anatomische Grundlage dieser Lähmung ist, wie allgemein anerkannt, eine Verletzung der Wurzeln des Plexus brachialis; über den Mechanismus derselben gehen die Ansichten aus einander, mit Ausnahme für die Fälle, wo bei Zangenanlegung zugleich wahrnehmbare Hautschürfungen am Hals vorliegen. Für die Fälle ohne Zangenanlegung nehmen die Einen ein Andrücken der Clavicula gegen den Plexus an, Andere, wie Budin, ein direktes Zerdrücken des Plexus durch die harkenförmig um den Hals gelegten Finger beim Mauriceau-schen Handgriff. Verf. sieht einfach die Zerrungen des Plexus, die derselbe bei violenten Extraktionsversuchen erleidet, als Ursache für die Beschädigung oder Abreißung seiner Wurzelfäden und somit der Lähmungen an. Dass solche Zerrungen des Plexus ohne lokalisirte Gewalteinwirkung auf seine Wurzeln derartige Lähmungen herbeiführen können, beweist Verf. durch Mittheilung mehrerer eklatanter, allerdings nicht geburtshilflicher Fälle.

Jene Beobachtungen von Armlähmung des ihm befreundeten Arztes glaubt Verf. so erklären zu können, dass die Hebamme den Gebrauch hatte, Beckenendlagen durch einfaches Zerren am Rumpf zu beenden und er schließt mit der Aufforderung an die Geburtshelfer, den Hals als »res sacra« zu betrachten.

Schober (Paris).

5) **Pipek.** Bericht über die Morbiditäts- und Mortalitätsverhältnisse in der geburtshilflichen Klinik von Prof. Pawlik in der Zeit vom 1. Oktober 1887 bis zum 31. December 1895.

(Monatsschrift für Geburtshilfe und Gynäkologie Bd. IV. Hft. 3.)

Vorausgeschickt ist dem Bericht eine kurze Schilderung des Verfahrens bei Entbindungen. Danach wird die innere Untersuchung thunlichst eingeschränkt. Die äußere vollzieht sich nach der Methode Pawlik's (die sich mit derjenigen von Budin und Leopold im Wesentlichen deckt, Ref.) und gestattet sehr scharfe Diagnosen. Innere Exploration wird nur nach prophylaktischer Scheidenausspülung vorgenommen. Die Entbindungen werden, je nachdem, ob »verdächtig« oder nicht, in 2 Kreißsälen vorgenommen. Der Dammschutz wird mit steriler Kompresse vom Hinterdamm her geübt. Irrigation im Wochenbett nur bei strengster Indikation gestattet.

Ein ausführliches Referat des statistischen Theiles der Arbeit ist unmöglich. Einige Angaben seien kurz wiedergegeben. Es wurden im Ganzen behandelt 8924, davon in der Klinik entbunden 97,5% mit 1,45% Zwillings- und 0,01% Drillingsgeburten. 52% der Frauen waren Primiparae. Von den Kindern waren 52,2% Knaben, 47,8% Mädchen. Intra partum starben von diesen 251, davon ausgetragen 170 = 2%. Von den Frauen erkrankten überhaupt 1208, davon 623 = ca. 7% puerperal, wobei jede Temperatursteigerung über 38° mitgerechnet ist, die Erkrankungen der Brüste aber ausgeschlossen. Die Verhältnisse der Klinik in Bau

und Wartepersonal sind beschränkt. Es fanden sich trotzdem nur: 6,98% puerperale Erkrankungen (4,3% leichte, 2,65% schwere). Es starben Mütter 0,75%, davon in Folge Infektion 0,33%, dieselbe war in der Anstalt verschuldet in 0,17 (0,12) %, schon draußen in 0,43%, an Eklampsie 10, an Tetanus 3. Es wurde reine Antisepsis geübt, Schaden dadurch nie beobachtet.

Roesing (Hamburg).

6) **Schnell** (Würzburg). Über einen Fall von Gasblasen im Blute einer nach Tympania uteri gestorbenen Puerpera.

(Monatsschrift für Geburtshilfe und Gynäkologie Bd. IV. Hft. 3.)

Die längere Zeit poliklinisch und klinisch behandelte Pat. starb 3 Stunden nach der Entbindung durch Wendung und Extraktion des bei Tympania uteri abgestorbenen Kindes in zunehmendem Collaps mit nicht zu beseitigender Atonia uteri, aber nur geringem Blutverlust. Die Sektion ergab das überraschende Resultat, dass besonders das Venensystem mit Gasblasen gefüllt war. Verf. ist am ehesten geneigt, dieselben für beim Massiren des Uterus hineingepresste Luft zu halten. Ein Versuch, durch Bacterium coli-Kultur im Fruchtwasser und durch Injektion von Reinkultur in die Ohrvene eines Kaninchens Gasblasenbildung zu erhalten, misslang. Er empfiehlt bei Tympania uteri stets im Leben oder gleich nach dem Tode das Blut und das Fruchtwasser genau bakteriologisch zu untersuchen.

Roesing (Hamburg).

7) **Hiram und Vineberg** (New York). Ein Beitrag zu der Superinvolution des Uterus nach Laktation.

(Amer. journ. of the med. sciences 1896. Juli.)

V. schließt sich, entgegen der Ansicht Engström's, derjenigen Thorn's an, dass die durch die Laktation herbeigeführte Superinvolution der Gebärmutter physiologisch sei und nicht etwa auf der das Nährgeschäft oft begleitenden Anämie und allgemeinen Schwächung des Körpers beruhe. Unter den 51 stillenden Frauen, bei denen V. die Länge der Gebärmutterhöhle durch die Sonde gemessen hat, fand er dieselbe in minimo 4 cm, in maximo 8 cm, wobei noch in Anschlag zu bringen ist, dass der bei der Messung nothwendigerweise angewendete Zug an der vorderen Lippe noch verlängernd wirken muss. Ferner wurden gerade die kürzesten Uteri bei Frauen gefunden, bei welchen die Zählung der rothen Blutkörperchen eher eine Vermehrung als Verminderung ergab. Umgekehrt zeigte sich, dass entschieden ausgesprochene Anämie und Herabsetzung der Körperkraft mit Vergrößerung des Uterus, mit Subinvolution desselben verbunden war.

Diese Superinvolution pflegt sich bis zu einigen Wochen nach der Entbindung voll ausgebildet zu haben und nach einigen Monaten auch wieder von selbst zu verschwinden. Nur unter besonders ungünstigen Umständen wird sie andauernd und ist dann auch entschieden pathologisch. Um dies zu vermeiden, ist während des Nährens auf gute Ernährung zu sehen und eine zu lange Ausdehnung desselben zu verhindern.

Umgekehrt aber ist der Eintritt der Superinvolution durchaus erwünscht und wenn aus irgend einem Grunde die Wöchnerin verhindert ist, selbst zu nähren, so muss der Arzt auf andere Weise sie zu befördern suchen, um eine Subinvolution und damit den Beginn mannigfacher Störungen zu verhüten. Dies kann namentlich durch Massage bewirkt werden.

V. nimmt an, dass durch die Reizung der Brustnerven reflektorisch eine Zusammenziehung der Uterusmuskulatur durch Vermittelung der mit ihr nach Herff unmittelbar in Verbindung stehenden Nervenfasern ausgelöst werde. Auch kann man sehr wohl die von Gottschalk angenommene Zusammenziehung der Blutgefäße auf demselben Wege gleichfalls dabei mitwirkend denken, welche eine zeitweise örtliche Anämie bewirken mag. (Die Anschauung des Verf. wird gestützt durch das häufig zu beobachtende Auftreten wehenartiger Schmerzen während das Kind an der Brust saugt. Ref.)

Lühe (Königsberg i/Pr.).

8) **L. Pincus** (Danzig). Die sogenannte Myositis progressiva ossificans multiplex, eine Folge von Geburtsläsion.

(Deutsche Zeitschrift für Chirurgie Bd. XLIV. Hft. 1 u. 2.)

Die Erkrankung geht einher mit Bildungen von Geschwulstcharakter, die zur Reihe der multiplen Osteome und Exostosen Virchow's gehören. Sie tritt meist in den ersten Lebensmonaten oder -Jahren auf, und zwar vornehmlich an den Nacken-, Hals- und Rückenmuskeln, während die Bauchmuskeln verschont bleiben und die Extremitäten nur an solchen Stellen erkranken, welche vorwiegend von Geburtstraumen betroffen werden. Die Geburtstraumen, die der kindliche Körper auch bei spontanem Durchgang durch das mütterliche Becken erleidet, sind ätiologisch wichtig für die Entstehung der Krankheit und bilden häufig die erregende Ursache bei kongenital bestehender Prädisposition. Die Bevorzugung der ersten Lebensjahre steht im Zusammenhang mit dem größeren Gefäßreichthum und der erhöhten Verletzlichkeit der Gefäße der Neugeborenen.

Die Erkrankung ist manchmal durch Missbildungen komplicirt, in erster Linie Mikrodaktylie; diese sind nicht als Schädigungen durch amniotische Verwachsungen aufzufassen, sondern als teratologische, zum anatomischen Krankheitsbilde gehörige Anomalien. **Calmann** (Breslau).

Verschiedenes.

9) **E. Kisch** (Prag-Marienbad). Der Moorgürtel, eine lokale Anwendung des Mineralmoores.

(Prager med. Wochenschrift 1896. No. 21.)

Als »Moorgürtel« bezeichnet K. eine 3 m lange Flanellbinde, auf deren einem Drittel ein mit Wachstaffet und mit Moorerde gefülltes Tüllsäckchen aufgenäht ist. Letzteres wird vor dem Gebrauch mit 40° C. heißem Wasser befeuchtet. Dieser »Moorgürtel« repräsentirt einen erwärmenden Leibumschlag, welcher die Eigenschaften des Prießnitzumschlages mit den lokalen Einwirkungen des Moores verbindet, er bewahrt seine Wirksamkeit durch mehrere Wochen und kann, wenn nöthig, leicht mit neuem Moor versehen werden. Als Indikationen führt K. an: Enteralgien, Magen-, Darm-, Gallen-, Nierenkoliken, Darmatonie und ihre Folgezustände, Exsudatbildungen, Peritonitis, Perimetritis, Oophoritis und Perityphlitis, endlich gewisse Formen von Amenorrhöe und Dysmenorrhöe, chronische Metritis. **Piering** (Prag).

10) **F. Schwertassek** (Tannwald). Freund'sche Prolapsoperation.

(Prager med. Wochenschrift 1896. No. 38.)

S. hatte bei einer 56jährigen Frau die Freund'sche Prolapsoperation mit Erfolg ausgeführt, der Uterus war ganz zurückgehalten, die Scheide nur für einen Blasenkatheter durchgängig. Als jedoch nach 3 Monaten starke Hustenanfälle eintraten, trat der Uterus wieder vor; alle Nähte waren durchgeschnitten. Heilung durch Totalexstirpation. S. glaubt, dass Fälle von totalem Uterusprolaps mit epidermisirter und stark verdickter Vaginalschleimhaut sich für diese Operation nicht eignen. **Piering** (Prag).

11) **Petřina** (Prag). Zur Frage des Frauenstudiums.

(Prager med. Wochenschrift 1896. No. 14.)

In beachtenswerther Begründung tritt P. für die bedingte Zulassung der Frauen, nicht einseitig für das medicinische Studium, sondern zu allen Fakultätsstudien ein. **Piering** (Prag).

Originalmittheilungen, Monographien, Separatabdrücke und Büchersendungen wolle man an *Prof. Dr. Heinrich Fritsch* in Bonn oder an die Verlagshandlung *Breitkopf & Härtel* einsenden.

Druck und Verlag von Breitkopf & Härtel in Leipzig.

Centralblatt

für

GYNÄKOLOGIE

herausgegeben

von

Heinrich Fritsch

in Bonn.

Einundzwanzigster Jahrgang.

Wöchentlich eine Nummer. Preis des Jahrgangs 20 Mark, bei halbjähriger Pränumeration. Zu beziehen durch alle Buchhandlungen und Postanstalten.

No. 13. Sonnabend, den 3. April. 1897.

Einladung.

Der VII. Kongress der deutschen Gesellschaft für Gynäkologie

wird dieses Jahr ***vom 9. bis 11. Juni in Leipzig*** *stattfinden.*

Die Sitzungen werden Vormittags von 8—12 und Nachmittags von 2—4 Uhr in dem Hörsaal der Universitäts-Frauenklinik, Stephanstraße 7, abgehalten.

Als Gegenstände der Erörterung sind bestimmt worden: ***Retroflexio uteri*** *und* ***Placenta praevia,*** *für welche Referenten bereits gewonnen sind.*

Anmeldungen zu Vorträgen und Demonstrationen werden bis zum 15. April a. c. an den 1. Vorsitzenden erbeten.

Kranke, welche von Gesellschaftsmitgliedern vorgestellt werden sollen, können nach vorheriger Anmeldung in der Universitäts-Frauenklinik untergebracht werden.

Weil in derselben Woche wie unsere Tagung auch eine Versammlung der deutschen Schriftsteller in Leipzig stattfindet und die Industrie- und Gewerbe-Ausstellung ohnedies in der Pfingstwoche viele Fremde dahin ziehen wird, ist eine Vorausbestellung der Wohnung dringend zu empfehlen. Unter den Gasthöfen nennen wir: Hôtel Hauffe, Hôtel de Prusse, Kaiserhof, Hôtel Hentschel (Hôtel garni), Hôtel Sedan,

Hötel Dresdener Bahnhof, Hötel Stadt Dresden. Für jede nähere Auskunft sind der 1. Vorsitzende und die beiden Schriftführer gern bereit.

Ein eingehendes Programm der Verhandlungen wird später veröffentlicht.

Zu reger Betheiligung ladet die Fachgenossen ein:

Zweifel, *Leipzig, Stephanstraße 7, 1. Vorsitzender.* **Chrobak,** *Wien, 2. Vorsitzender.* **Schatz,** *Rostock, Kassenführer.*

Schultze, *Jena.* **Fehling,** *Halle.*

Pfannenstiel, *Breslau, Tauentzienstraße 84 b, 1. Schriftführer.* **Sänger,** *Leipzig, Sternwartenstraße 79, 2. Schriftführer.*

I. Zur Retroflexionsfrage.

Von

Dr. **Stratz,**

In letzter Zeit mehren sich die Stimmen Derer, die der operativen Behandlung der Retroflexio uteri vom hinteren Scheidengewölbe aus das Wort reden, während vor 7 Jahren derartige Vorschläge nur wenige Nachahmer fanden. Damals kam die Methode Mackenrodt-Dührssen an die Tagesordnung, und nun diese abgethan ist in gewissem Sinne, sucht man nach einem Ersatz.

Da nun verschiedene Erfinder sogenannter »neuer« Operationen auftreten — ich erwähne hier nur W. R. Pryor[1] — so glaube ich im Interesse aller Betheiligten zu handeln, wenn ich hier die bereits bekannten Thatsachen in Kurzem zusammenfasse.

Der Erste, der zu operativen Zwecken den Douglas zielbewusst öffnete, war Gaillard Thomas[2].

Der Erste, der die Eröffnung des Douglas zur operativen Behandlung der Retroflexio uteri anrieth, war B. S. Schultze[3].

Der Erste, der in Deutschland die Operation in einem Falle von Prolapsus uteri ausführte, war W. A. Freund[4].

Im Jahre 1890 führte Frommel[5] die Verkürzung der Ligamenta sacrouterina mit Laparotomie aus.

Im December 1889 veröffentlichte ich[6] den ersten mit Eröffnung des Douglas behandelten Fall von Retroflexio uteri, nach der Methode, die ich bald darauf auch im Centralblatt[7] und in der Zeitschrift[8] näher beschrieb.

---

[1] A new method of treating adherent retroposed uteri. Med. record 1895. Juli.

[2] Amer. journ. of med. sciences 1870. April.

[3] Zeitschrift für Geburtshilfe und Gynäkologie Bd. XIV. p. 42.

[4] Freiburger Gynäkologenkongress 1889. p. 153; ferner Archiv für Gynäkologie Bd. XXXV. p. 509.

[5] Centralblatt für Gynäkologie 1890. No. 6.

[6] Geneeskundig Tijdschrift voor Nederlandsch Indie Bd. XXX. p. 94.

[7] Centralblatt für Gynäkologie 1890. No. 14.

[8] Zeitschrift für Geburtshilfe und Gynäkologie Bd. XXI.

Auf der Naturforscherversammlung in Halle berichtet Sänger[9] über seine völlig analoge Operationsmethode, die von der meinigen nur darin abweicht, dass er das Hauptgewicht legt auf die Retrofixatio colli, ich dagegen auf ein kräftiges Septum mit Verödung des Douglas.

Unabhängig von uns haben Herrich[10] und Byford[11] dieselben Principien in Ausführung gebracht.

Nachahmer fand unsere Methode Anfangs nur wenige; wie bereits erwähnt, schreibe ich das dem Umstande zu, dass inzwischen die Vaginofixatio und Vesicofixatio bei leichterer Technik glänzendere Resultate versprach.

In der Litteratur finde ich nur eine Arbeit von Boisleux[12], 7 Fälle mit 7 Erfolgen, und eine Operation von Leopold[13], ohne Erfolg.

Wir haben demnach aus der Entwicklungsgeschichte der Operation folgende vorläufige Resultate:

	Operation	Gutes Resultat
Freund	1	1
Byford	12	12
Sänger	4	3
Stratz	15	14
Boisleux	7	7
Leopold	1	0
zusammen	40	37

In einer Sitzung der Leipziger gynäkologischen Gesellschaft berichtet Sänger[14] über im Ganzen 52 Fälle von Retrofixatio colli uteri; doch sind aus der kurzen Bemerkung seine Resultate bezüglich Retroflexio uteri nicht ersichtlich.

Auf der Naturforscherversammlung in Frankfurt a/M. im September vorigen Jahres haben Freund, Sänger und ich gelegentlich der Diskussion des Vortrags Mackenroth's unser Verfahren wieder zur Sprache gebracht (der Ref. des Centralblattes fand es nicht nöthig, unsere Bemerkungen aufzuzeichnen).

Nun sind in allerjüngster Zeit 2 Arbeiten erschienen, die sich speciell an mein Verfahren anlehnen, ohne dasselbe jedoch im Ganzen durchzuführen.

Pagenstecher[15] hat in einem Falle den Uterus an das Rectum fixirt, lässt jedoch die Scheiden-Dammplastik weg; Sperling[16] hält

---

[9] Centralblatt für Gynäkologie 1891. p. 889.

[10] An operation for shortering the utero-sacral ligaments. Amer. journ. of obstetr. 1891. März.

[11] Ibid. 1891. Juli.

[12] Centralblatt für Gynäkologie 1892. No. 29.

[13] Archiv für Gynäkologie Bd. LII. p. 486.

[14] Centralblatt für Gynäkologie 1896. p. 251.

[15] Monatsschrift für Geburtshilfe und Gynäkologie Bd. IV. p. 115 u. f.

[16] Centralblatt für Gynäkologie 1897. No. 7.

dies für einen Kunstfehler und legt das Hauptgewicht, gleich Sänger, auf die Retrofixatio colli uteri, außerdem aber auf eine nach der Operation beibehaltene Anteversionsstellung durch Verweilkatheter. Auch er macht keine Scheiden-Dammplastik.

Angesichts des neuerwachten Interesses möchte ich nun in Kurzem meine inzwischen gemachten Erfahrungen mittheilen und meinen Standpunkt näher präcisiren.

Zunächst muss ich hervorheben, dass ich nur in sehr wenig Fällen eine derartige eingreifendere Behandlung für nöthig halte.

Bis zum Jahr 1892 habe ich unter 856 Fällen von Retroflexionen nur 15mal die Operation ausgeführt; bei den übrigen 841 Fällen genügten die bekannten Methoden, Pessarbehandlung, Scheidenplastiken etc., eventuell auch passives Verhalten vollständig; in einigen wenigen Fällen habe ich bei Gelegenheit anderweitig indicirter Laparotomien die Ventrofixatio ausgeführt.

Gleich Fritsch und Hegar muss ich betonen, dass, wer mit Kolporrhaphien und Pessarien umzugehen weiß, nur selten in eine Lage kommt, wo beide im Stiche lassen; und ich möchte allen Aposteln neuer Methoden anempfehlen, bei der Aufzählung ihrer Fälle zur Beurtheilung ihrer Leistungsfähigkeit beizufügen, was sie vorher mit den bekannten Methoden erreicht oder nicht erreicht haben.

Mein Material an Retroflexionen hat sich inzwischen um weitere 196 Fälle vermehrt und darunter fand ich bloß einen einzigen, in dem ich die Operation für nöthig hielt.

In einem weiteren Falle von virgineller Retroflexio habe ich versuchshalber nur die Retrofixatio colli ohne Scheidenplastik angewendet; der Erfolg war sehr schlecht; schon nach 2 Monaten war der Uterus wieder retroflektirt.

Was die Dauererfolge betrifft — der letztoperirte Fall kommt dabei nicht in Betracht — so sind jetzt, nach 7 Jahren, von den 15 Operirten 13 ohne Recidiv geblieben; über einen Fall von normal verlaufenem Partus habe ich bereits 1890[17] berichten können, inzwischen sind 3 weitere völlig spontan verlaufene Geburtsfälle ohne nachträgliches Recidiv dazu gekommen. In Fall 15, den ich à deux temps operirt habe, trat 4 Jahre post operationem Schwangerschaft ein, Abort im 8. Monat nach Trauma, darauf fieberhaftes Wochenbett und puerperale Retroversio, also Recidiv.

Nach den gemachten Erfahrungen glaube ich doch, entgegen Sänger's Ansicht, den Schwerpunkt nicht in der Retrofixatio colli, sondern in der Herstellung eines künstlichen, durch viele versenkte Nähte hergestellten, breiten und hochgelegenen Septum rectovaginale zu sehen, das man bis hoch zwischen die Ligamenta sacro-uterina hinauflegen kann, gewissermaßen einen plastischen Ersatz für den hinteren Bügel eines Pessars.

---

[17] Zeitschrift für Geburtshilfe und Gynäkologie 1890.

Das Rectum mit als Stütze zu benutzen, wie Pagenstecher thut, halte ich für bedenklich — schon wegen der Gefahr der Autoinfektion für den Fall, dass eine Naht die Rectalschleimhaut mitgefasst hat.

Der von Sperling vorgeschlagene Verweilkatheter ist meiner Ansicht nach überflüssig.

Pagenstecher hat 1 Fall mit 1 Erfolg und citirt 7 Fälle von Pryor mit 7 Erfolgen; Sperling hat 7 Fälle mit nur 4 Erfolgen.

Bei Keinem der genannten Autoren sind vorläufig Dauerresultate bekannt. Doch möchte ich zur Beurtheilung der Leistungsfähigkeit der Methode alle diese neueren Fälle, so wie den Fall von Leopold außer Betracht lassen, da dieselben weder Sänger's noch Byford's und meinen Vorschriften völlig entsprechen.

Die Dauererfolge allein können lehren, ob die Retrofixatio colli oder das Bilden eines breiten, hochgelegenen Septums in das die Plicae recto-uterinae mit einbezogen sind, das wesentliche Moment des Erfolges sind.

Eine Gefahr jedenfalls, die der Vaginofixatio etc. anhaftet, ist bei allen im Douglas angreifenden Verfahren wohl sicher ausgeschlossen; ich meine die Erschwerung einer später erfolgenden Geburt.

Sperling hat 1 Fall von glattem Verlauf, ich habe 4 Fälle mit glattem Verlauf ohne Recidiv, einen eben solchen mit nachfolgendem Recidiv beobachtet.

II. Zur Ätiologie und Therapie der Eklampsie.

Von

Dr. **Paul Kollmann** in Dorpat.

Es ist in den letzten Jahren von verschiedener Seite die Anschauung vertreten worden, dass der in der Schwangerschaft, bei der Geburt und im Wochenbett auftretende, recht scharf charakterisirte Symptomenkomplex, den wir Eklampsie nennen, auf einer Autointoxikation beruht. Dabei ergab die Untersuchung des Blutes Eklamptischer die Anwesenheit regressiver Metamorphosen des Eiweißstoffwechsels, die für das Zustandekommen der Eklampsie verantwortlich gemacht werden konnten. So fand Landois Kreatin und Kreatinin, Massen Leukomaine, Ludwig und Savor Karbaminsäure. Andere Forscher prüften die Toxität des Blutserums und des Harnes von Eklamptischen, wobei es sich herausstellte, dass das Blutserum eine giftigere, der Harn eine weniger giftige Wirkung auf den thierischen Organismus entfaltet als Serum und Harn einer Nichteklamptischen. Jedenfalls geht aus diesen Untersuchungen hervor, dass das Blut der Eklamptischen giftiger ist als das Blut einer Nichteklamptischen und der Schluss liegt nahe, dass das Eklampsieblut in Folge einer gewissen, seine größere Giftigkeit bedingenden Veränderung auch auf den Organismus, welchem es entstammt, schädigend einwirken muss.

Man könnte hierbei aber noch die Frage aufwerfen, ob das Wesentliche dieser Blutänderung nur auf die schon gefundenen qualitativen und nicht auch auf eventuelle quantitative Unterschiede seiner Bestandtheile zu beziehen wäre. Denn die Toxität des Blutes, auch der Eklamptischen, braucht ja nicht nur durch die geringe Menge von Kreatin, Kreatinin, Leukomain und Karbaminsäure bedingt zu sein, sie könnte ja auch ihren Grund haben in einem Missverhältnis physiologischer Blutbestandtheile. Ausgehend von dieser Erwägung habe ich das Blut Eklamptischer, einmal auch das Blut eines betreffenden Neugeborenen auf die Quantität seiner in der Faserstoffgerinnung zur Ausscheidung kommenden Substanzen untersucht. Es sei mir gestattet, mit einigen Worten die hierfür maßgebenden Gesichtspunkte vorauszuschicken.

Von Alexander Schmidt ist festgestellt worden, dass fast alle Gewebe des Körpers, hauptsächlich die Zellen der parenchymatösen Organe und der Muskulatur, das Material für die Faserstoffbildung hergeben, wobei der Ursprung dieses im Blut als Globulin sich aufspeichernden Materials bis zum Protoplasma der Zellen zu verfolgen ist. Diese Thatsache ist jetzt fast allgemein anerkannt und es bestehen nur Differenzen in der Benennung der Muttersubstanzen der Globuline und der Bedeutung der einzelnen die Gerinnung allendlich auslösenden Kräfte. — Die Globuline und ihre in den Zellen vorhandenen Muttersubstanzen wirken, experimentell in den Kreislauf gebracht, ungemein toxisch. Sie bewirken Koma, Krämpfe, Fieber, Durchfall und eine längere Zeit andauernde Depression. Bei Überschreitung einer maximalen Dosis erfolgt sehr rasch der Tod, häufig unter krampfartigen Zuckungen.

Das Blut der vergifteten Thiere weist bedeutende Veränderungen auf, unter Anderem konstante Schwankungen im Faserstoffgehalt mit Überschreitung der Norm. Unter anderen Bedingungen tritt eine bedeutende Abweichung der normalen Gerinnungsverhältnisse des Blutes nur auf in Begleitung schwerer akuter pathologischer Zustände oder langsamer verlaufender chronischer Stoffwechselstörungen. In gewissem Sinne als eine Ausnahme zu dem soeben Gesagten ist die Schwangerschaft zu nennen. Nasse hat nachgewiesen, dass der Faserstoffgehalt des Aderlassblutes während der Schwangerschaft zunimmt.

Bei der Untersuchung des Aderlassblutes Eklamptischer auf die Fibrinmenge fand ich bedeutend höhere Werthe als Nasse für das Ende einer normal verlaufenden Schwangerschaft festgestellt hat. Das eine Mal betrug das Fibrinprocent 0,9, 1mal bei der Mutter und dem Kind 0,75, in einem 3. Fall 0,67. Es handelte sich also in diesen Fällen um eine Anhäufung von faserstoffgebendem Material im Blut. Unter normalen Verhältnissen findet eine derartige Anhäufung nicht statt. Dort, wo sie sich findet, ist diese Blutanomalie in Erwägung der damit einhergehenden Nebenumstände als das Symptom einer Stoffwechselstörung zu betrachten. — Wenn demnach eine An-

häufung von Globulinen im Eklampsieblut, wie solches in den von mir untersuchten Fällen aus dem Fibrinprocent zu erkennen war, das Vorhandensein einer Störung des N-Stoffwechsels erkennen lässt, so ist damit auch das Auftreten von Kreatin, Kreatinin, Leukomain und Karbaminsäure im Blut Eklamptischer genetisch erklärlich. Für die Ätiologie der Eklampsie scheinen mir jedoch genannte Substanzen von geringerer Bedeutung als die Globulinvergiftung.

Von den Globulinen wissen wir, dass sie durchaus nicht in ihrer Gesammtheit zur Faserstoffbildung verwandt werden. Ein Theil bleibt gelöst im Serum zurück. Je größer die Menge des ausgeschiedenen Faserstoffes eines Blutes, um so größer auch im Allgemeinen die Menge der nicht ausgeschiedenen flüssigen Globuline im Serum desselben. Darauf möchte ich die größere Toxität des Blutserums Eklamptischer zurückführen und mit Rücksicht auf die geringere Toxität des Harnes den Schluss ziehen, dass dieser letztere Umstand der Ausdruck ist dafür, dass eiweißartige Stoffe bei der Eklampsie weniger als unter normalen Verhältnissen zur Ausscheidung gelangen und sich mithin im Blut aufspeichern müssen. Weiter glaube ich die bei Sektionen an Eklampsie Verstorbener gefundenen Gerinnungen leichter auf eine Überladung des Kreislaufes mit faserstoffgebendem Material beziehen zu können als auf die von Schmorl gefundenen Placentarzellen. Schmorl räumt auch selbst ein, dass er durch die im Kreislauf gefundenen Placentarzellen die Eklampsie der Wöchnerinnen nicht zu erklären vermag und spricht darauf die Vermuthung aus, dass die Eklampsie der Schwangeren und Gebärenden und die Eklampsie der Wöchnerinnen ätiologisch verschiedene Krankheitsformen darstellen könnten. Dieser Vermuthung vermag ich mich nicht anzuschließen und glaube, dass diese klinisch nicht aus einander zu haltenden Krankheitsprocesse auch ätiologisch nicht von einander zu trennen sind, sondern auf eine prädisponirende Hauptursache zurückzuführen sind, auf eine Störung und Behinderung des Abbaues von Organeiweiß.

Dass eine derartige Behinderung bei nephritischen Processen um so häufiger auftreten wird, ist verständlich, sie ist aber auch sehr wohl denkbar bei nur gestörter Nierenfunktion, zu deren Zustandekommen gegen Ende der Schwangerschaft durch die ungünstigen Raumverhältnisse genügend Gelegenheit vorhanden ist. Wird nun durch weitere Überladung des Blutes mit Globulinen, wie solches in physiologischer Breite zu Ende einer jeden Schwangerschaft sich findet, das Nervensystem in Mitleidenschaft gezogen, so bedarf es nicht noch eines einmaligen größeren Reizes oder einer Summation von kleineren, um die Eklampsie ausbrechen zu lassen (Landois). Zum Verständnis der Eklampsie der Wöchnerinnen wollte ich an diesen Umstand erinnern. Hier setzt der Reiz ein zu einer Zeit, wo der Organismus noch nicht die Stoffwechselstörung ausgeglichen. Aber die Quelle derselben ist versiegt und so sehen wir denn in diesen Fällen die Eklampsie in leichterer Weise verlaufen.

Der günstige Einfluss, welchen die Entbindung auf die Eklampsie meist ausübt, lässt die noch vorhandene Schwangerschaft als einen das Fortschreiten der Eklampsie auch noch weiterhin begünstigenden Zustand erkennen. Von dieser Erfahrungsthatsache ausgehend hat Dührssen ein möglichst aktives Vorgehen bei der Behandlung der Eklampsie zur Methode erhoben. Eine Bestätigung der sehr guten Resultate Dührssen's ist nicht ausgeblieben. Es haben sich jedoch auch Stimmen erhoben, die einer Entbindung mit operativer Erweiterung des noch nicht eröffneten Uterus die Leistungsfähigkeit gegenüber dem abwartenden Verfahren auf Grund statistischer Daten absprechen. Ich habe bei einer längeren Thätigkeit im Gebärhause zu Moskau den Eindruck empfangen, dass bei der Behandlung der Eklampsie das Accouchement forcé für Mutter und Kind das aussichtsvollste Verfahren darstellt, vorausgesetzt, dass es möglichst bald zur Anwendung gelangt. Mit anderen Worten: das Accouchement forcé ist der symptomatischen Behandlung überlegen so lange die Prognose der Eklampsie relativ noch nicht schlecht ist. Weniger verlässlich sind die Erfolge, wenn nach längerer symptomatischer Behandlung es immer schlechter wird und man sich endlich doch zum Accouchement forcé entschließt, dessgleichen in Fällen, wo die Eklampsie vorher längere Zeit bestand, aber nicht beobachtet und behandelt worden war, um schließlich aussichtslos zu werden, wenn die moribunde Mutter im Interesse des Kindes einem forcirten Accouchement unterworfen wird. Statistische Erhebungen über den Werth des Accouchement forcé bei der Eklampsie, die nicht streng das Material in dem soeben angedeuteten Sinn aus einander halten, werden gewiss zu anderen Resultaten gelangen als Diejenigen, die diesem aktiven Verfahren von vorn herein sympathisch gegenüber standen und in der Lage waren, es rechtzeitig anwenden zu können.

Zum großen Theil wird die Entbindung bei durch Eklampsie komplicirten Geburten indicirt sein bei noch ungenügender Eröffnung des Muttermundes. Bei verstrichener Cervix sollte mit den Incisionen nach Dührssen begonnen werden. Ich halte sie nicht für gefährlich und zugleich für leicht ausführbar. Bei nicht verstrichener Cervix besitzen wir in der intra-uterinen Kolpeuryse ein vorzügliches präparatorisches Verfahren.

Die Möglichkeit eines nunmehr rein geburtshilflichen entwickelnden Eingriffes dürfte dann nur in den seltensten Fällen das durchschnittliche Können des Arztes übersteigen. Scheidenincisionen sind, wie auch Zweifel hervorgehoben, nicht nothwendig. Dort, wo Rigidität der Weichtheile die Entwicklung des Kopfes in außergewöhnlicher Weise erschwert, hat sich mir der mediane Einschnitt auf den Damm aufs beste bewährt.

Unter den therapeutischen Maßnahmen, die zur Anwendung gelangen, wenn die Entbindung nicht den erhofften günstigen Einfluss auf die Eklampsie gehabt und im Gegentheil bedrohliche Fortschritte macht, ist meiner Erfahrung nach der Aderlass besonders empfehlens-

werth. Die Wirkung des Aderlasses erkläre ich mir auf Grund experimenteller, in der Schule von Alex. Schmidt ausgeführter Untersuchungen. Nach erfolgtem Aderlass ersetzt die Blutmasse den Verlust sofort durch Wasser. Das Blut wird also einerseits von einem Theil eventuell schädlicher Stoffe befreit, andererseits durch das hinzuströmende Wasser noch weiter verdünnt. Dem Anfangs stark verminderten Gehalt des Blutes an faserstoffgebendem Material folgt bald eine Steigerung und schließlich eine Überschreitung des ursprünglichen Fibrinprocentes. Dieses Material ist, wie schon erwähnt, ein Ausscheidungsprodukt der Zellen, das experimentell Intoxikation herbeiführt und dessen vermehrtes Vorhandensein im Blut mit Krankheit oder Stoffwechselstörungen einhergeht. Durch den Aderlass wird die alle Zellen umspülende Blutflüssigkeit in wirksamer Weise unterstützt, dieses giftige globulinbildende Ausscheidungsprodukt der Zellen aufzunehmen.

Die weiteren im Verlaufe des Lebensprocesses sich abspielenden Schicksale der faserstoffgebenden Substanzen des Blutes sind bisher nicht Gegenstand exakter Untersuchungen gewesen. Es ist aber wahrscheinlich, dass ein durch regressive Metamorphose des sogen. Organeiweiß entstandener Blutbestandtheil auch fernerhin eine Rückbildung erfährt und schließlich in harnfähiger Form zur Ausscheidung gelangt, wobei darauf hingewiesen werden kann, dass dort, wo der Faserstoffgehalt des Blutes und die Stickstoffausscheidung durch den Harn unter denselben ihre Quantität beeinflussenden Bedingungen untersucht sind, die gefundenen Werthe ein gesetzmäßiges, von einander abhängiges Verhalten wahrscheinlich machen[1].

Es sei mir zum Schluss noch gestattet, den Ursachen näher zu treten, auf welche die von Nasse gefundene Zunahme der faserstoffgebenden Substanzen im Blut von Schwangeren zurückgeführt werden könnte, und der Bedeutung eines vermehrten Auftretens jener Substanzen im Blut Eklamptischer.

Da im Verlauf einer Schwangerschaft die Stickstoffausscheidung durch den Harn und die Giftigkeit desselben nicht geringer ist als im nichtschwangeren Zustand, so beruht die Zunahme der faserstoffgebenden Substanzen während der Schwangerschaft — bei angenommener Wechselwirkung — wohl nicht auf verminderter Ausscheidung dieser stickstoffhaltigen Substanz. Vielmehr scheint es sich hierbei, mit Rücksicht auf die Genese genannter Substanzen, um einen Übergang fötaler Stoffwechselprodukte in das mütterliche Blut zu handeln und die allmähliche Zunahme derselben bedingt zu sein durch den zugleich mit dem körperlichen Wachsthum auch zunehmenden Stoffwechsel des Fötus.

Im Eklampsieblute fanden wir die faserstoffgebenden Substanzen

[1] Auf die diesbezüglichen Verhältnisse nach dem Aderlass, nach Wasserzufuhr und im Hunger habe ich hingewiesen in der Dissertation: »Über den Ursprung der faserstoffgebenden Substanzen des Blutes. Dorpat 1891. p. 70—78.

in noch größeren Mengen als zu Ende der normalen Schwangerschaft. Bedenkt man, dass das vermehrte Auftreten dieser stickstoffhaltigen Substanzen vergesellschaftet ist mit verminderter Giftigkeit des Harnes und zugleich bestehender bedeutend geringerer Harnabsonderung, also gewiss auch verminderter Harnstoffausscheidung, ferner, dass eine experimentelle Überladung des Blutes mit jenen Substanzen in Form der flüssigen Globuline oder ihrer Muttersubstanzen Wirkungen entfaltet, die mit den Erscheinungen der Eklampsie Manches gemeinsam haben, so scheint es statthaft, in dem erwähnten Blutbefunde die der Eklampsie zu Grunde liegende Autointoxikation zu erblicken, die ihren Grund hat in einer durch Nephritis oder durch mechanische Störungen bewirkten Behinderung der weiteren Umwandlung des giftigen, faserstoffgebenden, stickstoffhaltigen Stoffwechselproduktes, das nicht nur den mütterlichen, sondern auch den fötalen Zellen entstammt.

Der Versuch, das Krankheitsbild der Eklampsie auf dieser Basis sich entstehend zu denken, findet eine Stütze an einigen klinischen Beobachtungen, nach welchen die Eklampsie durch die Entbindung und durch das Absterben des Fötus günstig beeinflusst wird. Dessgleichen wäre es durchgehends verständlich, warum die Prognose der Eklampsie nach der Entbindung wesentlich von der Diurese abhängt. Auch fände die hier unter Umständen geradezu lebensrettende Wirkung des Aderlasses eine genügende Erklärung.

---

1) **Bertelsmann.** Über das mikroskopische Verhalten des Myometriums bei pathologischen Vergrößerungen des Uterus mit besonderer Berücksichtigung der Muskelzellen.

(Archiv für Gynäkologie Bd. L.)

B. untersuchte die Wandung von 28 vergrößerten Gebärmuttern mikroskopisch. Die Krankheiten, die zur Vergrößerung geführt hatten, waren in 3 Fällen Metroendometritis, in 4 Fällen Carcinoma cervicis, 6mal einfache, 3 multiple interstitielle und 5 submuköse Fibromyone. In mehreren Fällen waren Myome verschiedenen Sitzes vorhanden, 1mal ein in die Uterushöhle ragendes Sarkom und 1mal ein eben solches Deciduom. Die Stücke zur Untersuchung wurden regelmäßig aus derselben Gegend, der Mitte zwischen Fundus und innerem Muttermund, entnommen. Besondere Aufmerksamkeit schenkte Verf. der Größe der Muskelzellen, welche in jedem einzelnen Falle vielfach der Länge und Breite nach gemessen wurden, so dass die Durchschnittsmaße berechnet werden konnten. Aus diesen seinen Untersuchungen zieht Verf. folgende Schlüsse.

Bilden sich Myome in der Uteruswand, so ist Hypertrophie der Muskelzellen eine häufige Begleiterscheinung. Fast regelmäßig tritt dies bei submukösen Myomen ein und bei allen den Erkrankungen, die gleich diesen eine langsam wachsende Ausdehnung der Uterus-

höhle durch abnormen Inhalt veranlassen (also auch bei Hämometra oder Pyometra). Diese Hypertrophie des Organs lässt sich als Arbeitshypertrophie und Erregung einer immanenten Anlage erklären. Hyperplastische Vorgänge, also gleichmäßige Vermehrung des Bindegewebes und der Zahl der Muskelzellen finden sich hauptsächlich bei Metritis, Carcinom und interstitiellen Myomen. Die Hypertrophie der Muskelzellen bei abnormem Inhalt ist mit einer Auflockerung und Schichtung des Gewebes verbunden, die dem Zustande in der Schwangerschaft ähnlich sind. Diese Befunde stimmen mit denen überein, welche Ritschl und Herczel experimentell an der Wandung des Magens und Darmes bei künstlicher Stenosirung und nach künstlich gesetzten Verletzungen erhielten. **Courant** (Breslau).

---

2) **Latour.** Über Endometritis fungosa bei Virgines.

(Revue internat. de méd. et de chir. prat. 1896. No. 18.)

Nach Verf. kann auch der virginelle Uterus Sitz einer Endometritis fungosa sein. Das klinische Bild ist dasselbe wie bei der im sexuellen Leben stehenden Frau: Wucherung der Schleimhaut und in Folge dessen starke menstruelle Blutungen. Die ersten charakteristischen Erscheinungen treten zugleich mit der ersten Menstruation auf. Infektion durch Mikroorganismen, Masturbation und Traumen sieht Verf. als ätiologische Momente dieser Erkrankung an.

Die Therapie besteht in Ergotin, Hydrastis und heißen Ausspülungen; gewöhnlich führt jedoch diese medikamentöse Behandlung nicht zum Ziel, desshalb soll nicht zu lange mit der operativen Behandlung, Dilatation, Curettement und Ausätzung der Uterushöhle mit Chlorzink gewartet werden. **Rech** (Köln).

---

3) **Zepler** (Berlin) Beiträge und Bemerkungen zur intrauterinen Therapie.

(Monatsschrift für Geburtshilfe und Gynäkologie Bd. IV. Hft. 3.)

Z. will bei nicht mit eitrigen Adnexerkrankungen komplicirten Cervicalstenosen diese mittels nach eigener Methode mit Sublimat imprägnirten Laminariastiften dilatiren. Dann wird eventuell nach vorherigem Curettement die Uterushöhle mit feuchter Gaze ausgestopft bis zur stenosirten Stelle und von außen bis eben da hin ein besonders konstruirtes Metallspeculum eingeführt. Unter dessen Schutz wird mit kleinem Paquelin-Kugelbrenner verschorft. Er hatte gute Erfolge. Er glaubt, dass Laminariadilatation übrigens auch versucht werden könne zur Entleerung von »Retentionscysten« der Tuben in der Weise, wie das Walton und später Doléris vorgeschlagen, dass ein Abfluss durch den Uterus erfolge. **Roesing** (Hamburg).

---

4) **E. Rode** (Christiania). Sterilitas hymenalis vulvalisque, non gonorrhoica.

(Tidskrift for den norske Laegeforening 1896. p. 465—482.)

Verf. ist der Meinung, dass die meisten Gynäkologen zu viel Gewicht auf die Krankheiten der inneren Sexualorgane und die Gonorrhoe als Sterilitätsursache legen, und bespricht verschiedene Abnormitäten (angeborene und erworbene), die Vulva und Hymen darbieten können, die Sterilität verursachen, und die in vielen Fällen leicht zu heilen sind. Unter Anderem bespricht Verf. den Umstand, dass Columna post. vaginae bis an das Hymen herabreicht, wodurch das letztere sehr widerstandsfähig wird. Die Ablösung der Columna vom Hymen durch eine oberflächliche Querincision, die nach der Längsrichtung der Scheide durch Nähte vereinigt wird, heilt diesen Zustand leicht.

L. Meyer (Kopenhagen).

---

5) **Mandl.** Beitrag zur Frage des Verhaltens der Uterusmucosa während der Menstruation.

(Archiv für Gynäkologie Bd. LII.)

M. rechtfertigt diese neue Untersuchung über das schon so vielseitig und häufig behandelte Thema damit, dass er in der Lage war, frisch exstirpirte menstruirende Uteri zu verarbeiten. Bei 4 Frauen, welchen die erkrankten Adnexe entfernt werden sollten, wurde die Menstruation abgewartet und die Uteri möglichst ohne Quetschung der Organe mitentfernt. Außerdem untersuchte Verf. zum Vergleich noch 3 Leichenuteri. Einen besonderen Werth legte er auf die Fixirung der Präparate. Die Sublimatlösungen und ihre Gemische eignen sich am besten zum Studium der Epithelien, zum Studium der Regenerationsvorgänge wendet man besser die Flemming'sche Lösung an. In der Müller'schen Flüssigkeit, deren Wirkung zuerst macerirend ist, bröckeln bei unvorsichtiger Behandlung leicht Gewebspartien ab. M. fand folgendes: in keinem Falle geht das Deckepithel vollständig verloren. Man findet immer Partien, an welchen Lücken in der Kontinuität des Epithels sind, aus denen das unterhalb angesammelte Blut an die Oberfläche kommt. Leukocyten, die das Epithel durchdringen, scheinen der Bildung von Blutdurchbrüchen vorzuarbeiten. Für die Regeneration der Epitheldecke, schon während der Menstruation, sprechen Mitosen, die M. sowohl im Deck- als Drüsenepithel vorfand. Auch Portionen von Interglandulargewebe werden durch die Blutungen mit abgehoben. In den nach Flemming behandelten Präparaten fanden sich auch im interglandulären Gewebe mitotische Figuren. Die Zellen in der Cervix färbten sich mit Mucincarmin intensiv roth und zeigten die Form von schleimsecernirenden Zellen. Am Fundus der Cervixdrüsen findet sich diese Veränderung nicht. Ein nicht gleichmäßig erhobener Befund ist das Vorkommen von zerstreut liegenden Fetttröpfchen in allen Geweben, auch in der Muskulatur. Die Deutung

desselben kann erst mit Sicherheit erfolgen, wenn auch nichtmenstruirende Uteri darauf hin untersucht sind.

Die Westphalen'sche Arbeit lernte Verf. erst nach Abschluss der seinigen kennen. Die indirekte Kerntheilung findet Westphalen erst vom 6.—18. Tage nach Beginn der Menses. Da Westphalen hauptsächlich ausgeschabtes Gewebe untersucht hat, dürften des Verf. Angaben speciell für die Frage der Epithelverluste von größerem Werthe sein. **Courant** (Breslau).

Berichte aus gynäkol. Gesellschaften u. Krankenhäusern.

6) Gesellschaft für Geburtshilfe zu Leipzig.

449. Sitzung am 19. Oktober 1896.

Vorsitzender: Rerr Zweifel; Schriftführer: Herr Donat,

I. Herr Hintze: Demonstration einer Wöchnerin mit doppelseitiger Polymastia axillaris.

Die Anschwellungen haben sich seit gestern Abend entwickelt. Wegen der Größe verursachen sie der Wöchnerin unangenehme Schmerzen. In jeder Achselhöhle finden sich zwei ca. hühnereigroße Drüsenpackete, die von den gut entwickelten Mammae völlig abgesetzt sind. Die Konsistenz der Drüsen ist die einer Mamma im Puerperium. Man fühlt deutlich derbe Stränge und läppchenartige Verdickungen. Die Haut der Achselhöhle, welche gegen die oberflächlichen Lagen des Drüsenpackets wenig verschiebbar ist, sieht man mit Haaren dicht besetzt. Es ist keinerlei Andeutung von Areola oder Mammilla hier vorhanden.

Mastitische Reizung, Lymphangitis oder eine inficirte Wunde, welche die Schwellung der Achseldrüsen bedingen könnten, bestehen nicht.

Es liegt demnach nahe, diese Drüsenpackete für überzählige Mammae zu halten. Da jedoch eine sichere Diagnose erst nach der histologischen Untersuchung zu stellen ist, soll hier die Exstirpation einer Drüse vorgenommen werden, um gleichzeitig den Einwand, dass es sich nur um eine Schwellung der zugehörigen Lymphdrüsen handle, auszuschließen.

Über das Resultat dieser Untersuchung soll in der nächsten Sitzung berichtet werden.

II. Herr Sänger: Demonstration eines durch Ovariotomie gewonnenen Präparates von zwei über einander liegenden faustgroßen Corpus luteum verum-Cysten von einer im 3. Monat Schwangeren. Später Abortus. Einfache Frucht.

III. Herr Graefe: Über Eiretention nach Fruchttod.

(Erscheint ausführlich in der Festschrift für Herrn Prof. Carl Ruge und ist referirt im Centralblatt für Gynäkologie 1897 No. 3 p. 81.

---

452. Sitzung am 14. December 1896.

Vorsitzender: Herr Zweifel; Schriftführer: Herr Donat.

I. Herr Döderlein: Vaginitis gonorrhoica bei fehlendem Uterus. (Originalmittheilung in der Monatsschrift für Geburtshilfe und Gynäkologie 1897 Hft. 1 p. 34.)

Diskussion: Herr Sänger: In dem gleichzeitig und am gleichen Ort veröffentlichten gleichartigen Fall von Mandl sind Gonokokken auch im Gewebe der Scheide nachgewiesen worden.

Wiederum ist der Gonokokkennachweis der klinischen Beobachtung nachgefolgt. Man kann sehr wohl unterscheiden, ob die Vagina lediglich gonorrhöisches

Sekret beherbergt oder ob sie solches liefert, da sie selbst erkrankt ist. Die gonorrhöische Kolpitis der Erwachsenen ist allerdings ein ziemlich häufiges Vorkommnis und tritt sie, sowohl im akuten und chronischen wie residualen Stadium, in mehreren Abarten auf.

Schon desswegen sollte man nicht von »Vaginalgonorrhöe«, sondern eben von Colpitis gonorrhoica (diffusa, maculosa, granularis etc.) sprechen. Diese neuerdings aufgekommene Bezeichnung »Urethralgonorrhöe«, »Vaginalgonorrhöe«, »Cervicalgonorrhöe« ist überhaupt zu verwerfen, da sie die durch die jeweilige »Einzelgonorrhöe« gesetzten verschiedenen Entzündungsformen nicht wiedergiebt. Oder ist etwa eine Metritis gonorrhoica auch eine Uterusgonorrhöe, ein gonorrhöischer Follikularabscess des Ovariums eine Ovarialgonorrhöe?

Herr Menge fragt, ob im Döderlein'schen Fall die Scheide granulirt gewesen sei, was Herr Döderlein verneint.

Herr Langerhans fragt, ob das Ekzem im Falle Döderlein's gonorrhöisch gewesen ist?

Herr Menge erinnert daran, dass beim Gebrauch des Ausdruckes Gonorrhöe immer an die unmittelbare Wirksamkeit des specifischen ätiologischen Momentes gedacht werden müsse. Wie man eine etwa durch tuberkulösen Fluor bedingte Vulvitis ohne Invasion der Tuberkelbacillen in das Gewebe nicht als tuberkulöse Erkrankung auffassen dürfe, so könne man die die intra-uterine Gonorrhöe begleitende Vulvitis ohne Invasion der Gonokokken in das Gewebe auch nicht als eine gonorrhöische bezeichnen.

Herr Sänger: Allerdings sei ein Unterschied zu machen zwischen Erythem, Intertrigo mit Macerationserscheinungen des Epithels in Folge Einwirkung beizender Sekrete und einer eigenen Miterkrankung der betreffenden Schleimhäute in Gestalt wohl charakterisirter Formen von Entzündung, wie die verschiedenen Arten der Colpitis gonorrhoica sie darbieten. Ja, diese gehen sicher häufig gerade aus den Irritationszuständen hervor.

II. Herr Krönig: Beitrag zur Desinfektion der Hände.

K. berichtet über Untersuchungen, welche er gemeinsam mit Herrn Privatdocenten Dr. Paul in den letzten 2 Jahren ausgeführt hat.

Die Untersucher hatten sich die Aufgabe gestellt, ein möglichst zweckentsprechendes Verfahren zur Desinfektion der Hände, als Vorbereitung für operative Eingriffe, auszuarbeiten. In erster Linie musste die Wirkung der Desinfektionsmittel auf Bakterien unter möglichst einfachen Verhältnissen in reinen Lösungsmitteln festgestellt werden, danach bedurfte es weiterer Untersuchungen, ob diese Mittel auch auf die Bakterien, welche sich auf der Oberfläche der Haut befinden, in gleicher Weise einwirken und ob sie praktisch anwendbar sind.

Nur die erste Aufgabe ist zur Zeit zu einem gewissen Abschluss gebracht.

Obgleich in der Litteratur eine große Menge von Beobachtungen über die Wirkung verschiedener Stoffe in reinen Lösungsmitteln vorlagen, so musste doch von Neuem eine große Reihe von Versuchen angestellt werden, da die Resultate der einzelnen Untersucher zum Theil sehr von einander abwichen. Die Versuche waren nicht unter gleichen Bedingungen angestellt, außerdem hatte man gewisse Fehler, auf die uns erst neuere Untersuchungen aufmerksam gemacht haben, wie z. B. Übertragung der Desinfektionsflüssigkeit auf den zur Auskeimung benutzten Nährboden etc., nicht vermieden.

Die Untersuchung erstreckte sich in erster Linie auf die Einwirkung verschiedener Desinficientien auf die Spore des Milzbrandbacillus. Außer den Milzbrandsporen kamen noch die widerstandsfähigeren Sporen eines aus dem Rohkatgut gezüchteten Bacillus zur Verwendung; eine Anzahl von Versuchen wurde mit dem Staphylococcus pyogenes aureus angestellt.

Unter Einhaltung aller für vergleichende Untersuchungen nothwendigen Versuchsbedingungen gestaltete sich die Versuchsanordnung folgendermaßen:

Die Bakterien, und in erster Linie wurde der Milzbrandbacillus verwendet, wurden auf einer schräg erstarrten Agaroberfläche gezüchtet; nachdem sie hier einen dichten Rasen von Kolonien gebildet hatten, wurde dieser mit einer Platinnadel vorsichtig abgestreift und mit Wasser innig verrieben. Die Sporen wurden dann an rohen böhmischen Granaten angetrocknet; die Granaten eignen sich zu den Versuchen besser als die früher benutzten Seidenfäden, Glasperlen etc., weil sie sich sehr leicht benetzen. Die entsprechend vorbereiteten Granaten wurden mit der filtrirten Sporenaufschwemmung in einem Schüttelcylinder innig geschüttelt, danach wurden die Granaten auf einem Nickeldrahtgeflecht über Chlorcalcium bei 7° C. getrocknet. Die gleichartige Bereitungsweise und die gleiche Größe der Granaten ließen es erwarten, dass an jeder Granate ungefähr die gleiche Anzahl Sporen angetrocknet war. Die Bakterien haften an den Granaten ziemlich fest, so dass beim Einlegen in die Desinfektionslösung und der darauf folgenden Unschädlichmachung des Desinfektionsmittels nur relativ wenig Bakterien von den Granaten weggeschwemmt werden. Schüttelt man dagegen die Granaten längere Zeit mit Wasser, so kann man einen großen Theil der festhaftenden Bakterien von den Granaten abschütteln. Die in dieser Richtung angestellten Versuche zeigten, dass, wenn man z. B. je 5 Granaten in verschiedenen Probirröhrchen mit 3 ccm Wasser genau gleichmäßig eine gewisse Zeit, z. B. 3 Minuten lang schüttelt, zunächst eine sehr große Zahl der Bakterien von den Granaten abgesprengt wird, vor Allem dass von gleich behandelten Granaten bei gleicher Schüttelung stets dieselbe Anzahl Bakterien abgeht, so dass die in der Emulsion befindlichen Bakterien uns einen direkt vergleichbaren Werth für die Anzahl der auf der Granate befindlichen Bakterien geben.

Mit den so behandelten Granaten wurden die Desinfektionsversuche angestellt.

Die Granaten wurden zu je 30 Stück in kleinen Platinsiebchen in die zu prüfenden Lösungen gebracht; diese befanden sich in Glasschalen mit aufgeschliffenem Deckel, welche in einem Thermostaten nach Ostwald bei einer Temperatur von 18° standen. Nachdem die Flüssigkeit eine bestimmte Zeit eingewirkt hatte, wurde nach dem Vorgang von Geppert die Wirkung des Desinfektionsmittels dadurch momentan aufgehoben, dass man die Granaten nach kurzem Abspülen mit Wasser mit chemischen Reagentien zusammenbrachte, welche die Giftstoffe in unwirksame Verbindungen überführten; so wurden z. B. fast sämmtliche Metallsalze durch verdünnte 4%ige Schwefelammonlösung gefällt, Säuren und Basen neutralisirt etc. Zur Entfernung aller Chemikalien gelangten die Granaten aus diesem Bade nochmals in eine größere Schale mit Wasser, um schließlich zu je 5 in Probirröhrchen mit 3 ccm Wasser geworfen zu werden. Durch 3 Minuten andauerndes Schütteln wurden die Sporen von den Granaten abgesprengt und in dem Wasser vertheilt. Zu der so erhaltenen, im Thermostat auf 37,5° vorgewärmten Sporenaufschwemmung setzten wir unter beständigem Rühren mit einem Platinrührer 10 ccm flüssiges Agar-Agar von 42° und gossen die Mischung in vorgewärmte Petrischalen aus. Die Gussplatten wurden bei einer Temperatur von 37,0° im Brutschrank während 3 Tagen gehalten. Die größte Zahl der noch lebensfähigen Bakterien keimte schon nach 24 Stunden zu deutlich sichtbaren Kolonien aus, so dass die erste Zählung der Kolonien nach dieser Zeit vorgenommen werden konnte; die letzte Zählung wurde nach 3mal 24stündigem Aufenthalt der Gussplatten im Brutschrank ausgeführt, da nach dieser Zeit der Erfahrung nach nur noch ganz vereinzelt eine Kolonie erschien, welche den berechneten Mittelwerth nicht mehr beeinflussen konnte.

Die Zahl der auf der Gussplatte erscheinenden Kolonien ist unter sonst gleichen Bedingungen abhängig von der Dauer der Einwirkung des Desinfektionsmittels und von der Koncentration der Lösung.

Die Methode erlaubt, aus der Zahl der Kolonien bei einer bestimmten Koncentration der Lösung und einer bestimmten Einwirkungszeit einen Schluss auf die desinficirende Wirkung eines Mittels zu ziehen.

Die Untersuchung erstreckte sich unter Berücksichtigung der modernen Theo-

rien der Lösungen, welche eingehend erörtert werden, der Reihe nach auf die desinficirende Wirkung einer größeren Anzahl von Salzen, Säuren, Basen, Halogenen, Oxydationsmitteln und organischen Verbindungen in wässrigen Lösungen sowohl, als auch in alkoholischen, ätherischen und anderen Lösungsmitteln.

Die Resultate der Untersuchungen werden an der Hand einer großen Zahl von Tabellen besprochen.

Die Ergebnisse der Untersuchungen kurz zusammengefasst ergaben für Milzbrandsporen und den Staphylococcus pyogenes aureus ungefähr Folgendes.

1) Den Salzen der Edelmetalle, mit Ausnahme des Platins, also den Gold-, Silber- und Quecksilbersalzen, kommt eine specifische Wirkung auf Bakterien zu.

2) Die Desinfektionswirkung der Metallsalze hängt nicht allein von der Koncentration des in der Lösung befindlichen Metalls ab, sondern ist abhängig von den specifischen Eigenschaften der Salze und des Lösungsmittels. Die Ansicht Behring's, dass »der desinficirende Werth der Quecksilberverbindungen im Wesentlichen nur von dem Gehalt an löslichem Quecksilber abhängig ist, die Verbindung mag sonst heißen wie sie wolle« kann nicht zu Recht bestehen.

3) Die desinficirende Wirkung eines Metallsalzes hängt in erster Linie ab von der specifischen Wirkung des Metallions, doch kommt auch dem Säureantheil bezw. dem nicht dissociirten Antheil eine gewisse Rolle zu.

Metallsalzlösungen, in denen das Metall Bestandtheil eines komplexen Jons und in Folge dessen die Koncentration des Metallions sehr gering ist, üben nur eine äußerst schwache Desinfektionswirkung aus.

Es wird dies bewiesen an verschiedenen Quecksilber-, Silber- und Goldsalzen.

4) Die Halogenverbindungen des Quecksilbers, das Quecksilberchlorid, -Bromid, -Jodid, einschließlich des Quecksilberrhodanids und des Quecksilbercyanids wirken nach Maßgabe ihres Dissociationsgrades.

5) Die Desinfektionswirkung wässriger Quecksilberchloridlösung wird durch Zusatz von Metallchloriden, z. B. Chlornatrium, Chlorwasserstoffsäure etc. herabgesetzt.

6) Die Säuren wirken in höheren Koncentrationen nicht nur entsprechend ihrem Dissociationsgrade, sondern auch vermöge ihrer specifischen ätzenden, oxydirenden und anderen Eigenschaften.

7) Die annähernd gleich dissociirten Basen, Kalium-, Natrium- und Lithiumhydroxid desinficiren fast gleich; das viel schwächer dissociirte Ammoniumhydroxid hat nur eine sehr geringe Wirkung auf Milzbrandsporen.

8) Die Halogene Chlor, Brom und Jod haben eine sehr starke desinficirende Wirkung, welche von keiner Salzlösung, auch nicht von der koncentrirten Sublimatlösung erreicht wird.

9) In einer Mischung von übermangansaurem Kali und Salzsäure wird Chlor entwickelt und kann durch geeignete Mengenverhältnisse die Lösung zu einer so stark desinficirenden gemacht werden, dass Milzbrandsporen augenblicklich abgetödtet werden.

10) Die Angaben Scheurlen's, dass Phenollösungen durch Zusatz von Salzen besser desinficiren, wurden bestätigt. Eine Ursache für diese Erscheinung ließ sich aus den bisher angestellten Versuchen nicht ermitteln.

11) Die bekannte Thatsache, dass die in absolutem Alkohol und Äther gelösten Körper fast ohne jede Wirkung auf Milzbrandsporen sind, wurde bei den daraufhin geprüften Lösungen bestätigt.

12) Wässriger Alkohol von bestimmtem Procentgehalt erhöht die Desinfektionswirkung des Sublimats und des Silbernitrats.

(Die Arbeit ist im Auszug mitgetheilt in der Zeitschrift für physikalische Chemie Bd. XXI Hft. 3; sie erscheint demnächst ausführlich in der Zeitschrift für Hygiene.)

Diskussion: Herr Sänger: Es wird wohl Niemand die Methodik und die Ergebnisse der eigenartigen Arbeiten der Herren Krönig und Paul verfolgt

haben, ohne von Bewunderung erfüllt zu werden für die Energie, Folgerichtigkeit und Geduld, wie die Herren die riesigen Aufgaben, welche sie sich gesetzt, durchgeführt haben.

Die Methodik zu beurtheilen, bin ich völlig inkompetent. Blicke ich aber vom Standpunkte des Praktikers auf die Ergebnisse, so kann es gewiss nur mit großer Befriedigung erfüllen, dass sie im Wesentlichen nur Bekanntes bestätigen, wenn sie dieses auch vielfach in neuem, eigenartigem Lichte beleuchten.

Dass uns kein neues, kein bisher unbekanntes oder unprobirtes Desinficiens empfohlen, sondern dass uns gezeigt wurde, worauf die Wirkung der alten beruhe und wie wir dieselben besser ausnutzen können, das scheint mir gerade ein Ruhm dieser Arbeiten zu sein. Wenn wir hörten, dass Salzsäure die Wirkung des Kal. hypermang. steigere, so denken wir an die frühere Billroth'sche Methode der Schwämmedesinfektion, wo gleichfalls beide Stoffe kombinirt wurden. Wir erfahren, dass Chlor und Sublimat immer noch zu den stärksten Desinficientien gehören und wie die gebräuchlichen Mischungen und Lösungen des letzteren sich verschiedenwerthig verhalten. Gerade die Ergebnisse der Sublimatprüfungen haben mich besonders interessirt, da ich seiner Zeit durch freilich ganz grobe Amalgamirungsversuche mit den einzelnen gebräuchlichen Sublimatanwendungsformen zu einer ähnlichen Reihe kam und u. A. ebenfalls gefunden hatte, dass die Lösungen aus Angerer'schen Pastillen hinter reinen oder mit Acid. tartar. schwach angesäuerten Sublimatlösungen wesentlich zurückstanden.

Auch das früher sehr geschätzte Diphtheriemittel Quecksilbercyanid hat Herr Krönig mit herangezogen. Ich erlaube mir die Frage zu stellen, wie sich dessen Giftwirkung zu der des Quecksilberchlorids verhalte.

Die wahren Nutzanwendungen für die Praxis werden gewiss von Herrn Krönig selbst später weiter gezogen werden.

Herr Zweifel macht gleichfalls auf die seltsame Thatsache aufmerksam, dass das alte Desinfektionsmittel von Semmelweis durch diese Untersuchungen zu neuen Ehren kommt. Wenn es auch alt ist, so ist die Thatsache doch neu, dass es in seiner Wirksamkeit allen anderen Desinfektionsmitteln überlegen ist. Die Untersuchungen bilden die Fortsetzung der auf meinen Wunsch begonnenen Untersuchungen über das beste Desinfektionsmittel und die beste Desinfektionsmethode für Hebammen. Wahrscheinlich werden die bisherigen Mittel, wie z. B. Sublimat, Phenol etc., vor dem Chlor langsam das Feld räumen, weil dieses gerade in Laienhänden weniger gefährlich ist; doch ist es dem Redner wahrscheinlich, dass das Chlor in der jetzigen Anwendung und Darstellung aus übermangansaurem Kali und Salzsäure keine Zukunft hat, wegen der damit verbundenen Bräunung und der nöthigen Entfärbung der Haut. Das ist zu umständlich für die Praxis. Die Verwendung des elektrischen Stromes zur Zersetzung von Chlornatrium ist nur in Instituten anwendbar und zu kostspielig. Es müssen noch zweckmäßigere Vorschläge für die Anwendung des Chlors kommen.

Die Bemerkung von Herrn Sänger, dass die jetzige Anwendung von Kali hypermanganicum und Salzsäure an die frühere Methode der Billroth'schen Schwämmedesinfektion erinnere, ist desswegen nicht zutreffend, weil damals die Salzsäure nur zur Abspaltung der schwefligen Säure, also zum Bleichen der Schwämme benutzt wurde.

Herr Döderlein: Die moderne Asepsis giebt uns nur wenig Gelegenheit mehr, antiseptische Desinfektionsmittel anzuwenden. Die Operationstechnik hat sich beinahe ganz von diesen losgemacht. Durch kochende Sodalösung und strömenden Dampf vermögen wir unsere Instrumente, das Naht-, Tupfer- und Verbandmaterial in zuverlässigster Weise keimfrei zu machen. Eine Ausnahme hiervon macht nur die Sterilisirung des Katguts, das desshalb aber ganz mit Unrecht von Vielen verbannt wird.

Durch die neueren sehr sorgfältigen Untersuchungen von Schäffer in Berlin ist die von mir schon seit Langem geübte und empfohlene[1] Sterilisirung des Kat-

[1] Deutsche med. Wochenschrift 1893 No. 21 und Veit, Handbuch der Gynäkologie Bd. II p. 381.

[illegible] ist das beste und zuverlässigste, sondern
[illegible] Änderung, das nicht 95%iger, Wasserzusatz
[illegible] wie Schäffer dem Wasserzusatz
[illegible] der Sporenkeime zuschreibt.
[illegible] Desinfektionsverfahren
[illegible] wäre dieses Desinfektionsverfahren in Widerspruch, wenn
[illegible] in Alkohol in Widerspruch, wenn
[illegible] Wirkung des Sublimatspiritus auf die Bak-
[illegible] anders sei. Ich bitte um Auskunft, wie
[illegible] Annahme stellen.

Herr [illegible] die Anwendung des Kaliumpermanganates mit [illegible] im Wasser nur langsam löst und die [illegible] Lösung gegangen ist, wegen deren dunkler [illegible] von Permanganaten mit Salzsäure [illegible] unbrauchbar erweisen, würde es sich em-[illegible] das sehr leicht lösliche und billigere [illegible] Kaliumpermanganat [illegible] ferner auch die Verwendung flüssiger Salz-[illegible] verbunden ist, beabsichtigen wir die [illegible] und die für die Desinfektions-[illegible] ersetzen [illegible] Chlornatrium und primäres Ka-[illegible]

Was die Frage [illegible] Döderlein anbetrifft, so ist durch Ver-[illegible] Sublimatlösungen in hochprocentigem Alkohol viel [illegible] Wasser, da, abgesehen von anderen Ursachen, [illegible] sehr vermindert ist. Wenn bei der [illegible] Lösungen gute Resultate erzielt [illegible] gesteigerten Temperatur, bei der ganz [illegible] Reaktionsgeschwindigkeit bedeutend vermehrt wird. Es [illegible] Wirkung alkoholischer Sublimatlösungen durch [illegible] bedeutend vergrößern lässt.

[illegible] Verwendung der Kochsalzlösung, welche durch den [illegible]

Herr [illegible] man schon seit längerer Zeit zahlreiche Ver-[illegible] die der Wirkung des elektrischen [illegible] zu Desinfektionszwecken zu verwenden. [illegible] abgesehen von etwas freiem Chlor, vom [illegible] während das gleichzeitig gebildete chlor-[illegible] Spannung und Dichte des elektrischen Stromes [illegible] wenig von letztgenanntem Salz auftritt. [illegible] neuerer Zeit von Öttel angestellt worden. [illegible] sind [illegible] einen einfachen Apparat zu konstruiren, der [illegible] Maßstabe brauchbar ist.

Herr [illegible] erinnert an die Versuche von Tarnier über die Wirkung von [illegible] Sublimatlösungen Liquor van Swieten) und fragt an, [illegible] Tarnier's von den Vortr. bestätigt worden seien.

Herr Paul bemerkt, dass Tarnier bei seinen Desinfektionsversuchen eine [illegible] Liquor van Swieten), aus der er durch Verdünnen [illegible] Lösungen von verschiedenem Gehalt hergestellt [illegible] Flüssigkeiten besaßen aber gleichzeitig [illegible] Alkohol. Wie wir in unseren Versuchen [illegible] einerseits schon ein kleiner Zusatz von Al-[illegible] Desinfektionskraft ganz bedeutend und anderer-[illegible] dem jeweiligen Alkoholgehalt. Die Versuche [illegible] Eigenschaften von Sublimatlösungen verschie-[illegible] sind daher nicht einmal unter einander vergleichbar.

Herr Krönig betont nochmals, dass die Resultate vorläufig nur für reine Lösungen gelten, wenn die Bakterien unter möglichst einfachen Verhältnissen der Desinfektionswirkung ausgesetzt sind. Es bedarf noch weiterer eingehender Untersuchungen, ob die betreffenden Desinficientien z. B. auch auf unserer Haut wirken.

---

7) Gesellschaft für Geburtshilfe und Gynäkologie zu Berlin.

Sitzung vom 12. Februar 1897.

Vorsitzender: Herr Martin; Schriftführer: Herr Winter.

Herr Martin widmet dem unlängst in Wiesbaden verstorbenen Geh. Sanitätsrath Dr. Diesterweg warme Worte des Gedenkens. Diesterweg war seit dem Jahre 1849 Mitglied der Gesellschaft für Geburtshilfe und Gynäkologie und seit seiner Übersiedelung nach Wiesbaden deren auswärtiges.

Sodann gedenkt er in wehmüthiger Verehrung des Todes von Sir Thomas Spencer Wells, der seit 1869 Ehrenmitglied der Gesellschaft für Geburtshilfe und Gynäkologie zu Berlin gewesen ist und der nicht nur durch seine weltbekannte Thätigkeit, sondern auch oft in persönlicher Beziehung anregend, belehrend und fördernd in der Gesellschaft verkehrt hat.

Die Gesellschaft ehrt das Andenken der Beiden in der üblichen Weise.

I. Diskussion zum Vortrag des Herrn Gessner: Zur Physiologie der Nachgeburtsperiode.

Herr Glöckner hat im Jahre 1889 in dem Kreißsaale der Berliner Universitäts-Frauenklinik in 68 Fällen unmittelbar post partum Untersuchungen über das 1. Stadium des Placentaraustrittes aus dem Corpus uteri vorgenommen und dabei in völliger Übereinstimmung mit Herrn Dr. Gessner gefunden, dass die Nachgeburt weitaus am häufigsten mit vorangehendem »unteren Rande« auf, in und durch den inneren Muttermund tritt. Ihre so überaus häufige Inversion erfolgt in der Regel erst unterhalb des inneren Muttermundes. Dieselbe wird hauptsächlich durch zu feste Adhärenz bezw. Kohärenz der kurzen Eihäute bedingt. Nur 7mal konnte mit Sicherheit nachgewiesen werden, dass sich die austretende Nachgeburt in und durch den inneren Muttermund invertirte, d. h., dass nicht der »Rand« durch den inneren Muttermund einfach herabglitt, sondern mehr »central gelegene Placentarpartien« sich zuerst in und durch den inneren Muttermund wölbten, also der Schultze'sche Austreibungsmechanismus stattfand. Im Übrigen verweise ich auf meine diesbezügliche Veröffentlichung in der Zeitschrift für Geburtshilfe und Gynäkologie.

Herr P. Strassmann betont, dass man zwischen dem Austritt der Placenta aus dem Uterus und aus der Scheide zu unterscheiden habe. In der Scheide ändert sich die Lage des Kuchens gewiss öfter, da sie aus dem Uterus mit dem Rande, aus der Scheide meist mit der fötalen Fläche austrete.

Dem »retroplacentaren« Hämatom ist kein wesentlicher Einfluss auf den Austrittsmechanismus zuzuschreiben. Das Hämatom findet sich an verschiedenen Stellen je nach dem Placentarsitz. Es kann bisweilen in den Eihäuten vorangehen.

Nach der Geburt ist zwischen Retraktion, dem Zusammenfallen des entleerten Uterus, und Kontraktion zu unterscheiden.

Sitz der Placenta und der Eihäute bestimmen die Austrittsart.

Für die Ablösung der Placenta sind zwei Zeichen wichtig:

1) Bei noch festhaftender Placenta fühlt man beim Aus- oder richtiger Abdrücken das Abreißen der Kotyledonen deutlich, bei gelöster Placenta nicht.

2) So lange die Placenta noch haftet, pflanzt sich ein leiser Druck mit dem Finger auf den Fundus als Fluktuationswelle bis in die Nabelvene fort (Nabelvenenphänomen). Das Zeichen klingt in 10—15 Minuten ab. Bei adhärenter Placenta ist es noch nach Stunden vorhanden. Besteht es deutlich, so

stammt eine gleichzeitige Blutung nicht aus der Placentarstelle, sondern von einem Cervixriss: eben so ist vorausgehendes Hämatom bei Duncan'schem Mechanismus ausgeschlossen.

Mit der Expression der Placenta ist aber auch nach dem Aufhören des Nabelvenenphänomens noch zu warten, bis der Kuchen tiefer getrieben ist.

Herr Czempin: Wenn Herr Gessner den Schultze'schen Modus der Lösung ganz negirt oder ihn für sehr selten hält gegenüber dem Duncan'schen, so reicht die theoretische Begründung des Herrn Gessner hierfür zur Beweisführung nicht aus. Es wäre nach den theoretischen Auseinandersetzungen und selbst nach den angestellten Beobachtungen mittels Platten ja dann ein anderer Modus als der Duncan'sche überhaupt nicht möglich. Herr Glöckner hat die Sache wohl richtiger dargestellt, indem er auf die Art der Lösung weniger Werth legt als auf das Festhaften der kurzen Eihäute, durch welche physikalisch die Inversion erklärt wird.

Man kann aber auch die Beobachtungen am Kreißbett allein verwerthen, um rückwärts einen Schluss auf die Lösung der Placenta im Uteruskörper zu ziehen. Hierfür kommen 3 Momente in Betracht: das Tiefertreten der Nabelschnur, das Auftreten von Blutungen während der Nachgeburtswehen und der Sitz des Blutgerinnsels auf der Placenta. Das Tiefertreten der Nabelschnur kann durch eine unmittelbar nach Austritt des Kindes an der straff angezogenen Nabelschnur angebrachte Marke kontrollirt werden. Unmittelbar darauf sieht man in allen Fällen, in denen die Lösung nach Schultze erfolgt, ein starkes Tiefertreten der Marke, ein Beweis der sofort nach der Ausstoßung des Kindes eintretenden Lösung und des Tiefertretens des Centrums der Placenta. Dies schnelle Tiefertreten der Marke kann bei Festhaften der Hauptmasse und erst allmählicher Lösung der Randpartien nicht eintreten. Die Blutung während der Nachgeburtswehen wird stets als Zeichen der Lösung nach Duncan angesprochen; hier haften die Hauptmassen der Placenta, und das aus den unteren gelösten Randpartien fließende Blut ergießt sich hinter den kurzen Eihäuten nach außen. Dann haften eben auch die kurzen Eihäute nicht mehr und die nachträgliche Inversion, wie Herr Glöckner sie schilderte, kommt auch nicht mehr zu Stande.

Das Blutgerinnsel, das fest aufgeheftet auf der Placenta sitzt und dadurch zu Stande kommt, dass das ergossene Blut nicht nach außen abfließen kann, zeigt ebenfalls klar den Sitz der ersten aufgetretenen Lösung. Sitzt es auf der Hauptmasse der Nachgeburt fest, so erfolgte sicherlich Lösung und Austritt nach Schultze, fehlt es, so erfolgte Lösung und Austritt nach Duncan.

Die von Herrn Gessner betonte flache Gestalt des Uterus ist kein Dauerzustand. Wäre er es, so könnte ja niemals die Lösung der Placenta anders im Uterus erfolgen als nach Duncan und die Inversion käme dann stets erst außerhalb des Uteruskörpers zu Stande.

Herr Nagel ist ebenfalls der Ansicht, dass beide Lösungsvorgänge der Placenta vorkommen und stimmt dem Herrn Vortr. darin bei, dass es hauptsächlich von dem Sitz der Placenta am Fundus oder an der Seitenwand des Uterus abhängig sei, ob sie sich nach Schultze oder nach Duncan löse.

Herr Gessner dankt zunächst Herrn Glöckner für die ausführlichen Mittheilungen, die sich im Wesentlichen mit seinen Ausführungen decken. Dass die Insertion der Placenta und der Zeitpunkt ihrer Loslösung von Einfluss auf den Placentarmechanismus ist, wurde schon in dem Vortrage betont.

Die Punkte, welche Herr Czempin hervorhob, sind für die Erklärung der feineren Vorgänge des Placentaraustrittes nicht zu verwerthen.

Der Uterus ist in der Nachgeburtsperiode von vorn nach hinten abgeplattet, er wird nur während der Nachwehen etwas rundlicher. Kugelgestalt des Uterus zeigt immer eine größere Blutansammlung im Uterus an.

Über die Fluktuation in der Nabelschnur während der Nachgeburtsperiode stehen G. keine eigenen Beobachtungen zur Verfügung.

Wenn Gefrierdurchschnitte auch die Verhältnisse bei der Lebenden vielleicht

nicht ganz genau wiedergeben, so werden sie uns doch immer bessere Aufschlüsse über diese Periode geben als alle klinischen Beobachtungen.

II. Herr Winter: Über Cystoskopie und Ureterenkatheterismus beim Weibe.

Die Cystoskopie beim Weibe ist bis jetzt von den Gynäkologen sehr vernachlässigt worden, weil die Digitalaustastung der Blase in den meisten Fällen für die Diagnose genügte; erst in letzter Zeit ist sie von einzelnen Autoren gepflegt worden. W. hat sich seit 2 Jahren eingehend mit der Cystoskopie und seit 1 Jahr mit dem Ureterenkatheterismus beschäftigt, und ist zu dem Resultat gekommen, dass diese Untersuchungsmethode nicht nur für Blasen- und Nierenerkrankungen bedeutungsvoll ist, sondern für die Gynäkologen besondere Wichtigkeit hat, weil sie bei manchen Genitalerkrankungen die Beziehungen zur Blase in bisher unbekannter Weise diagnosticiren lässt.

Die Technik der Cystoskopie beim Weibe unterscheidet sich von der beim Manne wesentlich dadurch, dass die Blase durch Anfüllung sich schwer zu einer Kugelgestalt ausrunden lässt; man muss desshalb mit dem Cystoskop in die seitlichen Taschen hineinleuchten. Diese Schwierigkeit steigert sich bei Tumoren, welche die Gestalt der Blase beeinflussen und den Blasenboden dislociren. Das Instrument, welches W. für die Cystoskopie beim Weibe empfiehlt, ist das Nitze-sche Cystoskop I von ca. 21 cm Länge und 6,5 mm Dicke mit einem flach abgebogenen Schnabel.

Von den Erkrankungen des Harnapparates beschreibt W. genauer die Schleimhautveränderungen beim Blasenkatarrh und hebt hervor, dass selbst bei ganz chronischen Zuständen, z. B. gonorrhöischen, circumscripte kapilläre Injektionen am Blasenboden sich fanden.

Für die Diagnose der Fistel empfiehlt sich die Cystoskopie, einmal zum Nachweis kleiner Öffnungen und der Bestimmung ihrer Lage zum Ureter, andererseits vor Allem zur Differentialdiagnose zwischen Ureter- und Blasenfistel.

Die Diagnose der Nierenerkrankungen wird gefördert durch den direkten Nachweis von Blut- oder Eiteraustritt aus dem Ureter; dadurch kann die Diagnose auf palpatorisch noch nicht nachweisbare oder unsicher zu deutende Nierentumoren gesichert werden.

Neu sind die Untersuchungen, welche sich auf die Beziehungen gewisser Genitalkrankheiten zur Blase richten, und sind in ähnlicher Weise bisher nur von Kolischer in Wien angestellt worden. Bei Lageveränderungen des Uterus lassen sich von der Blase aus die charakteristischen Gestaltsveränderungen unschwer erkennen. Bei Retropositio uteri ist die Blase ziemlich ausgerundet; bei Retroflexio uteri ist der Blasenboden stark nach vorn gedrängt und die Ureterenmündungen seitlich verlagert; bei Prolapsen der Übergang in die Cystocele deutlich erkennbar.

Bei Untersuchungen von Schwangeren in den ersten Monaten fand W. Einstülpung der oberen Blasenwand in allen Graden durch das vergrößerte Corpus uteri, in den meisten Fällen starke Injektion am Blasenboden und in einzelnen Fällen Verdickungen des Ureterenwulstes.

Ähnliche Gestaltsveränderungen beobachtet man bei Tumoren des Uterus und seiner Adnexe.

Wichtigere Veränderungen treten auf, wenn die Blasenwand miterkrankt, z. B. bei einem Exsudat, einer Pyosalpinx, oder wenn ein Carcinom sich von außen der Blasenwand nähert. Bei Exsudaten und Pyosalpinxen treten an dem Theil der Blasenwand, welche mit diesen verlöthet sind, starke Faltungen, Verdickungen und ödematöse Bläschenbildungen auf (bullöses Ödem). Solche Veränderungen gehen der Perforation voraus; tritt dieselbe ein, so entleert sich Eiter durch eine dünne fistulöse Öffnung. Bei Carcinomen sieht man ebenfalls Schwellung und starke Faltenbildungen an den Stellen, wo dasselbe die Blasenwand ergreift; Bläschenbildungen sind seltener. Carcinomknoten selbst treten sehr spät an der Blasenwand auf. W. beobachtete diese Veränderungen in der Blasenwand

nur dann, wenn das primäre Carcinom in der vorderen Cervix- oder Vaginalwand saß; sie traten im Allgemeinen sehr spät auf bei Carcinomen, welche nicht mehr operabel waren. Für die Diagnose der Ausbreitung des Carcinoms auf die Blase hält W. die Cystoskopie im Hinblick auf diese Veränderungen für viel wichtiger als die Palpation des Septum vesico-cervicale auf dem in die Blase eingeführten Katheter oder gar als Katarrh und Blasenbeschwerden; letztere fanden sich in vielen Fällen nicht, wo schon die deutliche Veränderung der Blasenwand vorhanden war.

Der Ureterenkatheterismus wird in Deutschland unter Zuhilfenahme der Cystoskope von Nitze oder Casper ausgeführt. W. hält diese Methode für einfacher als die direkte Endoskopie nach Howard Kelly und Pawlik; er hat ausschließlich das Casper'sche Instrument gebraucht und empfiehlt dasselbe. Die Technik des Katheterisirens ist für einen geübten Cystoskopiker einfach.

Der Ureterenkatheterismus findet seine Anwendung:

1) wenn das Sekret einer Niere besonders aufgefangen werden soll zur Diagnose einer Pyelitis oder zum Nachweis der Funktionsfähigkeit der anderen Niere, wenn die eine exstirpirt werden muss;

2) als Sonde zur Prüfung der Durchgängigkeit des Ureters bei Steinen, Unterbindungen, Retentionstumoren der Niere mit geschlossenem Ureter;

3) zur Markirung des Ureters bei schweren Exstirpationen des Uterus oder von Adnextumoren.

(Der Vortrag wird in der Zeitschrift für Geburtshilfe und Gynäkologie veröffentlicht werden.)

Die Diskussion wird vertagt.

Neugeborene.

8) E. Köhl. Offene Frage Betreffs der Wiederbelebung asphyktischer Neugeborener.

(Korrespondenzblatt für schweizer Ärzte 1896. No. 22 u. 23.)

9) H. Meyer. Nochmals zur Wiederbelebung asphyktischer Neugeborener.

(Ibid.)

K. fragt an, warum vom Katheterismus des Larynx bei Asphyxie der Neugeborenen so wenig gesprochen und geschrieben wird? —

M. erwiedert, dass der Katheterismus als ein Mittel aufgefasst werden soll, die Luftwege vom Schleim frei zu machen. Will man den Katheterismus zu Lufteinblasungen benutzen, so muss jedes Mal vorher aspirirt werden; außerdem bedenke man, dass durch zu kräftiges Blasen nicht selten Emphysem, ja sogar Ruptur der Lungenbläschen und Pneumothorax entstanden sind.

Walthard (Bern).

10) H. Meyer (Zürich). Zur Wiederbelebung asphyktischer Neugeborener.

(Korrespondenzblatt für schweizer Ärzte 1896. No. 26.)

M. betont gegenüber einem Referat der Knapp'schen Arbeit aus dem Centralblatt für Gynäkologie, dass die Laborde'sche Methode der Zungentraktionen ausschließlich im 1. Stadium der Asphyxie Aussicht auf Erfolg habe. Um aber ein Kind im 2. Stadium der Asphyxie (Asphyxia pallida) wieder zur Athmung zu bringen, bedarf es einer künstlichen Zufuhr von atmosphärischer Luft, was in weitaus zuverlässigster Weise durch Schultze'sche Schwingungen geschieht.

Walthard (Bern).

11) S. Watjoff. Ein Fall von intra-uterinen Frakturen an den Unterarm- und Unterschenkelknochen.

(Deutsche med. Wochenschrift 1896. No. 52.)

Bei einer 25jährigen Xgravida sollen während der Schwangerschaft jeden Monat zur Zeit der Menstruationsperiode mäßige Blutungen aus den Genitalien

eingetreten sein. Normale Geburt. Bei dem Kinde fanden sich Muskelkontrakturen am Halse und den Extremitäten, Biegung der langen, dicken Extremitätenknochen (Humerus, Radius, Femur, Tibia) und symmetrische Frakturen der langen, dünnen Extremitätenknochen (Ulna und Fibula), welche außerdem dislocirt, ohne Callusbildung und ohne Konsolidation waren.

Die Entstehung dieser Frakturen kann auf ein Trauma nicht zurückgeführt werden, da ein solches nicht stattgefunden hat. W. macht für dieselbe in Folge einer neuropathischen Erkrankung des Kindes aufgetretene intra-uterine Krämpfe verantwortlich; durch den plötzlichen Muskelzug sollen die dünnen, leicht zerbrechlichen Knochen (Syphilis) gebrochen, durch wiederholte Kontraktionen ihre Konsolidation verhindert sein. **Graefe** (Halle a/S.).

12) **Joachimsthal** (Berlin). Über Verbildung an extra-uterin gelagerten Föten.

(Berliner klin. Wochenschrift 1897. No. 4.)

Verf. beschreibt eine interessante Missbildung an einem kurz vor Ausführung der Köliotomie abgestorbenen, $4^1/_2$ monatlichen Fötus. Im Wesentlichen handelte es sich um Kombination einer Schnürfurche am Kopfe mit Schiefhals, beiderseitigem Klumpfuß und Finger- und Zehenverschiebungen. Die Schnürfurche führt J. auf eine an der Innenseite des Fruchtsackes stark hervortretende Leiste, die übrigen Anomalien auf das Missverhältnis zwischen dem für den engen Raum zu großen Fötus einerseits und seinem Fruchtsack andererseits zurück. Besonders werthvoll ist der Fall noch in so fern, als er den Beweis liefert, dass ein fixirter Schiefhals mit ausgesprochener, ungleicher Länge beider Kopfnicker lange vor dem Abschluss des Fötallebens zur Ausbildung gelangen kann.

Die von J. geäußerte Ansicht, dass Missbildungen an extra-uterin gelagerten Föten excessive Seltenheiten darstellen, ist nicht zutreffend.

Graefe (Halle a/S.).

13) **E. Schäffer** (Mainz). Zur Lehre von den menschlichen Missbildungen.

(Archiv für Gynäkologie Bd. LIII.)

Gelegentlich einer gerichtlichen Sektion konstatirte Verf. an einem menschlichen Fötus im 8. Monat Entwicklungsanomalien bezw. Residuen abgelaufener pathologischer Processe von seltener Reichhaltigkeit, die makro- und mikroskopisch (2 Abbildungen) genau beschrieben werden. Die hauptsächlichsten Missbildungen waren folgende: Atresie der Urethra, excentrische Hypertrophie der Harnblase, Obliteration des rechten Ureters, hochgradige Degeneration der rechten Niere. Fötale Inklusionen von Muskel- und Knorpelgewebe und von Epithel in der rechten Niere. Agenesie der linken Niere und des linken Ureters. Vollständiger Defekt des linken Hodens, Nebenhodens mit dem linken Samenleiter. Kryptorchismus dexter, Obliteration des rechten Samenleiters; Mangel des rechten Samenbläschens. Aplasie der Prostata, Einmündung des Colon descendens in die Harnblase, vollständiger Defekt des Rectum Residuen fötaler Peritonitis und Chondrodystrophia foetalis. Diese Knochenerkrankung kommt oft mit anderen Missbildungen zusammen vor. Sie stellt eine Bildungsanomalie des Knochens dar, die viel weiter zurückreicht als die fötale Rachitis, eine intrauterine Erkrankung bei normal gebildeten Knochen. **Courant** (Breslau).

14) **H. Meyer.** Einige Fälle von intra-uteriner Verletzung der Nabelschnur.

(Archiv für Gynäkologie Bd. LIII.)

Nach Zusammenstellung der häufigsten Formen von intra-uteriner Nabelschnurverletzung resp. Nabelschnurgefäßzerreißung schildert Verf. 3 selbst beobachtete Fälle. Im 1. Fall handelte es sich um eine Frühgeburt mit Insertio velamentosa. Der Fötus war ins Amnion durch einen Riss des Chorion getreten und

dabei war ein im letzteren verlaufendes Nabelschnurgefäß zerrissen worden. Im 2. Fall war der Tod des Fötus im 5. Monat durch Ruptur eines Varix der Nabelvene herbeigeführt worden. Wahrscheinlich lag eine luetische Erkrankung der Gefäßwand vor. Der 3. Fall ist der interessanteste. Die kindlichen Herztöne wurden beim Beginn der Geburt nicht mehr gehört. Beim Sprengen der Blase floss in großer Menge dunkles, flüssiges Blut ab. Der übertragene, frisch abgestorbene Fötus war vollständig normal. Vom Nabel an zeigt der Nabelstrang auf eine Länge von 5 cm eine abnorme Beschaffenheit. Die Sulze ist vermindert, Farbe bräunlich, Amnionscheide zu weit, mit drei verschieden großen Defekten. An den zwei größeren tritt die rechte Nabelarterie zu Tage, welche an diesen Stellen dilatirt und zwischen denselben torquirt ist. In diesem Bereich ist auch die linke Arterie erweitert. Doch ist nirgends ein Riss in den Gefäßen zu finden, welcher die Blutung in die Amnionhöhle erklärte. Wahrscheinlich hat ein subamniotisches Hämatom der Nabelschnur bestanden, welches zuerst den Blutlauf in den Nabelschnurgefäßen gehindert hat, die Thrombose in der rechten Arterie hervorgerufen hat und dann geplatzt ist. Unerklärlich bleibt die starke Dilatation der Arterie und die Blutungsursache. Vielleicht stammte letztere aus einem der kleinen Gefäßchen, die den Nabel umkreisen und manchmal eine kurze Strecke auf den Strang übertreten. Die Blutung könnte bei dem übertragenen Fötus durch einen schon intra-uterin eingeleiteten Abstoßungsprocess des Stranges erklärt werden. — Die Präparate sind gut abgebildet. **Courant** (Breslau).

15) **Westphalen.** Über den mikrochemischen Nachweis von Eisen im fötalen Organismus nebst Beschreibung eines Falles von Schatzscher Zwillingsschwangerschaft.

(Archiv für Gynäkologie Bd. LIII.)

W. untersuchte in geeigneten Fällen in der Kieler Frauenklinik den fötalen Organismus auf Eisen. Als Reagens benutzte er meistens Schwefelammonium, welches bekanntlich durch Bildung des grünlichschwarzen Schwefeleisens die Eisenablagerungen im Schnitt deutlich sichtbar macht. In 6 Fällen war die Reaktion besonders deutlich im bindegewebigen Gerüst der Leber, in den Endothelzellen der Kapillaren der Lobuli und auch in der Umgebung der Vena centralis. Bei 4 von diesen Fällen enthielt auch die Milzpulpa reichlich Eisen. In 3 anderen Fällen ist als besonders auffälliger Befund der reichliche Eisengehalt in den Epithelien der gewundenen Harnkanälchen zu vermerken. Es handelte sich wahrscheinlich um eine pathologische Erscheinung bei solchen Föten, die in der letzten intra-uterinen Zeit das Bestreben haben, ihr Blut von überschüssigem Eisen, vielleicht in Verbindung mit anderen schädlichen Bestandtheilen, zu befreien. Gröbere Eisenkörnchen liegen außerdem fast regelmäßig unter den Zottenepithelien in der fötalen Placenta. Das sogenannte »Reserveeisen« scheint demnach beim menschlichen Fötus hauptsächlich im Bindegewebs- und Gefäßapparat abgelagert zu werden. Im 9. Fall handelt es sich um eineiige Zwillingsschwangerschaft mit Polyhydramnie des größeren, Oligohydramnie des kleineren Zwillings. Beim ersteren ist Gefäß- und Harnapparat übermäßig stark entwickelt und es zeigt die Nierenrinde starke Siderosis. Verf. glaubt daher, dass das Hydramnion renalen Ursprungs ist und einem starken Hämoglobinzerfall im Blut in der letzten Zeit des intrauterinen Lebens seine Entstehung verdankt. Der 3. Kreislauf (Abbildung) ist von außerordentlich geringer Strombreite und bedingt nach dem Befund an der Placenta keine wesentliche Asymmetrie. W. glaubt, dass der Harnapparat beim Fötus gewissermaßen als Sicherheitsventil eingeschaltet ist, welches in Thätigkeit tritt, wenn die Placenta nicht im Stande ist, das Blut von den schädlichen Bestandtheilen zu befreien. **Courant** (Breslau).

Originalmittheilungen, Monographien, Separatabdrücke und Büchersendungen wolle man an *Prof. Dr. Heinrich Fritsch* in Bonn oder an die Verlagshandlung *Breitkopf & Härtel* einsenden.

Druck und Verlag von Breitkopf & Härtel in Leipzig.

Centralblatt

für

GYNÄKOLOGIE

herausgegeben

von

Heinrich Fritsch

in Bonn.

Einundzwanzigster Jahrgang.

Wöchentlich eine Nummer. Preis des Jahrgangs 20 Mark, bei halbjähriger Pränumeration. Zu beziehen durch alle Buchhandlungen und Postanstalten.

No. 14. Sonnabend, den 10. April. 1897.

(Aus der Leipziger Universitäts-Frauenklinik.)

Über Erfahrungen mit dem Murphy-Knopf[1].

Von

Dr. med. **Franz Dietel.**

Die glänzenden Resultate, welche bei Magen- und Darmoperationen durch Anwendung des Murphy-Knopfes von amerikanischen Chirurgen und besonders von dem Erfinder selbst in den letzten 4 Jahren erzielt worden sind, lassen es fast wunderbar erscheinen, dass man sich in Deutschland dieser genialen Erfindung gegenüber so reservirt verhält und sie kaum einer gründlichen Nachprüfung in geeigneten Fällen für werth erachtet. Wenigstens sind Aufzeichnungen über Erfahrungen mit diesem Instrument in der deutschen Fachlitteratur nur sehr spärlich enthalten und von den größeren chirurgischen Kliniken sind es nur diejenigen von Schede (Eppendorfer Kranken-

[1] Nach einem am 18. Januar 1897 in der Gesellschaft für Geburtshilfe zu Leipzig gehaltenen Vortrag.

haus) und Kümmell, in welchen sehr häufig Gebrauch vom Murphy-Knopf in letzter Zeit gemacht worden ist (cf. Archiv für Chirurgie Bd. LII. p. 251; Archiv für Chirurgie Bd. LIII. p. 87). Sind die Resultate dieser Autoren auch nicht so glänzende wie diejenigen der amerikanischen Chirurgen, so sind sie dennoch sehr befriedigende, und so viel geht mit Sicherheit aus denselben hervor, dass das Murphy'sche Verfahren in vielen Fällen den Vorzug vor anderen Operationsmethoden verdient und somit eine größere Beachtung beanspruchen kann.

Um nun ein richtiges Urtheil über die Vortheile und Nachtheile des von Murphy erfundenen Knopfes zu gewinnen, scheint es wünschenswerth, wenn alle einschlägigen Fälle in der Litteratur niedergelegt werden. Aus diesem Grund haben auch wir es für der Mühe werth gehalten, unsere Erfahrungen kurz mitzutheilen.

Der interessanteste von unseren Fällen ist der zuletzt, am 2. Weihnachtsfeiertage, von Herrn Geheimrath Zweifel mit gutem Erfolg operirte, auf den ich desshalb näher und an erster Stelle eingehen möchte.

Bei der betreffenden Pat. ist Ende April vor. Jahres die Salpingoophorectomia dextra, die Salpingostomia sinistra und die Ventrifixura uteri ausgeführt worden. Der Uterus war fest fixirt und auch die beiderseitigen Adnexe, besonders die rechten, waren sehr innige Verwachsungen mit den benachbarten Organen eingegangen. Die Ventrifixur wurde in der Weise vorgenommen, dass links das Ligamentum rotundum, rechts hingegen der Stumpf an die seitliche Beckenwand angenäht wurden. Nur am 4. und 5. Tage nach der Operation bestand Temperatursteigerung bis 38,1° C., sonst ist keinerlei Störung in dem Befinden der Pat. eingetreten. Die Bauchwunde heilte per primam und am 21. Tage post operationem konnte die Frau geheilt entlassen werden. Sie stellte sich uns daraufhin nach 6 Wochen wieder vor, klagte nur über geringen eitrigen Ausfluss und über Dysmenorrhöe. Der Ausfluss sistirte auf Ausspülungen und Sitzbäder, die dysmenorrhöischen Beschwerden hingegen blieben fortbestehen. Eine Regelung des Stuhles bei der schon seit Jahren an chronischer Obstipation leidenden Pat. war nicht zu erzielen. Im September nun ist das Blut wieder unter sehr starken Schmerzen eingetreten und zwar viel stärker als gewöhnlich. Daneben bestanden kolikartige Schmerzen im ganzen Leib, so dass sie gezwungen war, 14 Tage das Bett zu hüten. Die Blutung dauerte 8 Tage, außerdem soll in dieser Zeit ein sehr reichlicher, eitriger Ausfluss vorhanden gewesen sein, welcher wiederum auf Anordnung von Spülungen von Seiten ihres Hausarztes aufgehört habe. Nach diesem kurzen Krankenlager fühlte sie sich wieder vollkommen wohl bis auf die Obstipation. Das Blut kam regelmäßig und war nur von 2tägiger Dauer. Etwa 6 Wochen vor Weihnachten fing sie an, sich wieder unwohl zu fühlen. Der Appetit mangelte, der Stuhl war noch träger als zuvor. Sie brachte diese Beschwerden mit der durch ihren Beruf bedingten Lebensweise in Zusammenhang, da sie fast fortgesetzt von früh 7 Uhr bis Abend 9 Uhr stehen musste und die Mahlzeiten auch nur ganz unregelmäßig und bisweilen gar nur im Stehen einnehmen konnte. Anfang December habe sie bei sehr großer allgemeiner Schwäche und üblem Befinden einmal Erbrechen gehabt. Stuhl erfolgte nur aller 3 Tage auf Einlauf.

Am 24. December habe sie Abends zum Kaffee mehrere Stücke Stollen und hierauf Heringssalat und Wurst gegessen. Bald darauf erfolgte wiederholtes Erbrechen und nunmehr stellten sich krampfartige, immer intensiver werdende Schmerzen im ganzen Leib ein. Hierzu gesellte sich häufiges Erbrechen. Sie machte sich während der Nacht heiße Umschläge und trank heißen, starken Kaffee,

ohne Linderung zu finden. Auf Einlauf am Morgen des 25. December erfolgte wenig fester Stuhl. Den ganzen Tag über quälten sie die heftigsten Leibschmerzen und das häufig wiederkehrende Erbrechen. Flatus sind seit 24. December Abends nicht mehr abgegangen.

Wegen äußerster Erschöpfung und Zunahme der hochgradigen Beschwerden suchte sie in der Nacht vom 24. zum 25. December unsere Klinik auf.

Das Brechen hatte am Morgen aufgehört, nur wurde Pat. noch von häufigem Aufstoßen gequält. Sie sah sehr elend aus, hatte spitzes, fahles, ängstliches Gesicht und klagte fortgesetzt über die heftigsten Schmerzen im Leib. Der Athem roch ekelhaft süßlich, jedoch nicht fäkulent. Blähungen gingen nicht ab. Temperatur 37,3° C., Puls 120.

Auf dem Abdomen sah man eine handtellergroße, hauptsächlich rechts von der Linea alba sitzende, wenig über Nabelhöhe reichende Prominenz, die sich beim Athmen noch deutlicher von den Bauchdecken abhebt. Über derselben ist sowohl bei leiser, wie bei stärkerer Perkussion der Schall dumpf tympanitisch. Rechts vom Tumor im rechten Hypochondrium ist der Perkussionsschall absolut gedämpft, nach links und oben vom Tumor hell tympanitisch. Der Tumor fühlt sich prall an und ist bei sanfter Berührung äußerst schmerzhaft.

Bei der inneren Untersuchung, die nur in schonendster Weise erfolgen konnte, fühlt man den Uterus in Anteversioflexionshaltung dicht den Bauchdecken, und zwar etwas mehr nach links, angelagert. Der Douglas'sche Raum und die Parametrien sind nicht vorgewölbt.

Der sehr hochgestellte Urin enthält Indican. — Das Rectum ist vollkommen leer

Es wurde angenommen, dass es sich um einen mit der früheren Laparotomie in ursächlichem Zusammenhang stehenden Ileus handele. Von einer sofortigen Operation wurde Abstand genommen, da ja erfahrungsgemäß bei geeigneten Maßnahmen eine Beseitigung des Hindernisses eintreten kann. Desshalb wurde zunächst ein hoher Einlauf gemacht, der nur von dem Erfolg begleitet war, dass sich darauf die Pat. kurze Zeit etwas wohler fühlte. Koth wurde beim Zurücklaufen des Wassers nicht entleert.

Da die Beschwerden der Pat. nicht nachließen, die Temperatur am Nachmittag auf 38,3° C. anstieg, da der Puls 140 betrug und sehr unregelmäßig und kompressibel war, und da schließlich die Pat. seit Morgen sehr verfallen war, wird die Laparotomie beschlossen. Erbrechen haben wir niemals beobachtet.

Es wird mitten auf den Tumor eingeschnitten. Nach Durchtrennung der Fascie wölbt sich der nur noch vom Peritoneum überkleidete Tumor vor. Die Punktion mit Pravatz'scher Spritze ergiebt wenig übelriechende, blutig tingirte Flüssigkeit und Entweichung von Darmgasen. Nach Verlängerung des Schnittes und Eröffnung des Peritoneums drängt sich in die Schnittöffnung ein großes Konvolut geblähter, missfarbiger, schwarz-dunkelrother Darmschlingen, die vorsichtig hervorgeholt werden, wobei trotzdem hier und da die Darmserosa aufplatzt und sich reichliche Mengen übelriechender, blutiggefärbter Flüssigkeit aus der Bauchhöhle entleeren. An der Basis des Darmschlingenkonvolutes sieht man ein weißes, straffes Band spiralenförmig herumziehen, was durchtrennt werden sollte. Im selben Augenblick drehte sich der Volvulus auf; jenes Band war eine torquirte Darmschlinge.

Nach Aufsuchen der zu- und abführenden Dünndarmschlinge werden zunächst in letzterer 10—12 cm von dem makroskopisch sicher kranken Darm entfernt, in kurzem Zwischenraum 2 die Muscularis mitfassende Nähte gelegt und zwischen diesen beiden Fäden der Darm in der Längsrichtung eingeschnitten. In diese Öffnung wird der männliche Theil des Knopfes eingeführt und über demselben die Darmwand mittels der schon gelegten beiden Fäden durch Tabaksbeutelnaht befestigt. Dasselbe geschieht mit dem zuführenden Darmstück. Nunmehr werden die beiden Knopfhälften in einander gefügt und darüber die Serosa durch mehrere Seidenknopfnähte exakt vereinigt.

Hierauf wird beiderseits vom Knopf in einer Entfernung von $1^1/_2$ cm die zu- und abführende Darmschlinge mit starker Seide abgebunden und mit Thermokauter

durchtrennt. Nunmehr Versorgung des zum Volvulus gehörigen Mesenteriums durch Partienligatur und Durchtrennung desselben mit dem Thermokauter. Somit ist der Volvulus aus seinen Verbindungen gelöst. Nach Ausschneiden der Mucosa aus den beiderseitigen Darmstümpfen wird über denselben die Serosa vernäht und dann die zahlreichen ganz frischen Verwachsungen der Darmschlingen theils stumpf, theils mit Thermokauter getrennt. Schließlich Reinigung der Bauchhöhle durch Austupfen der reichlichen übelriechenden Flüssigkeit und sorgfältige Naht der Bauchdecken.

Die Operation dauerte 55 Minuten. Der Puls kehrte erst schwach wieder bei der Naht der Bauchhöhle. Am Schluss Kochsalzinfusion und Kampherinjektionen.

Feste, alte Verwachsungen wurden bei der Operation nicht gefunden und es konnte mit Bestimmtheit festgestellt werden, dass der Ileus in keinem ursächlichen Zusammenhang mit der früher ausgeführten Ventrifixur und Adnexoperation stand. Für die Entstehung des Volvulus kann also nur jener grober Diätfehler am 24. December Abends verantwortlich gemacht werden. — Das abgetragene Stück Ileum hatte eine Länge von 1 m 21 cm.

Der weitere Verlauf war ein äußerst günstiger. Die Pat. hatte wohl nach der Operation und am anderen Tage noch Schmerzen, doch lange nicht mehr so intensiv wie zuvor. Am übernächsten Tage war sie schmerzfrei und fühlte sich nur sehr matt. Die größte Pein machte ihr lästiges Durstgefühl und zeitweises Aufstoßen. Die Behandlung bestand vom ersten Tage an in mehreren Einläufen pro die und in 2—4stündlichen Kampherinjektionen. Schon 12 Stunden post operat. wurde aller 10 Minuten etwas Pfefferminzthee verabreicht und am 2. Tage häufig in kleinen Portionen Milch, Kaffee, Wasser.

Die ersten Blähungen gingen schon am anderen Tage nach dem Einlauf ab während schon am 2. Tage wiederholt Stuhl und spontan Blähungen erfolgten. Am 3. Tag ging spontan etwas geformter Stuhl ab.

Die Temperatur blieb noch einige Tage subfebril, während der Puls schon am 2. Tage nur noch 88—100 betrug und kräftig war.

Pat. fühlte sich dann mit jedem Tage wohler und erhielt bald schleimige Suppen und Bouillon mit Ei. Der Leib blieb noch längere Zeit meteoristisch aufgetrieben und ab und zu klagte Pat. über von rechts nach links ziehende Schmerzen, was auf Wandern des Knopfes bezogen wurde.

Vom 5. Tage an wurden, um immer einen dünnen oder wenigstens breiigen Stuhl zu erzielen, neben Einläufen abwechselnd Magnesia und Bitterwasser angeordnet.

Die Wunde ist, was wegen der Verunreinigung bei der Operation durch die reichlich ausfließende, übelriechende Flüssigkeit kein Wunder nimmt, nicht primär geheilt. Sie platzte am 4. Tage von unten beginnend immer weiter und weiter auf und secernirte reichlich Eiter.

Das Befinden und Aussehen der Pat. besserte sich zusehends. Wir lassen die Pat. noch aus Vorsicht das Bett hüten, weil trotz genauester Durchsuchung der Stühle das Abgehen des Knopfes noch nicht festgestellt werden konnte. Wiederholte Untersuchungen per rectum haben ergeben, dass er auch nicht in der Ampulla recti zurückgehalten wird, worauf Graff (Archiv für Chirurgie Bd. LII. p. 251) aufmerksam macht.

Daraus, dass der Knopf nicht gefunden wird, kann nicht gefolgert werden, dass er sich noch irgend wo im Darmtractus aufhält. Denn trotz genauen Durchsuchens der Stühle kann es doch vorkommen, dass er in größere Kothballen eingehüllt abgeht. Diese Erfahrung haben wir selbst schon bei einem Falle gemacht, wobei allerdings zngestanden werden muss, dass einmal von einer noch lernenden Wärterin verabsäumt wurde, den Stuhl genau daraufhin anzusehen. Besser beweisen dies die Beobachtungen von Kümmell

(Archiv für Chirurgie Bd. LIII. p. 87), der bei 2 Pat., die mehrere Wochen post operationem starben, den Knopf bei der Sektion nicht finden konnte; und doch waren die Kranken sehr genau beobachtet worden. Außerdem berichtet er über mehrere Fälle, wo nach Wochen der Knopf noch nicht gefunden war. Schließlich theilt er einen Fall mit, wo sich der Knopf bei der Sektion im Magen vorfand, und einen Fall, wo er 9 Tage post operationem noch fest zwischen Magen und Duodenum angetroffen wurde.

Graff (Archiv für klin. Chirurgie Bd. LII. p. 251) berichtet über 27 Fälle aus dem Eppendorfer Krankenhaus. Bei 2 Pat., von denen der eine $4^1/_2$ Monate, der andere 14 Tage post operationem starb, war der Knopf in den Magen zurückgefallen, bei einem dritten wurden 4 Wochen post operationem 2 Knöpfe im Rectum gefunden. Von den 14 geheilten Kranken wurde trotz genauer Beobachtung der Knopf 7mal nicht im Stuhl gefunden, während er in den 7 anderen Fällen zwischen dem 12. und 34. Tage abging. Meyer theilt einen Fall mit, in welchem der Knopf erst nach 145 Tagen ausgestoßen wurde.

Diese Unsicherheit, ob der Knopf abgegangen ist oder nicht, und die Möglichkeit, dass er noch irgend wo im Darmtractus zurückgehalten wird, ist ein entschiedener Nachtheil des Murphy'schen Verfahrens. In unserem Falle wurde von Herrn Geheimrath Zweifel die Enteroanastomose mit dem Murphy-Knopf jedem anderen Operationsverfahren desshalb vorgezogen, weil dieselbe nach unseren eigenen und den Erfahrungen Anderer entschieden schneller und unter den obwaltenden Umständen leichter und sicherer auszuführen war, worauf bei der sehr gefährdeten Pat. Alles ankam.

Was die Anlegung der Enteroanastomose anbetrifft, so wurden die Darmschlingen absichtlich nicht im Sinne der Peristaltik, sondern entgegengesetzt den peristaltischen Bewegungen durch den Knopf vereinigt, weil wir bei der Größe des auszuschaltenden Darmstückes auf diese Weise weniger Mesenterium abzulösen und zu reseciren brauchten und weil eine stärkere Faltung des Mesenteriums, die doch vielleicht eine Störung in dem versorgenden Gefäßgebiet und damit eine Behinderung in der Ernährung hätte verursachen können, vermeiden konnten.

Den Vorzügen dieser Methode steht allerdings auch ein großer Nachtheil gegenüber. Bei Anlegung der Enteroanastomose entstehen 2 blind endigende Recessus, der eine in der zuführenden, der andere in der abführenden Darmschlinge. Trotzdem nun der männliche Theil des Knopfes in die abführende Darmschlinge eingefügt wurde, damit der Knopf nach Nekrotisirung der eingeklemmten Darmwand leichter in die abführende Darmschlinge fallen kann, ist es nach den Beobachtungen von Kümmell und Graff, welche bei ihren Operationen dieselbe Vorsicht gebrauchten und den Knopf nach Gastroenterostomien wiederholt im Magen fanden, nicht vollkommen ausgeschlossen, dass der Knopf einmal in den Recessus der zuführenden

Darmschlinge gelangt, aus welchem er wegen der Richtung der peristaltischen Bewegungen nicht wieder herausbefördert werden könnte. Ob er hier eben so reaktionslos wie im Magen liegen bleiben würde, ist nicht anzunehmen; vielmehr würde er hier wohl zu Decubitus, Gangrän und Perforationsperitonitis führen.

Der Murphy-Knopf ist in unserer Klinik, wenn wir die Thierexperimente mitrechnen, 6mal angewendet worden. Zunächst wurden Versuche an 3 Hunden angestellt. Der erste starb während der Operation, während die beiden anderen genesen sind. In diesen Fällen gingen die Knöpfe in wenigen Tagen mit dem Stuhl fort. Die Hunde wurden später getödtet und es stellte sich nun bei der Sektion heraus, dass die Nahtstelle kaum noch zu sehen war, eine Wahrnehmung, die in der Kümmell'schen Publikation eine Bestätigung findet. Außerdem war überall nach den mikroskopischen Präparaten Serosa mit Serosa, Muscularis mit Muscularis und Schleimhaut mit Schleimhaut vereinigt.

Hierauf waren wir gezwungen, bei einer Frau, welche Trägerin eines mächtig großen Ovarialkystoms war, das sehr innige Verwachsungen mit dem Ileum eingegangen war, ein größeres Stück Dünndarm wegen mehrfacher, bis in das Darmlumen reichender Verletzungen zu reseciren. Es wurde eine Enteroanastomose mittels des Murphy-Knopfes hergestellt. Leider starb die Pat. am Ende der Operation an Shock. Bei der Sektion wurde festgestellt, dass die Darmnaht selbst bei starkem Wasserdruck keinen Tropfen Wasser durchließ. Dasselbe Experiment finden wir in der Arbeit von Graff aus dem Eppendorfer Krankenhaus bei mehreren Fällen mit dem gleich guten Resultat verzeichnet.

Bei der zweiten Frau vermittelten wir mittels Murphy-Knopf eine Anastomose zwischen letzter Ileumschlinge und Colon transversum wegen Stenose des Colon ascendens. Die Pat. wurde nach längerer Zeit aus der Klinik entlassen, ohne dass wir, wie schon erwähnt, den Abgang des Knopfes beobachtet hätten. Möglich ist es ja in diesem Falle, dass der Knopf in jener Nacht, als eine lernende Wärterin Wache hatte, mit dem Stuhl entleert wurde. Wir haben die Pat. schon wiederholt gesehen und über die Ausstoßung des Knopfes noch nichts erfahren trotz genauer Beobachtung der Stühle von Seiten der Pat. Interessant war in diesem Falle die Bemerkung, wie leicht mit dem Knopf eine Anastomose zwischen Darmtheilen, die ja ganz verschieden weite Lumina haben, geschaffen werden kann.

Der dritte Fall ist der oben näher beschriebene. Nach den gesammelten Erfahrungen verkennen wir keineswegs die Nachtheile, welche der Anwendung des Murphy-Knopfes anhaften, doch ermuthigen uns die gewonnenen Resultate, den Knopf in allen den Fällen wieder zu benutzen, wo nur durch eine schnelle Operation eine Rettung der uns anvertrauten Pat. ermöglicht werden kann.

Nachtrag. Wenige Tage nach meinem Vortrag in der geburtshilflichen Gesellschaft ersuchten wir Herrn Dr. Dumstrey, durch

mittels der **Röntgen**-Strahlen hergestellter Photogramme den Nachweis zu erbringen, ob und wo sich der **Murphy**'sche Knopf im Darmtractus der Pat., über welche ich zuerst berichtete, befinde. Es gelang auch festzustellen, dass er wenig oberhalb des Promontoriums und direkt vor der Lendenwirbelsäule gelegen sein musste. Bald darauf ging der Knopf mit dem Stuhl ab, und zwar am 38. Tage post operationem.

---

1) **Kossmann** (Berlin). Die pathologisch-anatomischen Kunstausdrücke in der Gynäkologie.

(Monatsschrift für Geburtshilfe und Gynäkologie Bd. III. Hft. 6.)

Mit der zunehmenden Erkenntnis von dem großen Wissen der Alten auf dem Gebiete der Gynäkologie steigt auch der Wunsch auf, sich weniger der hybrid gebildeten Bezeichnungen der Neuzeit zu bedienen. K. schlägt in lexikographischer Anordnung solche Verbesserungen des Ausdruckes vor. Dieselben sind großentheils vollkommen neue Bildungen.

Roesing (Hamburg).

2) **Van de Poll.** Über Transfusion.

(Medisch Weekblad van Noord- en Zuid-Nederland 3. Jaarg. No. 37.)

Verf. giebt in diesem Aufsatz kürzlich eine historische Übersicht, wie die Transfusion in verschiedenen Zeiten geübt und wieder verlassen wurde; die Flüssigkeiten die eingespritzt, die Stellen am Körper, die gewählt wurden, das Princip des Verfahrens werden kurz besprochen, schließlich 2 Fälle aus Verf. Praxis memorirt, bei denen er einmal mit hypodermatischer, einmal mit rectaler Kochsalzinjektion die glänzendsten Erfolge hatte.

Gemmelink (Leiden).

3) **Ahlfeld.** Ein Apparat zur Fixirung skelettirter Becken.

(Monatsschrift für Geburtshilfe und Gynäkologie Bd. III. Hft. 1.)

Der vom Marburger Instrumentenmacher **Holzhauer** angefertigte Apparat besteht in einem am Tische anschraubbaren zangenähnlichen, verstellbaren federnden Hauptstück, in welchem das betreffende Becken durch zwei in die Acetabula eingreifende Schrauben festgehalten wird und so eine bequeme Demonstration der Geburtsvorgänge mit einem skeletirten Schädel vor größerem Auditorium gestattet.

Roesing (Hamburg).

4) **J. H. Carstens** (Detroit). Köliotomie zu ausschließlich diagnostischen Zwecken.

(Med. age 1896. Bd. XIV.)

C. befürwortet Probeköliotomien 1) für die seltenen akuten Fälle, in welchen unter Erscheinungen seitens der Gallenblase, des Pylorus oder des Coecum das Leben des Kranken bedroht erscheint, 2) bei solchen dunklen, chronischen Fällen, wo Symptome auf eine Erkrankung eines intraperitoneal gelegenen Organs hindeuten.

Doch räth er stets, eine Konsultation mehrerer Ärzte vorausgehen und die Operation nur in einem gut ausgestatteten Krankenhaus von einem erfahrenen Chirurgen vornehmen zu lassen.

Graefe (Halle a. S.).

---

5) **F. Mainzer.** Über den Werth der Cystoskopie und des Ureterkatheterismus beim Weibe.

(Berliner klin. Wochenschrift 1896. No. 49.)

Der vorliegende Aufsatz stellt im Wesentlichen die Punkte fest, in denen sich sowohl hinsichtlich der rein technischen Seite wie der diagnostischen Bedeutung ihrer Cystoskopie und Ureterenkatheterismus beim Weibe Besonderheiten ergeben. Da die kurze, sehr dehnbare weibliche Urethra die Anwendung dickerer kürzerer Instrumente gestattet, wird gegenüber der für den Mann konstruirten Cystoskopen hier stärkere Vergrößerung des Bildes und größeres Gesichtsfeld bei erhöhter Helligkeit erzielt. Verf. arbeitet mit dem von Brenner angegebenen und dem Casper'schen, von L. Landau zum Gebrauch für das Weib etwas modificirten Instrument. Mit ersterem sieht der Beobachter das Blaseninnere direkt in der Beobachtungslinie, also geradeaus, mit letzterem von oben herab und also aus der Vogelperspektive.

Die Auffindung der Ureteröffnung ist darum mit dem erstgenannten Instrument ein wenig schwieriger als mit dem letzteren; umgekehrt aber verhält es sich dann mit der Einführung des Katheters in die Ureteröffnung. Im Übrigen beschreibt M. in detaillirter Weise die Handhabung des einen wie des anderen Instrumentes; mehrfach wird die Einfachheit und leichte Erlernbarkeit der Technik betont.

Seiner Schilderung der Aufgaben, denen das Cystoskop speciell beim Weibe genügen soll, hat Verf. durch die Einfügung einer reichhaltigen und interessanten Kasuistik eine sichere Grundlage gegeben.

Unter der Rubrik: Nachweis und genaue Lagebestimmung von Fremdkörpern in der weiblichen Harnblase wird im Besonderen auf das Vorkommen von Nahtfäden hingewiesen, die nach gynäkologischen Operationen in das Organ einwandern können.

Von wesentlicher Bedeutung ist nach M. die Cystoskopie für die Diagnose der Harn-Genitalfisteln. Sie löst hier insbesondere bei kleinen Fisteln leicht die 3 Kardinalfragen: 1) ob die Harnleiter intakt sind; 2) wo das Loch in der Blase liegt; 3) ob nur ein Loch vorhanden ist. — Die cystoskopische Wahrnehmung von Blasengeschwülsten kann von erheblicher Wichtigkeit für die Beurtheilung gewisser in ihrer Malignität nicht erkannter oder gesicherter Geschwülste der Genitalorgane sein; in M.'s Fall bildet ein (photographisch wiedergegebener) papillärer Blasentumor das Recidiv einer vor Jahresfrist exstirpirten kleinen, als malign nicht erkannten Uterusgeschwulst. Endlich bespricht Verf. die mit dem Cystoskop resp. dem

Ureterkatheter zu erhebenden differentiellen Befunde bei Wanderniere und intermittirender Hydronephrose gegenüber der Eiterniere u. dgl.

Ganz besonders die Reihe der vom Verf. berichteten bemerkenswerthen praktischen Erfolge begründet die Forderung, der Cystoskopie einen gebührenden Platz unter den Hilfsmitteln der gynäkologischen Diagnostik einzuräumen.

L. Pick (Berlin).

Berichte aus gynäkol. Gesellschaften u. Krankenhäusern.

6) Gesellschaft für Geburtshilfe und Gynäkologie zu Berlin.

Sitzung vom 26. Februar 1897.

Vorsitzender: Herr Martin; Schriftführer: Herr Winter.

I. Demonstration von Präparaten.

1) Herr Bröse demonstrirt einen Uterus sammt Adnexen, doppelseitige Hämatosalpinx, der von ihm wegen andauernder Pelveoperitonitis durch die vaginale Radikaloperation entfernt wurde. Die Operation wurde ganz ohne Klemmen mittels der Naht vollendet.

2) stellt B. eine Pat. vor, bei der wegen eines parametritischen Abscesses, der nach Abort entstanden und nach der Scheide perforirt war, der Uterus exstirpirt wurde.

Der Abscess ließ sich trotz monatelanger Behandlung mit antiseptischen Ausspülungen, Jodoformgasetamponade nicht zur Heilung bringen. Es bestand außerdem eine Kommunikation zwischen Blase und Abscess.

Im starren parametritischen Gewebe führte links vom Uterus von der Scheide aus ein Fistelgang bis in die Gegend der Articulatio sacro-iliaca. Da die Pat., die fortwährend fieberte, mehr und mehr herunterkam, wurde Behufs breiter Eröffnung des Abscesses und besserer Drainage der Uterus exstirpirt. Es ging der Frau hiernach besser. Doch wurde die Rekonvalescenz noch dadurch gestört, dass sich am 3. Tage nach der Exstirpation des Uterus eine Dünndarm-Scheidenfistel bildete, die nach einigen Wochen spontan heilte. 14 Tage nach der Operation entwickelte sich außerdem ein Abscess auf der Fossa iliaca im Psoas, der oberhalb des Lig. Poupartii geöffnet wurde.

Die Operation war in diesem Fall großentheils mit der Naht vollendet, nur 2 Klemmen mussten liegen bleiben.

3) demonstrirt B. eine Anzahl von Instrumenten für die vaginale Radikaloperation, Muzeux, Klemmen, die nach französischen Modellen, v. Doyen, Péan, Richelot, einzelne auch nach den Angaben von Landau, angefertigt sind. B. selbst hat eine Kugelzange für diese Operation anfertigen lassen. Das Wichtigste ist, dass die Instrumente ganz vorzüglich gearbeitet sind. Das Material, aus dem sie bestehen, ist Sheffield-Stahl, im Feuer gehärtet.

4) Herr Gottschalk demonstrirt eine vorzeitig gelöste Placenta bei normalem Sitz 4 Wochen vor dem normalen Schwangerschaftsende. Die vorzeitige Placentarlösung ereignete sich bei einer 28jährigen Ipara mit Schwangerschaftsniere. Abgewichene 2. Schädellage mit vorliegendem Arm. Bei 2markstückgroßem Muttermund wird die Blase gesprengt Behufs kombinirter Wendung; in demselben Moment stürzen aus der Eihöhle dicke Blutgerinnsel und rein blutiges Fruchtwasser hervor, während die Eihäute im Bereich des unteren Uterinsegmentes der Uterinwand noch fest anhafteten. Die zur kombinirten Wendung in die Eihöhle eingeführten 2 Finger fühlen von oben den unteren Placentarrand von den Eihäuten abgerissen, die Placenta bis auf eine schmale Randpartie, welche noch hoch oben an der vorderen linken Wand haftete, vollkommen gelöst;

frei mitten in die mit Blutcoagulis erfüllte Eihöhle hineinragend; hinter und unter der Placenta haben sich mächtige Blutgerinnsel angestaut, die jetzt herausstürzen. Die Placenta wird vorsichtig der Uterinwand angedrückt und ein Fuß gefasst. Umdrehung wegen hochgradiger Kontraktion des Uterus trotz tiefer Chloroformnarkose sehr erschwert. Der Fuß muss in der Scheide angeschlungen und kombinirter Handgriff gemacht werden. Die kleine Placenta folgt der Extraktion des Kindes sofort. Sie zeigt deutliche Napfform, der untere Rand von den Eihäuten abgerissen und zertrümmert, offenbar in Folge spontanen Durchbruches des retroplacentaren Blutergusses in die Eihöhle bei abnormer Kohärenz zwischen kurzen Eihäuten und unterem Gebärmutterabschnitt. Durch diesen Durchbruch wurden von vorn herein kräftige Wehen angeregt und dadurch ein temporärer Verschluss der eröffneten Placentargefäße erzielt. Kind schon bei Beginn der Wehen abgestorben, ist erstickt. Körperlänge 50 cm, 5 Pfund Gewicht. Ungestörter Wochenbettsverlauf.

Diskussion: Herr Winter beanstandet die Erklärung des Herrn Gottschalk, dass das Blut die Placenta durchbrochen und in die Eihöhle eingedrungen sei. Die Thatsache, dass während der Wendung sich scheinbar bei der Blasensprengung Blut ergoss, ist so zu erklären, dass das hinter den Eihäuten angesammelte Blut im Moment des Blasensprunges durch den Nachlass des Druckes und das Ablösen der noch unten adhärirenden Eihäute vorstürzt. Ähnliche Beobachtungen hat W. in seinen Fällen bei der Wendung gemacht, ohne dass die Placenta sich nachher als durchbrochen zeigte. Den Defekt in der von Herrn Gottschalk gezeigten Placenta führt W. auf Zerreißen bei der Wendung zurück. Die Fälle von vorzeitiger Placentarlösung bei Nephritis haben sich nach der ersten Veröffentlichung von W. derart gehäuft, dass jetzt sicher über 1 Dutzend aus dem Material der Klinik vorliegen.

Herr Martin weist darauf hin, dass, wenn die Placenta von dem Blute durchbrochen worden wäre, noch Gerinnsel an dieser Stelle zu sehen sein müssten; außerdem hätte auf demselben Wege, wie das Blut in die Eihöhle hineingedrungen, auch Fruchtwasser aus derselben abgeflossen sein müssen.

Herr Gottschalk: Man müsse allerdings für den vorliegenden Fall ein abnorm festes Haften der Eihäute im unteren Gebärmutterabschnitt voraussetzen. Herrn Winter gegenüber betont G., dass die Blutgerinnsel und das reinem Blute gleichende Fruchtwasser im Moment des Blasensprunges aus der Eihöhle hervorgeschossen seien, noch bevor er mit 2 Fingern in die Eihöhle eingegangen war. Wenn Herr Winter sage, das Fruchtwasser flösse immer in diesen Fällen blutig ab, so beruft sich G. auf die entgegengesetzten Ausführungen des Herrn Winter in seiner Arbeit (Zeitschrift für Geburtshilfe und Gynäkologie Bd. XI), in welcher gerade betont wird, dass in allen 3 Fällen das Fruchtwasser klar abgeflossen und Blutgerinnsel erst nach der Geburt des Kindes gefolgt seien. Auch könne seinerseits keine Täuschung vorliegen, da er den bereits abgerissenen Placentarrand vor der Wendung von Blutcoagulis rings umgeben, mitten in der Eihöhle gefühlt habe und sich die Ansammlung solcher Blutmassen in der geschlossenen Eihöhle gar nicht anders erklären ließe, zumal eine Eröffnung des retroplacentaren Raumes durch den Blasensprung auszuschließen sei.

Herrn Martin gegenüber bemerkt G., dass die Placenta 24 Stunden in fließendem Wasser ausgewaschen und desshalb es nicht zu verwundern sei, wenn jetzt nach 5 Tagen, wo sie bereits in Alkohol liege, an der Perforationsstelle Blutgerinnsel nicht mehr zu sehen seien.

II. Diskussion zum Vortrag des Herrn Winter: Über Cystoskopie und Ureterenkatheterismus beim Weibe.

Herr L. Casper bestätigt die Ansicht Winter's, dass die Cystoskopie beim Weibe schwieriger sei als beim Manne im Hinblick auf die Orientirung. Er erörtert die Bilder des bullösen Ödems, das auch bei Männern in der Umgebung von Tumoren vorkomme, zeigt Bilder von andersartigen Bläschen, die er mit der »irritable bladder« in Verbindung bringt und betont die Bedeutung des Ureteren-

katheterismus für den Nachweis minimaler Nierenblutungen und -Eiterungen und für den Nachweis von Steineinklemmungen im Ureter.

Herr Csempin hat seit dem Jahre 1890 unter Leitung des Dr. Hans Goldschmidt alle Fälle von Blasenerkrankungen und Blasenbeschwerden, bei denen die Diagnose zweifelhaft war, cystoskopisch untersucht.

Es sind 3 Gruppen von Fällen aus einander zu halten:

Die genuinen Blasenerkrankungen, die streng genommen nicht in die Gynäkologie gehören und nur desshalb den Gynäkologen in Anspruch nehmen, weil die Frauen gewöhnt sind, bei derartigen Beschwerden den Rath eines Frauenarztes in Anspruch zu nehmen.

Zur 2. Gruppe gehören diejenigen Blasenerkrankungen, welche Theilerscheinungen einer gleichzeitig die Genitalien und die Blase befallenden Erkrankung sind. Typisch ist hierfür die Gonorrhöe.

Die 3. Gruppe betrifft solche Fälle, bei welchen im Anschluss an gynäkologische Erkrankungen klinische und anatomische Erkrankungen des Blasentractus eintreten. Selbst derjenige Gynäkolog, der die 1. Gruppe von Fällen von der Behandlung auszuschließen wünscht, wird doch für die Fälle der 2. und 3. Gruppe der Cystoskopie nicht entbehren können.

Von den gemeinsam mit dem genannten Kollegen beobachteten Fällen theilt C. aus der 1. Gruppe kurz einen Fall von tuberkulöser Ulceration der Blasenwand, einen von Pyonephrose und einen von tuberkulöser Infiltration des Fundus und der Wand der Blase mit.

Ein 4. Fall ist besonders interessant in so fern, als falscherweise die klinische Diagnose auf Gonorrhöe gelautet haben würde. Es fand sich cystoskopisch ein kleiner papillärer Tumor der Blasenwand, der zu Blasenblutungen schließlich Veranlassung gab. Herr Dr. Goldschmidt versuchte schon damals (im Jahre 1890) durch ein ad hoc konstruirtes, scherenförmiges Instrument den Tumor intravesical unter Leitung des Cystoskops zu entfernen, es gelang dies schließlich mit Hilfe einer kleinen Olshausen'schen Curette — für die Fälle der 2. Gruppe lagen viele Beobachtungen vor, die indess nichts ergaben, was nicht Herr Winter bereits erwähnt hatte.

Aus der 3. Gruppe erwähnt C. eingehender eine Reihe einschlägiger, interessanter Fälle. Es handelte sich mehrere Male um cystoskopische Untersuchungen von Blasen, bei denen nach Naht der Blase, ferner nach Vaginofixation, Laparotomien kontrollirt werden sollte, ob Fäden resp. Steinbildung vorhanden waren. In einem ferneren Falle handelte es sich um einen nach Laparotomie in die Blase durchgebrochenen Abscess. Die jahrelang später zurückbleibenden Blasenbeschwerden wurden durch das Cystoskop dahin aufgeklärt, dass ein Fistelgang aus diesem Abscess in die Blase zurückgeblieben war. Dilatation des Fistelganges mit dem Finger nach vorausgeschickter Erweiterung der Harnröhre brachte Heilung.

In einem 2. Falle handelte es sich um eine Divertikelbildung der Blase; nach jahrelangem Bestehen einer fixirten hochgradigen Retroflexio uteri war die Laparotomie, die Loslösung des Uterus und die Ventrofixation desselben gemacht worden. Die später sich einstellenden Blasenbeschwerden wurden durch das Cystoskop dahin aufgeklärt, dass durch die Operation eine Faltung der vorher wohl stark dilatirten Blase und dadurch eine Divertikelbildung stattgefunden hatte.

In 2 weiteren Fällen ergab die Cystoskopie ein negatives Resultat, es handelte sich hier um einen schmalen, an der Stelle der Blase über der Symphyse dreieckigen Tumor, der sich später als die infiltrirte, narbig veränderte Blasenwand ergab. Bei der zur Cystoskopie sich nothwendig ergebenden Füllung der Blase verschwand derselbe, im 1. Falle war nach der vergeblichen cystoskopischen Untersuchung die Dilatation der Harnröhre Behufs Palpation der Blase gemacht worden. Durch diese wurde Heilung der Beschwerden erzielt, da der mangelnden Kapacität der Blase eine nunmehrig leichtere Entleerung des Urins durch die Harnröhre gegenüber stand.

In einem 2. Falle wurde die Dilatation der Harnröhre — allerdings in etwas geringerem Grade — sofort vorgenommen und brachte ebenfalls Heilung. Über

diese Erkrankungen hat C. in den neuesten Lehrbüchern nichts gefunden. Mehrfach wurde die Cystoskopie bei größeren und tief im Ligament sitzenden Stumpfexsudaten nach Adnexoperationen vorgenommen. Es zeigte sich, was schon vorher angenommen worden war, dass die Blasenbeschwerden lediglich die Folge der Einengung der Blase durch die Exsudate waren. In einem Falle war die Cystoskopie unterlassen worden, da der Palpationsbefund auf Blasentumor hinwies, und es war sofort die Dilatation der Harnröhre gemacht worden. Die Cystoskopie hätte hier einfacher das Irrthümliche dieser Annahme aufgeklärt, denn es handelte sich nicht um einen Blasentumor, sondern um einen zwischen Blase und Uteruswand gelegenen, umschriebenen Abscess, der dann auch von der Scheidewand aus incidirt wurde.

Herr Mackenrodt betont, dass die Endoskopie in dem Winter'schen Vortrag zu wenig berücksichtigt ist; sie leistet doch auch viel, namentlich nach der Modifikation seines alten Assistenten Rose. Es ist doch, ohne einen Katheter in den Ureter einzulegen, ganz leicht möglich, den Urin aus einem Katheter in dem Simon-Rose'schen Speculum aufzufangen und zu untersuchen.

Gegen die Empfehlung des Ureterenkatheterismus zum Zweck der Vermeidung von unfreiwilligen Operationsverletzungen wendet M. ein, dass bei sogenannten operablen Carcinomen derartige Verletzungen ausgeschlossen sind, auch bei der Igniexstirpation. Ist dagegen das Carcinom weit auf die Scheide übergegangen, so sitzt der Ureter in oder auf dem Carcinom fest; er muss dann entweder künstlich freigemacht oder mit dem Carcinom entfernt werden. Der künstlich konservirte Ureter ist eine große Gefahr für die Dauerheilung; von ihm gehen leicht die Recidive aus. Desshalb zieht M. es vor, den am Carcinom betheiligten Ureter rücksichtslos zu entfernen, die Ureterscheidenfistel später nach seiner Methode zu heilen. M. hat bei diesem Princip seit 2¼ Jahren kein einziges Recidiv von Carcinom mehr gesehen, seitdem lediglich mit dem Glüheisen operirt wird.

Herr Holländer: Zunächst möchte ich die Blasentuberkulose erwähnen, weil wir im jüdischen Krankenhause schlechte Erfahrungen mit der Cystoskopie bei dieser Affektion gemacht haben und allgemein dieser diagnostische Eingriff als ganz indifferent hingestellt wird. Im Anschluss an die Cystoskopie bekamen 2 junge Mädchen hohe Fieberungen, der allgemeine und lokale Zustand verschlimmerte sich; aus den geschlossenen Tuberkeln und kleinen lentikulären Geschwüren wurden große Ulcerationen. Den Grund sehe ich darin, dass die kleinen Geschwüre am Rande einreißen in Folge der zur Cystoskopie nöthigen Füllung der in ihrer Elasticität beeinträchtigten Blase auf ein Mindestvolumen von ca. 100,0. Es ist demnach die Cystoskopie bei Blasentuberkulose möglichst zu beschränken resp. mit großer Vorsicht und ohne Narkotica vorzunehmen.

Was die Ureterkatheterisation betrifft, so stehe ich nicht auf dem Standpunkt des Vortr.; ich glaube, dass die praktische Bedeutung derselben in nierendiagnostischer und nierenchirurgischer Beziehung wesentlich überschätzt wird. Was die Diagnose betrifft, so sind die Resultate Israël's (s. v. Langenbeck's Archiv Bd. XLVII Hft. 2) so glänzend, dass Irrthümer, die Seite betreffend, nicht vorkommen; man kommt mit den alten, ungefährlichen Methoden aus. Handelt es sich um den mikroskopischen Nachweis pathologischer Beimengungen, so fördert der Katheterismus auch nicht die Diagnose. Die Methode ist zum Nachweis vereinzelter rother Blutkörperchen nicht verwendbar, da sie selbst bei ihrer Anwendung in über 50% der Fälle Blutungen macht. Der Nachweis der Tuberkelbacillen gelingt in der größeren Reihe von Fällen erst nach langem und häufigem Durchsuchen des 24stündigen Urinsedimentes. Das negative Resultat bei der geringfügigen Menge Katheterurin will nichts bedeuten, das positive ist zufällig oder nur bei stark getrübtem Urin zu erwarten und diese Diagnose stellt schon das Cystoskop

Was die Indikationsstellung betrifft, so ist der Satz des Herrn Winter, dass man vor jeder Nephrektomie den Urin der anderen Seite auffangen müsse Zwecks Untersuchung auf pathologische Beimengungen, anfechtbar. Ist die Indikation für eine Freilegung der linken Niere vorhanden, so darf man sich nicht durch die

beginnende Erkrankung der rechten Niere abhalten lassen, denn gerade durch den operativen Eingriff, d. h. Entfernung der Schädlichkeit, wird die andere Niere entlastet und sie erholt sich erfahrungsgemäß; der Eiweißgehalt der anderen Niere verschwindet nach Tagen oder Wochen. Die Art des chirurgischen Eingriffes, Nephrektomie, Nephrotomie oder partielle Resektion, lässt sich nicht vorher durch den Ureterenkatheterismus bestimmen; das entscheidet stets der Zustand der operirten kranken Niere, niemals der der anderen.

Betreffs der Sondirung des Ureters stimme ich dem von Herrn Winter Gesagten bei; seiner Anregung, solide resp. vorn geschlossene Katheter zu verwenden, ist wegen der praktischen Unmöglichkeit, die Ureterenkatheter zu sterilisiren, Folge zu geben.

Herr Borchert vermag eine größere Schwierigkeit der cystoskopischen Untersuchung beim Weibe nur für die Einstellung der Ureterenmündungen anzuerkennen und für jene pathologischen Fälle, wo es sich um die Bildung größerer Tumoren in der Umgebung der Blase handelt, bei Uterusfibroiden, Ovarialtumoren etc. Hier ist die Blase durch Kompression nicht selten in eine ganz unregelmäßige Höhle verwandelt, deren einzelne Buchten nicht zu übersehen sind; Beckenhochlagerung gewährt unter diesen Verhältnissen für die Untersuchung gewisse Vortheile. Bei »irritable bladder« hat B. in den meisten Fällen gleichfalls noch geringe Reste von Cystitis wahrnehmen können, glaubt jedoch als wesentliches Moment für diese Erkrankung die Neurasthenie ansprechen zu müssen, auf Grund deren sich auch durch andere Reize, wie Karunkelbildung an der äußeren Harnröhrenöffnung, chronische Urethritis und Mastdarmaffektionen, das gleiche Leiden entwickeln kann.

Eine dem bullösen Ödem ähnliche Affektion hat B. mehrfach bei Pyelitis gesehen, indem sich um die betreffende Ureterenmündung ödematöse, zottige Wucherungen entwickelten, die mit dem Ausheilen der Pyelitis oder auch Entfernung der kranken Niere in sehr kurzer Zeit wieder verschwanden. B. warnt weiter davor, die cystoskopische Untersuchung als ganz ungefährlich zu betrachten. Namentlich bei schwierigen Untersuchungen können leicht Reizungen seitens der Blase wie der Nieren auftreten; er berichtet über einen Fall, wo nach einer von fachmännischer Seite unternommenen Untersuchung Urämie auftrat, und Pat. später der durch die Untersuchung hervorgerufenen Pyelonephritis erlag.

Was den Katheterismus der Ureteren betrifft, so erkennt B. dessen diagnostischen Werth für gewisse Fälle an, bezweifelt jedoch, dass derselbe therapeutisch viel leisten wird. Dass mittels des feinen, elastischen Ureterkatheters ein Stein im Ureter zerrieben oder dessen Ausstoßung gefördert werden kann, wie behauptet worden ist, hält er für vollkommen unerwiesen, eben so möchte er bezweifeln, dass dieses feine in den Ureter eingeführte Instrument der Palpation so sicher zugänglich ist, dass dadurch Ureterenverletzungen bei gynäkologischen Operationen leichter vermieden werden können.

Herr Casper bestreitet gegenüber Herrn Holländer, dass die Cystoskopie, vorsichtig angewendet, bei der Tuberkulose so großen Schaden stifte und glaubt, dass der Ureterenkatheterismus zum Nachweis der Funktionstüchtigkeit der anderen Niere bei einer in Frage kommenden Nephrektomie nicht entbehrlich sei.

Herr Winter (Schlusswort): Es freut mich, dass mein Vortrag zu so interessanten Meinungsäußerungen namentlich der Fachkollegen Anlass gegeben hat. Ich möchte noch einmal hervorheben, dass die Cystoskopie beim Weibe nicht leichter, sondern im Allgemeinen schwerer ist, namentlich bei Tumoren in der Nachbarschaft der Blase, und empfehle den kleinen Kunstgriff, sich den Blasenboden und mit ihm die Ureterenmündungen durch eine ins vordere Scheidengewölbe eingeführte Kugelzange nach Belieben zu verlagern.

In Bezug auf die »irritable bladder« erkenne ich für einzelne Fälle das Fehlen jeder lokalen Veränderung in der Blase an. Die von Herrn Casper erwähnten kleinen Bläschen am Blasenboden sind vielleicht gleichbedeutend mit den von Viertel erwähnten und auch von mir beobachteten Epithelabhebungen der normalen Schleimhaut am Blasenboden.

Reizungen der Blase und leichte, vorübergehende Katarrhe sind natürlich auch mir, namentlich in meiner Übungszeit, vorgekommen. Jetzt sehe ich sie kaum noch, namentlich nachdem ich die Vorsicht gebraucht habe, die Kranke stets unmittelbar nach dem Untersuchen die Blase recht vollständig entleeren zu lassen. In Bezug auf das von Herrn Borchert beanstandete Durchfühlen des Katheters möchte ich hervorheben, dass dasselbe selbst durch die Scheidenwand hindurch mir immer möglich war, und dass Pawlík durch das Sondiren des Ureters bei schweren Totalexstirpationen des Uterus Ureterverletzungen vermieden hat.

---

7) Gesellschaft für Geburtshilfe zu Leipzig.

453. Sitzung am 19. Januar 1897.

Vorsitzender: Herr Zweifel; Schriftführer: Herr Menge i. V.

Vor der Tagesordnung:

1) Herr Dietel: Demonstration eines ausgetragenen Kindes, das in Folge von Nabelschnurvorfall todt geboren wurde. Die Harnblase reicht bis 2 Querfinger über Nabelhöhe und ist mit klarem Urin angefüllt. Die Harnröhre ist bequem für eine Uterussonde durchgängig.

2) Herr Dietel: Demonstration eines Kindes mit Nabelschnurbruch und fast vollständigem Mangel der Nabelschnur.

Das Kind, männlichen Geschlechts, stammt aus dem 8. Monat der Schwangerschaft und ist 37 cm lang. Von dem Vorhandensein einer Nabelschnur kann man kaum reden, da dieselbe fast unmittelbar in die Mitte der Placenta übergeht. Letztere sieht sehr blass aus, ihre Durchmesser betragen 16:12.

Rechts neben der Placenta befindet sich nun ein faustgroßer Tumor, auf welchen sich die Amniosscheide des Nabelstranges und das Amnion von dem Rand der Placenta fortsetzt. In demselben fühlt man zahlreiche Darmschlingen und nach rechts oben einen festeren Theil. Nach Eröffnung des Bruchsackes sieht man, dass sämmtliche Darmschlingen, der Magen, die Milz und die Leber vollständig außerhalb der Bruchpforte liegen. Die Bruchpforte ist nur für einen Finger durchgängig. Beide Nieren liegen an normaler Stelle, eine Hernie des Zwerchfells ist nicht vorhanden. Fast die ganze Oberfläche der Leber ist mit zahlreichen erbsen- bis kirschgroßen, mit klarer, bernsteingelber Flüssigkeit erfüllten, unter einander zusammenhängenden Cystchen besetzt. Schneidet man dieselben an, so bemerkt man, dass an der betreffenden Stelle der Peritonealüberzug der Leber erheblich verdickt ist und weißglänzend aussieht. Am oberen Rand der Leber und dessen nächster Umgebung ist der Bruchsack mit dem Peritonealüberzug der Leber hie und da fest verwachsen. Der Bruchsack besteht aus Amnion und Peritoneum, die sich fast überall leicht trennen lassen.

Ich möchte zunächst auf die Seltenheit des fast vollständigen Mangels einer Nabelschnur hinweisen, was meines Wissens nur noch von Credé und Germann (Bericht über die Leipziger Poliklinik 1849—1859 p. 57), von Sclater und von Bloch (d. Centralblatt 1895 p. 973) beobachtet worden ist.

Dyrenfurth (d. Centralblatt 1885 No. 51) sah bei einer Nabelschnur von $3^1/_2$ cm Inversio uteri entstehen.

Irgend welche Störungen im Geburtsverlauf sind in unserem Falle nicht eingetreten. Herr Bezirksarzt Lorentz (Lucka), der uns das Präparat zugeschickt hat, theilt uns mit, dass die Mutter eine gesunde Ipara sei. Nach Eröffnung des Muttermundes genügten 4 heftige Wehen zur Ausstoßung der gesammten Frucht. Eine nennenswerthe Blutung sei nicht vorhanden gewesen. Das Kind hat bei der Geburt einen Schrei gethan und lebte kurze Zeit.

Weiterhin habe ich keinen Fall finden können, in dem Darmschlingen, Milz und Leber bei einer nur für einen Finger durchgängigen Bruchpforte im Bruchsack gefunden worden sind. In den Fällen von Kruckenberg (Archiv für Gynäkologie Bd. XX), Runge (Archiv für Gynäkologie Bd. XLI) und Marjan-

tschik (d. Centralblatt 1896 p. 345) lagen Leber und Darmschlingen im Bruchsack, jedoch bei weiterer Bruchpforte; in den Fällen von Olshausen (Archiv für Gynäkologie Bd. XXIX p. 443) war einmal die Leber eingeschnürt in der Bruchpforte gelegen, das andere Mal befanden sich nur Darmschlingen im Bruchsack, eben so bei Eckerlein (Zeitschrift für Gynäkologie Bd. XV p. 446), Felsenreich, Lindfors.

Verwachsungen zwischen Bruchsack und seinem Inhalt, wie es von Kruckenberg, Runge, Fleischmann beschrieben wird, ist in unserem Falle nur am oberen Rand der Leber in kurzer Ausdehnung zu bemerken. Runge nimmt an, dass es sich hierbei um auf entzündlichem Wege geschaffene Verbindungen handle.

Schließlich sind die Cysten an der Leberoberfläche noch von besonderem Interesse. Die mikroskopische Untersuchung hat ergeben, dass dieselben mit dem Lebergewebe in keiner Beziehung stehen, sondern dass sie von dem Peritonealüberzug dieses Organs ausgehen. Unterhalb des Peritoneums bemerkt man reichliche kleinzellige Rundzelleninfiltration. Außerdem finden sich im Lebergewebe zahlreiche Hämorrhagien und besonders nach der Leberoberfläche hin Nekrose der Acini.

I. Herr Dietel: Über Resektion von 1 m 21 cm Ileum wegen Ileus. Enteroanastomose mittels Murphy-Knopfes. Heilung. Demonstration des Präparates.

(Erscheint als Originalartikel in derselben Nummer dieses Centralblattes.)

Diskussion. Auf die Frage des Herrn Döderlein, was unter dem Ausdruck: in entgegengesetztem Sinne der Peristaltik zu verstehen sei, erklärt Herr Zweifel denselben.

Herr Döderlein: Der von dem Vortr. mitgetheilte Fall ist ein neuer Beweis dafür, dass man bei Ileus mit der Eröffnung der Bauchhöhle nicht allzu sehr zögern soll und dass anscheinend verlorene Fälle auf diese Weise, aber nur auf diese, noch gerettet werden können. Bei Frauen, welche früher einer Laparotomie unterzogen worden waren, haben wir noch mehr Grund als bei anderen, bei plötzlicher völliger Obstruktion und eintretenden Folgen retrograder Peristaltik wegen der nach Bauchschnitt unvermeidbaren und fast unausbleiblichen Darmverwachsungen am Stiel oder an der Bauchwand eine nur auf operativem Wege zu beseitigende Abknickung des Darmes anzunehmen.

In solchen Fällen dürfen wir um so vertrauensvoller an die Operation herangehen, als es nach Eröffnung der Bauchhöhle meist leicht und rasch gelingt, die bewusste Stelle im Darm zu finden. Es genügt dann, wenn nicht schon Ernährungsstörungen in der Darmwand eingetreten sind, einfach das verwachsene und geknickte Stück frei zu machen, wodurch die Wegsamkeit wiederhergestellt ist.

Ich habe vor Jahresfrist einen derartigen Fall zu operiren Gelegenheit gehabt, der das eben Ausgeführte illustriren mag.

Im Juli 1895 hatte ich vermittels Laparotomie bei einer 30jährigen Frau den myomatösen Uterus nach der Zweifel'schen Methode der Stielbehandlung supravaginal amputirt. Die Kranke war fieberlos geheilt. 1 Jahr später wurde ich Abends in deren Wohnung geholt, da sie seit einigen Tagen unwohl sei und jetzt heftige Schmerzen im Leib aufgetreten wären.

Ich fand Pat. in keineswegs bedrohlichem Zustand, nahm aber Angesichts der mehrtägigen, bisher vom Hausarzt mit den üblichen Abführmitteln vergeblich bekämpften Obstipation und dem Auftreten von Erbrechen bei sehr schmerzhafter Darmperistaltik und Meteorismus ein Hindernis in der Fortbewegung des Darminhaltes an in Folge von Darmverwachsung, eben weil die Pat. laparotomirt worden war.

Die Kranke wurde in meine Klinik transferirt und ich versuchte während der nächsten 36 Stunden durch oft wiederholte hohe Darmeingießungen, von denen ich so viel Gutes gesehen habe, die Abknickung des Darmes zu beheben.

Der Zustand verschlechterte sich am folgenden Tage keineswegs wesentlich, das Erbrechen hörte vorübergehend während mehrerer Stunden auf, der Puls blieb

kräftig, war aber sehr frequent; es kamen keine Flatus und kein Stuhl. Die Erfolglosigkeit der hohen Darmeingießungen bestärkten mich in der Annahme der Darmverwachsung und dadurch veranlassten Unwegsamkeit, so dass ich, nachdem das Erbrechen wieder eingetreten und sehr quälend war, zur Laparotomie schritt. Nach Eröffnung der Bauchhöhle konnten wir leicht durch den Kontrast zwischen der oberhalb des Hindernisses gelegenen, ungeheuer geblähten und gerötheten Darmpartie und der unterhalb derselben befindlichen, welche letztere von gesundem Aussehen und völlig leer war, erkennen, dass und wo ein Hindernis vorhanden war. Der Darm war im Becken an dem Stumpf eines Ligamentum latum fest verwachsen und hatte an 2 Stellen eine komplete Knickung erfahren. Die straffe Darmverwachsung wurde gelöst, die blutende Fläche übernäht und der Darm ohne Resektion versenkt. Pat. ist wiederum geheilt und zur Zeit gesund.

Gestatten Sie mir noch einige kurze Bemerkungen über die Technik der gelegentlich auch vom Gynäkologen nothwendigerweise auszuführenden Wiedervereinigung cirkulär abgetrennter Darmschlingen anzuschließen.

Jeder, der einmal eine cirkuläre Darmnaht ausgeführt hat, weiß, wie subtil eine derartige Naht angelegt werden muss, damit sie zur lückenlosen Wiedervereinigung der getrennten Partien führen kann. Ein kleiner Fehler kostet der Kranken das Leben. Dabei nimmt diese Naht stets ziemlich viel Zeit in Anspruch. Muss man, wie ich dies erlebt habe, mehrere Darmstücke reseciren, dem entsprechend mehrere cirkuläre Darmnähte anlegen, so verzögert dies die Operation so sehr, dass die Gefahr derselben beträchtlich erhöht ist.

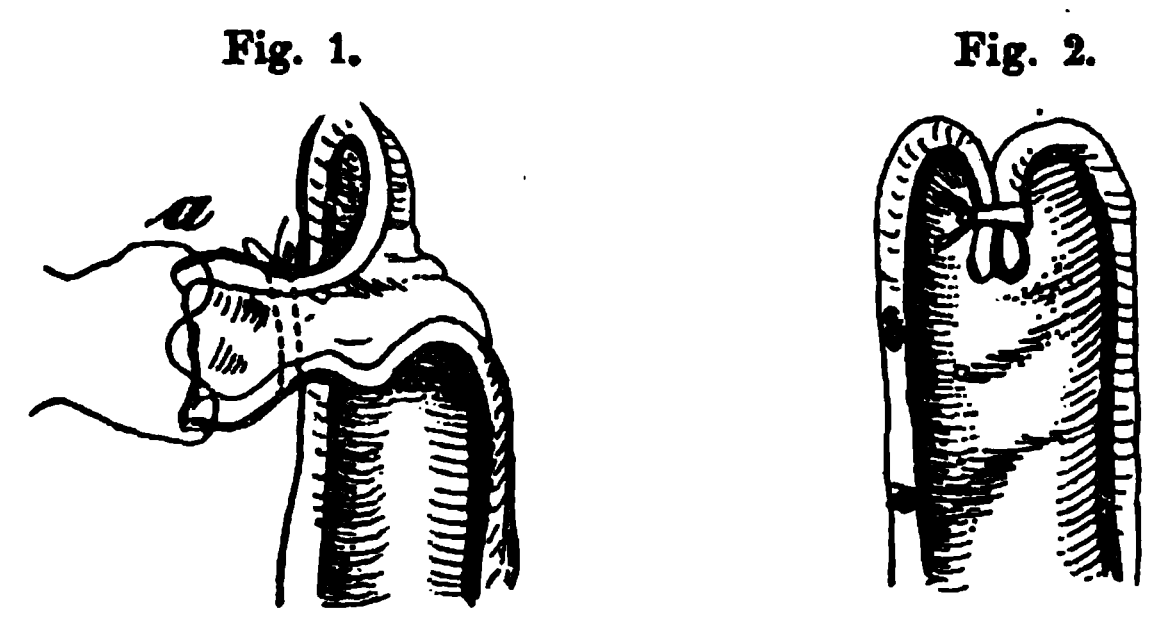


Fig. 1. Fig. 2.

v. Frey's Darmverschluss durch Ligatur von innen her.

Das Verfahren, welches in dem vorgetragenen Falle wiederum mit so überraschendem Erfolg angewandt wurde, nämlich das Anlegen einer Enteroanastomose mit Zuhilfenahme des Murphy'schen Knopfes, verdient desshalb volle Beachtung und wurde auch von den Chirurgen dieser Murphy'sche Knopf zum Zweck der raschen Vereinigung zweier Darmpartien enthusiastisch aufgenommen.

Bezüglich der verschiedenen Methoden der Darmnaht, besonders auch der vielfachen Modifikationen mit Hilfe einer Prothese, verweise ich auf die ausgezeichnete, ausführliche Arbeit des leider so früh verstorbenen Kollegen v. Frey[1].

Gestützt auf eigene Versuche und auf 4 von Wölfler operirte Fälle hält v. Frey die Enteroanastomose der cirkulären Darmnaht für technisch überlegen. Er giebt dabei ein sehr einfaches Verfahren zum Verschluss der offenen Darmenden an, auf die ich bei dieser Gelegenheit Ihre Aufmerksamkeit lenken möchte[2].

Nach Anlegen der Anastomosenöffnung am Darm wird durch den freien Rand (Fig. 1 bei *a*) eine Fadenschlinge gezogen, welche durch das Darmlumen und aus der Anastomosenöffnung herausgeführt wird. Mittels dieser Schlinge wird deren Darmende invaginirt und bis vor den seitlichen Anastomosenschlitz vorgezogen,

[1] Über die Technik der Darmnaht. Beiträge zur klin. Chirurgie 1895. Herausgegeben von Bruns.

[2] l. c. p. 130 des Separatabdruckes.

wo es dann mittels einer einfachen Ligatur zugebunden wird. Ein Theil des Ligaturstumpfes wird mit der Schere abgetragen, der Rest mit der Ligatur wieder in das Darminnere versenkt (Fig. 2). Die Verbindung der beiden Anastomosenöffnungen kann sonach in ganz beliebiger Weise durch Naht oder mit Hilfe des Murphy'schen Knopfes erfolgen. Kothaustritt während der ganzen Manipulation lässt sich leicht durch Zurückstreifen des Kothes und provisorisches Abklemmen des Darmes verhindern.

v. Frey hat bei seinen Operationen die Enteroanastomose stets im Sinne der Peristaltik angelegt, wodurch er erreichte, dass das blinde Darmstück im Laufe der Zeit immer mehr verkürzt wurde und schließlich 6 Monate p. op. nur mehr als leichte Ausbuchtung zu erkennen war. Das zuführende Darmstück ging geradlinig in das abführende über. Mit Hilfe von Paraffinausgüssen des Darmlumens konnte er feststellen, dass das Darmlumen an der Anastomosenstelle durchaus nicht verengt, sondern sogar etwas erweitert war.

v. Frey schließt: »Ich halte die Enteroanastomose nach Darmresektionen gegenwärtig für die beste und sicherste Darmvereinigungsmethode«.

Herr Krönig bemerkt, dass gerade v. Frey dafür eintrat, dass die Vereinigung der Darmenden im Sinne der Peristaltik erfolge.

Herr Zweifel bestätigt diese Angabe und macht bezüglich der Vorschläge v. Frey's darauf aufmerksam, dass ein Operiren nach dieser Methode in dem vorliegenden Falle unmöglich gewesen wäre, weil sich die geschwollenen Darmschlingen nicht im Sinne der Peristaltik zusammenfügen ließen, ohne sich an einer anderen Stelle wieder zu knicken. Der Darm hätte erst durch Ablösen von Mesenterium beweglicher gemacht werden müssen, was aber bei dem schwer geschädigten Darm wenig rathsam schien.

Redner kann sich schon denken, dass es unter Umständen von Vortheil ist, die Darmenden einfach abzubinden und an Stelle der direkten Darmnaht die Enteroanastomose mit Hilfe des Murphy-Knopfes anzuschließen. Dieses Verfahren hat den Vortheil, dass ein Austritt von Darminhalt viel sicherer vermieden werden kann, ein Umstand, der allein schon ausschlaggebend ist, weil er für die Rettung des Menschen die größte Bedeutung hat. Bei der Methode v. Frey's ist aber auf die Abbindung und eine Einstülpung des abgebundenen Darmstückes nach innen ein besonderes Gewicht gelegt: bei ihr brächte dann aber die Anwendung des Murphy-Knopfes eine erhöhte Gefahr in Beziehung auf Austritt von Darminhalt. Das Durchziehen der Ligaturen durch den Murphy-Knopf ist so komplicirt, dass dies ohne Verunreinigung der Bauchhöhle nicht denkbar ist. Aus dem Plane v. Frey's ist als guter Kern auszuschälen, dass man zuerst die zu vereinigenden Darmstücke unterbindet, dann mit Hilfe des Murphy-Knopfes die Anastomose im Sinne der Peristaltik ausführt, und schließlich die mit Seide abgebundenen Darmstümpfe einstülpt, so weit dies geht, und die eingestülpten abgebundenen Enden übernäht, also die Divertikel ausschaltet so gut als möglich; Alles um der sicheren Vermeidung des Darminhaltes willen, und um doch die Abkürzung der Operation durch den Murphy-Knopf zu erzielen.

Neugeborenes. Missbildungen.

8) **S. Placzek** (Berlin). Intra-uterin entstandene Armlähmung.

(Berliner klin. Wochenschrift 1896. No. 41.)

Bei einem von einer VIpara leicht, ohne jedweden Eingriff einer 3. Person geborenen Kind fiel sofort nach der Geburt eine augenfällige Lähmung des rechten Armes auf (im Original findet sich eine ausführliche Beschreibung derselben). Die Hebamme brachte dasselbe zu P., um von ihm bestätigen zu lassen, dass sie an der Lähmung keine Schuld trüge. Anfänglich selbst im Zweifel, brachte ihm die Anamnese Aufklärung über die Ätiologie der Affektion. Die Mutter war nämlich in der Gravidität von hinterrücks eine etwa 15 Stufen hohe Treppe herab-

gestürzt worden. P. nimmt an, dass dies Trauma durch die Bauch- und Uteruswand hindurch den Kopf des Fötus getroffen und zu einer meningealen Blutung, vielleicht mit Schädelfissur, geführt habe. **Graefe** (Halle a/S.).

9) **Neumann** (Wien). Dystokie in Folge abnormer Vergrößerung des kindlichèn Bauches.

(Monatsschrift für Geburtshilfe u. Gynäkologie Bd. III. Hft. 3.)

Bei 20jähriger Ipara kam trotz des kleinen Kopfes, guter Wehenthätigkeit und vorzeitigem Geburtseintritt die Austreibung ins Stocken. Es wurde mit der Vermuthung eines Geburtshindernisses am kindlichen Rumpfe ein Zangenversuch gemacht. Der Kopf reißt ab; die nun folgende Punktion des stark aufgetriebenen kindlichen Abdomens entleert mehrere Liter klarer Flüssigkeit. Hierauf glatte Abwicklung der übrigen Geburt. Die Untersuchung der Frucht ergiebt: »Kloakenbildung mit Einmündung des Enddarmes und Urachus, der Ureteren und Müllerschen Gänge. Fehlen des Afters und der Urethra; rudimentäre Anlage des äußeren Genitales; embryonale Beschaffenheit des Unterhautzellgewebes und Defekt der Bauchhaut«. **Roesing** (Hamburg).

10) **P. Moser** (Wien). Die Gärtner'sche Fettmilch.

(Jahrbuch für Kinderheilkunde Bd. XLIII. Hft. 2 u. 3.)

Verf. warnt vor einer allzu raschen Aufeinanderfolge der Mahlzeiten bei Säuglingen, da sonst die vorhandene Salzsäure dem Bindungsbedürfnis der eingeführten Milchmenge nicht genügt und Mangel an freier Salzsäure eintreten muss. Es ist zu berücksichtigen, dass die Entleerung des Säuglingsmagens erst nach 3 Stunden erfolgt.

Die Gärtner'sche Fettmilch ist niemals ein gleichwerthiges Äquivalent für Frauenmilch; sie ist jedoch das ihr am besten angepasste Ersatzmittel. Für gesunde Kinder ist sie sehr zu empfehlen, eben so bei kranken Kindern in Fällen von Gastroenteritis. Sie ist dagegen nicht am Platze bei allen akuten Exacerbationen der Dyspepsien und Magen-Darmkatarrhe; eben so wenig beim Magen-Darmkatarrh rachitischer Kinder. Die Milch wird unverdünnt gegeben, außer bei sehr jungen, früh geborenen und schwächlichen Säuglingen. Für diese empfiehlt sich eine Verdünnung von 2 : 1. **Calmann** (Breslau).

11) **O. Piering** (Prag). Erfolgreiche Laparotomie einer rupturirten Nabelschnurhernie in der 1. Lebensstunde.

(Prager med. Wochenschrift 1896. No. 31.)

Eine hochinteressante kasuistische Mittheilung; das Kind, kräftiger, ausgetragener Knabe, einer 27jährigen Erstgebärenden kam nach spontaner Entbindung mit einer 2mannsfaustgroßen rupturirten Nabelschnurhernie zur Welt, welche eine nahezu vollständige Eventration des Darmes zur Folge hatte. Repositionsversuche misslangen bei der Enge des normalen Nabelringes — daher wurden die Därme mit warmen, sterilen Kompressen bedeckt und die sofortige Ausführung der Radikaloperation beschlossen.

Laparotomie (Prof. Bayer), Reposition der Därme, Schluss der Wunde durch 12 Nähte.

Glatter Verlauf bis auf häufiges Erbrechen in den ersten Tagen (— Narkose —), welches auf eine Ausspülung des Magens sistirte.

Bei der Seltenheit derartiger Befunde (ca. 1 : 5000) geht P. nach wenigen Worten über ihre Ätiologie (Ausbleiben des Zurückziehens des Darmes im 3. Monat des Embryonallebens aus der Nabelschnur in die Bauchhöhle; abnorme Länge des Mesenteriums!) auf die Behandlung dieser Fälle ein.

In früheren Zeiten verhielt man sich vollkommen exspektativ, also passiv; später begnügte man sich, wenn in leichten Fällen die Reposition gelang, mit der Anlegung eines schützenden Verbandes — schwere Fälle überließ man ihrem Schicksal; in unserer antiseptischen Zeit ist die operative Behandlung, wenn überhaupt möglich, aber jeder anderen unbedingt vorzuziehen.

Von den gebräuchlichen Verfahren bespricht P.

1) die perkutane Ligatur nach Breuss,

2) die extraperitoneale Methode Olshausen's,

3) die Laparotomie mit Excision des Bruchsackes und Naht der angefrischten Ränder, eventuell der Bruchpforte.

Letztere Methode ist fast überall anwendbar und giebt die besten und zuverlässigsten Resultate, sie wird heute nahezu ausschließlich empfohlen und angewendet, wesshalb wir von der Beschreibung der beiden vorausgehenden Verfahren absehen zu können glauben (Ref.).

Als eine besondere Komplikation seines Falles bespricht P. den Umstand, dass sämmtliche Bruchsackhüllen rupturirt gewesen waren, somit die Baucheingeweide vollkommen frei zu Tage lagen, — um so überraschender und erfreulicher sei der glänzende Erfolg der eingeschlagenen Behandlung; nach dieser Erfahrung darf die Ruptur des Bruchsackes als Indikation zur Vornahme der Laparotomie aufgestellt werden. **Knapp** (Prag).

12) **Bittner** (Prag). Ein Fall von intra-uterin geheilter komplicirter Fraktur.

(Prager med. Wochenschrift 1896. No. 43.)

Betrifft ein 3 Monate altes Mädchen, das am Ende einer normalen Gravidität gesund zur Welt kam. Am rechten Unterschenkel, genau unter einer 1 cm langen, narbenähnlichen, an die Unterlage fixirten Einziehung der Haut eine Knickung der Tibia mit abnormer Beweglichkeit an dieser Stelle. Das obere Fragment überragte das untere. Weiter konstatirte man ein Fehlen der Fibula, Valgusstellung des Fußes und vollständigen Defekt der 2. Zehe. Da kein Trauma stattgefunden hatte, so muss bei dem Umstande, dass ein primär defekt gebildetes Skelett vorhanden war, angenommen werden, dass der Fötus, bei seinen Bewegungen mit dem Fuße irgend wo (amniotische Falte, Nabelschnurschlinge etc.) hängen bleibend, durch eine Weiterbewegung eine Fraktur nahe dem Fixationspunkte bewirkte, man hätte es also mit einer Kombination von Abknickungs- und Torsionsfraktur zu thun. Die in der Längsachse gelegene und fixirte Narbe lässt sich eher auf eine Durchstechung der Haut durch den Knochen, als durch eine Wirkung von amniotischen Fäden beziehen. **Piering** (Prag).

13) **Lop und Pajol** (Marseille). Ein Fall von seltener fötaler Missbildung.

(Gaz. hebdom. de méd. et de chir. 1896. No. 35.)

Es handelt sich um einen 23 cm langen Fötus, der im 5. Monat der Schwangerschaft ausgestoßen wurde. Derselbe hatte zu beiden Seiten des Kopfes eine breite, sehr bewegliche Hautfalte, die vom Scheitel bis zum unteren Drittel des Rumpfes reichte. Der Kopf befand sich in Extensionsstellung, und es war unmöglich, denselben zu beugen ohne gleichzeitig eine Flexion der Wirbelsäule herbeizuführen. Der Schädel war in der Höhe der Protuberantia occipitalis externa mit der Wirbelsäule fest verwachsen. Die Halswirbel und die ersten 6 Brustwirbel fehlten. Die vorhandenen 6 Brustwirbel gingen direkt in die Rippen über. Die Schädelhöhle und der Wirbelkanal waren vollständig geschlossen, das Gehirn normal gebildet. Die Eingeweide boten keine Anomalien. **Rech** (Köln).

14) **C. A. C. Tennberg** (Helsingfors). Fälle von angeborener Missbildung der weiblichen Geschlechtsorgane.

(Finska Läkaresällskapets Handlingar 1896. No. 10.)

In den Jahren 1880—96 wurden in der Klinik von Heinricius zu Helsingfors 12 Fälle von Missbildung der weiblichen Geschlechtsorgane beobachtet. Dieselben sind fast alle mangelhafte Entwicklung der Scheide, der Gebärmutter und der Eierstöcke. Verf. sieht in denselben einen Beweis für die Richtigkeit der Ansicht, dass mangelhafte Entwicklung der Scheide immer mit mangelhafter Entwicklung der Gebärmutter verknüpft ist. **L. Meyer** (Kopenhagen).

15) **J. Borelius.** Angeborener Defekt der Scheide, der linken Hälfte der Gebärmutter und der linksseitigen Adnexe.

(Hygiea 1896. No. 9.)

Bei einer 23jährigen Pat., die nie menstruirt war, die aber seit einigen Jahren an regelmäßig wiederkehrenden Molimina litt; und bei der die Untersuchung einen totalen Mangel der Scheide ergab, machte B. eine Laparotomie und entfernte den etwas vergrößerten rechten Eierstock. Rechter Eileiter klein, eben so die Gebärmutter, Verhältnisse rechterseits übrigens normal. Linkerseits fand sich weder Eierstock noch Eileiter, die linke Gebärmutterhälfte wurde von einer Verdickung des freien medianen Randes des linken breiten Mutterbandes repräsentirt. Heilung und Aufhören der Molimina. **L. Meyer** (Kopenhagen).

16) **Penrose** (Philadelphia). Kongenitale Erosionen und Einrisse an der Cervix uteri.

(Amer. journ. of the med. sciences 1896. Mai.)

Ähnlich den von Fischel (Archiv für Gynäkologie 1880 p. 192) bei todtgeborenen Kindern gefundenen Erosionen an der Cervix fand P. bei offenbar jungfräulichen Personen mit gut erhaltenem Hymen Einrisse des Muttermundes und Erosionen in ihrer Nähe. Bei der mikroskopischen Untersuchung der amputirten Cervix der einen dieser Virgines fand sie sich bedeckt von Plattenepithel mit Ausnahme der erodirten Stellen, an welchen Cylinderepithel zu Tage trat. Verzweigte Drüsen gleich denen des normalen Cervicalkanales öffneten sich über die ganze Oberfläche der Cervix, vorn, hinten und an den Seiten des äußeren Muttermundes. Sie fanden sich 1—2 cm weit entfernt vom Muttermund. Diese Drüsen öffneten sich an der Scheidenfläche der Cervix, wo sie mit Plattenepithel bedeckt war, und dies Epithel erstreckte sich bis an die Ausführungsgänge der Drüsen, die selbst mit Cylinderepithel ausgekleidet waren. Der ganze vaginale Theil der Cervix war thatsächlich eine Drüsenmasse, während sich bekanntlich normalerweise keinerlei Drüsen an der Cervix befinden.

Lühe (Königsberg i/Pr.).

17) **Rasch** (Prag). Anomalie der Harnblase und Harnröhre.

(Prager med. Wochenschrift 1896. No. 42.)

R. demonstrirte ein 2jähriges Mädchen, welches seit der Geburt an beständigem Harnträufeln litt. Die Harnröhrenmündung präsentirte sich in Folge des vollständigen Defektes der oberen Harnröhrenwand als klaffende, trichterförmige Öffnung ohne Sphinkter, in Narkose konnte der kleine Finger bequem in die Blase eindringen, beim Schreien wölbte sich die Blasenschleimhaut vor. Obere Kommissur beider Lippen fehlte, dem entsprechend an Stelle des Mons veneris eine muldenförmige Einsenkung. Clitoris getheilt in 2 Höckerchen. Symphyse geschlossen. Diese bisher in 11 Fällen beobachtete Missbildung ist nach Durand als Fissura vesicae inferior mit Epispadia urethrae zu bezeichnen — entwicklungsgeschichtlich der niedrigste Grad der angeborenen Bauch-Blasenspalte. Das Fehlen des Sphinkters charakterisirt diese Missbildung als Blasenspalte, welche stets mit einem Defekt der Harnröhre verbunden ist; bei geschlossener Symphyse und Ausmündung des Harntrichters unter derselben handelt es sich um Fissura vesicae inferior, bei Spaltung der Symphyse um die höheren Grade der Ectopia vesicae. Bei der Operation dieser Anomalie ging Wölfler so vor, dass er zunächst durch einen aus der Haut der muldenförmigen Furche gewonnenen Lappen den Harnröhrendefekt beseitigte, nach Vorziehen dieses Lappens gelangte man hinter demselben in die Gegend des Blasenhalses, wo transversal versenkte Schnürnähte angelegt wurden, durch diese Nähte wurden 1) zerstreute Sphinkterfasern einander genähert (solche mussten angenommen werden, da elektrische Reize des Blasenhalses cirkuläre Kontraktionen auslösten), 2) wurde das Orif. ext., 3) auch der hintere Theil der Harnröhre verengert. Dann wurden die beiden Clitorishälften angefrischt und an normaler Stelle vereinigt. Die lineare Vereinigung des durch

Lospräpariren des Lappens entstandenen Defektes stellte schließlich die Kommissur zwischen großen und kleinen Labien wieder her. Glatter Verlauf. Das Kind ist vollkommen kontinent. **Piering** (Prag).

18) **H. Finkelstein** (Berlin). Über Cystitis im Säuglingsalter.

(Jahrbuch für Kinderheilkunde Bd. XLIII. Hft. 1.)

Die klinischen Symptome der Erkrankung sind Schmerzen von kolikartigem Charakter, Fieber und Unruhe. Es finden sich Blasenepithelien, Eiweiß, Eiterkörperchen und rothe Blutscheiben, außerdem zahlreiche Bakterien, besonders Bacterium coli. Der Urin bleibt dabei stets sauer. Als einzige anatomische Veränderung ist eine mehr oder minder stark geschwollene zuweilen mit Blutpunkten besprenkelte Schleimhaut anzusehen. Der primäre Blasenhatarrh ist sehr selten, um so häufiger tritt Cystitis bei Säuglingen im Anschluss an eine Allgemeinerkrankung auf. Die gestörte Funktion der Harnentleerung erleichtert dabei das Ansiedeln eingedrungener Mikroorganismen in dem stagnirenden Urin. Das Eindringen der Bakterien erfolgt nach Ansicht des Verf. nicht durch Katheterisirung, da sehr viel Säuglinge katheterisirt werden ohne zu erkranken, sondern gewöhnlich direkt durch die Urethra, wofür besonders die Häufigkeit der Cystitis bei Mädchen spricht; selten kann auch die Einschleppung auf dem Blutwege erfolgen. **Calmann** (Breslau).

19) **F. Bergkammer** (Essen). Über einen Fall von Teratom, rudimentärem Parasiten (Engastricus) oder Inclusio foetalis abdominalis des Beckens bei einem 11monatlichen Knaben.

(Deutsche med. Wochenschrift 1896. No. 44.)

Bei einem bei der Geburt anscheinend gesunden Knaben entwickelte sich ca. im 10. Monat eine Unterleibsgeschwulst. Eine genaue Untersuchung ergab, dass es sich um 2 Tumoren handelte, eine vordere rein cystische, eine hintere theils sehr harte, theils fluktuirende. Bei der Köliotomie fand sich, dass die erstere die dilatirte Harnblase war (trotz regelmäßiger Urinentleerung im Strahl), die zweite dagegen zwischen Blase und Rectum sich ins kleine Becken fortsetzte. Sie wurde aus ihrer bindegewebigen Kapsel ausgeschält, ein schließlich gebildeter Stiel abgeschnürt und durchschnitten. Dauer der Operation $1^1/_2$ Stunde. Tod des Kindes am folgenden Morgen unter Konvulsionen.

Die Überschrift giebt über die Natur der entfernten Geschwulst Aufschluss. **Graefe** (Halle a/S.).

Eklampsie.

20) **Knapp.** Klinische Beobachtungen über Eklampsie.

(Monatsschrift für Geburtshilfe u. Gynäkologie Bd. III. Hft. 5 u. 6.)

Die Arbeit beschäftigt sich mit den Erfahrungen an dem Material v. Rosthorn's in Prag. In den letzten $4^1/_2$ Jahren wurden 4470 Geburten beobachtet. Auffällig ist die für eine Klinik geringe Zahl von nur 22 Fällen = 0,49% der Geburten. 16 Erkrankungen betrafen Ipara = 72% oder 0,67% der Gesammtgeburten. Nur 9,10% begannen in der Schwangerschaft, 68% in der Geburt, dagegen 22% im Puerperium. Durchschnittszahl der Anfälle betrug im Ganzen 5,7, unter der Geburt etwa 4. Mit Beendigung der Geburt hörten die Anfälle auf in 8 Fällen = 36% (aber in 7 von 19 der erst intra partum erkrankten = 46%, Ref.). Die Dauer derselben betrug im Durchschnitt etwa 1 Minute. Steigerung der Pulsfrequenz über 100 erwies sich prognostisch ungünstig. Bemerkenswerth ist die große Labilität des Pulses im Wochenbett. Alle zeigten Eiweiß im Harn. 80% schon vor dem 1. Anfalle. »Prognostische Schlüsse aus dem Harnbefund ziehen zu wollen, ist ungerechtfertigt.« Ödeme wurden in 45% beobachtet. Die

Mortalität (1 Fall) betrug nur 4,5%. Psychose ähnliche Folgezustände wurden in 13,6%, Amblyopie in 9% beobachtet. Klinikaufenthalt durchschnittlich 15 Tage.

Von den Kindern kamen 20 (84%) lebend zur Welt. 2 wurden lebend, 2 todt perforirt (12,7%). 79% verließen die Anstalt lebend. Es waren im Ganzen 2 künstliche Frühgeburten und 12 vorzeitige Kinder geboren. In 77,3% der Geburten musste irgend wie eingegriffen werden. Diese Eingriffe erwiesen sich in 70% nützlich für das Aufhören der Anfälle. Es wurde 2mal Frühgeburt eingeleitet, 4mal perforirt, 11mal Zange angelegt. Im Übrigen wurde Morphium, Chloral und Billroth's Mischung zur Narkotisirung benutzt. Sehr bewährt hat sich die Kolpeuryse mit permanentem Zug. »Möglichst schnelle, aber schonende Entbindung« galt als Grundsatz. Die Resultate sind überaus günstige.

Roesing (Hamburg).

21) **A. Geyl** (Dordrecht). Über Eklampsie.

(Med. Weekbl. v. Noord- en Zuid-Nederland 3. Jaarg. No. 28.)

Verf. hat im vergangenen Jahre 4 Fälle von Eklampsie vor der Geburt zu beobachten Gelegenheit gehabt:

1. Fall: Ipara, 31 Jahre, im 6.—7. Monat der Gravidität. Vor 13 Jahren Scarlatina, wenig Eiweiß im Harn, Anfälle von Ikterus, Leber vergrößert. Jetzt Erbrechen, Kopfschmerzen, Ödeme im Gesicht — Urinquantum sehr gering, viel Eiweiß. Keine Wehen, Kopf beweglich. Cervicalkanal erhalten. Therapie: Feuchte Einwicklungen, Diuretin Knoll, Milchdiät. 2 Tage später Amaurose, Brechneigung, Somnolenz. Einleitung der Geburt durch Einlegung eines mit Condom versehenen Katheters. Wehen schwach, später aufhörend. Zustand alarmirend. Kopf wenig eingetreten, Cervix nicht ganz verstrichen. In Narkose 4 Incisionen in die Cervix bis an die Vaginalwand. Wendung. Keine Blutung. Naht der Incisionen. 1½ Stunde post part. erster Anfall, später mehrere. Am 2. Tag post part. Besserung, mehr Harn, weniger Eiweiß, großer Gedächtnisdefekt, längere Zeit anhaltend. 8 Wochen post partum noch Eiweiß.

2. Fall: Ipara, 18 Jahre, vorher nie Krämpfe. Jetzt am Ende der Gravidität plötzlich Unwohlsein, Brechen, Amaurose, sparsamer Harn, viel Eiweiß. Krämpfe der Gesichts- und Nackenmuskeln. Einleitung der Geburt mittels Katheters mit Condom. Wehen schwach, Konvulsionen stärker, Puls klein. In Narkose 2 Incisionen bis an die Vaginalwand, Zange. Weil nicht pulsirende Nabelschnur neben dem Kopf vorgefallen, Beendigung mittels Kranioklast. Noch ein schwacher Anfall. Lücken im Gedächtnis. Nach 4 Wochen (Milchdiät) ganz gesund.

3. Fall: XIIIpara, 41 Jahre, nie Nierenleiden. Jetzt Ödeme, Krämpfe, spärlicher Harn, viel Eiweiß. Ost. ext. geschlossen, Cervix nicht ganz verstrichen. Hypodermoklyse mit Kochsalzlösung, später 10 gtt. Extr. veratri virid. fluid. subkutan. Puls besser. Geburt schnell, spontan. 24 Stunden Bewusstlosigkeit, später starke Defekte im Gedächtnis. Nach 14 Tagen (Milchdiät) kein Albumen.

4. Fall: IIIpara, 33 Jahre, im 8. Monat gravid. Bei 1. Geburt Eklampsie, 2. normal (Milchdiät). Jetzt anfallsweise Oppressionsgefühl, Eiweiß im Harn, Somnolenz, vorübergehend. Nach 3 Tagen 1. Anfall, Partus praematurus durch Katheter mit Condom. Nach 5 Stunden spontane Geburt. 16 Stunden später manuelle Lösung der Placenta in Narkose. Defekte im Gedächtnis. Nach 3 Tagen trotz Milchdiät Diurese gering, Temperatur und Lochien normal. Pat. will uriniren, beim Aufsetzen plötzlich todt. Keine Sektion.

Verf. möchte die Aufmerksamkeit auf die Gedächtnisdefekte in diesen 4 Fällen lenken. Er betont die Disposition für Eklampsie bei Albuminurie, hält die Vorbeugung der Gravidität bei chronischer Nephritis für wünschenswerth, und falls Gravidität vorhanden, die künstliche Beendigung derselben für indicirt, wo medikamentöse Therapie die Krankheitssymptome nicht zum Verschwinden bringt. Für Harnentleerung und Defäkation in der Schwangerschaft soll gesorgt werden, weil Koincidenz zwischen Eklampsie und Störungen der Harnentleerung und De-

fäkation beobachtet sind. Milchdiät und warme Bäder (resp. feuchte Einwicklungen) hält Verf. für sehr zweckmäßig. Chloroform zieht Verf. seit längerer Zeit dem Morphium vor. Wo alle Mittel nutzlos sind, beendige man schleunigst die Schwangerschaft resp. Geburt. Jede Operation soll aber in tiefster Narkose der Frau vorgenommen werden, weil durch psychische oder physische Reize der Ausbruch der Eklampsie leicht hervorgerufen werden kann. Manuelle Erweiterung des Muttermundes und Cervixincisionen empfiehlt Verf. sehr. Die Incisionen mache man à vue, man nähe die Wunden, tamponire Cervicalkanal, Fornix und oberen Theil der Vagina. Die Operation hält Verf. für keineswegs leicht, möchte sie dem Anfänger nicht empfehlen, am wenigsten wo »Scheiden-Dammincisionen« nothwendig sein sollten, in welchem Falle vielleicht der Kaiserschnitt nach Halbertsma vorzuziehen sei; die eventuellen nachtheiligen Folgen des letzteren (Infektion, Narbe) seien für die Frau gefährlicher als bei vaginaler Operation. Den Tod im letzten Krankheitsfalle führt Verf. zurück auf Embolie nach Thrombose der Beckenvenen.

Semmelink (Leiden).

22) **W. P. Manton** (Detroit). Betrachtung über puerperale Konvulsionen.

(Med. age 1896. No. 9.)

Als ätiologische Momente, welche die Eklampsie zum Ausbruch bringen, nennt M. nervöse, reflektorische, erbliche oder erworbene; ferner toxische oder septische; schließlich anderweitige körperliche Krankheitszustände. Wo solche vorhanden sind, kann der durch das Schwangerschaftsprodukt auf die uterinen Nervenendigungen ausgeübte Reiz Krampfanfälle auslösen. Auch die Einwirkung toxischer Stoffe, welche durch Störungen der Nierenthätigkeit im Blut retinirt, bezw. in dasselbe übergeführt werden, auf die Krampfcentren kann eine Rolle bei dem Zustandekommen der Eklampsie spielen. Immer aber bleibt in erster Linie ein pathologischer Zustand des Nervensystems die Vorbedingung für das letztere.

Graefe (Halle a/S.).

23) **F. Senlecq.** Du délire post-eclamptique.

Thèse de Paris, **G. Steinheil,** 1896.

Verf. betrachtet von vorn herein die Eklampsie und die eklamptische Psychose als Intoxikationserscheinungen. Wie für S. die eklamptischen Krämpfe hauptsächlich eine Krankheit von in elenden Verhältnissen lebenden, überanstrengten und geistig erschöpften Frauen darstellen, so wird auch für den Ausbruch des eklamptischen Deliriums eine psychopathische Disposition als wesentliche Mitursache vorausgesetzt.

Die Häufigkeit der eklamptischen Psychose ist nach Verf. meist überschätzt worden, da alkoholische Delirien, Infektionsdelirien und »die Delirien Hysterischer und Epileptischer, die durch den Geburtsakt hervorgerufen oder wiedererweckt wurden«, meist damit zusammengeworfen werden.

Die Prognose ist in der Mehrzahl der Fälle eine gute, die Dauer bewegt sich zwischen einigen Stunden bis zu einem Monat als Maximum. Neben vielen fremden fügt Verf. 3 eigene Krankengeschichten seiner Arbeit bei.

Schober (Paris).

24) **Schwab** (Paris). Ein Fall von Hemiplegie nach einem Coma eclampticum.

(Gaz. hebdom. de méd. et de chir. 1896. No. 35.)

Es handelt sich um eine 21jährige Primipara, bei der im 5. Monat der Schwangerschaft eine Reihe von eklamptischen Anfällen mit nachfolgendem vollständigen Koma auftrat. Der Urin war stark eiweißhaltig. Auch nach Ausstoßung eines macerirten Fötus bestand das Koma fort. Da die Wöchnerin das Bild einer Typhösen darbot und profuse Diarrhöen hatte, wurden 3stündlich Bäder von 22° angewandt. 4 Tage nach Auftritt des Koma kam die Pat. zum Bewusst-

sein, konnte jedoch kein Glied rühren. Man konstatirte eine vollständige Paralyse der rechten und eine weniger ausgesprochene der linken Seite. Die linksseitige Lähmung ging schnell zurück, die rechtsseitige schwand erst nach einigen Monaten.

Interessant an dieser Beobachtung ist die lange Dauer des Koma und die rechte Hemiplegie mit Verlust des Gedächtnisses. Verf. vermuthet, dass eine Blutung im Bereich des psycho-motorischen Centrums stattgefunden hatte; eine seltene Komplikation der Eklampsie, wie sie schon früher von Baudelocque, Velpeau und Prestal, Charpentier und Molas beschrieben worden ist.

Bech (Köln).

25) **Gamulin.** L'allaitement chez les albuminuriques.

Thèse de Paris, **H. Jouve**, 1896.

Während in einer früheren Pariser Dissertation die These aufgestellt worden war, dass eine Wöchnerin, welche am 3. Tage nach der Geburt noch an Albuminurie leide, ihr Kind nicht stillen dürfe, kommt G. auf Grund der statistischen Zusammenstellung sämmtlicher in der Klinik Baudelocque in Paris beobachteten Fälle von stillenden Frauen mit Albuminurie zur Auffassung, dass weder dem Kind noch der Mutter ein Nachtheil daraus erwachse.

Die Statistik umfasst 158 Fälle, darunter über 100 Primiparae und 62 Kinder, die bei der Geburt weniger als 2500 g schwer waren, somit kein besonders günstiges Material, trotzdem betrug die durchschnittliche tägliche Gewichtszunahme der von den albuminurischen Müttern genährten Kinder 35 g, eine Ziffer, welche nicht hinter den normalen Durchschnittswerthen zurücksteht. Eben so giebt die Statistik in Bezug auf den zweiten Punkt, das Ergehen der stillenden Mütter, günstigen Bescheid.

Wenngleich alle Fälle von Albuminurie, auch die echte Nephritis, von dieser Zusammenstellung umfasst werden, so war doch nur in 2 Fällen eine Verschlimmerung beim Stillen, und in 5 ein Stationärbleiben der Eiweißausscheidung im Urin zu konstatiren, unter diesen 7 Frauen war nur eine Erstgebärende. Außer diesen Fällen verließen noch 24 Frauen mit Spuren von Eiweiß im Urin die Klinik, jedoch ist daran nach G. der frühzeitige, gegen ärztlichen Rath, meist noch in der 2. Woche nach der Geburt erfolgte Austritt der Wöchnerinnen Schuld.

Schober (Paris).

Die Zeit für die

69. Versammlung Deutscher Naturforscher und Ärzte zu Braunschweig

ist auf die Tage vom 20.—25. September 1897 festgesetzt.

Es werden drei neue Abtheilungen gebildet und zwar:

für Anthropologie und Ethnologie.

für Geodäsie und Kartographie.

für wissenschaftliche Photographie.

Die Nahrungsmittel-Untersuchung, die zuletzt mit der Hygiene verbunden war, wird in der Abtheilung für Agrikulturchemie berücksichtigt werden.

Für Mittwoch, den 22. September, wird eine gemeinsame Sitzung der naturwissenschaftlichen und medicinischen Abtheilungen geplant.

Originalmittheilungen, Monographien, Separatabdrücke und Büchersendungen wolle man an *Prof. Dr. Heinrich Fritsch* in Bonn oder an die Verlagshandlung *Breitkopf & Härtel* einsenden.

Druck und Verlag von Breitkopf & Härtel in Leipzig.

Centralblatt

für

GYNÄKOLOGIE

herausgegeben

von

Heinrich Fritsch

in Bonn.

Einundzwanzigster Jahrgang.

Wöchentlich eine Nummer. Preis des Jahrgangs 20 Mark, bei halbjähriger Pränumeration. Zu beziehen durch alle Buchhandlungen und Postanstalten.

No. 15. **Sonnabend, den 17. April.** **1897.**

(Aus dem kaiserlichen klinischen Institut für Geburtshilfe und Gynäkologie zu Petersburg.)

I. Ein Fall einer malignen Neubildung, ausgegangen von den Elementen des Zottenüberzuges (Deciduoma malignum autorum).

Von

Dr. K. Ulesko-Stroganowa.

In der letzten Zeit lenkt die Aufmerksamkeit der Geburtshelfer, Gynäkologen und pathologischen Anatomen eine besondere Art von Neubildung auf sich, die sich primär in der Uterus- oder Tubenhöhle auf dem Boden einer abgelaufenen normalen oder pathologischen Schwangerschaft entwickelt und sich durch eine hochgradige Malignität auszeichnet.

Wegen der ungenügenden Kenntnis des normalen Baues der Placenta konnte diese Neubildung lange Zeit nicht richtig gedeutet werden. Es wurden desswegen recht wenige Fälle dieser Art unter der Diagnose von Sarkomen oder Epitheliomen beschrieben.

Gegenwärtig existirt über diese Neubildung schon eine ganze Litteratur und wird sie richtiger gedeutet in Folge mehrerer werthvoller

Arbeiten, wie z. B. der Arbeit von Marchand[1], welcher zuerst genauer auf alle Einzelheiten einging und eine kritische Sichtung der ausgesprochenen Ansichten vornahm.

Da die Litteratur bereits in genügender Weise von Marchand, wie auch später von unserem Landsmann Prof. Nikiforoff[2] gesammelt und beleuchtet ist, will ich auf sie nicht weiter eingehen. Die Arbeiten, welche nach der Besprechung der Litteratur erschienen und desswegen von diesen nicht berücksichtigt worden sind, werde ich gehörigen Ortes erwähnen.

Durch die Untersuchungen der deutschen Forscher, welche sich eifrig mit dieser Frage beschäftigt, wie auch den normalen Bau der Placenta studirt haben, ist nun Folgendes festgestellt worden: 1) die Entwicklung der Neubildung steht unbedingt im Zusammenhang mit einer vorhanden gewesenen normalen oder pathologischen Schwangerschaft und 2) als Ausgangspunkt der Entwicklung der Neubildung dienen die Elemente des Zottenüberzuges.

Im Gegensatz dazu geht aus den Debatten, welche sich am 1. April dieses Jahres in der Londoner geburtshilflichen Gesellschaft an den Vortrag von Herbert Spencer über einen Fall von Deciduoma malignum anknüpften, hervor, dass man dort noch im Zweifel über den Ursprung dieser Neubildung ist, und zwar ob dieselbe aus den Zotten oder der Decidua hervorgeht. Einige Mitglieder sprachen sogar die Meinung aus, dass sie ein typisches Sarkom sei und sich in verschiedenen Geweben entwickeln könne. Nur Webster aus Edinburg glaubte an einen Ursprung der Neubildung aus dem Zottenüberzuge und sogar an ihre rein fötale Abstammung.

Ich konnte in der Litteratur 39 mehr oder weniger systematisch beschriebene Fälle dieser Neubildung auffinden. Sie haben annähernd ein gleiches klinisches Bild und einen ähnlichen Verlauf.

Nach einer rechtzeitigen Geburt, einem Abort oder einer Blasenmole beginnt die Krankheit mit einer starken Blutung, die sich periodisch oder ohne regelmäßige Intervalle wiederholt oder endlich den Charakter einer protrahirten Blutung annimmt. Die Kranke wird hochgradig anämisch und kommt sehr herunter.

Die allgemeine Ernährungsstörung wird außerdem durch die Neubildung selbst unterhalten, die sich in der Uterushöhle oder den Tuben entwickelt, schnell ausbreitet und Metastasen macht. Letztere treten am häufigsten in der Scheide in Form von weichen Knoten auf, danach in den Uterusanhängen und anderen mit ihnen benachbarten Organen — dem Darm, weiter in der Milz, Leber, den Nieren, dem Peritoneum, den Lungen etc. Die Kranke geht unter den Erscheinungen des allgemeinen Ernährungsverfalles und der Kachexie zu Grunde.

---

[1] Monatsschrift für Geburtshilfe und Gynäkologie 1895.

[2] Russisches Archiv 1896. Bd. I. Heft 3.

Augenscheinlich entwickelt sich die Neubildung am häufigsten nach einer Blasenmole und zwar war dies der Fall 15mal unter 39, mit meiner Beobachtung 40 Fällen (5mal ist das Verhältnis der Neubildung zur Art der Schwangerschaft nicht angegeben). 11mal entwickelte sich die Neubildung nach einer rechtzeitigen Geburt, 6mal nach einem Abort und 3mal auf dem Boden einer Tubenschwangerschaft.

Die Neubildung tritt vorwiegend im jüngeren Lebensalter auf: in 18 Fällen (eingerechnet meinen Fall) zwischen dem 17. und 29. Jahr.

Zwischen 30 und 40 Jahr alt waren 9 Kranke, und von 40 bis 55 Jahr 8 Pat.

Von den 40 von mir zusammengestellten Fällen wurden 22 einer Operation unterworfen, und zwar wurde 6mal die Abrasio gemacht, 4mal eine Laparotomie, in der Mehrzahl der Fälle endlich die Uterusexstirpation.

Nur 6 Kranke blieben ohne Recidiv (über meinen eigenen Fall kann ich noch nichts Bestimmtes aussagen, da seit der Operation nur 2 Monate verflossen sind). Die Beobachtungszeit nach der Operation beträgt von 6 Monaten bis $1^1/_4$ Jahr. Übrigens erwähnt Franqué[3] einen Fall von Superno-Pestalozza, in welchem im Verlauf von 3 Jahren nach der Operation kein Recidiv eingetreten war.

Nach diesem kurzen Überblick über die Litteratur gehe ich jetzt zu meinem Fall über und gebe zuerst die Krankengeschichte.

Pat. ist 26 Jahre alt, äußerst blass und abgemagert. Sie menstruirt seit ihrem 13. Lebensjahr, 4wöchentlich 5 Tage lang. Die Menses waren stets profus. Pat. ist 8 Jahre verheirathet und nur einmal im Jahre 1894 schwanger gewesen.

Pat. will über ein Jahr krank sein. Ihre Beschwerden bestehen in starken Blutungen und großem Kräfteverfall.

Das Krankenexamen ergab, dass Pat. vom 29. November 1894 bis zum 11. Januar 1895 im Institut für Geburtshilfe behandelt wurde. Auch damals klagte sie über starke, sie herunterbringende Blutungen. Bei der Untersuchung fand sich eine Trombenmole, welche wegen der starken Blutung in der Anstalt manuell entfernt wurde. Überreste der Mole wurden mit dem scharfen Löffel ausgeschabt.

Die Ausscheidung war nach der Operation übelriechend und Pat. fieberte leicht die ganze Zeit bis zur Entlassung. Jedenfalls wurde Pat. bedeutend gekräftigt und gebessert entlassen.

Danach hielt sich Pat. fast während des ganzen Jahres 1895 für gesund. Nach der Entfernung der Blasenmole leugnet Pat. die Möglichkeit einer neuen Schwangerschaft.

Zum ersten Mal nach der Ausschabung erschien die Regel im Juni 1895. Danach erschien sie alle $1^1/_2$ Monate und trat mit jedem Male stärker auf. Vor dem Mai 1896 hatte Pat. 3mal starke Blutungen (von 10 Minuten Dauer, wobei das Blut im Strome floss). Im Mai unterzog sie sich einer neuen Ausschabung in Rostow, dort trat nach 2 Monaten eine neue Blutung auf. Die nächste Blutung erfolgte am 11. September und war so stark, dass die Kranke das Bewusstsein verlor. Danach erholte sich die Pat. etwas und eilte nach Petersburg.

Bei der bimanuellen Untersuchung fand sich der Uterus vergrößert entsprechend $2^1/_2$ Schwangerschaftsmonaten, er war weich. Vorn und rechts fühlt man am Fundus deutlich einen vorspringenden Knoten von weicher Konsistenz.

---

[3] Zeitschrift für Geburtshilfe und Gynäkologie Bd. XXXIV. Hft. 2.

An der Cervix ließen sich die Erscheinungen einer venösen Hyperämie nachweisen. Reichliche blutige Absonderung.

Am 23. November wurde unter Äthernarkose der Cervicalkanal von Prof. Ott mit Hegar'schen Dilatatoren so weit dilatirt, dass man den Finger ins Cavum uteri einführen konnte. Auf der vorderen Uteruswand fühlte man einen weichen schwammigen Körper, der an einen Placentarpolypen erinnerte. Theils mit dem Finger, theils mit der Kornzange und dem Löffel wurde eine große Menge lokerer blutiger Massen entfernt, die einige Ähnlichkeit mit Placentarresten hatten. Bei der Untersuchung der Uterushöhle konstatirte Prof. Ott eine große Verdünnung der Uteruswand, wobei sie gewissermaßen von den erwähnten Massen durchwuchert und zerstört war.

Die mikroskopische Untersuchung der entfernten Stücke ergab, dass sie hauptsächlich aus zerfallenem Gewebe bestehen, nur selten fanden sich inmitten desselben gut erhaltene Formelemente. Diese lagen in größeren oder kleineren Nestern, die von allen Seiten von nekrotischen Massen umgeben waren, und präsentirten sich als protoplasmatische Gebilde mit Kernen. Kleinere Anhäufungen derselben täuschten vielkernige Riesenzellen vor. Neben ihnen fanden sich sehr große einkernige Zellen mit der gleichen Beschaffenheit des Protoplasmas und mit großem, sich intensiv färbendem Kern.

Die beschriebenen Gebilde sind innig mit Elementen des Blutes, und zwar vorwiegend mit rothen Blutkörperchen vermischt.

Auf Grund des mikroskopischen Bildes, des klinischen Verlaufes und der Ätiologie der Krankheit wurde eine bösartige Neubildung im Uterus diagnosticirt (Deciduoma malignum, Syncytioma oder Chorioma malignum der Autoren).

Am 26. September wurde die Totalexstirpation des Uterus per vaginam von Prof. Ott ausgeführt, wobei die unveränderten Adnexa wegen der Jugend der Pat. zurückgelassen wurden.

Der Verlauf nach der Operation war vollständig gut. Am 5. Oktober wurden alle Nähte entfernt und am 12. November die völlig wieder hergestellte Kranke entlassen.

Der entfernte Uterus weist die Größe wie bei einer 2½monatlichen Schwangerschaft auf und ist weich. Auf seiner vorderen Fläche springt mehr rechts am Fundus ein Knoten vor von der Größe einer Walnuss (derselbe wurde augenscheinlich vorher bei der kombinirten Untersuchung gefühlt). Auf seiner Oberfläche sieht man eine Menge dilatirter Blutgefäße.

Der Uterus wurde von seiner hinteren Wand aus eröffnet. Etwa 2 cm oberhalb des inneren Muttermundes sieht man eine völlig eigenartige graurothe Wucherung von schwammigem Aussehen, die sich auf die ganze vordere Uteruswand und den Fundus ausbreitet (Fig. 1).

Unter diesen Wucherungen ist die Uteruswand stark verdünnt: augenscheinlich wird sie entsprechend dem Wachsthum und der Ausdehnung der Neubildung zerstört und schmilzt gewissermaßen unter ihr.

Jetzt sieht man deutlich, dass dem oben beschriebenen Knoten auf der vorderen Fläche der Gebärmuter außerordentlich stark gewucherte Massen der Neubildung entsprechen, wegen denen die Uteruswand hier besonders verdünnt und dem Durchbruch nahe ist.

Zum Zweck einer mikroskopischen Untersuchung wurden Stückchen der Geschwulst möglichst im Zusammenhang mit der unverändert gebliebenen Uterusmuskulatur entnommen und in Alkohol, Flemming'scher und Müller'scher Flüssigkeit fixirt. Der Uterus selbst wurde in Müller'sche Flüssigkeit gethan, weil diese die rothen Blutkörperchen besonders gut konservirt. Letztere sind aber stete Begleiter der vorliegender Neubildung.

Schon makroskopisch war beim Herausschneiden der Stückchen für die mikroskopischen Präparate auf dem Durchschnitt der Uterusmuskulatur zu sehen, dass letztere von der Neubildung durchwachsen war und zwar derart, dass in der Uteruswand verschieden große Höhlen entstanden waren, aus denen sich die schwammigen rothen Massen der Neubildung vorwölbten (heterogene Entwicklung).

In dem aus der Gegend des oben erwähnten Knotens entnommenen Stückchen liegen die Herde der Neubildung fast unter dem serösen Überzug.

Um die mikroskopischen Veränderungen, welche die ganze Dicke der Uteruswand im Gebiet der Neubildung erleidet, zu studiren, ist es am besten, die dünnsten Stellen der Wand mit der ihnen aufsitzenden Geschwulst zu untersuchen.



Fig. 1. Die hintere Wand des Uterus eröffnet. Neoplasmen lokalisirt auf der inneren Fläche der vorderen Uteruswand.

Die Präparate wurden mit Hämatoxylin und Eosin (Doppelfärbung) oder nach Gieson gefärbt.

Wenn man von innen nach außen, d. h. von der Uterushöhle her zur Peri-

pherie vorgeht, so sieht man zuerst eine ziemlich breite Zone einer nekrotischen Masse ohne eine Spur irgend welcher morphologischen Elemente. Sie besteht aus einer feinkörnigen, sich diffus färbenden Substanz, in der haufenweise oder zerstreut verschiedene unregelmäßig geformte Körner und Körnchen, die sich mit Hämatoxylin intensiv färben, angetroffen werden. Bisweilen weisen diese Massen eine fibrilläre Struktur auf und erinnern an geronnenes Fibrin.

Schon tiefer finden sich Züge von glatten Muskelfasern, die in die nekrotischen Massen vordringen.

Auf diese Weise fehlt die Schleimhaut gänzlich und die Nekrose erstreckt sich augenscheinlich auf die muskulöse Wand, wobei die nekrotischen Herde sich tief zwischen die Muskelbündel hinein erstrecken.

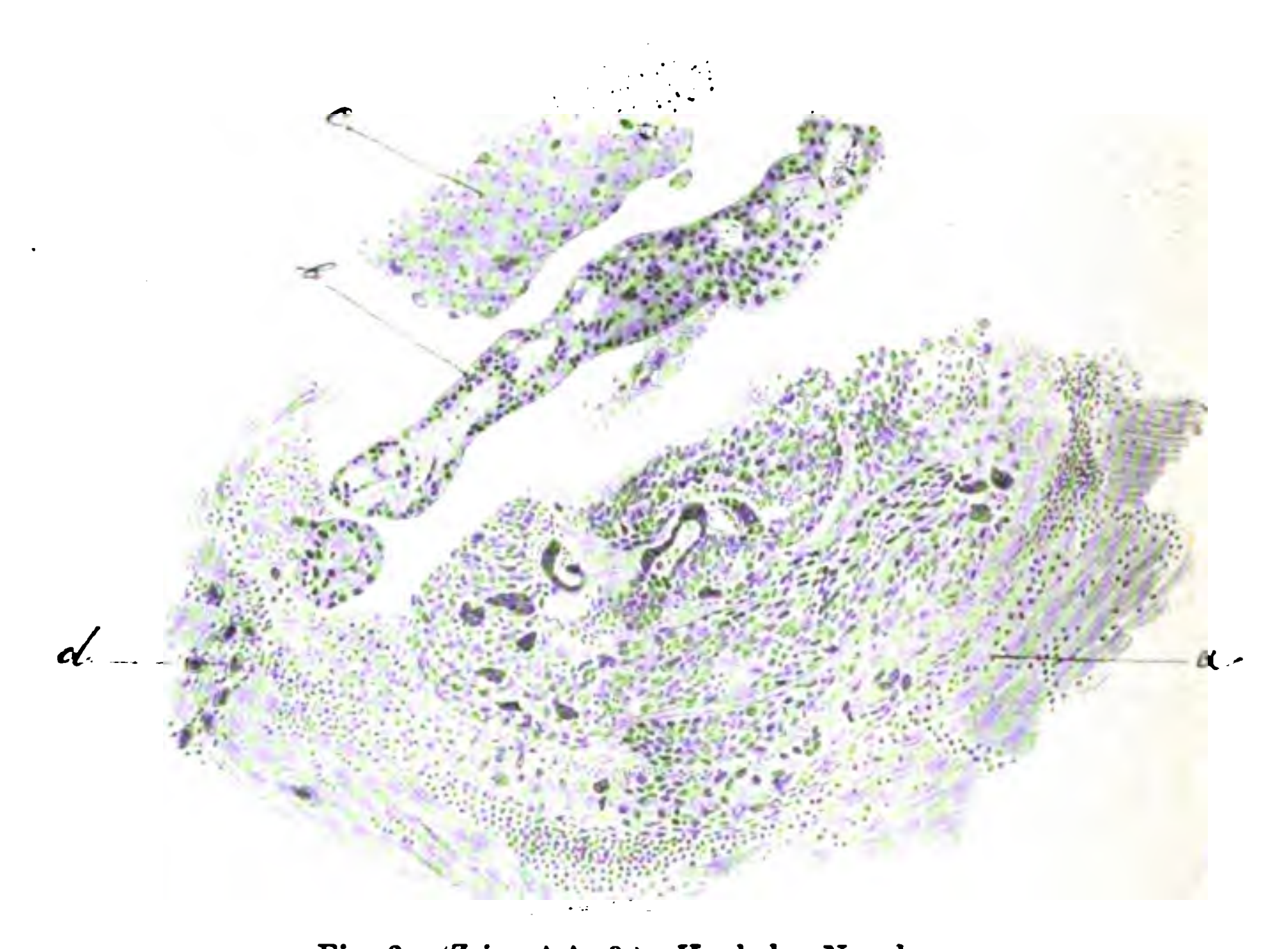


Fig. 2. (Zeiss AA. 3.) Herd des Neoplasmas.
a. Muskelwand des Herdes infiltrirt von Granulationselementen. *b.* Die Elemente des Neoplasma ordnen sich in Gestalt der Chorionzotten. *c.* Nekrotische Massen. *d.* Einkörnige Giganten infiltriren das Grundgewebe.

Wie schon oben erwähnt, kann man schon mit unbewaffnetem Auge auf Durchschnitten der Uterusmuskulatur sehen, dass sie von verschieden großen Herden eines heterogenen Gewebes durchsetzt ist, das sich in frischem Zustande ein wenig von der Muskulatur durch seine gelbe oder grauröthliche Farbe unterscheidet. Diese Wucherungen wölben sich aus ihren Nestern vor und liegen in ihnen augenscheinlich mehr oder weniger frei, so dass man den Eindruck erhält, dass die Uteruswand von einem ganzen System von Kavernen (Höhlen) durchsetzt ist, welche Massen von Neubildung enthalten.

Unter dem Mikroskop sind das Aussehen und die Größe der Nester der Neubildung sehr verschiedenartig. Bisweilen haben sie auf dem Durchschnitt eine regelmäßige runde oder ovale Form. Größtentheils nehmen sie aber verschiedene unregelmäßige Umrisse an.

Die Größe der Höhlen schwankt von dem Umfang eines kleinen Gefäßdurchschnittes bis zu kolossalen Dimensionen, die schon makroskopisch sichtbar sind.

Die Wandungen solcher Höhlen sind nicht selten mit Endothel ausgekleidet, an welches Muskelgewebe grenzt, d. h. es handelt sich um nichts Anderes als um Gefäßhöhlen. An anderen Stellen wird die Höhle direkt von entzündlich infiltrirtem Muskelgewebe gebildet, oder sie ist nur zum Theil mit Endothel ausgekleidet und grenzt mit ihrem übrigen Abschnitt an infiltrirtes Muskelgewebe oder an nekrotische Massen.

Ich gehe jetzt zur Beschreibung des Inhaltes dieser Nester über. Er wird von der Neubildung gebildet. Diese besteht aus rothen Blutkörperchen, einer besonderen Art von morphologischen Elementen, die die Neubildung charakterisiren, und nicht selten aus einer größeren oder geringeren Menge von nekrotischen Massen.

Diese Bestandtheile der Geschwulst stehen in verschiedenen Beziehungen sowohl unter einander als auch zu der sie umgebenden Wand.

Sehr selten füllt die Neubildung die Höhle ganz aus; meist liegt sie der Wand nicht an, oder berührt sie nur in einer bestimmten Ausdehnung. In letzterem Falle sieht man in der Wand Erscheinungen irritativen Charakters, zuweilen wird sie auch von dem Neoplasma durchwachsen.

Nicht selten nehmen die Elemente der Neubildung die Mitte des Herdes ein und sind allseitig von rothen Blutkörperchen umgeben, oder aber sie liegen in kleineren Gruppen innig mit Blut und nekrotischen Massen gemengt.

Endlich kann man nicht selten, besonders in den großen Höhlen, sehen, dass den größten Theil des Herdes eine nekrotische Masse bildet, die den centralen Abschnitt einnimmt, während die gut erhaltenen Elemente der Geschwulst diese in der Peripherie als mehr oder weniger breiter Ring umgeben.

Die zerfallenen Massen sind körnig oder fibrillär mit zahlreichen Körnchen. Das Blut, das ein beständiger Bestandtheil der Neubildung ist, besteht hauptsächlich aus rothen Blutkörperchen, unter denen man außerdem noch einkernige Blutkörperchen antrifft, die den Leukocyten ähnlich sind.

Was die eigentlichen Elemente der Neubildung anbetrifft, bemerke ich, dass sie in Form von Chorionzotten angeordnet sind (Fig. 2). Bei näherer Betrachtung erweist es sich, dass diese Ähnlichkeit nur eine scheinbare ist, und dass streng genommen hier nicht alle der typischen Zotte eigenen Bestandtheile vorhanden sind.

Nach ihren morphologischen Besonderheiten kann man hier 3 Arten von Elementen unterscheiden: 1) protoplasmatische Massen mit Kernen, 2) Nester von Zellen mit gut kontourirten Grenzen, und endlich 3) sehr große Zellen mit großen Kernen, die in Gruppen oder einzeln angedeutet sind (Fig. 3).

In den kernreichen protoplasmatischen Massen ist das Protoplasma homogen oder schwach körnig und enthält viele Vacuolen, Kanälchen und Höhlen von verschiedener Form und Größe. Bei Doppelfärbung mit Hämatoxylin und Eosin nimmt es eine blassviolette, — beinahe rosa Farbe an; in den nach Gieson gefärbten Präparaten nimmt es gleichfalls eine rosa Färbung an. Die zahlreichen durch Hämatoxylin blau gefärbten Kerne liegen im Protoplasma ziemlich zusammengedrängt. Sie haben größtentheils eine regelmäßige Form und eine völlig ausgesprochene Netzstruktur. Häufig sind sie von einem breiten, hellen Reifen umgeben. Übrigens findet man außerdem Kerne von unregelmäßiger Form ohne eine bestimmte Struktur.

In den beschriebenen Kernen kann man deutlich zahlreiche Theilungsfiguren durch Knospung beobachten. In diesem Fall gehen vom Kern nicht selten nach verschiedenen Seiten knospenartige Bildungen aus, die von dem gemeinsamen Mutterkern durch Einziehungen abgegrenzt sind. In den Knospen ist die Struktur gleichfalls erhalten geblieben.

Zuweilen erreichen die Kerne hier einen kolossalen Umfang, wobei sie ihre Struktureigenschaften bewahren, oder sie liegen in Form von formlosen Schollen, die sich intensiv mit Hämatoxylin färben.

Solche Protoplasmaanhäufungen liegen entweder in kompakten Massen, oder sie ziehen sich in Form verschieden dicker Stränge hin oder liegen endlich in Form von isolirten Schollen da; in letzterem Falle sind sie analog den vielkernigen

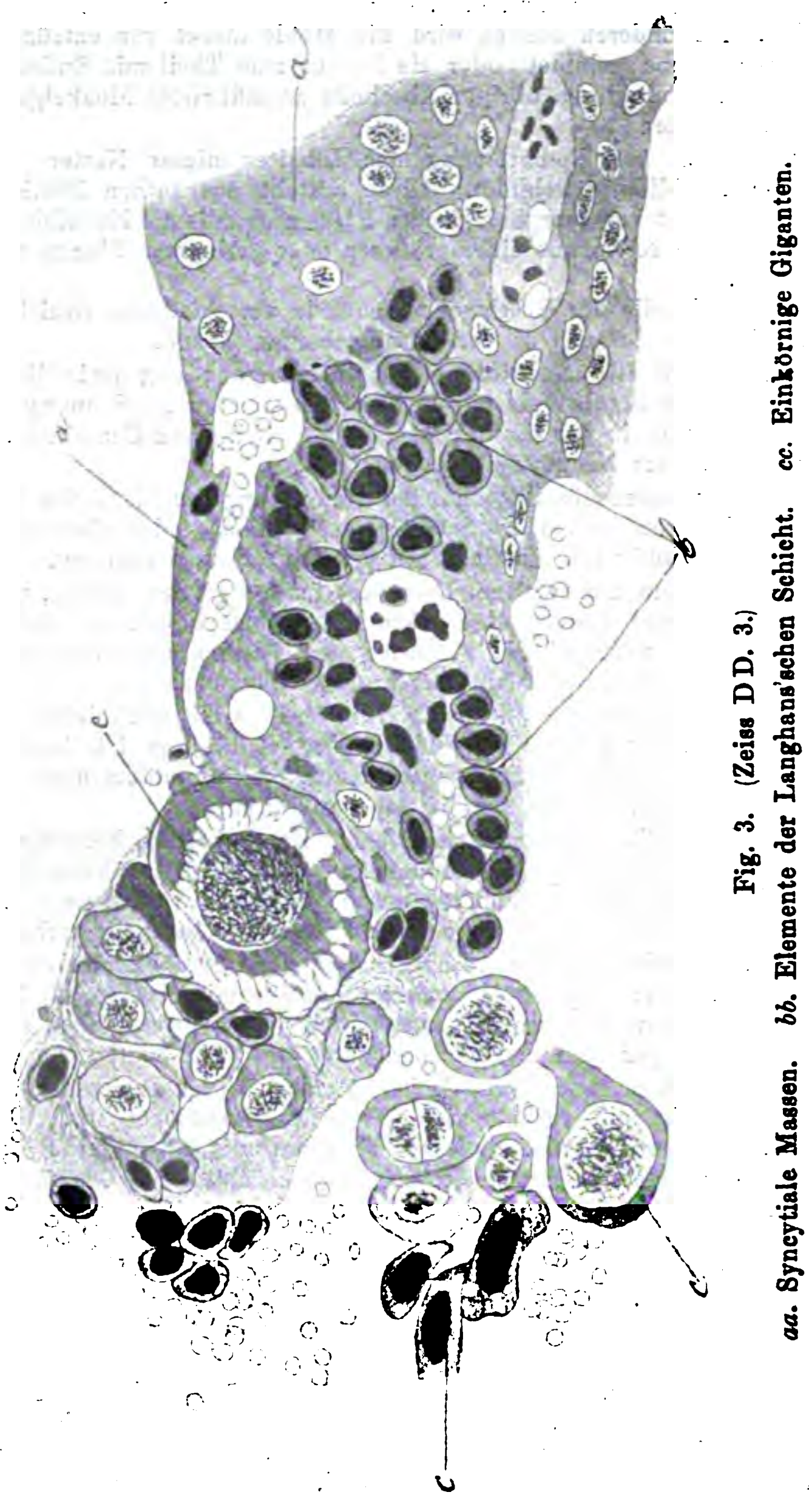


Fig. 3. (Zeiss D D. 3.)
aa. Syncytiale Massen. *bb*. Elemente der Langhans'schen Schicht. *cc*. Einkörnige Giganten.

Riesenzellen. Der freie Rand der Protoplasmamassen ist zuweilen mit Flimmern besetzt, diese finden sich auch in den Vacuolen.[1]

Die Vacuolen, Spalten und Kanälchen sind in den beschriebenen Protoplasmaanhäufungen entweder leer oder mit rothen Blutkörperchen angefüllt, denen bis zu

einem gewissen Grade Leukocyten beigemengt sind; oder aber sie enthalten andersartige Elemente, welche das zweite morphologische Element der Neubildung vorstellen.

Diese Elemente bilden ganze Nester und Schichten, und bestehen aus einzelnen, dicht liegenden und sich gut färbenden Zellen von oktaedrischer oder spindelförmiger Gestalt. Die Größe der Zellen schwankt bedeutend.

Sie enthalten eine geringe Menge von Protoplasma, das entweder kompakt ist, oder in dünnen Schnitten eine deutliche Vacuolisirung zeigt, so dass die Zellen durchsichtig zu sein scheinen.

Die Kerne sind von unregelmäßiger Gestalt ohne eine besonders ausgesprochene Struktur und färben sich gleichmäßig mit Hämatoxylin. Gewöhnlich sind sie so groß, dass sie die Zelle beinahe vollständig ausfüllen. Bisweilen gelingt es, in ihnen Erscheinungen von Karyokinese zu sehen, in welchem Falle die Zelle etwas größer ist und ein fast bläschenförmiges Aussehen gewinnt.

Die beschriebenen Zellen füllen die Vacuolen und Kanälchen der protoplasmatischen Gebilde aus, oder dringen in sie in Zügen ein und vermengen sich in verschiedener Weise mit ihnen.

Wenn man den Boden — die Schwangerschaft —, auf welchem sich die beschriebene Geschwulst entwickelt, berücksichtigt und sich die Struktur des Eibettes in früheren Schwangerschaftsperioden[4] wie auch die Elemente des Zottenüberzuges in Erinnerung bringt, so kann man das beschriebene Bild mit Recht in folgender Weise deuten.

Die kernreiche Protoplasmamasse ist dem Syncytium in der normalen Placenta völlig analog. Die Elemente mit den scharf gezeichneten Grenzen entsprechen den Elementen der Langhans'schen Schicht. Ihre Beziehung zu einander, zu den rothen Blutkörperchen und zu den mütterlichen Gefäßen ist dieselbe wie in frühen Stadien der sich normal entwickelnden Schwangerschaft, und zwar während der Periode der Entstehung und Entwicklung des Zwischenzottenraumes.

Endlich trifft man hier eine dritte Art von Elementen, die der normalen Schwangerschaft nicht eigen sind (Fig. 3). Sie bilden also gewissermaßen eine Besonderheit der Neubildung. Außer den syncytialen Massen und den Elementen der Langhans'schen Schicht findet man nämlich in den Herden der Neubildung eine Menge einkerniger, seltener zweikerniger Zellen von kolossalem Umfang und mit sehr großen Kernen. Ihr Protoplasma ist homogen oder körnig; ihr Kern besitzt eine regelmäßige Netzstruktur oder ist zuweilen völlig formlos, unregelmäßig geformt und färbt sich intensiv mit Hämatoxylin.

Hinsichtlich der Abstammung dieser Art von Zellen unterliegt es keinem Zweifel, dass sie theilweise aus dem Syncytium, theilweise aus den Elementen der Langhans'schen Schicht hervorgehen. Die Erscheinung von Absprengung einkerniger Zellen vom Syncytium konnte ich schon beim Studium der normalen Placenta beobachten[5].

In einem von mir untersuchten Falle einer Mola hydatidosa konnte ich mich davon überzeugen, dass bei der Degeneration der Zotte sowohl das Syncytium als auch die Elemente der Langhans-schen Zellschicht in gleicher Weise als Ursprungsquelle von einkernigen Riesenzellen dienen können.

Auf diese Weise finden wir auch in pathologischen Fällen eine neue Bestätigung für die Annahme einer genetischen Identität des Syncytium und der Elemente der Langhans'schen Schicht.

Die einkernigen Riesenzellen infiltriren das die Herde umgebende Muskelgewebe, wobei sie die Muskelzellen aus einander drängen.

---

[4] Zur Frage von der Entstehung des Zwischenzottenraumes in der Placenta. Journal für Geburtshilfe und Frauenkrankheiten 1896. November.

[5] l. c.

Das Eindringen der Riesenzellen in die Muskulatur wird von Reizerscheinungen in ihr begleitet, die durch eine starke kleinzellige Infiltration ausgedrückt ist. Übrigens findet man außer den einkernigen Zellen zwischen den Muskelfibrillen auch mehrkernige Gebilde.

In dem Lumen der Gefäße kann man gleichfalls alle beschriebenen Arten von Elementen sehen.

Wo die muskulöse Wand besonders stark mit diesen Elementen infiltrirt ist, beobachtet man ein Absterben der Wand wie auch der Zellen der Neubildung. Dieser Process des Absterbens äußert sich darin, dass sowohl die Elemente der Neubildung wie auch die Muskelfibrillen ihre Kontouren verlieren und Farbstoffe nicht mehr annehmen.

Dazu kommt noch eine Gewebszerstörung durch zahlreiche Blutergüsse in Folge der Eröffnung mütterlicher Gefäßwände durch die Elemente der Neubildung, so dass es sehr wohl verständlich wird, wie es zur Bildung einer großen Zahl von nekrotischen Herden kommt.

Was aber jene nekrotischen Massen betrifft, welche in den großen Herden der Neubildung angetroffen werden, so erklären sie sich genügend durch eine Störung und Unterbrechung der Ernährung.

Die Elemente der Neubildung sind also hinsichtlich ihrer morphologischen Struktur mit ihren Stammvätern völlig identisch — und zwar mit den Elementen des Zottenüberzuges in der normalen Placenta mit dem einzigen Unterschied, dass sie hier ein neues morphologisches Element — die einkernigen Riesenzellen — absondern, das sich in gewissem Grade von seinen Erzeugern unterscheidet. Was ihre gegenseitigen Beziehungen anbetrifft, ihre ungewöhnlich produktive Thätigkeit, ihre Beziehungen zu den Gefäßen und deren Inhalt — so sind sie die nämlichen, wie in der normalen Placenta.

Ihr zerstörender Einfluss auf das Grundgewebe, der sich besonders intensiv in der Periode der Entstehung des Zwischenzottenraumes kundgiebt, ist hier in seiner ganzen Kraft erhalten geblieben und führt unfehlbar zur Zerstörung des sie umgebenden Gewebes, wobei sie zuletzt auch selbst zu Grunde gehen.

Folglich entspricht das mikroskopische Bild vollständig der Untersuchung der Neubildung mit unbewaffnetem Auge: die muskulöse Wand wird allmählich zerstört, verdünnt, schmilzt gewissermaßen, und in den aus dem Knoten in der vorderen Wand beim Fundus entnommenen Präparaten liegen die Herde der Neubildung nahe bei der Serosa, und letztere ist der Eröffnung nahe.

Die Uteruswand, welche vom Process nicht ergriffen ist, zeigt unter dem Mikroskop Veränderungen, die durch die vorausgegangene Ausschabung bedingt sind. So ist z. B. in einigen Präparaten die Muskelwand völlig bloßgelegt, in anderen sind nur Reste von Schleimhaut erhalten geblieben. Ihre oberflächlichen Abschnitte, die dem Cavum zugewandt sind, haben das Aussehen von zerstörten Massen; tiefer, näher zur Muskulatur sieht man, wo sie gut erhalten geblieben

ist, die Erscheinungen von Hyperämie und Hyperplasie: viele dilatirte und mit Blut angefüllte Gefäße, dilatirte Drüsen und stark infiltrirtes Stromagewebe.

Ohne mich auf eine eingehende Kritik der bestehenden Anschauungen einzulassen, kann ich mich auf Grund meiner eigenen Präparate Marchand u. A. anschließen. Ich halte sogar ihre Annahme für bewiesen, der zufolge der Chorionzottenüberzug die einzige Herkunftsquelle der Neubildung ist.

Die frühere Annahme, auf Grund welcher die Neubildung die Benennung Deciduoma malignum erhielt, da sie aus Deciduazellen hervorgehen sollte, muss völlig fallen gelassen werden, was eine nähere Kenntnis der normalen Histologie der Placenta zeigt. Desswegen muss die Bezeichnung Deciduoma malignum im Sinne früherer Autoren mit einer anderen vertauscht werden.

Leider beweist allein das Faktum, dass verschiedene Namen für diese Geschwulst von verschiedenen Autoren vorgeschlagen sind (Deciduoma malignum, Chorioma malignum, Syncytioma, Sarcoma deciduocellulare, Sarkom der Chorionzotten, Carcinoma syncytiale), wie schwer es gegenwärtig ist, einen Namen zu finden, welcher der anatomischen Struktur der Neubildung und ihrer Genese entspricht.

Diese Schwierigkeit besteht desshalb, weil die Untersucher der Placenta noch nicht zu einer endgültigen Entscheidung über die wahre Natur der beiden den Zottenüberzug bildenden Zellschichten gekommen sind.

Jedenfalls neigt sich die Mehrzahl der Forscher dahin, die Langhans'sche Zellschicht als Produkt des Ektoderms anzusehen.

Von den neueren Autoren schließt sich allein Franqué der früher ausgesprochenen Anschauung (Turner, Heinz) an, der zufolge diese Schicht bindegewebiger Natur sein und aus dem Zottenstroma hervorgehen soll.

Wenn schon in dieser Frage die Meinungen aus einander gehen, so kann man sich vorstellen, wie vielumstritten die Frage von der Herkunft des Syncytium ist.

Die herrschende Meinung von der Abstammung des Syncytium aus dem mütterlichen Epithel, die von Langhans ausgesprochen und von ihm und seinen Schülern vertheidigt wurde, beginnt in der letzten Zeit zu schwanken.

Außer in meiner im Jahre 1895 erschienenen Arbeit sind in den im Jahre 1896 erschienenen Arbeiten von Apfelstedt und Aschoff, Webster, Franqué und Freud Zweifel hinsichtlich dieser Entstehungsart ausgesprochen worden. Allein Freud glaubt, dass das Syncytium aus dem Endothel der mütterlichen Gefäße hervorgeht, alle anderen erwähnten Autoren sind geneigt, einen fötalen Ursprung anzunehmen.

Augenscheinlich ist die endgültige Entscheidung dieser Frage von den Embryologen zu erwarten. Desswegen muss man jede

*

neue Bezeichnung als unnützen Ballast ansehen, da sie doch keine streng wissenschaftliche Grundlage besitzt.

Den alten Namen Deciduoma malignum, der sich schon das Bürgerrecht erworben hat, konnte man fürs erste beibehalten, aber nur mit dem Vorbehalt, dass sich die Neubildung aus der sogenannten Decidua foetalis entwickelt, aus der oberflächlichsten Schicht der Serotina, die aus den Elementen des Zottenüberzuges hervorgeht.

Zum Schluss kann man folgende Sätze aufstellen.

1) Die als Deciduoma malignum und unter anderen Bezeichnungen beschriebene Neubildung besteht aus Elementen, die dem Zottenüberzug in der normalen Placenta, dem Syncytium und der Langhans'schen Schicht eigen sind, wie auch aus einkernigen Riesenzellen, welche in der normalen Placenta nicht vorkommen.

2) Die Beziehungen der genannten Elemente unter einander, zu den mütterlichen Gefäßen und zum Grundgewebe sind dieselben wie in der normalen Placenta.

3) Ihre zerstörenden Eigenschaften treten hier mit besonderer Intensität hervor.

4) Die Bildung einkerniger Riesenzellen aus dem Syncytium und der Langhans'schen Schicht ist eine neue Bestätigung meiner Annahme einer genetischen Identität derselben.

II. Über wissenschaftlich verwerthbare Temperaturbestimmungen im Wochenbett.

Von

Dr. O. Sarwey,

Privatdocent und Assistenzarzt an der kgl. württemb. Universitäts-Frauenklinik zu Tübingen.

Längst herrscht völlige Einigung darüber, dass die Abgrenzung des normalen, physiologischen Wochenbettverlaufes von dem nicht normalen, pathologischen auf der Grundlage genauer Temperaturbestimmungen erfolgen muss, und dass von der Exaktheit der thermometrischen Aufzeichnungen die wissenschaftliche Verwerthbarkeit des klinischen Wochenbettmaterials abhängt.

Die im vergangenen Jahrzehnt unter diesem Gesichtspunkt ausgefertigten und der Öffentlichkeit übergebenen Morbiditätsstatistiken zahlreicher Entbindungsanstalten haben aber keineswegs, wie man a priori hätte erwarten können, kongruente Resultate ergeben, sondern sie weisen Differenzen auf, welche sehr weitgehenden Schwankungen unterworfen sind; so wurde seiner Zeit aus der Würzburger Klinik[1] über eine Morbidität von 8,5%, aus dem Mannheimer Wöchnerinnenasyl[2] sogar über eine solche von nur 6%, aus

[1] Deutsche med. Wochenschrift 1891. p. 1321 ff. Hofmeier, Zur Prophylaxis der Wochenbetterkrankungen.

[2] Centralblatt für Gynäkologie 1890. No. 18. p. 316 ff. Mermann, Weitere 200 Geburten ohne innere Desinfektion.

der Kölner Provinzial-Hebammen-Lehranstalt[3] dagegen eine solche von 54,6 % im Wochenbett berichtet.

Zur Erklärung dieser auffallenden Unterschiede wurde ziemlich allgemein immer nur die eine Annahme herangezogen, dass dieselben zurückzuführen seien auf die verschiedenartige Handhabung der antiseptischen Maßregeln, welche in den verschiedenen Anstalten mit wechselnder Intensität und Extensität zur Durchführung kommen, und man glaubte folgerichtig in der geringeren Morbiditätsfrequenz, deren sich einzelne Kliniken zu erfreuen hatten, einen stillen und manchmal auch offen ausgesprochenen Vorwurf gegen andere Institute, welche trotz aller Bemühungen mit ungünstigeren Morbiditätsverhältnissen belastet waren, erblicken zu müssen, als würden die letzteren gegenüber den ersteren in puncto Antiseptik noch Manches zu wünschen übrig lassen.

Hierbei wurde meist übersehen, wie sehr es bei der wissenschaftlichen Ausbeutung von Statistiken darauf ankommt, nach welchen Principien Statistik gemacht wird, und wurde ohne Weiteres vorausgesetzt, dass sowohl Technik als Exaktheit der Temperaturbestimmungen überall dieselbe sei, da nur unter dieser Voraussetzung der Gleichartigkeit eine einwandsfreie Vergleichung der gewonnenen Resultate zulässig sein kann.

Erst neuerdings ist auf eine Reihe von bisher unbeachtet gebliebenen Punkten die Aufmerksamkeit gelenkt worden, und man beginnt, die befremdenden Differenzen der Temperaturergebnisse nicht mehr auf eine von Einzelnen mangelhaft ausgeübte Antiseptik in Geburt und Wochenbett zurückzuführen, sondern in erster Linie von der Verschiedenheit der thermometrischen Methode abhängig zu machen. Und sicherlich mit vollem Recht: sind wir doch heut zu Tage auf dem Standpunkt angelangt, dass in allen sachgemäß geleiteten Anstalten der Schwerpunkt auf die gewissenhafteste und peinlichste Durchführung der antiseptischen Schutzvorrichtungen gelegt wird, und dass die hierfür maßgebenden Gesichtspunkte im Wesentlichen allenthalben die gleichen geworden sind, während sowohl die Abgrenzung des pathologischen Puerperiums vom physiologischen, als insbesondere die Art der Temperaturbestimmungen leider durchaus noch keine einheitliche ist.

Ahlfeld hat sich wiederholt über diese Frage eingehend geäußert; er spricht in seiner letzten Arbeit[4] die Ansicht aus, dass in vielen Anstalten die thermometrischen Aufzeichnungen nicht den thatsächlichen Verhältnissen entsprechen, und liefert an der Hand der aufgestellten Tabellen den Beweis, dass je nach der größeren oder geringeren Exaktheit der Thermometrie die Resultate der Morbiditätsstatistiken sehr verschieden ausfallen müssen.

---

[3] Archiv für Gynäkologie Bd. XLII. Hft. 1. p. 103 ff. Beaucamp, Über das abwartende Verfahren in der Nachgeburtsperiode (p. 124).

[4] Deutsche med. Wochenschr. 1896. No. 13 u. 14. Ahlfeld, Woher stammen die großen Differenzen in den Morbiditätsstatistiken deutscher Entbindungshäuser?

Von Bedeutung für die Brauchbarkeit von Morbiditätsstatistiken scheint mir eine Frage zu sein, welche von Ahlfeld nicht berührt wird, und überhaupt meines Erachtens die ihr gebührende Würdigung noch nicht gefunden hat, nämlich die Frage nach der zuverlässigsten Applikationsstelle, welche im Wochenbett zum Zweck wissenschaftlich verwerthbarer und besonders vergleichbarer Ergebnisse zu benutzen ist.

Ausgehend von der Idee, dass wir von den uns zu Gebote stehenden Applikationsstellen für das Thermometer — Achselhöhle, Mastdarm, Scheide, Mundhöhle — derjenigen den Vorzug geben müssen, bei welcher Fehlerquellen erfahrungsgemäß am sichersten ausgeschlossen werden können, wird in der v. Säxinger'schen Frauenklinik seit einer langen Reihe von Jahren die Messung der Wöchnerinnen grundsätzlich im Rectum vorgenommen; auf Grund unserer hierbei gemachten Erfahrungen bin ich in einer im Mai verflossenen Jahres veröffentlichten Arbeit[5] für die ausschließliche Verwendung der Rectalmessung in klinischen Entbindungsinstituten eingetreten, und gestatte mir, die Begründung dieser Forderung an dieser Stelle kurz zu wiederholen.

Eine Durchsicht der modernen Lehrbücher der Geburtshilfe ergiebt, dass merkwürdigerweise in beinahe allen Entbindungsanstalten der Messung in der Achselhöhle der Vorzug gegeben wird; eine Ausnahme hiervon scheint, so weit mir bekannt ist, nur in Erlangen gemacht zu werden, wie ich einer kurzen Bemerkung entnehme, welche sich in einer von Koblank (Berlin) verfassten Arbeit[6] findet; und ferner betont Baumm in einer unlängst erschienenen Abhandlung[7] die Nothwendigkeit der Rectalmessung, welche in der Provinzial-Hebammen-Lehranstalt zu Breslau »von jeher zur Verwendung gekommen sei«.

Im Übrigen sucht man vergebens nach einer Befürwortung der Rectalmessung, ja diese findet meist gar keine Erwähnung, und überall, wo von Temperaturbestimmungen die Rede ist, sind immer nur Axillartemperaturen gemeint.

Und doch ist es eine bekannte Thatsache, dass die Messungen in der Achselhöhle gegenüber denjenigen im Mastdarm solch schwerwiegende Nachtheile besitzen, dass ihre wissenschaftliche Verwerthbarkeit sehr in Frage gestellt ist: schlechtes Einlegen der Thermometerkugel, so dass sie nicht in der Tiefe der Achselhöhle liegt oder nicht einmal allseitig von Haut umgeben ist, Feuchtigkeitsgehalt der Axilla, mangelhafter Schluss derselben, Abkürzung des Messaktes hat zur Folge, dass das Thermometer einen niedrigeren Wärmegrad anzeigt als es den thatsächlichen Verhältnissen entspricht. Besonders der Umstand, dass das Instrument in der Achselhöhle eine verhält-

---

[5] Die künstliche Frühgeburt bei Beckenenge. Berlin 1896. p. 141 ff.
[6] Zeitschrift für Geburtshilfe und Gynäkologie Bd. XXXIV. Hft. 2. p. 281.
[7] Archiv für Gynäkologie Bd. LII. Hft. 3. p. 625.

nismäßig lange Zeit, 15—30 Minuten und mehr, liegen bleiben muss, und dass während der ganzen Zeitdauer die Lage der Quecksilberkugel einer Überwachung bedarf, um nachtheilige Verschiebungen derselben nach vorn oder hinten mit Sicherheit zu verhüten, ist für die klinischen Verhältnisse von der größten Bedeutung; denn auch gut geschultes Wartepersonal, welches Tag für Tag mindestens 2mal eine größere Anzahl von Wöchnerinnen zu messen hat, wird sich in dem Bestreben, Zeit zu gewinnen, nur allzu leicht verleiten lassen, das Thermometer schon zu einer Zeit abzunehmen, in welcher dieses noch in langsamem Steigen begriffen ist.

Die angeführten Missstände kommen nun bei der Applikation im Rectum in Wegfall; die Temperaturbestimmung im Mastdarm besitzt in der That die für die Erzielung genauer Resultate unschätzbaren Vortheile der größeren Einfachheit, des geringeren Zeitverlustes, der Abwesenheit von Fehlerquellen nennenswerthen Grades, und lässt daher an Zuverlässigkeit und Genauigkeit nichts zu wünschen übrig.

Höchstens dann, wenn das Quecksilberreservoir in das Innere von Fäkalmassen zu liegen kommt, könnte ein zu niedriger Grad angezeigt werden; doch ist diese Fehlerquelle bei Wöchnerinnen, bei welchen für regelmäßige Entleerung des Darmes unausgesetzt gesorgt wird, kaum zu befürchten, und sie kann mit voller Sicherheit dadurch vermieden werden, dass die Thermometerkugel einige Zeit nach dem Einlegen noch etwas tiefer eingeschoben wird.

Als Nachtheile der Rectalmessung werden von den Gegnern derselben geltend gemacht: die große Unbequemlichkeit für die Wöchnerin und die Gefahr der puerperalen Infektion; hauptsächlich die letztere scheint von den Geburtshelfern gefürchtet zu sein; so verwirft Fehling[8] für die meisten Fälle ausdrücklich die Rectalmessungen im Wochenbett desshalb, weil »bei Mangel gehöriger Vorsicht durch das niedere Personal Übertragungen gemacht werden können«. .

Was die Unbequemlichkdit betrifft, so spielt diese bei klinischem Material keine Rolle; übrigens halte ich dieselbe für so gering, dass sie auch in der Privatpraxis kaum ernstlich in Betracht kommt: eine Wöchnerin, welche die Leitung ihrer Entbindung dem Arzte anvertraut hat, wird, wenn dieser es für nothwendig hält, den Temperaturbestimmungen im Mastdarm für gewöhnlich sicherlich keine Schwierigkeiten entgegensetzen.

Die Gefahr der Infektion aber existirt nicht, sobald das Wartepersonal die höchst einfache Manipulation, welche selbst die ungeschickteste Wärterin erlernen kann und muss, richtig ausführt.

Den besten Beweis, dass die beiden angeblichen Nachtheile in Wirklichkeit nicht vorhanden sind, liefert die Thatsache, dass in der hiesigen Klinik seit nunmehr 12 Jahren die Temperatur-

---

[8] Physiologie und Pathologie des Wochenbettes. Stuttgart 1890. p. 28.

bestimmungen ausschließlich im Rectum vorgenommen werden, und dass sich bei rund 6400[9] Messungen im Jahre noch niemals irgend welche durch die Messart bedingte Unzuträglichkeit bemerkbar machte.

Angesichts dieser Thatsache dürften die theoretischen Bedenken gegen die Rectalmessung doch wohl in Wegfall kommen: Es kann ja keinem Zweifel unterliegen, dass die Axillartemperaturen für praktische Zwecke ausreichen, aber nicht weniger sicher ist, dass solche Temperaturbestimmungen, welche wissenschaftlichen Zwecken dienen, und bei welchen die Schlussfolgerungen wesentlich von der Genauigkeit des Resultates abhängen, wegen der unstreitig größeren Zuverlässigkeit im Rectum ausgeführt werden sollen, wenn man, wie in der Klinik, darauf angewiesen ist, die Temperaturbestimmungen nicht von wissenschaftlich Gebildeten, sondern vom Wartepersonal ausführen zu lassen. Denn wenn die Temperaturverhältnisse von solch ausschlaggebender Bedeutung sind, dass $^1/_{10}$° mehr oder weniger das Wochenbett zu einem normalen oder pathologischen stempelt, erscheint es doch widersinnig, der zuverlässigeren Methode die weniger sichere vorzuziehen, wie es bis heute in den meisten geburtshilflichen Anstalten der Fall ist.

Um für die Zuverlässigkeit der erhaltenen Resultate garantiren zu können, ist nächst der Rectalmessung die Beachtung einiger Punkte nothwendig, welche hier kurze Erwähnung finden mögen.

Wir unterziehen die im Gebrauch stehenden Thermometer von Zeit zu Zeit durch Vergleichung mit Normalthermometern einer strengen Kontrolle und ersetzen die unrichtig anzeigenden durch neue; ferner ist dafür zu sorgen, dass der Höhestand der Quecksilbersäule richtig abgelesen wird: wir benutzen Maximalthermometer und geben der Wärterin die Anweisung, das herausgenommene Instrument zum letztmaligen Ablesen so zu halten, dass das ablesende Auge mit dem freien Ende der Quecksilbersäule genau auf gleicher Höhe steht. Endlich ist in Betracht zu ziehen, dass von gewissenlosen Elementen absichtlich falsche Angaben über die Temperaturgrade gemacht werden können, wenn dieselben sich hiervon irgend welchen Vortheil versprechen; um diesen Übelstand zu vermeiden, muss das Pflichtgefühl der dienstthuenden Wärterin beständig wachgehalten werden, und wird diese zweckmäßig davon unterrichtet, dass es zum Zweck wissenschaftlicher Verwerthung auf absolute Genauigkeit des Ablesens ankommt; außerdem werden ab und zu unvermutheterweise Nachmessungen von Assistenzarzt oder Oberhebamme vorgenommen, und schließlich ist in dieser Beziehung von größter Bedeutung der von uns streng durchgeführte Grundsatz, für etwa vorkommende Temperatursteigerungen die messende Wärterin niemals mit Wort oder That verantwortlich zu

---

[9] Bei durchschnittlich 400 Wöchnerinnen, welche 8 Tage lang täglich 2mal gemessen werden.

machen. Bemerkt die Wärterin, dass ihr Verweise ertheilt werden, welche sie nicht verdient zu haben glaubt, und dass sie andererseits in Ruhe gelassen wird, sobald ihre Wöchnerinnen Normaltemperaturen aufweisen, so wird sie der Versuchung, sich nöthigenfalls durch absichtlich falsches Ablesen die Zufriedenheit ihrer Vorgesetzten zu erwerben oder wenigstens Vorwürfe zu ersparen, nur selten widerstehen, während sie im entgegengesetzten Falle, ohne Nachtheile für sich selbst zu befürchten, die richtigen Temperaturgrade der Wahrheit gemäß mittheilen wird.

Die Messungen werden in unserer Klinik in folgender Weise vorgenommen: jede Wärterin besitzt eine Anzahl von geprüften Maximalthermometern, welche beständig in 1°/₀₀ige Sublimatlösung eingetaucht sind; nach der Messung werden sie, eben so wie direkt vor der Applikation, mit steriler Watte abgerieben und wieder in die Sublimatlösung zurückgebracht. Gemessen wird Morgens zwischen 6 und 7 Uhr, Abends zwischen $^1/_2$5 und $^1/_2$6 Uhr, jedes Mal im Anschluss an die antiseptische Reinigung der Genitalien; die Wöchnerin nimmt hierzu linke Seitenlagerung ein, schiebt die Analgegend gegen den Rand des Bettes vor und flektirt das oben liegende rechte Bein mäßig in Hüft- und Kniegelenk; mit einer Hand wird nun von der Wärterin die rechte Hinterbacke etwas emporgehalten, so dass die Analöffnung sichtbar wird, und jetzt das Thermometer 5—7 cm tief eingeführt; alsdann bleibt dasselbe 5 Minuten liegen, worauf nachgesehen und noch so lange zugewartet wird, bis kein Steigen der Quecksilbersäule mehr zu bemerken ist; die Temperatur wird an dem herausgenommenen Thermometer, wie oben angegeben, abgelesen und sofort in das Temperaturbuch eingetragen.

Bei einer derartigen, höchst einfachen Vornahme der Rectalmessung ist *jegliche Infektionsgefahr gänzlich ausgeschlossen* und es wäre im Interesse des Ganzen dringend zu wünschen, dass sich doch die Vorstände klinischer Entbindungsinstitute entschließen möchten, die seither gebräuchliche Axillarmessung durch die *viel einfachere, sicherere und gefahrlose Rectalmessung zu* ersetzen.

Um die aus verschiedenen Anstalten hervorgegangenen Resultate mit dauerndem Nutzen unter einander vergleichen zu können, ist neben größter Exaktheit der Beobachtungen *völlige Gleichartigkeit der angewandten Methode* nothwendig, und es müsste daher nach meinem Dafürhalten eine allseitig verwerthbare Statistik über puerperale Gesundheitsverhältnisse folgenden Forderungen gerecht werden:

1) *Sämmtliche Wöchnerinnen müssen während der Dauer der ganzen 1. Woche des Puerperiums, und zwar stets zu annähernd derselben Zeit, Morgens zwischen 6 und 7 Uhr und Abends zwischen $^1/_2$5 und $^1/_2$6 Uhr, gemessen werden, und es sollen alle in diese Zeit fallenden Temperaturerhöhungen ausnahmslos registrirt werden;*

2) Die Messungen sind unter den oben angeführten Vorsichts- und Kontrollmaßregeln principiell im Rectum vorzunehmen.

3) Als allgemein gültige Grenze zwischen normalem und nicht normalem Wochenbett ist eine Temperatur von 38,5° in recto[10] zu fixiren.

4) Neben der Übersicht über die Gesammtmorbidität ist eine specialisirende Rubricirung der Temperatursteigerungen vorzunehmen, und zwar sind dieselben zu trennen in

a. Temperaturerhöhungen ohne jede nachweisbare Ursache bei vollkommen normaler Involution der Genitalorgane (physiologische Steigerungen in den ersten 12 Stunden post partum, Resorptionsfieber);

b. solche mit nachweisbaren lokalen oder allgemeinen infektiösen Puerperalprocessen der Genitalorgane, mit specieller Aufzählung der einzelnen Krankheitsformen; und

c. solche, welche durch rein accidentelle, nachweislich nicht mit den puerperalen Vorgängen im Genitaltractus zusammenhängende Störungen verursacht werden.

5) Außerdem sind genaue Angaben über den ganzen Verlauf der febrilen Störungen in den einzelnen Fällen erforderlich (Tabellen über Höhe und Dauer des Fiebers, so wie eventuell über die Anzahl der Fieberattacken bei derselben Frau).

6) Endlich soll in Verbindung mit der Morbiditätsstatistik auch die Mortalitätsfrequenz mit ausführlichem Bericht der Einzelfälle, womöglich mit Sektionsnachweis der Todesursache, festgestellt werden.

Erst wenn durch die Erfüllung dieser Forderungen die möglichen Fehlerquellen ausgeschaltet sind und ein einheitlicher Boden für die verschiedenen Statistiken gewonnen ist, werden die klinischen Beobachtungen den thatsächlichen Verhältnissen entsprechen, und werden vergleichende Betrachtungen über die Statistiken der verschiedenen Anstalten mit einwandsfreien Ergebnissen und Schlussfolgerungen angestellt werden können.

Berichte aus gynäkol. Gesellschaften u. Krankenhäusern.

1) Geburtshilflich-gynäkologische Gesellschaft in Wien.

Sitzung am 19. Januar 1897.

Vorsitzender: G. Braun.

Der Vorsitzende hält dem verstorbenen Mitglied, Dr. Franz Bartsch, einen Nachruf.

(Die Gesellschaft ehrt das Andenken an denselben durch Erheben von den Sitzen.)

---

[10] Die Temperatur im Mastdarm beträgt bekanntlich 0,3—0,5 mehr als diejenige in der Achselhöhle.

Bericht des Schriftführers.

Lott übernimmt den Vorsitz.

R. Gersuny: A. Eine Operation der Cystocele vaginalis.

Die vom Vortr. in einigen Fällen mit befriedigendem Erfolg ausgeführte Operation besteht darin, dass die vordere Scheidenwand nach medianer Längsspaltung von der Cystocele abpräparirt wird, dass dann durch äußere Blasennähte die Cystocele gegen das Lumen der Harnblase dauernd eingestülpt wird, und dass man schließlich die Scheidenwunde (entweder nach Abtragung eines Stückes davon oder ohne eine solche) ohne jede Spannung wieder vereinigt. (Die genauere Beschreibung der Methode erschien im Centralblatt für Gynäkologie 1897 No. 7.)

Diskussion: Schauta kann einen ganz wesentlichen principiellen Unterschied in Bezug auf die Endresultate der Operation, wie sie Gersuny vorschlägt und wie sie in S.'s Klinik ausgeführt wird, nicht finden. Die Anordnung, ja die ganze Operationstechnik ist keine andere: es wird mediane Spaltung der Scheide vorgenommen, die Scheide rechts und links losgelöst, die Blase in Etagen genäht und eingestülpt, so dass eine mediane Rhaphe entsteht, und zum Schluss wird die viel zu weit gewordene Scheide, oder die von Haus aus weite Scheide, so weit verjüngt, dass die Ränder bequem an einander passen, wobei S. bemerkt, dass er auf die Bildung einer medianen Leiste gar kein Gewicht legt. In seiner Klinik werde das, was bei Gersuny zuletzt weggeschnitten wird, sogleich entfernt. Dabei werde die Blase in großer Ausdehnung bloßgelegt und die versenkte Etagennaht gemacht; zuletzt kommt die oberflächliche Naht der Scheide. Wenn man die fertige Operation sehe, so wisse man nicht, ob sie so oder nach der Methode von Gersuny gemacht worden sei.

S. macht auf die wenig bekannte Thatsache aufmerksam — und er selbst hat einen solchen Fall gesehen — dass es Cystocelen giebt, wo die Blase so von der Cervix abgequetscht wurde, dass sie in toto heruntergerutscht ist und derjenige Theil der Blase, der in Verbindung mit der Cervixwand war, vollkommen aufgehoben erscheint. S. hat einen solchen Fall im Sanatorium Fürth gesehen; es wurde eine ausgiebige Loslösung der Blase vorgenommen und diese dann nach aufwärts genäht.

Was die gewöhnlichen Fälle betrifft, wo es sich um eine Dehnung der hinteren Blasenwand und Scheidenwand handelt, so besteht ein wesentlicher Unterschied zwischen den beiden Operationsmethoden nicht. Die in S.'s Klinik ausgeführte Kolporrhaphie scheine dasselbe zu erreichen wie die von Gersuny vorgeschlagene Methode.

Wertheim betont, dass es nicht Wunder nehmen könne, dass die Blase durch die von Herrn Gersuny vorgeschlagene Naht keine Funktionsstörung erleide; denn die Blase könne — wie sich ja bei der Vaginofixation erwiesen habe — sehr bedeutende Lage- und Gestaltveränderungen ohne jede Reaktion vertragen.

Auf eine andere Folge der vorgeschlagenen versenkten Naht weist er aber hin, die vielleicht von größerer Bedeutung ist. Derartige versenkte Nähte können nämlich nach der Blase zu wandern und so zu hochgradigen Beschwerden Veranlassung geben. Derartiges sei bei der Vaginofixation wiederholt beobachtet worden, und Dr. Kolischer hat sich sogar bemüßigt gesehen, zur Entfernung solcher Fadenschlingen aus der Blasenwand ein eigenes Instrument zu konstruiren.

Gersuny giebt die nahe Verwandtschaft der Kolporrhaphia anterior mit der von ihm vorgeschlagenen Operation ohne Weiteres zu und giebt seiner Meinung Ausdruck, dass sich die Herren bei Ausführung seiner Operation überzeugen könnten, dass durch dieselbe ein größerer Theil der Cystocele zum Verschwinden gebracht werde als bei den anderen Operationsmethoden. An die schlechte Rolle, welche die versenkten Nähte im Blasenlumen spielen könnten, hat G. auch gedacht und hat derselbe zu diesem Zweck nicht Seidenfäden verwendet, sondern Formalinkatgut, dessen Resorption ihm genügend langsam erschien. Die letzte Naht, welche die Spannung zu tragen hat, macht man als ununterbrochene Naht.

Wenn die Cystocele für sich genäht ist, so drängt G. vor Vereinigung der Scheidenwände erst noch die Blase von der Cervix ab, so dass die Blase dauernd nach vorn gedrängt wird. Welchen Werth die Operation für die Dauer haben kann, darüber enthält sich G. seines Urtheils.

R. Gersuny: B. Eine Plastik bei Defekt der Vagina.

In 2 Fällen von angeborenem Mangel der Scheide hatte ich Gelegenheit, eine plastische Operation zur Herstellung eines Scheidenrohres auszuführen.

In beiden Fällen handelte es sich um Personen von kräftigem Körperbau und vollkommen weiblichem Habitus, bei beiden war durch rectale Untersuchung keine Spur von Gebilden tastbar, die man als Uterus oder Ovarien hätte deuten können, bei beiden lag das Rectum unmittelbar der hinteren Blasenwand an.

Die äußeren Genitalien hatten eine ganz normale Bildung, nur an der Stelle des Introitus vaginae war glatte Schleimhaut, so dass es aussah wie bei Hymen imperforatus.

Die Operation wurde mit einem Medianschnitt durch den Damm und den Sphincter ani begonnen. Nach vorn wurde der Schnitt bis zur unteren Wand der Harnröhre vertieft. Die Schleimhautpartie an Stelle des Introitus vaginae, bis zu welcher der Dammschnitt nach vorn reichte, wurde nun von 3 Seiten umschnitten, so dass sie einen rechteckigen Lappen mit der Basis nach vorn, an der Urethralmündung, bildete.

Hierauf wurde in das klaffende Rectum ein großes Löffelspeculum eingeführt, so dass die vordere Mastdarmwand frei zugänglich wurde; aus dieser wurde ein medianer Längsstreifen von etwa 10 cm Länge und 3 cm Breite ausgeschnitten; dies geschah, indem 2 Schnitte längs der Ränder eines entsprechend breiten Spatels, der den auszuschneidenden Streifen deckte, wie an einem Lineal geführt wurden; dann wurden am oberen Ende dieser Seitenschnitte konvergirende Schnitte hinzugefügt, so dass der Streifen oben zugespitzt endete; unten, dicht oberhalb des Sphinkters, wurden die Seitenschnitte durch einen Querschnitt verbunden. Die den Längsstreifen begrenzenden Schnitte wurden durch die ganze Dicke der Mastdarmwand vertieft — oben im Bereich der Plica rectovesicalis mit einiger Vorsicht, dann wurden die Ränder des Defektes im Rectum durch Abpräpariren beweglich gemacht und so mit einander vereinigt, dass der Mastdarm nach vorn durch eine Längsnaht wieder geschlossen war. Diese Naht wurde natürlich oben begonnen und von der Außenseite des Darmes aus angelegt; darüber kam noch eine 2. und 3. Reihe äußerer Darmnähte. Nach Vereinigung des Rectums wurde der noch klaffende Damm durch einige versenkte Nähte wieder vereinigt.

Bevor die Hautnaht angelegt wurde, besichtigte ich die der Gegend der Scheide entsprechende Wunde: sie bildete ein Rohr, an dessen vorderer Wand der umschnittene Lappen der Mastdarmwand lag, welcher in seinen festen Verbindungen mit der hinteren Wand der Blase und (an seinem oberen Ende) mit der Plica rectovesicalis verblieben war; die hintere Wand des Wundkanals bildete die vernähte vordere Mastdarmwand, nach beiden Seiten war das durch Loslösen des Mastdarmes freigelegte periproktale Gewebe.

Die von dem Mastdarmlappen gebildete vordere Wand der neuen Vagina war also mit Schleimhaut überzogen, jedoch nach unten gegen die Vulva bestand eine Lücke, die durch den Schleimhautlappen gedeckt wurde, welcher von der Gegend des Introitus vaginae früher abpräparirt war; dieser Lappen wurde in die neue Scheide hineingelegt und mit seinem freien Rande an den Rectumlappen angeheftet.

Die Operation wurde durch Anlegen der Hautnaht am Damm beendet. Der durchschnittene Sphincter ani wurde nicht genäht, damit die Heilung der Mastdarmwunde nicht durch seinen Widerstand bei den Entleerungen gefährdet würde.

In die neugebildete Scheide wurde ein entsprechend langer und dicker, cylindrischer Wulst aus Verbandzeug eingeschoben, der mit Guttaperchapapier überzogen war; in das Rectum ein Gummidrain.

Die Operation war in dem einen Falle besonders leicht auszuführen, weil die Blutung ganz geringfügig war, in dem anderen Falle waren viele Gefäßunter-

bindungen nöthig. Der Verlauf war in beiden Fällen einfach. Die Kranken wurden nicht obstipirt, vom 3. Tage an wurde für regelmäßige Stuhlentleerung gesorgt. Der zuerst in die neue Vagina eingelegte Tampon blieb eine Woche liegen und wurde dann durch einen cylindrischen Hartgummizapfen von 7 cm Länge und 2 cm Querdurchmesser ersetzt, der durch eine elastische T-Binde in seiner Lage erhalten wurde.

Die Pat. wurden, die eine nach 19, die andere nach 18 Tagen aus dem Rudolfinerhaus entlassen, mit der Anweisung, den Hartgummizapfen zunächst ununterbrochen zu tragen; eine Überhäutung des Wundkanals hatte natürlich zu dieser Zeit noch nicht stattgefunden. Die cylindrische Verengerung des Rectums durch die Operation machte keinerlei Beschwerden, sie war ja auch nicht beträchtlich, die Weite des Mastdarmes entsprach etwa der des S romanum.

Die eine Pat. (operirt 8. März 1896) stellte sich kürzlich vor (Januar 1897). Sie legt seit etwa 2 Monaten den Zapfen nur für jede 2. Nacht ein, in der übrigen Zeit wendet sie keinerlei Dilatator an. Die Vagina ist vollkommen überhäutet, innen glatt, nimmt den ganzen Zeigefinger ohne Spannung auf. Die eingeheilte Rectumschleimhaut ist sammetartig, dunkelroth, und secernirt etwas glasigen Schleim.

Von der anderen Pat. (operirt im September 1895) erfuhr ich vor Monaten, dass in Folge von Vernachlässigung der Behandlung etwas Verengerung des Kanals eingetreten sei; eine Nachricht über den jetzigen Zustand war trotz wiederholter brieflichen Anfragen nicht zu erlangen.

Die Verwendung eines Theiles der vorderen Wand der Ampulle des Rectums zur Bildung einer Vagina hat den Werth, dass der Wundkanal unter keinen Umständen obliteriren kann, eine nachträchliche Verengerung wäre natürlich nicht ausgeschlossen, aber leicht zu verhindern; ein zweiter, eben so wichtiger Vortheil ist der, dass auch eine nachträgliche Verkürzung des Kanals nur in sehr geringem Maße möglich ist, denn der Rectumlappen bleibt in seinen Verbindungen mit der Blase und dem Peritoneum. Die Scheidenplastik könnte in dieser Weise, natürlich mit gewissen Modifikationen, auch bei erworbenem Scheidendefekt, bei narbiger Obliteration der Vagina ausgeführt werden. Die Überhäutung jenes großen Theiles des Wundkanals, der nicht von Mastdarmschleimhaut gedeckt ist, könnte wahrscheinlich durch Einlegen von Epidermislappen (nach Thiersch) sehr beschleunigt werden, und ich würde dies versuchen, wenn ich wieder einen solchen Fall zu operiren hätte — auf die Verwendung der Mastdarmwand aber würde ich nicht verzichten, wegen der sonst bestehenden Gefahr der nachträglichen Verkürzung der neuen Vagina.

Diskussion: Schauta bemerkt, dass Gersuny die Häufigkeit dieser Fälle unterschätze und sie für selten halte; in seiner Klinik wenigstens gehen solche Fälle nicht aus. Es wäre eine große Errungenschaft, diesen Geschöpfen eine funktionsfähige Vagina zu geben. Die Transplantationen, von denen Gersuny spricht, sind in neuester Zeit wieder in die Gynäkologie aufgenommen worden. Mackenrodt war es, der größere Lappen in die Scheide transplantirte, indem er von Prolapsen frisch weggeschnittene Lappen in größerer Ausdehnung auf die Scheidenwunde aufnähte und auch von schönen Erfolgen berichtete. Ob dieselben von Dauer gewesen, sei zweifelhaft. Natürlich ist die von Gersuny ausgesprochene Idee viel besser, da sich die Lappen nicht erst zu adaptiren brauchen; auch werden die Lappen aus dem Rectum sehr selten gangränös werden. Wenn dazu noch von diesen Rectallappen eine cirkuläre Epithelbekleidung der Scheide erzielt würde, so wäre Alles erreicht, was man von einer solchen Operation überhaupt verlangen kann.

Übrigens hat Wertheim einen ähnlichen Plan gefasst, über den derselbe selbst berichten wird.

Gersuny hat vor einigen Tagen die 2. Pat. untersucht und gefunden, dass der Hymenallappen roth und sammetartig aussah und die ganze vordere Vaginalwand nicht die gewöhnliche Farbe der Rectalschleimhaut hatte; auch fand sich in

der neugebildeten Vagina ein Rectumkatarrh. Die hintere Wand der Vagina war von Plattenepithel überzogen.

G. trägt ferner nach, dass eine Vereinigung des Sphincter ani nicht vorgenommen wurde; es ist dies ein wichtiger Punkt für die Erfolge der Operation, da man bei jeder Rectumnaht in Gefahr ist, dass die in den Därmen sich stauenden Kothmassen die Naht sprengen. Die Schwierigkeit der Vereinigung hat auch zum Theil ihren Grund darin, dass, da die Muskulatur des Darmes sehr stark und der innere Druck bei der Kontraktion und bei vorhandenem Inhalt größer als sonst ist, müsse ja bei der Stuhlentleerung der Druck so hoch steigen, dass der Sphinkter überwunden wird. War daher bei der Rectumresektion der Sphinkter gespalten, so wurde er nicht vereinigt, war er nicht gespalten, so wurde er zum Schluss der Operation durchtrennt.

Wertheim erörtert nun, wie er — durch einen russischen Kollegen darauf aufmerksam gemacht, dass Snegirew in einem Falle von totalem Defekt der Vagina nach Anlegung eines Anus sacralis dem untersten Abschnitt des Rectums die Funktionen der Vagina übertrug (eine allerdings sehr unvollkommene Sache) — auf die Idee kam, ein Stück Rectum zu reseciren und dieses ausgeschaltete Stück zur Bildung des Vaginalschlauches zu verwenden. Mit Erlaubnis seines Chefs, des Herrn Prof. Schauta, habe er diese Idee auch schon in einem Falle praktisch angewendet. Eine ausführlichere Publikation des Falles werde seiner Zeit erfolgen.

Sollte sich die Idee als praktisch verwerthbar erweisen, so habe sie vor dem Vorschlag Gersuny's das voraus, dass dabei eine Schrumpfung des Randes nicht zu befürchten sei.

Gersuny: Das Endergebnis einer solchen Operation lässt sich nicht abschätzen, hier muss die Erfahrung entscheiden, ob eine künstliche Vagina nach seinem Vorschlag sich nachtheilig verändert, ob bei einer aus dem Rectum gebildeten Vagina die Schleimhaut kollabirt, wie G. zu befürchten glaubt, da ein Rectum ohne Sphinkter immer kollabirt. Vielleicht würde es sich bei Ausführung der Operation empfehlen, daran zu denken, die Rectumwand durch irgend welche Nähte zu fixiren. Der von Wertheim erwähnte Vorschlag Snegirew's wäre abzulehnen, da nicht ersichtlich ist, welchen Vorzug hier der Coïtus vor einer analen Kohabitation haben sollte. Im Allgemeinen ist das Rectum leer und die Frau hat nichts mehr als einen Anus praeternaturalis.

Wertheim bemerkt, dass er den Vorschlag von Snegirew durchaus nicht empfohlen, sondern nur desshalb erwähnt habe, um die Genesis seines eigenen Vorschlages zu entwickeln.

Ewald: Vor einigen Wochen kam eine 56jährige Frau zu Albert wegen Incontinentia urinae. Vor 2 Jahren hatte dieselbe von ihrem Manne einen Stoß in den Unterleib erlitten, hatte dann Blut urinirt; das Blutharnen hielt durch 5 Wochen an und verlor sich dann, worauf Inkontinenz eintrat. Bei der Untersuchung fand sich ein Prolaps der Urethralschleimhaut und war die Urethralmündung nur sehr schwer zu finden, selbst nach Reposition der Urethralschleimhaut. Nachdem ein größerer Schleimhautwulst mit dem Paquelin abgetragen worden war, konnte Pat. katheterisirt werden. Durch die Abtragung des Prolapses hat Pat. keinen Vortheil errungen, die Inkontinenz ist geblieben und Vortr. dachte daran, die Torsion der Urethra vorzunehmen.

Untersucht man die Pat., so kommt man in ein Divertikel; um das Orificium externum findet sich eine Reihe para-urethraler Gänge und zeigt die Schleimhaut ein bienenwabenartiges Aussehen. Pat. hat nie geboren, nie abortirt. Es besteht auch ein kleiner Prolaps der vorderen Vaginalwand. In der Litteratur findet sich nichts von einem ähnlichen Falle.

Kolischer bemerkt, dass der Befund para-urethraler Gänge nicht gar so selten sei. Nach Entzündungsprocessen findet man oft außerordentliche Vertiefungen. Die vorliegende Narbe sei kein eigentliches Divertikel, sondern vielmehr das zurückgerutschte Narbengewebe des abgetragenen Prolapses der Mucosa. In

der Urethra selbst ist keine Narbe zu sehen. Es dürfte sich hier um einen wirklichen urethralen Prolaps gehandelt haben. Wenn man einen solchen Prolaps an der Grenze abträgt, so rutscht der Ring zurück und es entsteht eine ringförmige Striktur der Urethra. Hinter dem Hindernis bildet sich ein Divertikel, in welches die Pat. hinein urinirt, und aus diesem tropft dann der Urin ab. Das Divertikel sollte ausgeschaltet und die Ausbuchtung hinter der Narbe touchirt werden.

Ewald betont, dass man bei der Operation dieses Prolapses konstatiren konnte, dass die Umschlagstelle unmittelbar unter dem Orificium ext. liege und war das etwas nach oben ziehende Infiltrat zu spüren.

---

2) Gynäkologische Sektion des königl. ungarischen Ärztevereins zu Budapest.

7. Sitzung vom 22. December 1896.

Vorsitzender: Herr v. Késmárszky; Schriftführer: Herr Tóth.

I. Herr Tauffer demonstrirt 2 Fälle von Scheiden-Blasenfisteln.

In dem einen, wo die vordere Scheidenwand vollständig fehlte, und von der Urethra nur ein $1\frac{1}{2}$ cm langer Theil vorhanden war, wurde der Defekt mit dem herabgezogenen Uterus gedeckt und die kleinen Labien zur Bildung einer neuen, etwa $4\frac{1}{2}$—5 cm langen Urethra verwendet, die mit dem alten Urethrarest verbunden wurde. Bei der Pat. wurde dadurch wenigstens in liegender und sitzender Stellung die Inkontinenz behoben. T. hofft, durch weitere operative Eingriffe eine vollständige Kontinenz zu erreichen, was ihm schon in einem Falle gelungen ist, wo absolut keine Urethra mehr vorhanden war.

Auch in dem anderen, noch nicht operirten Falle fehlt die vordere Scheidenwand, so wie der größte Theil der Urethra. T. bemerkt zugleich, dass er schon in mehreren Fällen den Uterus zum Ersatz des Scheidendefektes verwendet hatte, und zwar zum 1. Male im Jahre 1885, wo dieses Verfahren von anderer Seite noch nicht beschrieben war.

II. Herr Tauffer: 2 Fälle von Ovariotomien per vaginam.

In letzterer Zeit führte er 6 Operationen aus, bei denen er anstatt der Laparotomie den Vaginalweg wählte.

a. Kindskopfgroßes Fibrom des Uterus; Morcellement; Klammerbehandlung. Tod an Ileus wegen Anwachsen von Darmschlingen an den Stumpf. In Zukunft will T. desshalb die Stümpfe, resp. die Klammern besser mit Jodoformstreifen bedecken und meint auch, dass man diese nicht vor dem 7.—8. Tage entfernen soll.

b. Bis zum Nabel reichendes Uterusfibrom. Morcellement, Klammerbehandlung. Heilung.

c. Hämatocele in Folge eines Tubarabortes; Entfernung des von Pseudomembranen eingehüllten Blutextravasates, so wie der ausgedehnten Tube.

d. Einseitige Hydrosalpinx; Eröffnung des hinteren Scheidengewölbes; Klammerbehandlung des Stumpfes, so wie Freimachung des angewachsenen retroflektirten Uterus.

In den beiden übrigen (e. und f.) Fällen, die T. demonstrirt, handelt es sich um Dermoidcysten, die in beiden Fällen als solche diagnosticirt waren; in dem einen war auch das Küster'sche Zeichen vorhanden. Einmal eröffnete er das vordere Scheidengewölbe (kindskopfgroßes Dermoid); Abbindung des Stumpfes, Schluss der Peritonealhöhle. Das andere Mal wurde das hintere Scheidengewölbe eröffnet und wegen Verunreinigung des Operationsfeldes nach Exstirpation des Tumors die Peritonealhöhle offen gelassen und mittels Jodoformgaze drainirt.

Den ersten ausgenommen heilten sämmtliche Fälle.

T. giebt desshalb bei ähnlichen Erkrankungen dem Vaginalweg den Vorzug, und meint, dass bei entsprechender Dexterität viele, sonst bestehende Schwierig-

keiten bekämpft werden können. Er betont die Nothwendigkeit einer entsprechend großen Eröffnung des Operationsfeldes.

Herr Bäcker bemerkt zum 2. Falle Tauffer's, dass das Anwachsen von Darmschlingen an den Stumpf eine konstante Gefahr der mittels Eröffnung des Scheidengewölbes ausgeführten Operationen bildet.

In einem von ihm beobachteten Falle von Totalexstirpation des Uterus starb Pat. 8 Tage nach der Operation an Ileus. Bei der Sektion stellte es sich heraus, dass eine Darmschlinge mit der Jodoformgaze so fest verwachsen war, dass beim Loslösen letzterer einzelne Fetzen derselben auf der Darmschlinge zurückblieben.

Herr Tauffer: In solchen Fällen, wo er wegen unstillbarer Blutung oder unreiner Operation die Mikulicz'sche Tamponade ausführte, beobachtete er 2mal nach einander nach Entfernung des Tampons die erwähnte Adhäsion. Beim Herausziehen der Tampons bemerkte er nämlich, dass auch Darmschlingen mitkamen. Beide Fälle endeten gut; nach Entfernung der Tampons wurde drainirt. Diese Adhäsionen pflegen gewöhnlich in den ersten Tagen fest zu sein, später, bei Beginn der Suppuration in der Wundhöhle, wird die Verwachsung locker; er folgert daraus, dass man die Gaze nicht zu früh entfernen möge.

III. Herr Bäcker: Zwei Fälle von Sectio caesarea.

a. 29jährige Ipara; Lumbosacralkyphose. Beckenmaße betrugen 24,5, 26, 25,5. Diagonalis = 13. Querdurchmesser des Ausganges 5 cm. Wegen absoluter Beckenenge wurde am 7. September der Kaiserschnitt bei 1fingerweitem Muttermund ausgeführt. Seidenknopfnähte, die die ganze Uteruswand umfassen. Entfernung der linken Adnexa, was jedoch wegen zu kurzen Stumpfes so viel Schwierigkeiten bietet, dass rechterseits die Tube nur unterbunden wird. Glatte Heilung. Wegen Lungenkatarrh und daran sich schließender Herzschwäche wurde die Kranke später (Anfangs ambulant) in der internen Klinik behandelt, wo sie 2 Monate p. oper. unter Erscheinungen des Lungenödems starb. Bei der Sektion wurde außer dem allgemeinen Ödem keine andere Erkrankung gefunden. Das Becken zeigte die typische Trichterform eines kyphotischen Beckens. Den prominirendsten Punkt bildete der 2. Lendenwirbel. Die Maße betrugen: Beckeneingang: gerader Durchmesser 12,4, Querdurchmesser 10,4, schräger Durchmesser 11,4 (rechts) und 11,7 (links); Beckenausgang: Querdurchmesser 5,7, gerader Durchmesser 8,1 cm.

Bemerkenswerth ist, dass die abgebundene rechte Tube, wahrscheinlich in Folge partieller Resorption der Seidenligatur, 2 Monate nach der Operation für eine chirurgische Sonde durchgängig war, so dass also solche Ligaturen die Frau vor erneuter Schwängerung nicht bewahren.

b. 24jährige IIgravida. Bei der 1. Geburt Perforation. Seit Mitte der gegenwärtigen Schwangerschaft Ödem der unteren Extremitäten und des Gesichts. II. Schädellage. Beckenmaße: 23,4, 27 und 18 cm. Conj. diag. 8,9; stark vorspringendes Promontorium, rachitisches Becken. Conj. vera 7 cm, also erreicht die Beckenenge die untere Grenze des II. Grades. Nach $2^1/_2$tägiger Dauer der Geburt Eklampsie bei 3fingerweitem Muttermund. Blase vor 12 Stunden gesprungen. Bei genauer innerer Untersuchung in Narkose (im Lehrsaal) wird in der Gegend der rechten Synchondr. sacro-iliaca in der Höhe des Beckeneinganges ein etwa $1^1/_2$ cm weit in das Lumen vorspringender Knochenleisten konstatirt, wodurch das Becken als im III. Grad verengtes betrachtet werden muss. Desshalb (bei lebender Frucht) Sectio caesarea, Abbindung der Tuben. Durch Fieber und durch ein bis zur Höhe der rechten Spina reichendes Exsudat — welches später in die Scheide durchbrach — gestörte Heilung. Lebendes Kind. Da sich im Urin noch immer Eiweiß befand, wurde die Kranke in die interne Klinik transferirt.

Herr Tóth giebt bei lebender Frucht ebenfalls dem Kaiserschnitt vor der Perforation den Vorzug.

Herr v. Késmárszky: Mit dem Geringerwerden der Gefahren des Kaiserschnittes erweitern sich dessen Indikationen, so dass er bei relativer Indikation immer häufiger ausgeführt wird.

Der mitgetheilte Fall (b) ist auch in so fern von Interesse, dass man sich in demselben auch längere Zeit nach dem Wasserabgang auf die Aseptik verlassen konnte. Eine weitere Lehre ist die, dass man eine solche Operation nicht im Lehrsaal machen soll, denn er müsse die entstandene Eiterung der Wunde diesem Umstande zuschreiben, da kurze Zeit darauf in einem anderen Falle, der auch im Lehrsaal operirt wurde (Kastration), ein Bauchwandabscess entstand.

IV. Herr Doktor: Eröffnung einer Dermoidal- oder Echinococcuscyste per vaginam.

Die fest und elastisch anzufühlende Geschwulst reichte im Unterleib bis zur Höhe der Cristae und im Becken fast bis zum Damm, drückte die Scheide an die Symphyse, und schob das Rectum nach links vorn, den Uterus aber hoch hinauf. Die seit 1 Jahre kranke, kachektische Frau hatte abendliche Fieberbewegungen. Bei Eröffnung des Tumors per vaginam entleerte sich eine außerordentlich übelriechende, dicke Flüssigkeit, in der Chitinhauttheilchen als solche nicht zu erkennen waren und auch keine Haken gefunden wurden. Tamponade und wiederholte Ausspülungen der Höhle verkleinerten diese bald, so dass die ursprünglich mannskopfgroße Geschwulst bis auf Kinderfaustgröße geschrumpft war. Während dem Heilungsverlauf entleerten sich in abgestorbenem, zersetztem Zustande befindliche häutige Partikeln, gemengt mit bis haselnussgroßen, topfenartig-bröckligen Massen.

Herr Tóth sah die Kranke in der Ambulanz der II. Frauenklinik zu wiederholten Malen, konnte sie jedoch wegen Raummangels nicht aufnehmen. Die Diagnose stellte er auf Echinococcus. Auf einen Ovarialtumor oder Fibrom konnte in diesem Falle — wo die Geschwulst sich hinter dem Rectum befand und dieses vor sich abhob — gar nicht gedacht werden.

Herr Bäcker beobachtete in einem Falle von Uterusmyom, das weit bis über den Nabel reichte, dass eine Partie desselben so weit in das Septum recto-vaginale hineinwuchs, dass es den Damm vorwölbte. Im demonstrirten Falle sprach gegen den genitalen Ursprung der Geschwulst das schon betonte Faktum, dass dieselbe, den Mastdarm in die Höhe schiebend, diesen gegen die Symphyse drückte.

Herr Elischer: Das Auseinanderdrängen des Septum recto-vaginale und das Vorwärtsschieben des Mastdarmes beobachtete er bei Extra-uterin-Schwangerschaften, wenn die Frucht in der Tube war, von 7 Fällen 6mal. — Im vorgestellten Fall genügen die Angaben nicht, um die Diagnose auf Echinococcus zu stellen und dies um so weniger, als die bakteriologische Untersuchung Streptokokken und Bacterium coli nachwies.

Herr Lovrich meint auch, dass, da bei der mikroskopischen Untersuchung weder Chitinhäutchen noch Haken gefunden wurden, die Echinococcusdiagnose unbedingt fallen gelassen werden müsse.

Herr Doktor kann die sich bei der Operation und später loslösenden Membrane nur für Chitinhäutchen ansprechen.

V. Herr Lovrich: Demonstration pathologisch-anatomischer Präparate von der I. geburtshilflichen und gynäkologischen Klinik.

a. Beiderseitiges krebsig degenerirtes Kystoma ovarii papilliferum mit multifibrösem Uterus bei einer 59jährigen Ipara, die vor 33 Jahren eine puerperale Unterleibsentzündung durchgemacht hat und seit 18 Jahren an Unterleibsschmerzen leidet. Laparotomie. Exstirpation des Uterus und der Adnexa. Tod 30 Stunden post oper. an Peritonitis septica. Bei der Sektion wurden noch Metastasen der Leber, der Lungen und des Omentum und der Flexura sigmoidea, so wie Lungenödem gefunden.

b. Salpingitis purulenta gonorrhoica mit einer mannskopfgroßen Ovarialcyste komplicirt rechterseits und eine hühnereigroße Sactosalpinx chronica linkerseits. Laparotomie; Salpingo-oophorectomia bilateralis. Die rechtsseitige Sactosalpinx barst während der Operation. Tod am 3. Tage post oper. an Peritonitis purulenta. Es wurde noch Lungenödem, so wie trübe Schwellung der

Nieren und der Leber gefunden. Aus dem Eiter der rechtsseitigen Sactosalpinx konnten mittels Kulturverfahrens (als Nährboden wurde auch vom steril gefundenen Cysteninhalt [1:3] verwendet) Gonokokken, so wie Staphylococcus albus gewonnen werden. Aus dem Inhalt der linksseitigen Sactosalpinx konnten keine Mikroorganismen gezüchtet werden. Hingegen wurden aus dem bei der Sektion gewonnenen purulenten Sekret der Bauchhöhle Staphylokokkenkulturen erzeugt. Den Beginn der Krankheit glaubt L. in die vor 9 Jahren erfolgte Geburt verlegen zu können, wobei das Wochenbett die Gelegenheitsursache zur gonorrhöischen Tubenerkrankung hatte abgeben können.

VI. Herr Tóth demonstrirt zwei Fälle von zweiseitigem Ovarialpapillom.

a. 36 Jahre alt, wurde vor 7 Jahren operirt (Ovariotomia duplex); beide Ovarien waren zu kindskopfgroßen karviolartigen Gewächsen degenerirt. Blutiger Ascites. Vollständige Heilung. Die vorgestellte Pat. ist auch jetzt ganz gesund.

b. 40 Jahre alt, hatte beiderseits papillöse Geschwülste; die rechte war faustgroß, die linke hühnereigroß (in letzterer war noch normales Ovarialgewebe mit Follikeln zu finden und konnte an demselben schon makroskopisch das Ausgehen der Proliferation von der Eierstocksoberfläche beobachtet werden). Laparotomie. Exstirpation beider Ovarien. Glatte Heilung.

In beiden Fällen war das Omentum knotig verdickt, welche Veränderung unter dem Mikroskop als entzündlichen Ursprunges erkennbar war.

Auch wurde in beiden Fällen eine (einseitige) Hydrosalpinx gefunden, was bekanntlich Olshausen für ein ätiologisches Moment gelten lässt.

VII. Herr Dirner: Fall von Adenoma destruens uteri.

54jährige Nullipara, bei der die Menstruation vor 2 Jahren ausblieb, resp. unregelmäßig wurde. Anfang dieses Jahres wurde wegen stärkeren Menorrhagien und eitrigen Ausflusses nach vorhergehender Dilatation die Uterushöhle ausgekratzt. Von da ab wurden die Blutungen wohl seltener, jedoch manchmal sehr profus, und es traten hochgradige, täglich sich wiederholende, von Mittag bis Abend dauernde Uteruskoliken auf, die nach Angabe des behandelnden Arztes solche Dimensionen annahmen, dass Pat. manchmal fast collapsartige Erscheinungen darbot. Bei der Untersuchung wurde ein beträchtlich vergrößerter, höckriger, harter Uterus gefunden, den Vortr. für fibromatös annahm; wegen der engen Scheide, dem Alter und großer Fettleibigkeit der Pat. machte er dann die Laparotomie. Die dicken Bauchdecken, so wie die senile Verkürzung und Straffheit sämmtlicher Ligamente, am meisten aber die große Brüchigkeit des Uterusgewebes erschwerten die Operation sehr. Exstirpation des Uterus. Die Heilung wurde durch von den Stichkanälen ausgehende Abscesse erschwert, wesshalb Verf. anstatt der hier verwendeten aseptischen Seide diese in Zukunft in Karbol auskochen und während der Operation in einer Karbol- oder Sublimatlösung aufbewahren will. Aseptisches Material möchte er nur zu intraperitonealen Nähten verwenden.

Die mikroskopische Untersuchung des Tumors zeigte, dass derselbe vollständig aus atypisch wuchernden Epithelzellen zusammengesetzt war, die unregelmäßig geformte Räume und Kanäle umschlossen und deren stellenweise walzen- und würfelförmige Anordnung einem papillösen Kystombild ähnelte. Einzelne größere Epithelinseln waren durch glatte Muskelfaserwände und -Balken von einander getrennt.

Die periodisch aufgetretenen krampfartigen Schmerzen sind seit der Operation vollständig geschwunden; sie waren wahrscheinlich von der Spannung des Neugebildes unter der Uterusserosa bedingt.

Herr v. Késmárszky: Die Ursache der bei malignen Uterustumoren auftretenden periodischen Schmerzen ist noch nicht sichergestellt. Wahrscheinlich rühren sie von Uteruskontraktionen her. Die Periodicität der Schmerzen hält er für pathognomonisch.

———

8. Sitzung vom 26. Januar 1897.

Vorsitzender: Herr v. Kézmárszky; Schriftführer: Herr Tóth.

Nach einer schwungvollen Anrede des Präsidenten, in welcher er die Mitglieder zu weiterer ausdauernder Thätigkeit ermuntert, verliest Tóth den Jahresbericht, aus welchem zu entnehmen ist, dass die Sektion gegenwärtig 38 ordentliche und 5 außerordentliche Mitglieder zählt, und dass im vergangenen Jahre 7 Sitzungen mit 27 Demonstrationen und 3 Vorträgen abgehalten wurden. Die Berichte der Sektion, die außer in den ungarischen medicinischen Zeitschriften auch im »Centralblatt für Gynäkologie« und in der »Monatsschrift für Geburtshilfe und Gynäkologie« erscheinen, werden vom Sekretär Temesváry redigirt.

Herr Liebmann, Kassirer, theilt mit, dass das Vermögen der Sektion gegenwärtig 523 Gulden beträgt.

Es wurden sodann zum Vorstand der nächstfolgenden 2 Jahre wiedergewählt: Präsident: v. Kézmárszky; Kopräsident: Tauffer; Schriftführer: Tóth; Sekretär: Temesváry; Kassirer: Liebmann; Bibliothekar: Bruck.

Nach Erledigung verschiedener administrativer Angelegenheiten, die zu lebhaften Diskussionen Anlass boten, wurde zum wissenschaftlichen Theil der Sitzung übergegangen.

I. Herr Elischer demonstrirt a. einen Fall einer mit Erfolg operirten komplicirten Scheiden-Blasenfistel.

b. einen Fall von Vulvitis adhaesiva bei einer 50jährigen Nullipara, die seit 14 Jahren nicht menstruirt.

II. Herr Wencsel demonstrirt eine aus der Uterushöhle nach einem Abort entfernte Ähre.

III. Herr Dirner bespricht die Exstirpation einer multilokulären Cyste mittels Kolpotomie. **Temesváry** (Budapest).

---

3) Verhandlungen der Gesellschaft für Geburtshilfe zu New York.

(Amer. gynecol. and obstetr. journ. 1896. November u. December.)

Sitzung vom 6. Oktober.

Barrows stellt eine Frau vor, bei welcher Polk vor Jahresfrist bei beweglichem retrovertirten Uterus die runden Mutterbänder von der Scheide aus verkürzt hat und die nun im 8. Monat schwanger ist. Der Uterus zeigt vollkommen normale Lage. Polk hat das vordere Scheidengewölbe eröffnet, das rechte Mutterband hervorgezogen, eine Schlinge abgebunden und es wieder zurückgebracht.

Einen 2. Fall, ebenfalls aus Polk's Praxis, stellt derselbe vor, in dem neben der eben besprochenen Operation noch eine Verkürzung der Ligg. sacro-uterina durch eine hintere Incision stattgefunden hatte. Auch hier liegt der Uterus ganz normal.

Dudley. Fall von doppelter Scheide und Gebärmutter.

Jewett berichtet über 3 Fälle von Symphyseotomie. Bei sämmtlichen war der Erfolg ein guter, lebende Kinder, nach einigen Wochen vollkommene Festigkeit der Symphyse. Bemerkenswerth ist in dem 2. Falle, dass bei der Extraktion des in Steißlage geborenen Kindes die Knochen in Folge der Unerfahrenheit des das Becken stützenden Assistenten derart aus einander wichen, dass sämmtliche Weichtheile durchrissen bis in die Blase hinein. Sorgfältige Vereinigung; keine Eiterung; kleine Blasen-Scheidenfistel schließt sich nach einigen Wochen von selbst.

Sitzung vom 20. Oktober.

Jerman. Fall von Cyste der Niere.

Ramdohr. Symphyseotomie. Vor 3 Jahren hat R. bei einer Frau die Operation gemacht, es trat vollständige knöcherne Vereinigung ein. Vor 1 Jahre musste er dieselbe Frau mittels Kraniotomie entbinden, da Einleitung der Frühgeburt nicht zugestimmt wurde.

Waldo. Pyosalpinx. Vor 8 Monaten operirte W. bei einer Frau, welche in Folge von Gonorrhöe akute Peritonitis und rechtsseitige Pyosalpinx hatte. Bei der heutigen Untersuchung fand sich Alles normal.

Über die Möglichkeit einseitiger Infektion bei Gonorrhöe entspinnt sich eine Diskussion, in welcher die Ansichten getheilt sind.

Pull berichtet über einen Fall von Atrophie der Scheide nach Entfernung der Gebärmutter und Eierstöcke. Er hat 3 ähnliche Fälle gehabt, die sehr unangenehm sind wegen der intensiven Entzündung der Scheide. Eine Erklärung vermag er nicht zu geben. Alle stimmen in der Diskussion damit überein, dass die Behandlung eine sehr undankbare, erfolglose ist.

Boldt. Ovariotomie unter lokaler Anästhesie. Bei einer Herzkranken machte B. die Operation, indem er 10 Tropfen einer 4%igen Cocainlösung unter die Haut einspritzte. Der Hautschnitt war ziemlich schmerzlos, der übrige Theil der Operation jedoch, besonders die Ligatur des Stumpfes, sehr schmerzhaft. In der Diskussion lenkt Marx die Aufmerksamkeit der Kollegen auf die in Amerika scheinbar wenig bekannte Methode von Schleich.

Coe. Appendicitis bei Schwangerschaft und Geburt.

C. wünscht eine Diskussion über dieses Thema. Mehrere Fälle von Komplikation beider, die er in den letzten Monaten beobachtet, seien gut ohne Operation verlaufen.

Jerman bemerkt, dass er wegen Appendicitis im 4. Monat der Schwangerschaft mit Erfolg operirt habe. Ähnliche Fälle werden von Anderen mitgetheilt und betont, dass die Schwangerschaft auf das operative Vorgehen keinen Einfluss habe. **Engelmann** (Kreuznach).

Geburt und Wochenbett.

4) **H. W. Freund** (Straßburg). Ein gerichtlicher Fall von Gebärmutter- und Scheidenzerreißung bei Hydramnios.

(Deutsche med. Wochenschrift 1896. No. 35.)

Ein sehr interessanter geburtshilflicher Fall, in welchem bei hochgradigem Hydramnios nach Sprengen der Blase durch die Hebamme spontane Uterusruptur eintrat. Letztere charakterisirte sich durch einen heftigen Schmerz, welchen die Kreißende plötzlich empfand, durch Collaps und Nachlass der Wehen. Erst $1\frac{1}{2}$ Tage später wurde das abgestorbene Kind, dessen Kopf hinter der Vulva stand, von einem Arzt mit der Zange entwickelt. Als er mit der Hand in die Vagina ging, um die Placenta zu lösen, fand er diese in der freien Bauchhöhle. Die Wöchnerin starb 5 Stunden später. Bei der Sektion fand sich ein kolossaler Längsriss von der Mitte der hinteren Wand des Fundus uteri an durch Corpus und Cervix penetrirend und bis ans Ende des oberen Drittels des hinteren Scheidengewölbes reichend.

Gegen die Hebamme wurde der Vorwurf erhoben, sie habe mit einer Stricknadel, deren sie sich zum Sprengen der Blase bedient, eine violente Uterusruptur herbeigeführt. Diesen weist F. in einem Gutachten, welches er abgegeben, unter eingehender Motivirung seiner gegentheiligen Ansicht, zurück und giebt, wie erwähnt, dem plötzlichen Blasensprung die Schuld an der Uterusruptur. In Folge innigen Zusammenhanges der Eihäute mit der verdünnten Gebärmutterwand soll die letztere bei der schnell und mit großer Gewalt erfolgten Entleerung der übermäßigen Fruchtwassermenge zugleich erschüttert und brüsk unter ganz veränderte Spannungsverhältnisse gesetzt und gerissen sein. Dass das Kind nicht durch den Riss in die Bauchhöhle, sondern tief ins Becken trat, führt F. darauf zurück, dass es von der Gewalt des herausströmenden Wassers mitgerissen und bei den günstigen Verhältnissen der Kopfentwicklung zum mütterlichen Becken ohne eigentlichen Mechanismus tiefer herabrückte. Die Fälle mehren sich, in welchen es un-

bestreitbar ist, dass nach geschehener Ruptur die Wehen nicht nur nicht aufhören, sondern sogar noch geburtsfördernd wirken.

Zum Schluss bestreitet Verf., dass eine Ruptur bei bereits im Becken stehendem Schädel möglich sei und tritt für die sogenannte Einklemmungstheorie ein, d. h. die Lehre, welche als eine Bedingung der Uteruszerreißung die Fixation der Gebärmutter nach unten durch Einklemmung der Muttermundslippen zwischen Kopf und Becken verlange. **Graefe** (Halle a/S.).

5) **J. Grünwald** (Erfurt). Uterusruptur mit Vorfall des Ovariums und der Tube.

(Korrespondenzblatt des ärztl. Vereins von Thüringen 1896. No. 5.)

VIIIpara, vernachlässigte Querlage Ia, Vorfall eines Armes, Wendung, lebendes Kind. Das zunächst gute Befinden der Wöchnerin (Uterus gut kontrahirt) verschlechterte sich bald; ein anderer Kollege geht in den Uterus, räumt Blutcoagula aus, und G., der später wieder dazu kommt, findet ein Ovarium mit Tube vor der Vulva liegen. Ref. wurde nun zugezogen und ein sichelförmiger Riss, ins Peritoneum perforirend, am rechten, hinteren Umfang der Portio konstatirt, dessen vorderer Winkel sich in einen tiefen Cervixriss fortsetzte. Bei dem hochgradigen Collaps — der Puls fehlte fast völlig — und der elenden, schmutzigen Umgebung bedurfte es kaum der entschiedenen Weigerung des Mannes, uns von jedem tieferen Eingriff abstehen zu lassen. Scheide und Riss wurden so gut angängig desinficirt, die erreichbaren Blutgerinnsel entfernt, und nachdem die Überzeugung gewonnen war, dass eine Blutung nicht mehr stattfand, die Tube mit dem Ovarium möglichst hoch abgetragen, der Stumpf durch die Ruptur reponirt und mit Jodoformgaze eingelegt. Reaktionslose Heilung. (Der Uterus lag bei meiner ersten Untersuchung anteflektirt, ziemlich weit nach rechts. Ob die Bezeichnung »Vorfall« hier ganz präcis gewählt ist, und nicht vielmehr eine mechanische Herausbeförderung stattgefunden hat, mag dahingestellt bleiben. Ref.) **Zeiss** (Erfurt).

6) **A. H. F. Barbour** (Edinburg). Eine Studie der neueren Gefrierschnitte in ihrer Beziehung auf den Mechanismus der Geburt und die dritte Periode.

(Edinb. med. journ. 1895. August, September u. Oktober.)

Die Arbeit kann als Fortsetzung der früheren, denselben Gegenstand behandelnden Veröffentlichungen des Verf. bezeichnet werden. Besonders verwerthet sind Zweifel, Pestalozza, Pinard und Varnier, so wie Webster und solche vom Verf. selbst; im Ganzen kommen bis jetzt 23 Schnitte in Betracht.

Als Einzelheiten mögen nur folgende herausgenommen sein: Die Tiefe der beiden peritonealen Exkavationen hinter und vor dem Uterus nimmt (von der Beckeneingangsebene gemessen) in der 2. Geburtsperiode gegenüber der Gravidität und 1. Periode nicht unerheblich ab. Der Kontraktionsring (oder nach Verf. besser Retraktionsring) wird auf den Schnitten gefunden, aber nicht nach dem Grade der Retraktion, die in Verbindung mit Tiefertreten des vorliegenden Theiles bereits stattgefunden hat. Die Verschiedenheit der Uterusachse liegt an dem verschiedenen Grade der Kontraktion, die der jeweilige Schnitt wiedergiebt. In den meisten Schnitten, die den Kopf im Beckeneingang treffen, steht das hintere Scheitelbein tiefer, entgegen der klinischen Beobachtung. Weiteres Material wird hierüber erst Klarheit bringen. Der Einfluss der Weichtheile auf die innere Rotation wird durch die Schnitte aufs beste illustrirt. Die Schnitte von Pestalozza und Pinard und Varnier bestätigen Verf.'s Ansicht, dass die Placenta sich nicht vor Beginn der 3. Geburtsperiode löst; dass sie vermöge ihrer Struktur im Stande ist, sich der Verkleinerung ihrer Ansatzstelle zu accomodiren, bis der Uterus nichts mehr als eben Placenta enthält; dass kein leerer Raum im Uterus vorhanden ist, in welchen sich die Placenta hineinstülpen könne. Webster's Schnitte zeigen, wie der Uterus in den ersten Tagen des Puerperiums durch seine Masse das Becken ausfüllt und damit die Venen der Ligamenta lata komprimirt, so dass Blutungen aus dem Uterus (nicht freilich aus der Cervix) entgegengewirkt

wird; — so wie dass die Größenabnahme des Uterus, d. h. die Involution eigentlich erst am 3.—4. Tage beginnt.

Im Allgemeinen, schließt dann etwa Verf., sind also durch die Gefrierschnitte, die **Weichtheile erst in ihrer** Wichtigkeit für den Geburtsverlauf **erkannt**; die Dicke der Wand **und die Achse** des Uterus, der Retraktionsring, die Trennung der Membranen und der **Placenta, das** Verhältnis der einzelnen Theile des Fötus zu einander und zum Geburtskanal, **und die Plasticität** der fötalen Masse etc. haben durch das Studium der Gefrierschnitte die **weitestgehende** Förderung erfahren.

Zeiss (Erfurt).

7) **Nicaise.** Über das subkutane Emphysem während der Geburt.

(Gaz. hebdom. de méd. et de chir. 1896. No. 45.)

Bei schwierigen Geburten, besonders bei Erstgebärenden, beobachtet **man ab** und zu, wie plötzlich in der unteren Halsgegend ein subkutanes Emphysem **auf**tritt. Dasselbe entsteht bei heftigem Schreien, also während der Exspiration, in Folge einer Zerreißung der übermäßig ausgedehnten Trachea oder der großen Bronchien. Dieses Emphysem ist meist nicht gefährlich, doch theilt Verf. einen Todesfall in Folge desselben mit. Nach Entstehen eines Emphysems ist die Geburt so bald wie möglich zu beenden und oder wenigstens durch Anwendung von Chloroform die Schmerzen und hiermit das Schreien zu beseitigen.

Rech (Köln).

8) **Farrar.** Zur Behandlung der Rigidität des Muttermundes während der Geburt mit Cocain.

(Indépendance méd. 1896. No. 21.)

Verf. hat in 2 Fällen von Rigidität des Muttermundes während der Geburt Cocain mit bestem Erfolg angewandt. Der 1. Fall betraf eine alte Primipara, bei der in Folge von Rigidität des Muttermundes die Geburt während 48 Stunden nicht voranschritt.

Um zur Incision des Muttermundes eine lokale Anästhesie zu erreichen, legte er einen in 10%ige Cocainlösung getauchten Wattetampon vor den Muttermund. 3 Minuten nach Einführung des Tampons fand er den Muttermund bedeutend erweitert. Die Erweiterung schritt schnell voran und die Geburt vollzog sich spontan.

Im 2. Falle handelte es sich um eine 40jährige Primipara, die 3 Tage kreißte, ohne dass die Geburt in Folge der Rigidität des Muttermundes voranschritt. Auch hier bewirkte ein in 10%ige Cocainlösung getauchter Wattetampon schnelle Erweiterung des Muttermundes. **Rech** (Köln).

9) **Brunox.** Narbiger Verschluss der Scheide bei einer IIpara.

(Indépendance méd. 1896. No. 21.)

Eine 27jährige IIpara, bei der Hebamme und Arzt trotz kräftiger Wehen keine Erweiterung des Muttermundes feststellen konnten, wurde nach der nächsten, etwa 30 km entfernten geburtshilflichen Klinik gebracht. Gleich nach ihrer Ankunft starb die Frau. Bei der Palpation des Abdomens konnte man den Fötus dicht unter den dünnen Bauchdecken frei im Abdomen fühlen. Obwohl keine Herztöne mehr zu hören waren, entschloss man sich zur Laparotomie. Man fand in der Bauchhöhle einen 3750 g schweren, schon etwas macerirten Fötus. Die Placenta lag in der Gegend des linken Ovariums und ließ sich leicht entfernen. Der Uterus war faustgroß und zeigte auf der hinteren Seite am Collum einen Riss. Der ausgetragene Fötus war durch die Rupturstelle in die Bauchhöhle ausgestoßen worden und der Uterus hatte sich darauf bis zu der oben mitgetheilten Größe kontrahirt.

Die Anamnese ergab Folgendes:

Die Frau hatte vor 3 Jahren eine schwere Geburt überstanden, bei der die Scheide stark verletzt worden war. In Folge dessen hatte sich eine narbige Verwachsung der Scheidenwände gebildet, so dass der Scheideneingang fast vollständig obliterirt war. Der Ehemann hatte sich den neuen Verhältnissen angepasst und den Coïtus durch die Urethra vollzogen, so dass dieselbe für einen Finger bequem

durchgängig wurde. Trotz der vaginalen Verwachsungen wurde die Frau gravid. Der Austreibung des Fötus setzten dieselben jedoch einen solchen Widerstand entgegen, dass die Uterusruptur erfolgte. Wäre das Geburtshindernis frühzeitig erkannt worden, so hätte durch Incision der Verwachsung Mutter und Kind gerettet werden können. **Rech** (Köln).

10) **C. Noble** (Philadelphia). Suspensio uteri und ihr Einfluss auf Schwangerschaft und Geburt.

(Med. record 1896. Juni 6.)

N. hat alle Statistiken, so weit er vermochte, durchgesehen, um festzustellen, welchen Einfluss die verschiedenen Methoden der Suspensio uteri auf Schwangerschaft und Geburt ausübt. Falls der Uterus fest an die Bauchwand befestigt ist, finden sich häufig während der Schwangerschaft Symptome ein, welche durch die Unfähigkeit des Uterus, sich in normaler Art zu erheben und zu entwickeln, bedingt sind. Bei der Geburt selbst erwachsen Hindernisse, als wenn eine Geschwulst an der Portio vorhanden wäre. In einer hohen Zahl von Fällen, aber häufiger in Europa als in Amerika, ist dies Hindernis so beträchtlich gewesen, dass es zu Zange, Wendung, ja selbst zum klassischen Kaiserschnitt oder nach Porro genöthigt hat. Es ist zu bemerken, dass diese Schwierigkeiten nicht erwachsen in allen den Fällen, welche nach Kelly's Methode operirt worden waren, d. h. unter Bildung einer Bauchfellfalte als eine Art Stiel, so dass der Uterus freieren Spielraum hat. Demgemäß empfiehlt N. diese Modifikation, falls bei geöffneter Bauchhöhle die Nothwendigkeit sich ergiebt, die Gebärmutter emporzuheben. Sonst will N. nur die Alexander'sche Operation in Anwendung ziehen, bei welcher keinerlei Nachtheile sich ergeben, falls der Uterus beweglich ist.

Die Scheidenfixation hat jedenfalls die allerschlechtesten Folgen für Schwangerschaft und Geburt ergeben. **Lühe** (Königsberg i/Pr.).

11) **A. Davidson** (Los Angeles, California). Warum stellt sich der Fötus mit dem Kopfe ein?

(Glasgow med. journ. 1895. Juni.)

Die bisherigen Erklärungsweisen hält D. für durchaus unbefriedigend und sucht, auf Grund entomologischer Studien an Hymenopteren, das Überwiegen der Schädellagen mit der natürlichen Auslese und Vererbung entwicklungsgeschichtlich zu erklären. Die Schädellagen geben die beste Prognose für die Kinder und Mütter; es bleiben mehr Mütter am Leben, also fortpflanzend thätig, die ihre Kinder in Schädellage gebären, als andere. Der Gedankengang braucht wohl hier nicht weiter ausgesponnen zu werden. **Zeiss** (Erfurt).

12) **J. Ritchie** (Edinburg). Osteomalakie mit einer Erörterung ihrer Ätiologie und Behandlung.

(Edinb. med. journ. 1896. Mai u. Juni.)

13) **T. M. Allison** (Newcastle-on-Tyne). Ein Fall von Osteomalakie erfolgreich mit Knochenmark behandelt.

(Ibid. 1896. Mai.)

Die 1. Arbeit besteht im Wesentlichen aus einer Zusammenstellung der in der Litteratur bisher mitgetheilten und diskutirten Momente, was Ätiologie, Symptomatologie, pathologische Anatomie, Untersuchung an Thieren, Diagnose und Behandlung betrifft. 5 selbst gesehene, zum Theil nicht ganz präcise Fälle, 1 darunter von Simpson mit Erfolg operirt, (wie? Ref.) sind sehr kurz mitgetheilt; Eigenes, Neues enthält die Arbeit nicht. Das Litteraturverzeichnis giebt 89 Nummern.

A. berichtet über 1 Fall von sehr langer Dauer, vom 13. (Pubertät) bis zum 43. Jahre sich erstreckend, mit sehr schweren Symptomen, der mit ausgezeichnetem Erfolg durch Knochenmark (Glycerinextrakt, $^1/_2$—$1^1/_2$ Drachme 3mal täglich, im 1. Vierteljahr 4 Unzen wöchentlich; später Tabletten) behandelt wurde. 4 Photo-

graphien illustriren die Stärke der Difformitäten und den günstigen Einfluss der Kur. **Zeiss** (Erfurt).

14) **Butte** (Paris). Über die Harnstoffausscheidung vor und nach der Geburt.

(Gaz. hebdom. de méd. et de chir. 1896. No. 69.)

Durch zahlreiche Harnuntersuchungen bei Schwangeren und Wöchnerinnen stellte B. fest, dass die Harnstoffausscheidung in den letzten Tagen der Schwangerschaft vermindert ist, während sie in den ersten Tagen des Wochenbettes bedeutend zunimmt. Verf. führt diese Steigerung der Harnstoffausscheidung weniger auf die vermehrte Nahrungsaufnahme als auf die rapide Verkleinerung des Uterus auf seine normale Größe zurück. **Rech** (Köln).

15) **Herrgott** (Nancy). Ein Fall von intra-uteriner Verjauchung eines abgestorbenen Fötus.

(Gaz. hebdom. de méd. et de chir. 1896. No. 31.)

Am 16. Januar wurde in die geburtshilfliche Klinik zu Nancy eine 39jährige Frau gebracht, welche zum 1. Mal schwanger war und nach ihrer Aussage schon vor 14 Tagen ihre Niederkunft erwartet hatte. Vor 3 Tagen war ihr eine übelriechende, röthliche Flüssigkeit abgegangen und seit dieser Zeit klagte sie über Schmerzen in der Kreuzgegend, ohne eigentliche Wehenschmerzen zu haben.

H. fand die Pat. in einem desolaten Zustande. Die Athmung war frequent und kurz, der Puls klein und fadenförmig, die Temperatur 39,7°. Das Abdomen war aufgetrieben und von unregelmäßiger Gestalt. Die Palpation desselben war sehr schmerzhaft und wegen der starken Auftreibung resultatlos. Die Auskultation ergab nichts. Bei der vaginalen Untersuchung fand man die Portio sehr hoch, dicht hinter der Symphyse, der Muttermund war geschlossen. Im hinteren Scheidengewölbe war ein harter, rundlicher Tumor zu fühlen, der anscheinend von knorpliger Beschaffenheit war, Knopfnähte ließen sich jedoch nicht abtasten. Aus der Scheide floss eine übelriechende, röthliche Flüssigkeit. Die Pat. gab an, vor 4 Tagen die letzten Kindesbewegungen gespürt zu haben.

H. und der zur Konsultation zugezogene Prof. Weiss konnten nicht zu einer sicheren Diagnose kommen, beide waren jedoch der Ansicht, dass nur sofortige Entfernung des verjauchten Fötus die Mutter retten könnte. Man entschloss sich zum Kaiserschnitt. Der Uterus war sehr groß und tief blau. In demselben befand sich der verjauchte und von Gasen bedeutend aufgetriebene Fötus. Da nach Entfernung der Placenta der Uterus sich nicht ordentlich kontrahirte, wurde er nach Porro entfernt. Beim Verschorfen des Amputationsstumpfes mit dem Thermokauter bekam Pat. einen Collaps und starb trotz aller angewandten Mühe.

Bei der näheren Untersuchung der Beckenorgane fand sich im Ligamentum latum dextrum eine etwa kindskopfgroße Dermoidcyste. Dieselbe hatte das kleine Becken ausgefüllt, die Cervix gegen die Symphyse gepresst und bei der Untersuchung den kindlichen Schädel vorgetäuscht.

Im Anschluss hieran bespricht H. die Veränderungen, die der abgestorbene Fötus eingehen kann, je nachdem die Eihäute intakt oder gesprengt sind. Ist letzteres der Fall, so steht der Fötus mit der Luft in Verbindung und die in den Uterus gelangenden Bakterien rufen eine Verjauchung des Uterusinhaltes hervor. Durch Resorption der toxischen Sekrete entsteht dann bei der Mutter eine subakute Septikämie, die, wenn nicht rechtzeitig eingegriffen wird, zum Tode führt. **Rech** (Köln).

Originalmittheilungen, Monographien, Separatabdrücke und Büchersendungen wolle man an *Prof. Dr. Heinrich Fritsch* in Bonn oder an die Verlagshandlung *Breitkopf & Härtel* einsenden.

Druck und Verlag von Breitkopf & Härtel in Leipzig.

Centralblatt

für

GYNÄKOLOGIE

herausgegeben

von

Heinrich Fritsch

in Bonn.

Einundzwanzigster Jahrgang.

Wöchentlich eine Nummer. Preis des Jahrgangs 20 Mark, bei halbjähriger Pränumeration. Zu beziehen durch alle Buchhandlungen und Postanstalten.

No. 16. **Sonnabend, den 24. April.** **1897.**

(Aus der deutschen geburtshilflichen Universitätsklinik in Prag.)

I. Aceton im Harn Schwangerer und Gebärender als Zeichen des intra-uterinen Fruchttodes.

Von

Dr. **Ludwig Knapp,** klin. Assistent.

Die medicinische Chemie lehrt, dass das Aceton einen normalen Bestandtheil des menschlichen Harnes darstellt — physiologische Acetonurie (v. Jaksch). Doch sind die unter normalen Verhältnissen ausgeschiedenen Mengen von Aceton so gering, dass die üblichen klinischen Reaktionsverfahren nicht genügen, dieselben im Harn anzuzeigen.

Anders ist es, wenn es sich um eine beträchtliche Vermehrung der Acetonausscheidung durch den Harn handelt (pathologische Acetonurie); dann führen auch die einfachen, klinischen Proben zu einem deutlich positiven Ergebnis.

Die heute herrschende Ansicht Betreffs des Zustandekommens einer vermehrten Ausscheidung von Aceton durch den Harn geht dahin, dass jedes Mal dann, wenn an irgend einer Stelle des Organismus Eiweißzerfall rasch und in größerem Umfange erfolgt, Aldehyde

der sekundären Alkohole, vor Allem das Dimethylaceton als Zeichen dieses Gewebszerfalles sowohl im Blut, als auch im Harn und in der Exspirationsluft auftreten; zum größten Theil entledigt sich der Organismus des toxisch wirkenden Körpers durch den Harn; die Prognose dieser Autotoxikose ist in vielen Fällen eine günstige (v. Jaksch.)

Das Gleiche bezüglich der Prognose gilt auch von der Acetonurie, welche wir als Ausdruck einer, wenn ich so sagen darf, endogenen Intoxikation — im Gegensatz zur Autointoxikation — bei Schwangeren und Gebärenden, deren Früchte seit längerer Zeit abgestorben sind, beobachten können.

Auf diese für den Kliniker interessante Thatsache hat vor mehreren Jahren Vicarelli aufmerksam gemacht und auf Grund seiner Beobachtungen mit dem positiven Nachweis von Aceton im Harn schwangerer Frauen einen »neuen klinischen Beitrag zur Kenntnis des intra-uterinen Todes des Fötus« zu erbringen gesucht.

Die allgemeine Vorstellung, dass sich nach dem Absterben der Frucht im mütterlichen Organismus zuweilen gewaltige und tiefgreifende Störungen kundgeben, ist von den ältesten Zeiten bis auf unsere Tage erhalten geblieben; in jüngster Zeit hat Klein[1] auf die Giftwirkung macerirter Früchte hingewiesen und eine solche durch Experimente an Thieren nachzuweisen versucht. Warum Vicarelli's werthvolle Beobachtung bisher so wenig beachtet wurde, ist mir nicht ganz klar.

Die Originalarbeit (aus Prof. Acconci's Klinik zu Padua) war mir nicht zugänglich; ich fand nur einen kürzeren Auszug derselben von Vicarelli selbst, in der Prager med. Wochenschrift 1893 No. 33 und 35 veröffentlicht, so wie Referate in Frommel's Jahresberichten 1893 p. 441 und im Centralblatt für Gynäkologie 1894 p. 1231.

Sonst habe ich — so weit mir die Litteratur bekannt und zugänglich ist — vergebens nach einer Arbeit gefahndet, welche die gewiss beachtenswerthen Befunde Vicarelli's berücksichtigt hätte.

Da sich mir an dem reichen Material der deutschen geburtshilflichen Klinik häufig Gelegenheit bot, Untersuchungen im Sinne Vicarelli's anzustellen, will ich die ersten derselben in einer vorläufigen Mittheilung weiteren Kreisen bekannt geben und gleich im Voraus bemerken, dass ich Vicarelli's Angaben durchaus bestätigen kann und dieselben thatsächlich als werthvollen Beitrag zur Diagnose des intra-uterinen Fruchttodes anerkennen muss.

Die von mir in auf einander folgender Reihe beobachteten Fälle sind:

1) 1896. S. L. (No. 2837), 20jährige Ipara. Keine Zeichen von Lues.

Schwangerschaft dem Ende des 7. Monats entsprechend, I. Schädellage, durch innere Untersuchung bestätigt. Keine kindlichen Herztöne nachweisbar.

15. Oktober $^1/_2$7 Uhr Abends Geburt eines 35 cm langen, 600 g schweren macerirten weiblichen Kindes. Placenta 350 g schwer.

---

[1] Klein, Giftwirkung macerirter Früchte. Sitzungsbericht der physikalisch-medicinischen Gesellschaft zu Würzburg, p. 121.

Aceton am Tage der Geburt, so wie an den ersten beiden Wochenbettstagen positiv.

2) 1896. S. A. (No. 3216), 23jährige Ipara, hat vor 10 Monaten eine Schmierkur durchgemacht; an der Innenseite beider Oberschenkel, besonders in den Genitocruralfalten, Narben und Leukoderma.

Schwangerschaft dem Ende des 7. Monats entsprechend, II. Schädellage, die innere Untersuchung ergiebt nichts Bemerkenswerthes; Herztöne nirgends zu hören.

25. November 7 Uhr Abends Geburt einer 39 cm langen, 1960 g schweren macerirten männlichen Frucht. Placenta auffallend blass, mit randständigen Infarkten, 520 g schwer.

Aceton positiv, bis zum 2. Wochenbettstage nachweisbar.

3) 1896. S. K. (No. 3237), 22jährige IIIpara. Bei den vorausgegangenen Geburten wurden spontan lebende Kinder geboren. Seit 1 Monat wegen luetischer Geschwüre am Genitale in Behandlung der dermatologischen Klinik.

Schwangerschaft dem Ende des 7. Monats entsprechend, II. Schädellage, Herztöne nicht zu hören. Innere Untersuchung wurde nicht vorgenommen.

20. December 8 Uhr früh Geburt einer macerirten weiblichen Frucht von 46 cm Länge und einem Gewicht von 2200 g. Placenta 590 g schwer.

Aceton am Tage der Geburt deutlich positiv, an den beiden nächsten Tagen schwach positiv, dann nicht mehr nachweisbar.

4) 1896. M. A. (No. 3437), 17jährige Ipara. Introitus vaginae zum Theil von mehrfachen derben, papillären Exkrescenzen an der Innenseite der großen Labien eingenommen; eben solche in der Scheide.

Schwangerschaft dem Ende des 8. Monats entsprechend, II. Schädellage, Herztöne nicht zu hören; Kindesbewegungen werden angeblich seit 1 Woche nicht mehr wahrgenommen. Die innere Untersuchung unterblieb.

14. December 4 Uhr Nachmittags Geburt einer macerirten weiblichen Frucht (45 cm lang, 2300 g schwer). Placenta 500 g schwer.

Aceton vor der Geburt, am 1. und 2. Wochenbettstage nachweisbar.

5) 1897. C. P. (No. 141), 25jährige IIpara. 1. Geburt vor 2 Jahren, spontan, ausgetragenes lebendes Kind.

Schwangerschaft entsprechend dem Ende des 8. Monats, keine Zeichen von Lues, I. Hinterhauptslage, kindliche Herztöne nirgends zu hören. Die Frau giebt an, seit etwa 10 Tagen keine Kindesbewegungen mehr wahrgenommen zu haben.

1. März 3 Uhr früh Geburt einer macerirten, 48 cm langen, 2580 g schweren weiblichen Frucht. Placenta 490 g schwer.

Aceton am Tage der Geburt, so wie an den ersten 3 Wochenbettstagen positiv.

6) 1897. N. A. (No. 262), 27jährige IIpara. 1. Geburt vor 1 Jahre. Frühgeburt, Steißlage, macerirtes Kind. Anamnestisch und objektiv kein Zeichen von Lues.

Schwangerschaft dem Anfange des 9. Monats entsprechend, I. Schädellage, kindliche Herztöne nirgends zu hören, Kindesbewegungen wurden angeblich seit mehreren Tagen nicht mehr wahrgenommen.

23. Januar 1 Uhr 45 Minuten Geburt einer macerirten, 47 cm langen, 2530 g schweren Frucht. Placenta 580 g (!) schwer.

Am Tage der Geburt, so wie an den beiden ersten Wochenbettstagen Acetonprobe positiv.

7) 1897. T. G. (No. 362), 20jährige Ipara. Keine Zeichen von Lues.

Schwangerschaft dem Anfang des 9. Monats entsprechend, I. Hinterhauptslage, Herztöne nicht zu hören, angeblich werden seit 1 Tage keine Kindesbewegungen mehr verspürt.

1. Februar 5 Uhr 5 Minuten Nachmittags Geburt einer macerirten, 41 cm langen, 1520 g schweren männlichen Frucht. Placenta 380 g schwer.

Aceton am Tage der Geburt und am 1. Wochenbettstage positiv.

8) 1897. B. K. (No. 644), 25jährige IIpara. 1. Geburt vor 3 Jahren (Frühgeburt); das Kind starb wenige Stunden nach der Geburt. Leukoderma am Halse, rechte Tonsille vergrößert, harte, nicht ulcerirte Papeln am Genitale.

Schwangerschaft dem Anfang des 7. Monats entsprechend, I. Hinterhauptslage, weder Kindesbewegungen, noch Herztöne wahrnehmbar. Innerlich nicht untersucht.

27. Februar 12 Uhr Mittags Geburt einer macerirten, 36 cm langen, 1000 g schweren männlichen Frucht. Placenta 500 g schwer, makroskopisch ohne Zeichen von Lues.

Aceton bis einschließlich zum 2. Wochenbettstage nachweisbar.

9) 1897. M. M. (No. 845), 39jährige IIIpara. Die beiden vorausgegangenen Geburten verliefen spontan, ausgetragene lebende Kinder. Keine Zeichen von Lues. Die Frau giebt an, seit 14 Tagen keine Kindesbewegungen mehr zu fühlen.

Schwangerschaft dem 8. Monat entsprechend. II. Stirnlage, kindliche Herztöne nicht nachweisbar.

17. März 7 Uhr Abends Geburt einer 42 cm langen und 1670 g schweren macerirten weiblichen Frucht. Placenta ohne Besonderheiten, 480 g schwer.

Aceton vor der Geburt, so wie am 1. und 2. Wochenbettstage deutlich nachweisbar.

10) 1897. M. A. (No. 868), 29jährige Ipara. Seit 3 Monaten luetisch inficirt, specifische Geschwüre an der Innenseite der großen Labien; breite Kondylome am äußeren Genitale.

Schwangerschaft dem 8. Monat entsprechend, II. Schädellage, Herztöne nicht zu hören, Kindesbewegungen werden seit 8 Tagen nicht mehr wahrgenommen.

20. März 8 Uhr früh Geburt eines 42 cm langen, 2170 g schweren, macerirten Knaben. Placenta 600 g schwer, makroskopisch von gewöhnlichem Aussehen.

Aceton am Tage der Geburt, so wie an den ersten 3 Wochenbettstagen positiv.

Diese positiven Befunde von Aceton im Harn Gebärender, deren Kinder macerirt zur Welt kamen, erhielt ich in einer auf einander folgenden Reihe, d. h. in jedem der bis nun untersuchten Fälle, in welchem der Verdacht, dass die Früchte intra-uterin abgestorben seien, bestand, fand sich Aceton im Harn der Mutter; sämmtliche in der Zwischenzeit an Hausschwangeren (200) und Gebärenden (50), deren Kinder lebten, vorgenommenen Proben fielen negativ aus.

Finden sich — wie in der Hälfte meiner Fälle — luetische Affektionen der Mütter, so haben wir einen gewichtigen Grund mehr, bei Vorhandensein der bekannten übrigen Symptome daran zu denken, dass die Früchte abgestorben seien; eine Beeinträchtigung des positiven Nachweises von Aceton in dem Sinne, dass dessen Auftreten — in entfernter Beziehung — von der allgemeinen Konstitutionserkrankung und deren Folgezustände abzuleiten sein würde, halte ich nicht für gerechtfertigt; dagegen spricht meine Erfahrung, dass der Harn vieler Frauen, welche ausgesprochene und schwere Symptome von Lues darboten, so lange das Kind lebte, kein Aceton enthielt. Dass man im besonderen Falle auf alle Umstände zu achten haben wird, welche die Veranlassung einer pathologischen Acetonurie aus allgemeinen Ursachen auch nur möglich erscheinen lässt, ist selbstverständlich.

Die Probe (Legal) wurde genau nach der in v. Jaksch's[2]

[2] v. Jaksch, Klinische Diagnostik innerer Krankheiten. 4. Aufl. Wien, Urban & Schwarzenberg.

klinischer Diagnostik gegebenen Vorschrift in der Weise ausgeführt, dass zunächst der frische Harn im Reagensglase mit einigen Tropfen einer mäßig koncentrirten, frisch bereiteten Nitroprussidnatriumlösung und mit Natrium- oder Kalilauge von mittlerer Koncentration versetzt wurde; bis die beim Zusatz von Lauge auftretende Rothfärbung der Flüssigkeit verschwunden war, wurde Essigsäure zugesetzt; eine danach auftretende Purpur- oder Violettfärbung der Flüssigkeit wurde als positiv, den Acetongehalt des Harnes anzeigend, angesehen.

Da die zur genannten Probe erforderlichen Chemikalien sich ohnehin im Reagensapparat auch jedes Praktikers befinden müssen, und dieselbe geeignet ist, einfach, rasch und sicher unsere Diagnose des intra-uterinen Fruchttodes wesentlich zu stützen, möchte ich die Legal'sche Harnprobe hiermit allgemeinerer Beachtung der Geburtshelfer empfohlen haben.

II. Ein Fall von Fremdkörper im Ovarium.

Von

Primararzt Prof. Dr. C. **Liebman** in Triest.

Die 19jährige, unverheirathete, gesunde, regelmäßig menstruirte Frau, die schon 2mal (das letzte Mal vor 2 Jahren) entbunden war, meldet sich in meiner poliklinischen Sprechstunde mit der Angabe, seit etwa 4 Monaten an Schmerzen im Leib und im Kreuz zu leiden; diese Beschwerden seien plötzlich aufgetreten, dann aber allmählich lästiger geworden; seit einigen Wochen bestehe noch dazu mäßige Leukorrhoe.

Befund: Uterus etwas vergrößert, normal anteflektirt, beweglich, hyperämisch; die Bewegungen desselben sind schmerzhaft. Das rechte Ovarium nicht nachzuweisen, da die eingehendere Untersuchung wegen Schmerzhaftigkeit nicht zulässig ist. Das linke ist erheblich vergrößert, steht tiefer, ist empfindlich gegen Druck. Es fällt gleich auf, dass ein metallhartes, dünnes Stäbchen vom Ovarium zum Uterus geht; durch das ziemlich dünne Scheidengewölbe fühlt man deutlich, dass das fast horizontal verlaufende Stäbchen sowohl mit dem Ovarium in Verbindung steht als mit der Gebärmutter, an deren hinterer Wand, etwas links von der Medianlinie, ungefähr in der Höhe des Orificium internum, sich das Stäbchen inserirt. Der Frau wurde gesagt es stecke ein Fremdkörper im Leib, wahrscheinlich eine Nadel, und der müsse herausbefördert werden; zu diesem Zweck möge sie gleich in das Hospital eintreten. Die Frau schien über die Mittheilung wenig überrascht, sie erinnere sich, sagte sie, dass sie sich vor mehreren Jahren (wie viele weiß sie nicht) eine Nähnadel, die sie zur Befestigung des Unterrockes benutzt hatte, unversehens in den Bauch gestochen habe und dass der Versuch, der Nadel habhaft zu werden, scheiterte. Sie habe dann nie mehr Schmerzen gehabt und hatte an die Sache lange nicht mehr gedacht, bis sie unsere Mittheilung wieder daran erinnert habe. Irgend einen anderen Modus des Eindringens der Nadel in den Körper leugnete sie standhaft, auch später bei wiederholtem Kreuzverhör.

Tags darauf wurde von meinem Assistenten, Dr. Morpurgo, in Chloroformnarkose zur Extraktion des Fremdkörpers geschritten. Nach Fixirung der hinteren Muttermundslippe durch eine Kugelzange wird auf dem Fremdkörper das hintere Scheidengewölbe eingeschnitten. Das Peritoneum wird, nach Eröffnung der Douglas'schen Falte, durch ein paar Nähte an die Vagina befestigt. Der Fremdkörper erscheint bläulich durch zarte Pseudomembranen, die ihn umhüllen; die Membranen werden stumpf getrennt, darauf wird er mit einer Kornzange gefasst

und ohne Schwierigkeit zuerst aus dem Uterus, dann aus dem Ovarium entfernt. Die Nadel stak ungefähr 0,5 cm tief im Uterus und etwa eben so tief im Eierstock. Sie hatte fast horizontal mit einer leichten Abweichung nach oben und außen gelegen. Das Öhrtheil steckte im Uterus, das andere Ende im Ovarium. Nach der Extraktion wurde ein ganz dünner Streifen Jodoformgaze in die Mitte der Wunde eingeführt, die im Übrigen vernäht wurde.

Heilung ohne die geringste Reaktion. Die Beschwerden der Frau hörten sofort auf. Bei der Entlassung, 14 Tage nach der kleinen Operation, ergab die Untersuchung normale Verhältnisse: die Gebärmutter war von normaler Konsistenz, die Bewegungen derselben schmerzlos; das Ovarium viel kleiner, beweglich, nicht mehr empfindlich gegen Druck.

Das herausbeförderte, 4 cm lange, 1 mm dicke Nadelstück gehört offenbar einer großen Stopfnadel an, von welcher die untere Hälfte abgebrochen war. Ein Theil des ebenfalls abgebrochenen langen Nadelöhres ist noch sichtbar. Die Nadel ist rostig. Die Bruchflächen sind rauh und ziemlich scharf.

In den mir zu Gebote stehenden nicht eben sehr reichen Litteraturquellen konnte ich keinen ähnlichen Fall ausfindig machen mit Ausnahme der Fälle von Freund[1], Bandl[2] und Thiery[3]. Vielleicht gehören auch hierher die Fälle von Popoff[4] und die in der Abhandlung von Solowjeff[5] erwähnten; doch liegen mir letztere Arbeiten nicht vor.

Die Aussage meiner Pat. ist nicht glaubwürdig. Es ist eher denkbar, dass, vielleicht zum Zwecke der Fruchtabtreibung, durch fremde Hand die Stopfnadel in die Gebärmutter eingeführt wurde, während welcher Hantirung sie abbrach. Ob dann ein Abort stattgefunden habe oder nicht, ob die Einführung schon geschehen sei während der letzten Schwangerschaft, die dann doch ihren normalen Verlauf genommen hat, lässt sich nicht einmal vermuthen.

Interessant ist auch der Fall, abgesehen von seiner Seltenheit, wegen der durch den Fremdkörper erzeugten Hyperämie des Uterus und Schwellung des Eierstockes und durch das baldige Verschwinden dieser Veränderungen nach Entfernung desselben.

III. Prolapsus uteri completus bei einem neugeborenen Kinde, Spina bifida.

Von

Dr. Ludwig Krause in Warschau.

Wenn bei jungen Frauen, welche noch nie geboren haben, ein Vorfall der Gebärmutter äußerst selten vorkommt, so ist diese Abnormität in der Geschlechtssphäre der Neugeborenen eine so seltene

[1] Centralblatt für Gynäkologie 1887. No. 51.
[2] Ibid. 1889. No. 34.
[3] Ibid. 1892. No. 34.
[4] Frommel's Jahresbericht für 1889.
[5] Ibid. 1892.

Erscheinung, dass man bis jetzt nur einige solche Fälle beobachten konnte.

Bevor ich eine nähere Beschreibung derselben vornehme, will ich den Fall eines vollkommenen Uterusvorfalles, den ich vor Kurzem Gelegenheit hatte zu beobachten, anführen. Derselbe betrifft ein Mädchen, welches von jungen, ganz gesunden Eltern stammt. Die Mutter gebar vor 1½ Jahren zum 1. Male, ohne jede Nachhilfe, ein gut entwickeltes Töchterchen, frei von jeder Verunstaltung, welches sich bis jetzt der besten Gesundheit erfreut. Während der 2. Schwangerschaft fühlte sich die Mutter ganz wohl, empfand keine Unpässlichkeit, fühlte die Bewegungen des Kindes sehr deutlich. Im 9. Monat glitt sie aus und stürzte um; es schien ihr damals »als wenn etwas in ihrem Leibe aus einander reiße«. Während 24 Stunden spürte sie keine Bewegungen des Kindes, dann stellten sich dieselben wieder ein und die Schwangerschaft verlief normal. Die Geburt erfolgte am 16. Oktober vorigen Jahres, ging schnell vor sich und dauerte kaum ¾ Stunden. Das Kind kam in Kopflage zur Welt, war einige Minuten asphyktisch, begann aber zu schreien, sobald man aus der Mundhöhle den Schleim entfernte und es ein wenig mit kaltem Wasser besprengt hatte. Keine künstlichen Athemversuche, kein Druck auf die Brust oder den Bauch wurden angewandt.

Unmittelbar nach der Geburt bemerkte die Hebamme in der Schamspalte des Kindes einen anormalen Körper, der nach einigen Stunden so groß wurde, wie ich ihn bei der Untersuchung gesehen habe. Außerdem war auf dem Rücken eine Geschwulst, welche schnell zunahm, zu bemerken.

Das Kind wurde mir am 5. Tage nach seiner Geburt vorgestellt. Bei der Untersuchung fand ich: ein gut entwickeltes Kind, mit normal gestaltetem Kopfe, welcher von dichtem, schwarzem, ca. 6 cm langem Haar bedeckt war. Die Fontanellen zeigten keine Abnormität, auch ist keine Geschwulst auf dem Kopfe zu bemerken. — Am unteren Theile des Rückens befindet sich eine fluktuirende Geschwulst (Spina bifida) von 16,5 cm Umfang, 19 mm Länge in der Richtung des Rückenwirbels, 64 mm Breite. Diese Geschwulst ist an ihrer Basis mit einer normalen Haut bedeckt, welche desto dünner wird, je mehr sie sich der Spitze nähert. In der Mitte der oberen Fläche der Geschwulst fehlt dieselbe auf einer großen Ausdehnung und an dieser Stelle leuchtet nur ein dünnes Häutchen durch. Die Geschwulst entspricht mehr oder weniger der Gegend zwischen den unteren Lenden- und oberen Kreuzwirbeln. In der Mitte zwischen dem unteren Umkreise der Geschwulst und dem After befindet sich eine Vertiefung in der Gestalt einer 2 cm langen Spalte (Fissura sacralis) von dichtem, 6 mm langem Haar bedeckt. In der Mitte dieser Spalte sieht man eine schmale, längliche, weiße Narbe. Die Analöffnung ist erweitert, Ektropium und Schleimhautprolaps von ca. 4 mm Breite. Der kleine Finger lässt sich leicht ins Rectum einführen. Die oberen und unteren Extremitäten sind gut entwickelt

und zeigen keine Abnormitäten. Das Kind bewegt gut die oberen, die unteren sind in den Knien zusammengezogen, lassen sich aber gut ausstrecken. Es führt mit ihnen keine Bewegungen aus und bei starkem Kneifen und Stechen der Haut lassen sich kaum minimale Bewegungen wahrnehmen. Die Muskeln und die Haut der unteren Extremitäten sind im Vergleich mit den oberen ungemein schlaff. Der Unterleib ist normal und lässt sich keine Geschwulst in der Bauchhöhle herausfühlen. Die äußeren Geschlechtstheile sind normal, die großen und kleinen Labien gut entwickelt. In der Rima finden wir einen länglichen Körper von Schleimhaut bedeckt, der sich bei näherer Besichtigung als Prolaps des Uterus herausstellt. Seine Länge beträgt vorn 32 mm, hinten 34 mm. Die Breite der Portio vaginalis 20 mm, die Breite des äußeren Muttermundes 12 mm. Die Uterushöhle, mit Hilfe einer Sonde bestimmt, beträgt 45 mm. Die vorgefallene Gebärmutter kann man mit dem kleinen Finger umgehen, wobei man bestätigen kann, dass die Scheide nicht tief ist, vorn flacher als hinten. Es hat die vordere Wölbung 2, die hintere 5 mm Länge. Das Hymen ist intakt, erscheint in Gestalt eines Saumes von ungefähr 4 mm Breite. Die Schleimhaut der Scheide ist geröthet, sowohl wie die Schleimhaut der Portio. Keine Sekretion ist zu bemerken. Der Uterus lässt sich zurückschieben, fällt aber sofort wieder heraus. Nach der Einführung der Gebärmutter kann man mit dem Finger die Symphyse betasten und sich überzeugen, dass dieselbe keine Abnormität bietet. Die Untersuchung des Rectums zeigt nichtanormales Ektropium der Schleimhaut der Urethra in geringem Grade. Der Damm ist ziemlich entwickelt, von ungefähr 2,5 cm. Das allgemeine Befinden des Kindes ist befriedigend, Stuhl und Harnentleerungen normal.

Am 24. desselben Monats unternahm ich die Operation der Spina bifida, da ich in dem Befinden des Kindes keine Kontraindikation sah.

Das Kind hat die Operation gut überstanden. Einige Tage darauf befand es sich wohl, schlief in der Nacht, trank gut, Stuhl regelmäßig, Harnentleerung normal. Am 29. erlitt der Zustand des Kindes eine Veränderung. Es schrie nur schwach und wollte nicht trinken. Wie man mir erzählte, hatte es den Mund so fest zugedrückt, dass man ihn auf keine Weise öffnen konnte und es nahm desshalb während der ganzen Nacht fast keine Nahrung zu sich. — Am 30., also 14 Tage nach der Geburt und 8 Tage nach der Operation, starb das Kind. Sektion konnte nicht vorgenommen werden.

Wie aus der oben mitgetheilten Beschreibung zu ersehen ist, hatten wir es mit einer Missbildung, die äußerst selten bei Neugeborenen auftritt — Prolapsus uteri completus congenitus —, wie auch mit einer nicht so selten vorkommenden Spina bifida zu thun.

Als ich die in meinem Bereich liegende Litteratur mit Bezug auf den Uterusvorfall bei Neugeborenen durchblätterte, fand ich die Beschreibung eines Falles von kompletem Uterusprolaps von Qvis-

ling[1], dann die Fälle von Schaeffer[2] und Heil[3] mit einem unkompleten Vorfall der Gebärmutter. Außerdem sind bekannt: eine unvollkommene Beschreibung des Falles Monro, welche ein 3jähriges Mädchen, das mit einem Uterusprolaps behaftet war, betrifft, und der Fall Villaume, welcher der medicinischen Akademie in Paris 1843 mitgetheilt und in der Prager Vierteljahrsschrift 1844 nachgedruckt wurde, als Prolapsus uteri completus congenitus. Es zeigte sich aber aus dem Original, das in der Gaz. méd. de Paris 1843 erschien, dass es die Beschreibung einer angeborenen Umstülpung der Gebärmutter und nicht eines Vorfalles gewesen war. »Il s'agit d'une inversion de l'utérus ....« Dieses ist Alles, was mir gelungen ist in der Litteratur aufzufinden.

In Anbetracht der Seltenheit der besagten Abnormität werde ich mir erlauben, die Fälle, die sich auf dieselbe beziehen, etwas ausführlicher anzuführen.

Der Fall Qvisling[4] betrifft ein Mädchen, das in der Entbindungsanstalt in Christiania in Steißlage ohne jede künstliche Nachhilfe am 17. September 1888 geboren wurde. Die Mutter hatte 3mal gesunde, kräftige und gut gedeihende Kinder zur Welt gebracht. Während der letzten Schwangerschaft wurde sie im 4. oder 5. Monat stark psychisch erschüttert beim Erblicken eines orthopädischen Apparates und empfand dieselbe Erschütterung im 8. Monat, als sie zufälligerweise bei dem Herausholen eines todten Kindes aus einem Brunnen gegenwärtig war. Während der letzten Wochen spürte sie nur schwache Bewegungen des Kindes. Es wurde geboren mit Spina bifida und Pede equinavaro an beiden Seiten, war sonst gut entwickelt und gut ernährt. Am 24. September bekam das Kind Durchfall mit starkem Drängen. An demselben Abend fand man die ersten Erscheinungen des Vorfalles der Vagina. Das Herausfallen des Rectums hatte man schon vor einigen Tagen beobachtet. Am anderen Tage hatte das Kind einen starken Schreianfall, Durchfall mit Drang wurde immer stärker und man bemerkte den gänzlichen Vorfall des Uterus. Derselbe lässt sich wieder einführen, fällt aber sofort wieder heraus. Nach einiger Zeit tritt der Durchfall, der etwas nachgelassen hatte, wieder auf und dauert ohne Unterbrechung 8 Tage. Das Kind wurde unruhig. Es traten Zuckungen auf, Ödem der Glottis; am 4. November erfolgte der Tod.

Sektion: Spina bifida von den Lendenwirbeln bis zum 3. Kreuzwirbel, Unterleibsorgane unverändert, Beckenorgane keine großen Veränderungen, bloß die Ligamente waren schlaff, Cervix etwas vergrößert, Damm gut entwickelt.

[1] Qvisling, Prolapsus uteri completus bei einem neugeborenen Kinde (Archiv für Kinderheilkunde 1891. Bd. XII).

[2] Oskar Schaeffer, Bildungsanomalien weiblicher Geschlechtsorgane aus dem fötalen Lebensalter etc. (Archiv für Gynäkologie Bd. XXXVII. Hft. 2).

[3] Karl Heil, Ein Fall von angeborenem Prolapsus uteri et vaginae incompletus (Archiv für Gynäkologie 1895. Bd. XLVIII).

[4] Qvisling l. c.

Als ätiologisches Moment des obengenannten Leidens nimmt Qvisling den Durchfall, der von starkem Drängen begleitet war, an. Eine solche Entzündung der Darmschleimhaut konnte einerseits eine Schlaffheit der benachbarten Theile, bezw. der Wände der Scheide hervorrufen, andererseits konnte der verstärkte Druck im Leib von oben nach unten in der Richtung der Beckenachse, der das starke Drängen hervorrief, den Vorfall der Gebärmutter verursachen. Er betrachtet die Hypertrophie der Portio vaginalis, eben so die Schlaffheit der Ligamente nicht als Ursache, sondern als Folge des Vorfalles, abhängig von der Stase im Blutumlauf. Ein Zusammenhang zwischen Spina bifida und dem Uterusprolaps ist seiner Meinung nach nicht anzunehmen.

Im Falle Schaeffer[5] wurde eine Hypertrophie der Cervix mit unvollkommenem Prolaps des Uterus und Inversion der Vagina festgestellt. In der normalen Scheide der Frucht konnte man die kugelartige Portio sammt dem äußeren Muttermund bemerken. Das Hymen war geschwunden, das vordere und hintere Scheidengewölbe invertirt. Der Fundus uteri ein wenig gesunken. Spina bifida.

Der Fall von Heil[6] betrifft ein in Schädellage ohne jede Nachhilfe geborenes Kind. Unmittelbar nach der Geburt bemerkte man eine gewisse Abnormität der Geschlechtstheile, wesshalb es nach der Klinik gebracht wurde. Man stellte fest: ein reifes, kräftiges, gut entwickeltes Kind, Gewicht 3400 g, Länge 50 cm. Keine Geschwulst auf dem Kopfe, die Fontanellen stark gespannt. Auf dem Rücken befindet sich eine Geschwulst vom letzten Rückenwirbel bis zum letzten Lendenwirbel. Die oberen Extremitäten normal, die unteren zusammengezogen in den Knien, links Pes varus, rechts Pes planus, die Muskeln schlaff, keine Bewegungen der Extremitäten, keine Reflexe; äußere Geschlechtstheile normal.

Am 3. Tage nach der Geburt bemerkte man das Herausfallen der oberen Hälfte der Scheide sammt der Cervix. Die Uterushöhle beträgt 5,4 cm. Die Schleimhaut der Scheide geröthet, leicht ödematös, Ektropium der Schleimhaut des Afters. Tod am 11. Tage nach der Geburt.

S ktion: Spina bifida, mäßiger Hydrocephalus, angeborener unvollkommener Vorfall der Gebärmutter und der Scheide, Pes varus sinister, Pes planus dexter, Myelo-meningocele, Ductus Botalli ganz offen, Portio vaginalis hypertrophirt im Vergleich mit dem Körper, Ligamenta rotunda sehr dünn und abgeglättet, Ligamenta lata dünn und sehr dehnbar. Beachtenswerth ist auch die abnorme Vertiefung des Douglas'schen Raumes und die ungemein schwache Entwicklung der Binde- und Fettgewebe in den Beckenorganen.

Von allen oben angeführten Fällen hat derjenige von Heil[7] die meiste Ähnlichkeit mit dem, den ich beobachtet habe, nur hat in

[5] Schaeffer l. c.
[6] Heil l. c.
[7] Heil l. c.

meinem Falle ein totaler Uterusvorfall, in Heil's Falle aber nur ein partieller stattgefunden. In beiden Fällen bemerkte man den Vorfall unmittelbar nach der Geburt des Kindes und er trat ohne jede sichtbare Ursache auf. Im Falle von Qvisling[8] besteht der Unterschied darin, dass der Uterusvorfall 8 Tage nach der Geburt erfolgte, bedingt, seiner Meinung nach, durch den langwierigen Durchfall mit Drängen resp. durch den übermäßigen Druck im Leib. Es wäre aber nur der Grund des Uterusprolapses. Die Ursachen aber desselben liegen hauptsächlich in den anatomisch-pathologischen Veränderungen der Beckenorgane, welche die Gebärmutter in ihrer normalen Lage erhalten.

Die gebärenden Frauen unterliegen so mannigfachen Einflüssen während der Schwangerschaft und der Geburt, dass sich bei ihnen die Ursachen des Uterusprolapses leicht erklären lassen. Nach der Meinung von Fritsch[9] findet schon während der Schwangerschaft das Schwinden des Fettes im Allgemeinen wie auch in den Beckenorganen statt, und als Folge davon die Schlaffheit der Ligamente, der Scheide und des ganzen Apparates, der den Uterus in seiner normalen Lage festhält. Berücksichtigen wir noch die unkomplete Involution des Uterus nach der Geburt, seinen vergrößerten Umfang und Gewicht, die Schlaffheit der Vagina, das Zerreißen des Dammes, was in solchen Fällen geschehen kann, so werden wir eine genügende Anzahl von Momenten haben, welche einen Vorfall der Gebärmutter einleiten können.

Anders liegen die Verhältnisse bei Frauen, die nicht geboren haben. Hier sind die Ansichten der Autoren verschieden und es werden verschiedene Gründe, die den Uterusvorfall hervorrufen können, angeführt. Die wichtigsten Ursachen aber sind die, welche Veränderungen in den Organen und Ligamenten des Beckens, von denen die normale Lage des Uterus abhängt, herbeiführen. So beobachtete Schuh im Jahre 1860 einen kompleten Uterusvorfall bei einem 22-jährigen Mädchen, welches an einer Bauchfellentzündung starb. Den Prolaps schreibt er dem weiten Becken, der Hypertrophie des Uterus und der ungewöhnlichen Tiefe des Douglas'schen Raumes zu, was bei der Sektion bestätigt wurde.

Im Falle von Liebman[10] fand der Prolapsus uteri bei einem 17jährigen Mädchen, welches nie geboren hatte, statt. Dasselbe war von sehr schmächtigem Körperbau, kränklich seit ihrer Kindheit und mit angeerbter Schwindsucht behaftet. Seit ihrem 11. Jahre war sie genöthigt schwer zu arbeiten, um ihr Brot zu erwerben. Seit 2 Jahren hatte sie bemerkt, dass während des starken Hustens und während der Entleerung in der Schamspalte eine Geschwulst auftrat. Diese Geschwulst vergrößerte sich. Seit 2 Jahren begannen ihre Kräfte zu

[8] Qvisling l. c.
[9] Fritsch, Die Lageveränderungen der Gebärmutter 1881.
[10] Liebman, Fall von Prolapsus uteri und vaginae bei einer 17jährigen virginalen Nullipara. Centralblatt für Gynäkologie 1891. No. 41.

schwinden, sie hustet stark und schwitzt in der Nacht, hat eine starke Lungen- und Pleuraentzündung durchgemacht. Pat. war im Allgemeinen sehr abgezehrt und schlecht ernährt, von elendem Aussehen, die Schleimhäute blass, die Muskeln schwach. Als ätiologisches Moment in diesem Falle nimmt Liebman das starke Wirken des Druckes im Leib an, hervorgerufen durch den langjährigen heftigen Husten bei der allgemeinen Schwäche des Körpers und der schon vorher stattgefundenen Schwäche und Schlaffheit der Ligamente, der Muskeln des Fundus uteri und Wände der Scheide.

Einen ähnlichen Fall beschrieb auch Stępkowski[11] aus der Frauenabtheilung von Dr. Neugebauer im Jahre 1895.

In seiner Dissertation im Jahre 1787 erwähnt Klinge, dass Nonnen oft dem Uterusprolaps unterliegen, als Folge des langen Stehens und des Singens. Beigel aber behauptet, dass dazu mehr der in den Klöstern gepflegte Onanismus beiträgt, denn die Geschlechtsexcesse, welche die Schwäche der Muskeln des Fundus uteri und der Wände der Vagina hervorrufen, sind die Hauptmomente, die den Uterusprolaps bei jungen Mädchen herbeiführen.

Wir sehen also, dass bei dem Vorfall der Gebärmutter die wichtigste Rolle die Beckenorgane resp. der ganze Apparat, der den Uterus in seiner Lage erhält (Bauchfell, Ligamente, Vagina), spielen und alle Leiden des Körpers, sei es allgemeine oder örtliche, welche krankhafte Veränderungen in diesem Apparat hervorrufen, können bei günstigen Bedingungen zum Uterusprolaps beitragen.

Wir wissen, dass auf schwere, langwierige und abzehrende Krankheiten ein Schwund des Fettes und Senkung der Unterleibsorgane, Gedärme und Nieren folgt. Wenn das Schwinden des Fettes in den Beckenorganen stattfindet und auf diese Weise die Schlaffheit der Ligamente entsteht, so genügt irgend ein äußerlicher Anstoß, wie ein vermehrter Druck im Unterleib, ein Sturz aus einer gewissen Höhe oder das Tragen schwerer Gegenstände (Winckel), Blähungen bei Dysenterie (Emmet), damit der Uterus herausfalle.

Winckel[12] beobachtete mehrere Jahre hindurch Fälle, wo der Damm gänzlich fehlte und die Gebärmutter nicht vorfiel; ein Beweis, dass der Uterus, auch ohne gestützt zu sein, nicht herausfällt, bei genügender Stärke der Ligamente und normaler Lage.

Prochownick[13] beschreibt einen Totalprolaps des doppelten Uterus bei einem 20jährigen Mädchen, bei der ein Fehlen des Dammes angeboren war. Trotz 2 solcher günstigen Momente menstruirte das Mädchen während 5 Jahren normal und man bemerkte keinen Vorfall der Gebärmutter. Er bildete sich erst, als es genöthigt war

---

[11] Stępkowski, Cadkowite wypadnięcie mociey i pochwy u nedodij dziewagny. Gaz. lekarska 1895. No. 23.

[12] Winckel, Lehrbuch der Frauenkrankheiten 1886.

[13] Prochownick, Virginaler Totalprolaps entstanden durch Zusammentreffen von angeborenem Fehlen des Dammes und Doppelbildung der Genitalien. (Archiv für Gynäkologie 1881. Bd. XVII.)

schwer zu arbeiten und sich sehr schlecht ernährte. Nach einigen Monaten solcher Lebensweise magerte das Mädchen sehr ab, wahrscheinlich wurden die Ligamente und die Vagina schlaff und es erfolgte ein kompleter Vorfall.

Wenn wir den von uns beobachteten Fall erwägen, müssen wir uns die Frage vorlegen, was die Ursache des kompleten Vorfalles des Uterus war. Wie aus der oben angeführten Beschreibung zu ersehen ist, war kein Mangel in den Becken- und Weichtheilen vorhanden, weder der Damm noch die Symphyse fehlten, was den Prolaps erklären könnte. Die Portio vaginalis war zwar hypertrophisch, es war aber nur ein Ödem, entstanden in Folge des Prolapses, das in solchen Fällen gewöhnlich beobachtet wird. Dieses Ödem entsteht in Folge der Stase im Blutumlauf, welche der Druck hervorruft. Die mikroskopische Untersuchung von Küstner[14] bestätigt dies vollkommen. Ich mache aber aufmerksam, dass sowohl in unserem Falle, wie in allen oben erwähnten Fällen des Uterusprolapses bei Neugeborenen, Spina bifida vorhanden war und dass in allen den Fällen, wo Sektion gemacht werden konnte, dieselbe eine sehr schwache Entwicklung der Binde- und Fettgewebe der Beckenorgane, so wie eine Schlaffheit und übermäßige Dehnbarkeit der Ligamente erwies. Wenn auch in unserem Falle keine Sektion stattfand, setze ich voraus, dass eben solche Veränderungen zu finden gewesen wären. Meiner Meinung nach, trotz der Behauptung von Qvisling[15], besteht ein gewisser Zusammenhang zwischen der Spina bifida und den anatomisch-pathologischen Veränderungen der Beckenorgane, nämlich: in Folge der Spina bifida und der anormalen Entwicklung des unteren Abschnittes des Rückenmarks findet eine anormale Entwicklung und ungenügende Ernährung der Beckenorgane, ein schwach entwickeltes Bindegewebe, Mangel an Fettgewebe, Schlaffheit der Ligamente und Muskeln des Fundus uteri statt.

Wir können also mit Heil[16] die Spina bifida als mittelbare und die in Folge ihrer Anwesenheit bestehende ungenügende Entwicklung der Beckenorgane, als unmittelbare Ursache des Uterusprolapses annehmen.

Bei der Demonstration des Falles von Schaeffer in der morphologischen Gesellschaft machte auch Winckel auf die Möglichkeit eines Uterusprolapses aus Gründen, welche von dem centralen Nervensystem abhängen, aufmerksam. Hierher dürfte man auch den Fall von Veit[17] zählen. Er betrifft ein 14$^1/_2$jähriges Mädchens, welches noch nicht menstruirte, und bei welchem man einen totalen retroflektirten Uterusprolaps und eine fast vollkommene Inversion der Vagina feststellte. Das Mädchen kam zur Welt mit einem Buckel,

---

14 Küstner, Veit's Handbuch der Gynäkologie 1897.

15 Qvisling l. c.

16 Heil l. c.

17 J. Veit, Kasuistische Mittheilungen aus der Gynäkologischen Universitätsklinik zu Berlin (Zeitschrift für Geburtshilfe und Gynäkologie 1878. Bd. II).

der sich in der Gegend der unteren Brustwirbel befand und immer größer wurde. Zwischen den unteren Lendenwirbeln und dem Kreuzbein liegt eine Vertiefung, die auf ihrem Grunde ein dichtes Bündel ziemlich langen blonden Haares zeigt. Die oberen und unteren Extremitäten sind etwas gebogen, die Epiphysen verdickt, alle Gelenke etwas gelockert. Der Körper des Uterus liegt außerhalb der Schamspalte, die Portio vaginalis ist nicht vergrößert.

Veit giebt als Grund des Prolapses die Hypertrophie des Uterus, welche kurz vor der Pubertät eintrat, bei der schon vorher bestandenen Lockerung der Ligamente an. Es ist wahrscheinlich, dass die ungenügende Ernährung der Beckenorgane resp. der Ligamente des Uterus abhängig war, außer von der Missbildung des ganzen Rückenwirbels und Markes, noch von der ungenügenden Ernährung des unteren Abschnittes des Rückenmarkes in Folge der Spina bifida occulta, die natürlich in so geringem Grade bestand, dass es zu ernsteren Veränderungen im Körper nicht kam. — Nach Virchow nämlich ist die Hypertrichosis lumbalis, welche in diesem Falle vorkam, ein pathognomisches Zeichen der Spina bifida occulta.

Zu unserem Falle wiederkehrend, müssen wir annehmen, dass in Folge der Spina bifida, also ungenügender Entwicklung des unteren Abschnittes des Rückenmarks, die Ernährung der Beckenorgane mangelhaft war, daher das Schwinden des Fettgewebes, Lockerung des ganzen den Uterus stützenden Apparates; unter solchen Umständen war natürlich der Uterus sehr leicht zum Prolaps geneigt.

Was aber das hervorrufende Moment gewesen war, ist schwer zu entscheiden. Im Falle von Qvisling[18] war dieses Moment das starke Drängen, welches den langwierigen Durchfall begleitet hat, der übermäßige Druck im Unterleib.

In unserem Falle kam nichts Ähnliches vor; das Kind hatte von dem ersten Augenblick an normale und leichte Entleerungen, vielleicht zu leichte in Folge der Erweiterung der Analöffnung, es stellten sich keine starken Schreianfälle ein. Es kann also sehr möglich sein, dass schon der leichte Druck auf den Leib, dem das Kind während der Geburt unterlag, genügte, um den Uterusprolaps hervorzurufen.

---

1) **Menge** und **Krönig.** Bakteriologie des weiblichen Genitalkanals.

Leipzig, **Arthur Georgi,** 1897.

Die vielen sich widersprechenden Arbeiten über die Bakteriologie der weiblichen Genitalien ließen es als eine unerlässliche Pflicht erscheinen, dass diese Frage durch kontrollirende Arbeiten klar gelegt wurde.

---

[18] Qvisling l. c.

Dieser großen und mühsamen, aber auch dankenswerthen Aufgabe haben sich die Verff. unterzogen. Es soll gleich im Anfang gesagt sein, dass die Gynäkologen zweifellos den Verff. zu großem Danke verpflichtet sind, und dass das Buch das größte Interesse bei allen Fachkollegen finden wird.

Die Mikroflora des weiblichen Genitalkanals steht in so enger Beziehung zu den Krankheitserscheinungen desselben, dass ihre bakteriologische Erforschung schon längst eine dringende Forderung war. Ein Blick auf die der vorliegenden Arbeit beigegebenen Litteraturverzeichnisse zeigt uns, bis zu welchem Umfange sich die Versuche gehäuft haben, in das Dunkel dieses Gebietes Licht zu bringen. Die Resultate dieser Bemühungen waren aber nicht derart, dass sie unbestritten wissenschaftliche Anerkennung finden konnten, und es ist daher eine Arbeit mit Freuden zu begrüßen, welche die bisherigen Veröffentlichungen einer erneuten Prüfung unterzieht und die schwierigen Untersuchungen mit großem Fleiße und peinlicher Sorgfalt in einem Umfange weiterführt, der weit über den Rahmen des bis jetzt auf diesem Gebiet Geleisteten hinausgeht. Die Verff. haben Arbeitstheilung derart beliebt, dass der I. Theil des umfangreichen Werkes, welcher die Bakteriologie des Genitalkanals der nichtschwangeren und nichtpuerperalen Frau behandelt, von M. bearbeitet ist, während der II. Theil, über die Bakteriologie der schwangeren, kreißenden und puerperalen Frau, K. zum Verf. hat. Der Werth der Arbeiten beruht einmal in der Größe des herangezogenen Materials und in den wissenschaftlich einwandsfreien Untersuchungsmethoden, und zweitens in den bemerkenswerthen, rein objektiv dargestellten Ergebnissen, zu welchen sie geführt haben und welche von großer Bedeutung für die Praxis sind. Eine eingehende Besprechung des Inhaltes lässt der hier zur Verfügung stehende Raum natürlich nicht zu, vielmehr müssen wir uns darauf beschränken, aus der Fülle des Stoffes die wesentlichsten Schlussfolgerungen zusammenzufassen.

Aus dem 1. Bande, der die Bakteriologie der äußeren und inneren Geschlechtsorgane der nichtschwangeren Frau der Reihenfolge nach behandelt, sei Folgendes hervorgehoben:

An der normalen Vulva ist die Bakterienflora eine sehr wechselnde. Die Hauptmasse der Vestibulumbakterien entstammt der Scheide und setzt sich aus obligat anaëroben Saprophyten zusammen; doch sind unter ihnen auch öfter infektiöse Bakterien wie der Staphylococcus pyogenes aureus, der Streptococcus pyogenes, das Bacterium coli commune, der Gonococcus Neisser und der Bacillus tuberculosis zu finden.

Die erkrankte Vulva kann aus ihrem Gewebe infektiöse Bakterien in das Vulvasekret übertreten lassen. Eine specifisch gonorrhöische Vulvitis existirt wahrscheinlich weder bei Erwachsenen, noch bei Kindern. Ob die normale Urethra überhaupt Keime enthält, ist unentschieden. Die eitrige Entzündung der Harnröhrenschleimhaut

ist fast ausschließlich durch den Gonococcus bedingt; eben so die meisten Fälle von Bartholinitis. Das Gebiet der Vulva ist also nicht immer aseptisch, was in der Geburtshilfe und gynäkologischen Chirurgie berücksichtigt werden muss.

Davon scharf zu trennen ist die Vagina, deren Bereich, wenn auch unter normalen Verhältnissen reich an saprophytischen Bakterien, doch gewöhnlich aseptisch ist. Die Mikroorganismen, welche sich während der ganzen Lebenszeit des Weibes in dem normalen Scheidensekret in größter Masse nachweisen lassen und in Kokken-, Stäbchen- und Spirillenform sich zeigen, sind zumeist obligate Anaërobien; einige derselben wachsen auch fakultativ aërob auf sauer reagirendem Nährboden, andere sind auf den gebräuchlichen künstlichen Nährböden überhaupt nicht zum Wachsthum zu bringen. Die von Hause aus schwach saure Reaktion des Scheidensekretes wird beeinflusst durch physiologisch oder pathologisch vermehrte oder verminderte Sekretabsonderung, durch Beimischung von Uterussekret und durch äußere Einflüsse und kann auch unter sonst normalen Verhältnissen amphoter und alkalisch werden. Dieses Scheidensekret übt zu jeder Zeit des Lebens eine experimentell nachweisbare, sich nur in einer bestimmten Richtung bewegende bakterienfeindliche Wirkung aus und zwar allen Keimen gegenüber, welche auf alkalisch reagirendem Agar in Plattenform gedeihen, also auch allen fakultativ aëroben Infektionskeimen gegenüber. Diese Wirkung ist schon wahrnehmbar in der keimfreien Scheide des Neugeborenen, welche Kraft dieser kongenitalen Eigenthümlichkeit unter den Keimen, die in das kindliche Scheidensekret von außen einzudringen versuchen, eine Zuchtwahl trifft. Sie ist am kräftigsten in der keimhaltigen Scheide der Kinder und der Virgo intacta und während der Schwangerschaft, weniger kräftig in der Scheide der geschlechtsreifen, nichtschwangeren und der klimakterischen Frau. Ja bei dem geschlechtsreifen nichtschwangeren Weib kann dieser Selbstschutz verloren gehen und es kommen zuweilen in dem Scheidensekret Bakterien vor, welche auch auf alkalisch reagirendem Agar in Plattenform wachsen können, in seltenen Fällen sogar pyogene Infektionserreger. Desshalb soll die Scheide nichtschwangerer Frauen vor Operationen, welche ihr Gebiet irgend wie tangiren, durch antiseptische Maßnahmen möglichst keimarm gemacht werden.

Die stets bakterienreiche Pars copulationis ist durch den äußeren Muttermund scharf abgegrenzt von der gewöhnlich keimfreien Pars gestationis des Genitalsystems. Weder im Sekret, noch im Schleimhautgewebe der normalen Cervix wie Uterus, auch nicht, wenn sie die Merkmale der chronischen Endometritis zeigen, leben Bakterien, welche auf unseren gebräuchlichen Nährböden gedeihen; ausgenommen der Gonococcus und der Bacillus tuberculosis. Die Mehrzahl der Fälle von chronischer Endometritis steht in ätiologischer Beziehung zum Gonococcus Neisser, einzelne Fälle wahrscheinlich zu den Infektions- und Intoxikationskeimen, welche außer dem Gonococcus

die puerperale Endometritis verursachen. Die chronische Endometritis der nichtschwangeren Frau wird jedoch durch diese Mikroorganismen selbst nicht unterhalten.

Der Cervicalkanal ist unter gewöhnlichen Verhältnissen nicht nur selbst frei von Keimen, sondern er schützt auch die Uteruskörperhöhle vor dem Eindringen aller Mikroorganismen, außer dem Gonococcus Neisser, welcher vermuthlich auf Grund seiner Fähigkeit, das gesunde Epithel zu invadiren, spontan in die Uterushöhle vordringen kann. Die Schutzkraft des Cervicalkanals beruht auf physikalischen und chemischen Momenten. Der Cervicalschleim besitzt baktericide Eigenschaften. Es kann trotzdem im Uteruscavum zu einer Bakterienvegetation kommen, wenn dort todter Nährboden oder Schleimhautwunden vorhanden sind und fakultativ anaërobe Mikroorganismen entweder artificiell hinaufgetragen werden oder nachdem die Schutzwirkung der Cervix durch pathologische Processe aufgehoben ist.

Was weiterhin die normalen Tuben anbetrifft, so sind diese immer keimfrei; dasselbe gilt von den Hydro- und Hämatosalpinxsäcken, bei welchen selbst der Gonococcus keine ätiologische Rolle zu spielen scheint. Anders steht es mit der Pyosalpinx. Der Inhalt und die Wandungen von Eitertuben sind zwar auch überwiegend keimfrei, doch lässt sich in ca. 25% der Fälle als ätiologisches Moment der Salpingitis purulenta der Gonococcus nachweisen, während in ca. 10% der Bacillus tuberculosis der Pyosalpinxerreger ist. Sehr viel seltener kommen der Streptococcus pyogenes, vereinzelt der Staphylococcus pyogenes und anaërobe Infektionserreger in Betracht. Bei unkomplicirter Eitertube finden sich die Infektionserreger immer in Reinkultur vor, abgesehen von der möglichen Symbiose zwischen Gonokokken und Tuberkelbacillen. Temperatursteigerungen liefern nach den klinischen Beobachtungen keinen Anhalt für eine differentielle Bestimmung der Ätiologie der Salpingitis purulenta.

Die gesunden Eierstöcke sind wie alle gesunden Organe des Körpers als keimfrei anzusehen. Wie häufig die chronische Oophoritis auf bakterielle Einwirkung zurückzuführen ist, und welche Keimarten bei ihrer Erzeugung eine Rolle spielen, ist völlig unaufgeklärt. Die meist einseitigen follikulären Pseudoabscesse bei Pyosalpinx weisen auf einen Zusammenhang mit der Ovulation hin, während die isolirten Eierstocksvereiterungen ohne gleichzeitige purulente Tubenerkrankung sich vermuthlich alle auf eine Metastasirung vom septisch inficirten puerperalen Endometrium zurückführen lassen, und welche daher sowohl durch pyogene Streptokokken, als durch Gonokokken veranlasst sein können.

Bei den bakteriellen Erkrankungen des Peritoneums beim Weib, welche spontan entstehen, kommen, abgesehen von den Peritonitisfällen, welche im Verlauf von schweren puerperalen Infektionen auftreten, neben Darmbakterien als Peritonitiserregern eigentlich nur Gonokokken und Tuberkelbacillen in Betracht.

Im II. Theil behandelt K. die Bakteriologie der schwangeren, kreißenden und puerperalen Frau und kommt zu folgenden Ergebnissen:

Das Scheidensekret Schwangerer reagirt durchweg sauer. Demselben wohnt eine baktericide Kraft inne allen Mikroorganismen gegenüber, welche auf alkalischem Nährboden in Plattenform gedeihen, also auch allen fakultativ anaëroben Infektionserregern gegenüber. Diese Kraft ist unabhängig von der Art des Sekretes und unabhängig von der Art der vorhandenen Scheidensaprohpyten. Sicher ist, dass kein mechanischer Reinigungsprocess vorliegt. Eine Unterscheidung zwischen normalem und pathologischem Scheidensekret Schwangerer im Sinne Döderlein's ist in Bezug auf den Verlauf des Wochenbettes bedeutungslos. Auch aus dem Touchiren erwächst den Schwangeren mit sogenanntem pathologischen Sekret keine Gefahr.

Es ist durch einfache antiseptische Spülung nicht möglich, absichtlich oder zufällig in den Scheidenkanal eingeführte Mikroorganismen zu vernichten. Die Scheidenspülungen entfernen mechanisch und zerstören chemisch das Scheidensekret, wodurch die baktericide Kraft der Scheide für eine gewisse Zeit aufgehoben wird.

Die Keimarten der Scheidenflora Schwangerer sind mit wenigen Ausnahmen anaërobe Bakterien. Der Grad der Anaërobiose ist jedoch sehr verschieden. Die in Form und Anordnung sich oft gleichenden Stäbchenbakterien der Scheide zeigen ein sehr verschiedenes kulturelles Verhalten. Es kann im Sekret eine Symbiose von verschiedenen Arten von Saprophyten, ja von obligat anaëroben mit exquisit aëroben Keimarten vorliegen.

Die im mikroskopischen Bild häufig sichtbaren Kugelbakterien sind nicht identisch mit den infektiösen Streptokokken und Staphylokokken. Es kommt ausnahmsweise vor, dass zu verschiedenen Zeiten sich verschiedene Saprophyten im Sekret einer Scheide aufhalten.

In der Scheide der Wöchnerinnen leben die pyogenen Keime: der Staphylococcus pyogenes aureus, der Streptococcus pyogenes, ferner das Bacterium coli commune unter normalen Verhältnissen nicht als Saprophyten. Die im Scheidensekret einer nicht inficirten Wöchnerin unter normalen Verhältnissen sichtbaren Mikroorganismen sind zum größten Theil obligat anaërobe Bakterien.

Der Vergleich der bakteriologischen Befunde bei der Aussaat des Scheidensekretes von einer Frau einige Zeit vor der Geburt und im Frühwochenbett zeigt, dass das Verhalten der Scheidenflora im Wochenbett in der größten Zahl der Fälle verschieden ist von dem in der Schwangerschaft.

Laboratoriumsversuche, im Lochialsekret pyogene Keime zu züchten, ergeben, dass das Scheidensekret in den ersten Tagen des Wochenbettes seine baktericide Kraft verliert, sie aber am Ende der 1. Woche des Puerperiums wiedererlangt. Einige klinische Beobachtungen erlauben denselben Schluss zu ziehen.

Ein funktionelles Fieber in der Geburt, hervorgerufen durch gesteigerte Muskelarbeit während des Kreißens, giebt es nicht, vielmehr lässt jede Temperatursteigerung in der Geburt auf einen pathologischen Vorgang im Organismus der Kreißenden schließen.

Das Fruchtwasser der gesunden Kreißenden ist steril. Bei 21 fiebernden Kreißenden wurde das Fruchtwasser keimhaltig gefunden. In 15 Fällen waren die gezüchteten Keime anaërober Natur, 3mal fand sich Bacterium coli commune, je 1mal Streptococcus pyogenes und Staphylococcus pyogenes aureus.

Eine Symbiose von pathogenen Keimen mit Fäulnisbakterien scheint nicht selten beobachtet zu sein. In sämmtlichen vom Verf. beobachteten Fällen war der Keimgehalt der Fruchthöhle gefolgt von einem Keimgehalt der Uterushöhle im Wochenbett. Diese Infektion des puerperalen Endometriums hat in der größten Zahl der Fälle einen erneuten Anstieg der Körperwärme eine gewisse Zeit post partum zur Folge. Die klinischen Symptome während der Geburt, Pulsfrequenz und Temperaturhöhe geben nur ein unsicheres Bild für die nachfolgende Wochenbettserkrankung.

Der intra-uterine Fruchttod bei keimhaltiger Fruchthöhle ist meistens auf eine Resorption der Toxine von der Lunge oder dem Magen-Darmkanal aus zurückzuführen. Eine Allgemeininfektion des Fötus kann auf demselben Wege durch Aufnahme der Bakterien in die Blutbahn oder Lymphwege erfolgen. Bemerkenswerth ist die durch Thierversuche bestätigte Beobachtung, dass eine anaërobe Bakterienart wahrscheinlich erst in der Agone oder post mortem in den kindlichen Organismus eindringt und sich hier auf dem Wege der Blut- oder Lymphbahn unter starker Gasbildung vermehrt. Eine schnelle Entbindung bei Fieber in der Geburt ist geboten schon mit Rücksicht auf die Erhaltung des kindlichen Lebens, oder bei todter Frucht, um den Fäulnisbakterien den Nährboden zu entziehen.

Antiseptische Ausspülungen der Fruchthöhle während und nach der Geburt scheinen wenig oder gar keinen Einfluss auf den Verlauf des Wochenbettes auszuüben.

Unter normalen Verhältnissen ist die puerperale Uterushöhle keimfrei. Jeder Keimgehalt des Uteruscavum in puerperio hat entweder Störung des Allgemeinbefindens oder eine lokale Entzündung zur Folge. Nur solchen Bakterien ist ein Fortkommen in der Uterushöhle bezw. im Endometrium ermöglicht, welche entweder als Parasiten des Menschen die Fähigkeit besitzen, in das Gewebe des Endometriums einzudringen und den Kampf mit der lebenden Zelle siegreich zu bestehen, oder als Saprophyten solche, welchen der Sauerstoffmangel für ihr Fortkommen gerade erwünscht ist. Als Infektionsherd beim Puerperalfieber ist in den meisten Fällen die Placentarstelle anzusehen; zuweilen ist außerdem auch das Gefäßgebiet des Endometriums inficirt. Der anatomische Bau der Placentarstelle macht das Puerperalfieber zu einer specifischen Wundinfektionskrankheit.

Unter den Infektionskeimen steht an Bedeutung voran der Streptococcus pyogenes. Er fand sich nach Verf.s Untersuchungen in 19% der fieberhaften Wochenbetten überhaupt. Die klinischen Symptome der Streptokokken-Wochenbetterkrankungen können bedingt sein durch die Invasion der Bakterien selbst in den Organismus, oder durch die Einwirkung ihrer Stoffwechselprodukte. Die Invasion erfolgt vom primären Infektionsherd per continuitatem durch Lymph- oder Blutbahn, oder auf metastatischem Wege durch inficirte Thromben. Ob die Schwere der klinischen Erscheinungen in Bezug steht zur Virulenz der Bakterien, bleibt eine offene Frage. Die lokale Therapie bei Endometritis streptococcica, bestehend in antiseptischen Ausspülungen, erscheint machtlos. Statistisch lässt sich ein Erfolg dieser Therapie nicht nachweisen.

Außer den Streptokokken spielen anaërobe Bakterien eine Rolle beim Puerperalfieber. Sie haben in jedem Falle lokale Erscheinungen zur Folge, in einer gewissen Zahl von Fällen können sie auch Allgemeinerscheinungen hervorrufen. Die regionären und allgemeinen Erscheinungen bei der Endometritis anaërobica können sowohl durch Resorption der am primären Infektionsherd gebildeten Toxine bedingt sein, als auch in beschränktem Maße durch Kontinuitäts- bezw. metastatische Infektion. Die subjektiven Beschwerden, wie die Temperatur- und Pulsveränderungen, sind geringer als bei der Endometritis streptococcica.

Der Gonococcus als Erreger einer Endometritis in puerperio wurde bei einer Serie von 296 fiebernden Wöchnerinnen 31mal gefunden. Die Krankheitserscheinungen bei der Endometritis gonococcica sind geringer als bei den anderen Endometritiden, ja es kann bei derselben jede Temperatursteigerung im Frühwochenbett fehlen. Die Ausbreitung des Gonococcus vom primären Herd in benachbarte Gebiete geht relativ sehr langsam vor sich und machen sich daher die Erscheinungen der Kontinuitätsinfektion häufig erst im Spätwochenbett geltend. Wegen der Häufigkeit und Hartnäckigkeit dieser Kontinuitätsinfektionen aber ist die Prognose quoad functionem ungünstiger als bei den anderen Endometritiden.

Eine Mischinfektion im Sinne Bumm's, d. h. eine deuteropathische Infektion des Endometriums mit pathogenen Keimen auf dem Boden einer schon bestehenden Endometritis gonococcica wird vom Verf. auf Grund seiner Beobachtungen geleugnet.

Seine Ansicht über die Autoinfektion des Genitalschlauches der Wöchnerin fasst der Verf. wie folgt zusammen:

1) Eine autogene Infektion mit endogenen Bakterien der Scheide ist für den Streptococcus pyogenes, den Staphylococcus pyogenes aureus, das Bacterium coli nicht anzunehmen, da diese pathogenen Bakterien nachgewiesenermaßen nicht als Saprophyten in der Scheide leben können. Bei der Infektion mit pathogenen anaëroben Bakterien ist diese Art der Infektion vorläufig nicht sicher zu verneinen, weil es nicht gelungen ist, für die verschiedenen pathogenen an-

aëroben Bakterien den sicheren kulturellen Unterschied von den in der Scheide der Schwangeren normal vorkommenden saprophytisch lebenden anaëroben Bakterien zu erbringen.

2) eine autogene Infektion mit den endogenen Bakterien der intakten Haut ist für alle puerperalen Processe möglich.

In Vorstehendem haben wir uns mit einem kurzen Auszug der wesentlichsten Resultate begnügen müssen, welcher aber hoffentlich den Zweck erfüllt, zu einem eingehenden Studium der Arbeiten anzuregen, denn die bedeutenden Ergebnisse können nach ihrem Werthe nur beurtheilt werden, wenn wir den Gang der sorgfältigen Untersuchungen kennen lernen.

Jeder Forscher wird außerdem aus dem Werke eine Fülle von Anregung zu selbständiger Arbeit entnehmen, ist doch das Gebiet ein so großes, dass die Kraft des Einzelnen es nicht zu erschöpfen vermag.

Die Verff. aber haben das Verdienst, die Wissenschaft in hervorragender Weise gefördert zu haben und vorliegendes Buch gehört unzweifelhaft zu den bedeutendsten Erscheinungen der neueren Fachlitteratur.

Dietrich (Bonn).

Berichte aus gynäkol. Gesellschaften u. Krankenhäusern.

2) Gesellschaft für Geburtshilfe zu Leipzig.

454. Sitzung vom 15. Februar 1897.

Vorsitzender: Herr Zweifel; Schriftführer: Herr Donat.

Der Vorsitzende eröffnet die Sitzung mit einem Nachruf auf Sir Spencer Wells.

Die Anwesenden erheben sich zum Andenken an den verstorbenen Gelehrten und Forscher von ihren Plätzen.

Nach einigen geschäftlichen Mittheilungen, die Sitzungsberichte betreffend, und nach Vorlegung des nunmehr gedruckten Kataloges der Gesellschaftsbibliothek spricht

I. Herr Port: Über Drainage der Bauchhöhle nach Mikulicz.

M. H. Dass man von der Drainage der Bauchhöhle nach Köliotomien immer mehr zurückgekommen ist, kommt theils von der verfeinerten Technik und Vervollkommnung der Aseptik, die den guten Erfolg der Operation viel sicherer gemacht haben, zum großen Theil aber auch daher, dass die Drainage das nicht geleistet hat, was man von ihr erwartete.

Wenn ich dennoch einer Drainageart das Wort rede, so geschieht es desshalb, weil ich die Methode von Mikulicz für die vollkommenste halte, welche mehr leistet als die anderen Arten.

Ihr Werth, bei Unmöglichkeit, eine intraperitoneale Blutung zu stillen, ist so allseitig anerkannt, dass ich auf die früheren Arbeiten verweisen kann. Aber auch wenn man eine Infektion der Bauchhöhle fürchtet und sich desshalb scheut, das Abdomen zu schließen, leistet diese Methode Vorzügliches.

Man ging früher von der Ansicht aus, die Bauchhöhlendrainage solle in ähnlicher Weise sekretableitend wirken wie die Drainage bei einem Empyem oder Abscess. Man gebrauchte Röhren aus Gummi oder Glas. Aber diese Röhren waren bald mit Blutgerinnseln ausgefüllt, bald waren die Öffnungen durch angelagerte Darmschlingen verstopft, oder der ganze Drain war in Granulationen

eingehüllt. Delbet fand solche Granulationsbildung schon nach 48 Stunden.

Diese einfache Art kam bald in Misskredit, als man die Hebewirkung der Gaze erkannt hatte — sogenannte Kapillardrainage. Hier war allerdings der Verband bald ganz durchdränkt von Sekret, aber die Gaze lässt eben nur Serum durch ihre Poren durch. Es findet somit mehr eine Filtration der Sekrete statt als eine Ableitung derselben. Alle körperlichen Elemente bleiben zurück, und gerade um die Wegschaffung dieser war es dem Operateur zu thun.

Auch die kombinirte Methode — Glaskanüle mit Gaze gefüllt, Sänger — hat sich nicht bewährt.

Hatte sich so die Drainage praktisch als untauglich zur Sekretableitung gezeigt, so kamen noch die Experimente von Wegner dazu, welcher zeigte, bei der Sektion von an Peritonitis Gestorbenen, dass in den ersten Tagen bei den rapid verlaufenen Fällen anatomisch nichts als Gefäßinjektion, Trübung der Serosa oder höchstens Faserstoffgerinnsel vorhanden sind. Von der Nothwendigkeit einer Sekretableitung kann nicht die Rede sein, es ist kein Sekret da, das stagnirt.

Die Ableitung von Wundsekret kann nicht der Zweck der Drainage sein, ihr Nutzen liegt nach einer ganz anderen Seite hin.

Was die Infektion in der Bauchhöhle so besonders gefährlich macht, ist die rasche Verbreitung der schädlichen Stoffe über die ganze Serosa durch die peristaltische Bewegung der Därme. Bei der hochausgebildeten Technik, mit welcher wir heute an eine Köliotomie herangehen, lässt sich wohl immer eine ausgedehntere Beschmutzung der Bauchhöhle mit Eiter vermeiden. Bei Beckenhochlage, Schützen der Organe mittels eingelegter Kompressen, kann der Eiter nur noch in den Douglas'schen Raum ausfließen und dann erscheint er nie so plötzlich in größerer Menge, dass man ihn nicht sofort mit Gaze auffangen und wegtupfen könnte. Nach Vollendung der Operation wird man immer erreicht haben, selbst wenn Reste von Eiterhöhlen zurückgelassen werden mussten, dass die ganze Bauchhöhle rein geblieben ist, bis auf die kleine Stelle, wo der Eiter saß oder wohin er ausfloss. Es handelt sich nun darum, die Därme von dieser Stelle abzuhalten und Verhältnisse zu schaffen wie bei einer abgekapselten Peritonitis. Dies kann man erreichen durch Einlegung von Jodoformgaze, welche das ganze keimebergende Gebiet bedeckt und durch die Bauchdeckenwunde mit der Außenwelt in Verbindung steht. Diese Gaze wirkt dann als Fremdkörper, es bildet sich um sie herum eine adhäsive Peritonitis und so entsteht ein von der Bauchhöhle getrennter Raum. Thierexperimente von Delbet, Henricius und van Stockum haben erwiesen, dass eine solche Abkapselung wirklich stattfindet. Die vorhandenen Bakterien sind so unschädlich gemacht, da sie nur mehr eine lokale Eiterung hervorrufen können. Die Gaze muss mit aller Sorgfalt mit dem ganzen verdächtigen Gebiet in Berührung gebracht werden und fest angedrückt bleiben. Der Ausdruck Drainage entspricht demnach nicht völlig den Verhältnissen, wir drainiren nicht, wir tamponiren.

Am besten lässt sich diese Tamponade der Bauchhöhle ausführen nach der Methode von Mikulicz. Denn einerseits sollen die Adhäsionen in der Umgebung der Gaze möglichst wenig gestört werden, andererseits wird sich in der Tiefe alsbald Wundsekret bilden, welches ein öfteres Wechseln der Gaze wünschenswerth macht. Beiden Anforderungen entspricht die Methode von Mikulicz, indem das Taschentuch ruhig eine Woche und länger an seinem Platze liegen kann, während die inneren Streifen nach Bedarf gewechselt werden.

In der Klinik von Prof. Sänger wird diese Methode seit 1893 angewendet und ist bisher in 25 Fällen ausgeführt worden.

Die 25 Fälle gruppiren sich wie folgt:

6 Fälle von Tubenschwangerschaften,
 4 mit Hämatocelen,
 2 mit Pyosalpinx bzw. Verjauchung der Hämatocele komplicirt.
 (Seit 4 Jahren sind frische Fälle von Tubenschwangerschaften nicht mehr drainirt worden.)

10 Fälle von Beckeneiterungen (Pyosalpinx, Pyovarium verschiedener Infektionsformen), bei 2 Fällen waren Streptokokken nachgewiesen worden.
5 Fälle von Darmverletzungen,
3 entstanden unter der Operation,
1 Pyovarium mit Fistula recti,
1 entstand 6 Wochen nach der Operation.
4 Fälle mit Zurücklassung ausgedehnter blutender unregelmäßiger Wunden der Becken-Bauchhöhle und des Beckenbindegewebes, unsicherer Blutstillung.

Darunter sind nur 3 Todesfälle, und diese starben innerhalb der ersten 24 Stunden, 2 an Herzlähmung, 1 an Lungenembolie. Alle anderen sind geheilt. Es ist niemals eine Peritonitis aufgetreten, trotzdem bei mehreren nachweisbar virulenter Eiter die Bauchhöhle beschmutzt hatte, bei anderen durch Darmverletzungen sich Kothfisteln ausgebildet hatten. Der Heilungsverlauf war stets ein glatter. Das Wechseln der Gaze verursacht, wenn vorsichtig gemacht, keine Schmerzen.

Selbstverständlich ist die Heilung nach der Mikulicz'schen Drainage weit davon entfernt, einen Vergleich aushalten zu können nach primärem Schluss der Bauchwunde.

Die breitere Narbe disponirt zur Bildung einer Hernie an der Stelle, wo die Gaze lag. Eine solche Hernie wird zwar nicht so leicht entstehen, als bei anderen Drainagearten, desshalb, weil an Stelle der Gaze sich ein Bindegewebsstrang gebildet hat, der dem Beckenboden aufliegt und das Centrum der Narbe nach innen zieht, aber die Randpartien der Narbe bieten immerhin dem Bauchinnendruck einen weniger festen Widerstand.

Eine recht störende Folge der Mikulicz-Drainage ist das öftere Zurückbleiben einer Fistel, welche sich oft erst nach Monaten schließt. Dieselbe steht natürlich mit der Bauchhöhle nicht in Verbindung, sie ist der Rest der abgekapselten Höhle. Meist findet sich als Ursache eine oder mehrere Fadenschlingen, herrührend von einer Unterbindung, nach deren Entfernung sich die Fistel rasch schließt.

Man wird natürlich die Abdominaldrainage vermeiden, wo es irgend geht; wenn man sich aber einmal scheut, die Bauchhöhle aus irgend einem Grunde zu schließen, so ist das Drainageverfahren von Mikulicz sehr zu empfehlen. Es wird auch in verzweifelten Fällen niemals im Stich lassen.

Diskussion: Herr Zweifel kann im Grunde über die Mikulicz-Drainage nicht aus eigener Erfahrung sprechen, weil er dieselbe noch nie geübt und auch noch nie dazu eine zwingende Veranlassung gefunden hat, sondern immer mit anderen, nach seiner Meinung besseren Verfahren ausgekommen ist. Er freut sich aber, aus dem Vortrage des Herrn Port das Zugeständnis gehört zu haben, dass es sich eigentlich nicht um eine Drainage, sondern um eine Tamponade, d. h. Ausstopfung handle. Das ist ein Standpunkt, den Redner schon lange vertrat. Physikalisch ist eine Drainage, der Schwere entgegen, nur als Kapillardrainage denkbar. In allen Anwendungen des Wortes Drainage, in der Technik wie in der Medicin bedeutet es eine Ableitung und zwar nach unten, also im Sinne des natürlichen Abfließens. Von einer Kapillardrainage kann bei Jodoformgaze überhaupt nicht die Rede sein, denn diese drainirt nicht, sondern stopft oder filtrirt nur. Für die jetzt vom Vorredner angegebene Erklärung des Ausstopfens, dass damit ein Fernhalten der Darmschlingen von Eiterherden u. dgl. erstrebt werden solle, wird eine völlig neue Auffassung ausgesprochen, mit welcher Z. ganz einverstanden ist, nur glaubt er diesen Zweck besser durch Ausstopfung des Douglas'schen Raumes und eine Ableitung durch die Scheide zu erreichen. Über dem eingelegten Gazebausch wird regelmäßig ein Dach dadurch gebildet, dass das Mesorectum oder einzelne Dünndarmschlingen oder was sich sonst noch verwenden lässt, zusammengenäht und so ein Abschluss der Bauchhöhle vom Douglas'schen Raume hergestellt wird. Nach einigen Tagen

wird diese Ausstopfung nach der Scheide herausgezogen und ein Balkendrainrohr von unten in den Douglas'schen Raum gelegt. Gegen Blutungen wird dieses Verfahren fast nie angewendet, sondern nur gegen Eiteraustritt. Redner hat die Überzeugung, dass dieses Verfahren für die Kranken viel schonender und vortheilhafter ist: denn man kann nach vollendeter Operation die Bauchwand wieder abschließen, vermeidet Bauchhernien und, was noch viel ernster ist, ungenügende Ableitung der Sekrete nach oben und Ausbreitung einer Jauchung in der Bauchhöhle, ein Erlebnis, welches er nicht nur theoretisch entgegenhalte, sondern einmal früher, als er noch nach oben drainirte, erfahren musste.

Herr Hufschmid (als Gast) bemerkt, dass seinen Erfahrungen nach die Jodoformgazedrainage bisweilen sehr gut drainire, so z. B. bei Operationen an der Gallenblase, am Magen etc. Dass das Entfernen der Gazebeutel sehr schmerzhaft sei, hat er nicht gesehen, sobald man erst vom 4. Tage an allmählich täglich lockernd, den Rest des Beutels am 7.—8. Tage entfernt. — Die Gefahr des Entstehens von Hernien ist in den oberen Partien des Abdomens nicht so groß wie in den tieferen. Es hängt dies wohl wesentlich damit zusammen, dass der intraabdominelle Druck von oben nach unten zu stetig zunimmt.

Herr Zweifel entgegnet Herrn Dr. Hufschmid, dass er nur eine Drainage aus dem Douglas nach oben leugne, eine ableitende Wirkung für den oberen Bauchraum aber nicht in Abrede stelle. Nach seiner Überzeugung werde die Mikulicz-Drainage für die Operationen am Magen und an der Gallenblase ihren Werth behalten, für die gynäkologischen Operationen jedoch die Ableitung nach der Scheide das gewöhnliche Verfahren werden.

Herr Göpel empfiehlt sehr engmaschige Gaze, welche sich leichter entfernen lässt, weil da die Granulationen nicht so leicht durchwachsen.

Herr Sänger: Dass an dieser Stelle schon wiederholt über Drainage der Bauchhöhle diskutirt wurde, ohne dass eine Übereinstimmung der Ansichten zu Tage kam, scheint mir erst recht ein Grund, den Gegenstand abermals vorzubringen, wo wir an der Hand einer größeren Reihe von Fällen, in welchen nach einer gleichartigen Methode vorgegangen wurde, den aus ihren Ergebnissen gezogenen Schlüssen einen gewissen Nachdruck geben können. In praktischen Dingen entscheiden die Erfahrungen und diese sprechen durchaus zu Gunsten der Tampondrainage nach Mikulicz, ob man sie nun als Tamponade auffasse, was höchstens für ihre Anwendung bei Blutungen zutrifft, oder als Drainage: wie man sie bezeichnet, ist im Grunde gleichgültig.

Dass die Jodoformgaze in so fern keine vollkommene Drainage leistet, als sie nur seröse Flüssigkeit, aber keine geformten Elemente durchlässt, habe ich wiederholt an anderen Orten selbst dargelegt. Dadurch entspricht sie aber gerade dem Zweck, welchen man mit ihrer Vornahme verbindet und welcher sich genau mit dem deckt, was man auch in Fällen mit Verschluss der Bauchhöhle anstrebt: Trockenlegung und Abkapselung des Wundgebietes. Weil dazu die frühere Röhrendrainage auch in ihrer Verbindung mit Gazeausstopfung oder Umwicklung des Glasrohres nicht ausreichte, habe ich sie aufgegeben, obwohl die damit seiner Zeit erzielten Ergebnisse sehr gute waren.

Ich begreife nicht, wie es Operateure giebt, welche grundsätzlich niemals zu drainiren vorgeben, weder durch die Bauchwunde noch durch die Scheide: es bleibt da nichts übrig als die ganz bestimmte Folgerung, dass sie den Verlust von Fällen beklagen müssen, welche durch Drainage erhalten werden konnten. Gerade hier an diesem Orte haben wir wiederholt Reue und Bedauern gehört, dass in einzelnen Fällen nicht drainirt worden sei.

Man mag die Rathsamkeit der Drainage nach Erguss virulenten Eiters, bei fortdauernder Blutsickerung ablehnen, für Fälle von Darmverletzungen, wie sie bei den schwierigsten Formen eitriger Adnexerkrankungen vorkommen, muss man sie für unerlässlich ansehen. Es sind unter den von Herrn Port mitgetheilten Fällen 3, welche so, ohne Drainage, verloren gewesen wären.

Ich verwerfe die Gazedrainage durch Douglas und Scheide keineswegs, bevorzuge aber die Tampondrainage durch die Bauchwunde nach Mikulicz weit-

aus, weil ich sie für leistungsfähiger, sicherer, bequemer halte. Ausführbar ist sie immer, was man von der Douglas-Scheidendrainage nicht sagen kann: ich sah eine ganze Reihe von Fällen, wo das S romanum mit dem Douglas und Uterus so fest verlöthet war, dass die Anlegung der Öffnung ohne größte Gefahr ausgedehnter Zerreißung dieses Darmes nicht möglich gewesen wäre.

Kein künstlicher Abschluss des Kleinbeckens, durch Heranziehung von Bauchfelllappen, Fettanhängen etc., der immer etwas Gewaltsames an sich hat, die Theile verzerrt und gefährliche Lücken lässt, hält die Dünndärme so sicher oben und außer Berührung mit denjenigen Flächen, von welchen sie ferngehalten werden sollen, als der Mikulicz-Tampon. Daher habe ich denn nie auch nur Andeutung von Ileus gesehen, dabei so milde Verläufe nach schwersten Eingriffen, völliges Ausbleiben von Exsudatbildung, wie es bei Schluss der Bauchwunde nicht vorgekommen wäre.

Etwa zurückbleibende einfache eiternde Fisteln heilen ausnahmslos auf wiederholte Ausschabungen. Von den 4 Fällen von Darmfisteln heilten 3 rasch vollständig zu. In einem 4. Falle von Pyovarium mit Fistula recti wurde diese durch Naht geschlossen und zur Vorsorge drainirt. Die Naht hielt. In dem 5. Falle war eine solche erst 6 Wochen p. op., nach der Entlassung entstanden: es handelte sich um eine große Cyste des Cavum pelvis subperitoneale, welche das Rectum durch Usur aufs äußerste verdünnt hatte; erst später kam es dann, wahrscheinlich nach Art der Ausbildung eines thrombotischen Darmgeschwürs, zur Durchlöcherung des Mastdarmes. Fäces und Flatus gingen nur kurze Zeit durch die Bauchwunde ab, es hinterblieb schließlich nur eine eiternde Fistel, deren Weiterbehandlung mir entzogen wurde. Die Frau war in Folge von Gicht an beiden Beinen völlig gelähmt, wodurch auch die vortheilhafte Einwirkung der aufrechten Körperhaltung und Bewegung in Wegfall kam.

Darm- und netzhaltige Hernien geringen Umfanges habe ich nur in ein paar der älteren Fälle entstehen sehen; sie wurden durch Leibbinde mit Lederpelotte völlig zurückgehalten. Zur Operation kam es in keinem Falle.

Wir haben allmählich gelernt, die Schließung des Drainkanals abzukürzen und eine festere Narbe zu erzielen, besonders durch Nichtausstopfung der inneren, tieferen Recessus, durch Auspinselung des granulirenden Wundtrichters mit starker Lapislösung u. A. m.

Unter anderen Unzuträglichkeiten der Mikulicz-Drainage wurde auch der Schmerz erwähnt beim Herausziehen des »Taschentuches«. Seit ich es, wie schon lange, nicht am centralen Ende, sondern an den peripheren Zipfeln langsam herausziehe, habe ich nie über Schmerz klagen hören.

Was machte es aber auch aus, wenn wirklich etwas Schmerz damit verknüpft wäre?! Viele Frauen halten Schmerzensäußerungen für obligat, wo kaum welche vorhanden sind.

Wir haben eben von Herrn Hufschmid gehört, wie vielfach Mikulicz seine Tampondrainage auch auf anderen Gebieten der Abdominalchirurgie verwendet. Und für die gynäkologischen Köliotomien sollte sie dann verwerflich sein?

Man mag die Drainage noch so sehr einschränken: es wird immer Fälle geben, wo es gewagt bleibt, die Bauchhöhle zu schließen. Man kann in sehr vielen, aber nicht allen Fällen pari passu durch die Scheide oder durch die Bauchwunde drainiren. Ich gebe mit Hofmeier und Löhlein, die sich ebenfalls zu ihren Gunsten aussprachen, der Mikulicz-Drainage den Vorzug.

(Vgl. hierzu noch meinen in der Volkmann'schen Sammlung demnächst erscheinenden klinischen Vortrag über »Behandlung der Beckeneiterungen«.)

Herr Graefe hat in früheren Jahren verhältnismäßig oft vom Abdomen aus drainirt, ist aber aus den von den Vorrednern bereits angegebenen Gründen davon zurückgekommen, insbesondere, weil auch er wiederholt an der Stelle der Drainage Bauchhernien hat entstehen sehen. Feste und nach innen gezogene Narben am Ort der Drainage, wie sie von dem Vortr. an einer Pat. demonstrirt wurden, haben auch bei ihm die bestimmte Erwartung hervorgerufen, dass es zu keiner Bruch-

bildung kommen würde. Aber trotz jener sah er wiederholt nach Jahresfrist die letztere eingetreten. In den letzten Jahren hat er desswegen fast ausschließlich, wenn ihm eine Drainage wünschenswerth erschien, nach der Vagina hin drainirt und zwar fast genau in der von Herrn Geh.-Rath Zweifel angegebenen Weise, d. h. mit Bildung eines vollkommenen oder annähernden Abschlusses der drainirten Höhle nach der übrigen Bauchhöhle. Dass thatsächlich eine drainirende Wirkung erzielt wurde, bewies die sehr reichliche Sekretion in den ersten 24—48 Stunden p. op. Um eine solche zu ermöglichen, ist allerdings eine breite Eröffnung des Vaginalgewölbes nothwendig.

Mit den Resultaten der Scheidendrainage ist G. sehr zufrieden gewesen. Störend war nur, dass nach Entfernung der Gaze das Einführen eines Gummidrains oft recht große Schwierigkeiten und der Pat. auch Schmerzen verursachte. Seit ca. 1 Jahr bedient sich G. Glasdrains, welche den bekannten Fehling'schen Intra-uterinröhrchen gleichen, nur, dass sie länger und dicker sind. Sie lassen sich sehr leicht einführen und wieder entfernen. Die drainirte Höhle nach Entfernung der Gaze sich sofort selbst zu überlassen, hält G. nicht für richtig. Die Vaginalwunde schließt sich dann oft überraschend schnell und es kann zu einer Sekretretention kommen.

Herr Zweifel hält es nicht für so unwesentlich, Drainage und Tamponade aus einander zu halten oder wie Herr Sänger es will, als einerlei neben einander zu nennen und erinnert als Beispiel nur an den Uterus, wo die genaue Unterscheidung den Nutzen biete, dass sich die Studenten klar werden müssen über den zu erreichenden Zweck, dass, wenn sie eine Blutung stillen wollen, sie stopfen, ja recht fest stopfen müssen und dass, wo sie stopfen, sie keine Ableitung erwarten können.

Wenn er auch nicht leugnen wolle, dass die Ableitung nach unten, d. h. nach der Scheide, einmal unmöglich sein könne, so habe er doch bisher noch keinen solchen Fall erlebt und wenn er so verstanden worden sei, beruhe dies auf einem Missverständnis. In dem erwähnten Falle habe er die Drainage nicht unterlassen, weil er sie nicht machen konnte, sondern weil er sie nicht für nöthig hielt. Er wiederhole, dass die Dachbildung bisher nie besondere Schwierigkeiten gemacht habe.

Die Benutzung kleinmaschiger Gaze, auf die Herr Göpel hingewiesen habe, halte auch er für beachtenswerth, denn die Eingeweide suchten förmlich in Lücken des Gewebes einzudringen, und wenn dies geschah, seien die Schmerzen beim Entfernen nicht Schmerzen, über die man mit Gleichmuth zur Tagesordnung übergehen könne, sondern Schmerzen, als ob man einem die Eingeweide aus dem Leibe reiße. Dass die Mikulicz-Drainage verwerflich sei, habe Niemand geäußert!

Die Worte des Herrn Graefe könne er alle unterschreiben, so sehr treffen sie mit seinen eigenen Erfahrungen zu. Auch in der hiesigen Klinik sei man oft den Schwierigkeiten beim Einlegen des Balkendrains begegnet, auch hier habe man das Bedürfnis nach einer Änderung verspürt und auch Mittel und Wege gefunden sie abzustellen, doch könne er jetzt bei der vorgerückten Stunde nicht mehr darauf eingehen, sondern werde zu anderer Zeit ausführlich darauf zurückkommen.

II. Herr Menge: Demonstration von Tumoren der Bauchdecken.

Vortr. zeigt 6 verschiedene Tumoren, welche in der letzten Zeit durch Herrn Geheimrath Zweifel aus den Bauchdecken von Frauen operativ entfernt wurden, und dazu gehörige mikroskopische Präparate.

1) Ein unregelmäßig gestaltetes, reines Lipom von der Größe einer Mannsfaust und von weicher Konsistenz, welches bei einer 46jährigen Frau rechts von der Mittellinie oberhalb des Nabels subkutan in den Bauchdecken sich entwickelt hatte und leicht auszuschälen war. Beschwerden wurden durch den Tumor nicht hervorgerufen. An makroskopischen Besonderheiten sind nur der groblappige Bau, das relativ geringe Gewicht, die Weichheit des Tumors und seine rein fettige Schnittfläche zu bemerken. In mikroskopischen Schnitten ist nur Fettgewebe nachweisbar.

2) Ein reines Fibrom von der Größe eines Kinderkopfes, ellipsoider Form, derber Konsistenz und glatter Oberfläche, welches unterhalb des Nabels zwischen den diastatischen Recti abdominis in den Bauchdecken fühlbar war. Der Tumor hatte sich bei einer 33jährigen Frau vom hinteren Blatte der Bauchfascie aus angeblich während der letzten Schwangerschaft entwickelt, ohne Beschwerden zu verursachen. Da jedoch die Pat. wegen des Wachsthums des von ihr selbst gefühlten Tumors besorgt war, suchte sie die Klinik zur operativen Entfernung desselben auf. Nach Spaltung der vorderen Fascienlamelle lässt sich der Tumor leicht stumpf ausschälen, hängt aber schließlich an dem hinteren Blatt der Rectusscheide gestielt fest und lässt sich nur unter Mitnahme eines Theiles der Fascie und des Peritoneums total entfernen. Der große, in der Fascienlamelle entstandene Defekt kann bequem ausgeglichen werden. Schon bei der makroskopischen Betrachtung zeigt der Tumor ein sehr festgefügtes, blasses, rein fibröses Gewebe. In mikroskopischen Präparaten sieht man nur Fibromgewebe von mittlerem Kernreichthum.

3) Ein Fibromyom des Ligamentum rotundum sinistrum, ca. hühnereigroß, walzenförmig, derb, mit glatter Oberfläche, von einer 25jährigen Frau stammend, welche wiederum durch den langsam wachsenden Tumor, der in den Bauchdecken außerhalb des Leistenkanals in der linken Inguinalbeuge sich entwickelt hatte, in keiner Weise Beschwerden empfand, aber aus Angst vor weiterem Wachsthum der Geschwulst zum Operateur kam. Die Freilegung des Tumors, welcher einen kurzen Fortsatz in den Leistenkanal hineinsendet, und die stumpfe Ausschälung und die Abtragung desselben gelingen ohne Schwierigkeit. Auf der Schnittfläche der Geschwulst sieht man schon makroskopisch zwischen den fibrösen blassen Partien braungelb verfärbte, bündelartig angeordnete Muskelzüge, die allerdings den weitaus geringeren Theil des Tumors auszumachen scheinen. In mikroskopischen Präparaten sind gleichfalls neben fibrösen Gewebspartien Bündel von glatten Muskelfasern nachweisbar. Da die vom Ligamentum rotundum ausgehenden desmoiden Geschwülste gelegentlich, wie Sänger gezeigt hat, malignen Charakter annehmen, empfiehlt es sich, principiell deren radikale Entfernung durchzuführen, was bei extraperitonealem Geschwulstsitz einfach erreichbar ist, bei intraperitonealer Entwicklung aber nur durch größere Eingriffe erzielt werden kann.

4) Ein nussgroßes Atherom der Bauchdecken. Dieser etwas rechts von der Mittellinie unterhalb des Nabels sitzende, kleine Tumor wurde bei einer 23jährigen Pat., welche an umfangreichen beiderseitigen Ovarialkystomen litt, bei der Ovariocystomectomia bilateralis durch einen vom medianen Bauchschnitt ausgehenden kleinen Zwickelschnitt mit entfernt. Die Atheromcyste ist fast völlig von abgestoßenen Epithelien und von Talgmassen erfüllt. Ausgekleidet wird dieselbe von einem geschichteten, abgeplatteten Epithel, während die weitere Cystenwand aus cirkulär angeordneten Bindegewebszügen besteht.

5) Ein Gallertcarcinom der Bauchwand, welches sich bei einer 40jährigen, kräftigen, gut genährten Frau als Knoten genau im Nabelring entwickelt hatte. Nach Angabe der Pat. hat ihre Mutter eine ganz ähnliche Bildung in den Bauchdecken gehabt, von welcher eine tödliche Bauchfellerkrankung ausgegangen sein soll. Der Carcinomknoten überragte das Niveau der umgebenden Haut als flaches, oberflächlich glattes Kugelsegment und ist von sehr derber Konsistenz. Das makroskopische Bild des Tumors war sehr merkwürdig, da sich derselbe durch eine glasig durchscheinende Beschaffenheit und seine röthliche Farbe scharf gegen die blasse umgebende Haut abhob. Die Neubildung soll sich im Verlauf von 9 Monaten entwickelt haben. Die Pat., welche frische Gesichtsfarbe zeigt, hatte nur ganz geringe Beschwerden und nur desshalb ärztliche Hilfe gesucht, weil sie durch das Scheuern der Kleider an der Tumoroberfläche belästigt wurde. Auf Grund des objektiven lokalen Befundes wurde die Diagnose auf eine maligne Neubildung, die durch den beständigen mechanischen Reiz entzündlich geröthet war, gestellt. Bei der Operation wurde der Tumor breit umschnitten und mit einem größeren Stück Peritoneum exstirpirt. Aus der eröffneten Peritonealhöhle floss mäßig reichlicher Ascites ab, und bei der Besichtigung des Peritoneums ergab sich eine allgemeine Erkrankung des Peritoneums, welches mit zahllosen Gallertcarcinom-

knötchen besetzt war. Da sich in anderen Organen ein Mutterherd nicht auffinden ließ, handelte es sich anscheinend um einen sogenannten primären Gallertkrebs des Bauchfelles, welcher in der Gegend des Nabelringes die Bauchwand durchwuchert hatte. Mikroskopische Präparate zeigen, dass es sich in der That um ein echtes Gallertcarcinom handelt. Die ganze Bauchwand ist vom Peritoneum bis zum stark verdünnten, aber wohlerhaltenen Oberflächenepithel der Haut hin von wabenartig angeordneten Gallertnestern, die durch schmale bindegewebige Septa von einander getrennt sind, durchsetzt. Nur in den dem Deckepithel benachbarten Gallertmassen, offenbar den jüngsten, findet man noch drüsig angeordnete Krebszellen, während dieselben in den dem Peritoneum naheliegenden Nestern schon alle gelatinös untergegangen sind. Es gehört die Neubildung zu derjenigen Form des Peritonealkrebses, welche nach Annahme der pathologischen Anatomen von in der Entwicklungszeit abgeschnürten Theilen der Darmanlage ihren Ausgang nimmt. Die eigenthümliche durchscheinende Beschaffenheit des röthlichen Tumors hätte auf die richtige Diagnose hinführen können. Doch sind derartige Neubildungswucherungen durch die Bauchdecken hindurch offenbar recht selten, so dass in dem vorliegenden Falle an eine solche Möglichkeit gar nicht gedacht wurde, besonders da jegliche Erscheinung für eine primäre Entwicklung des Krebses in einem anderen Organ fehlte. Ich glaube, dass man in Zukunft bei einem ähnlich ausgeprägten lokalen Befunde, auch bei Fehlen aller anderen Krankheitssymptome, den Pat. und sich die Operation ersparen kann. Die Rekonvalescenz war eine ungestörte, und die Kranke verließ die Anstalt ohne jegliche Beschwerden. Über ihr weiteres Befinden habe ich noch nichts wieder gehört[1].

Dem 6. und letzten Tumor der Bauchdecken, den ich demonstriren kann, möchte ich noch keinen bestimmten Namen geben, da seine anatomische Klassificirung einige Schwierigkeiten bereitet. Er stammt von einer 45jährigen Frau, welche bis zum April 1896 sich ganz gesund fühlte. Damals bemerkte sie zum 1. Male in der Regio umbilicalis einen kleinen Knoten, der sich langsam vergrößerte. Zunächst war sie ganz ohne Beschwerden. Erst im September traten unter fortschreitender langsamer Vergrößerung des Tumors mäßige Schmerzen in der Nabelgegend auf, die später in den Rücken ausstrahlten und die Pat. veranlassten, die Klinik aufzusuchen. Hereditär ist sie nicht belastet. Der allgemeine Ernährungszustand ist sehr gut, die Hautfarbe frisch. In der Klinik wurde eine Gewichtsabnahme nicht konstatirt. Dennoch wurde wegen der flachen Form und der derben Resistenz des Tumors, ferner wegen seines beständigen Wachsthums und wegen der völligen Unverschieblichkeit der deckenden Haut die Diagnose auf eine maligne Neubildung gestellt. Von der Diagnose Netzhernie wurde besonders wegen der breiten Scheibenform abgesehen. Der Nabel war tief eingezogen, und der ganze Tumor ließ sich mit den ihn umhüllenden Bauchdecken leicht hin- und herschieben. Bei der Operation zeigte es sich, dass die harten Massen aus einer ziemlich großen Netzhernie der Linea alba und ferner aus einem über hühnereigroßen derben Neubildungsknoten bestanden, welcher unterhalb der Fascie entwickelt zu sein schien. Der Tumor wurde breit umschnitten und mit einem großen Theile Haut, Fascie, Peritoneum und Netz, welches vor der Bruchpforte in Partien abgebunden wurde, total exstirpirt. Der umfangreiche Defekt in der Bauchwand konnte nur mit Hilfe einer Köberlé'schen Balkennaht geschlossen werden. Die Rekonvalescenz der Pat. war ungestört und bei der Entlassung eine feste Bauchnarbe gebildet. Vor wenig Tagen hat sich Pat. in bestem Wohlbefinden wieder vorgestellt.

Bei dem Durchschneiden des Tumors lief auffallend viel milchige Flüssigkeit von der Schnittfläche ab. Die Fascie umfasst den Tumor mit 2 Lamellen, so dass derselbe von ihr ausgegangen zu sein scheint. Bei der Betrachtung von mikro-

---

[1] Inzwischen haben wir einen neuen Fall von Gallertcarcinom der Bauchdecken beobachtet, bei welchem jedoch die ganzen Bauchdecken diffus von den Gallertmassen durchsetzt waren. Ob auch hier das Peritoneum das primär erkrankte Organ war, ist vorläufig nicht aufgeklärt.

skopischen Schnitten, welche durch die ganze Bauchwand gehen, sieht man, dass der Tumor zu epithelialen Hautgebilden, wie Oberflächenepithel, Talg- und Schweißdrüsen, nirgends Beziehungen unterhält. Er ist unter oder vielmehr in der Fascie entwickelt und erreicht nirgends das Peritoneum. Die Neubildungszellen sind ausgesprochen epithelioider Natur, von verschiedener Größe und Form und zu Strängen und Nestern angeordnet, welche von einem bindegewebigen Stroma umgeben sind, welches sich überall scharf gegen die Neubildungszellen abzusetzen scheint. Der erste Eindruck, den man bei einer mikroskopischen Betrachtung des Tumors mit schwachen Linsen gewinnt, ist zweifellos der: es handelt sich um ein Plattenepithelcarcinom. Nun ergiebt sich die Schwierigkeit, für den in den Bauchdecken primär entwickelten Tumor epitheliale Mutterzellen zu finden. Man könnte daran denken, dass versprengte epitheliale Elemente der Haut die Wucherung veranlasst hätten. Bei einem genaueren Studium der Histologie des Tumors ließ ich jedoch die Diagnose eines einfachen Carcinoms fallen, da bemerkenswerthe Struktureigenthümlichkeiten des Tumors eine andere Auffassung vermitteln mussten. Erstens findet man mitten in den Geschwulstnestern, von epithelioiden Elementen direkt begrenzt, nicht selten bluterfüllte Kapillargefäße. Ferner sind auffällige Unterschiede an den einzelnen Neubildungszellen zu beobachten. Man kann im Ganzen 3 Arten von Geschwulstzellen unterscheiden, die in den Nestern anscheinend nicht ganz regellos durch einander gemischt liegen. Die Hauptmasse der Neubildungsstränge besteht aus relativ kleinen Zellen mit intensiv gefärbtem Zellkern. Zwischen diesen kleinen Geschwulstelementen liegt eine deutliche fadige Substanz. Besonders in den dem Peritoneum benachbarten Neubildungspartien sieht man ferner zahlreiche große Zellen mit mehreren sehr chromatinreichen Kernen, die an die sogenannten syncytialen Riesenzellen des Deciduoma malignum erinnern und sich namentlich in den Randpartien der Zellstränge finden. Endlich liegen auch noch kleine Häufchen von großen blassen Zellen, welche große bläschenförmige chromatinarme Kerne in sich tragen, in den Randpartien der Zellnester. Diese Zellen, welche an die Epithelien von Talgdrüsen erinnern, sind nicht durch Zwischensubstanz von einander getrennt, sondern liegen dicht an einander, anscheinend durch Kittsubstanz vereint. Sowohl in den Neubildungssträngen als auch in dem bindegewebigen Stroma sind außerdem kleine Zellen zahlreich eingestreut, welche sich durch eine starke Eosinfärbung auszeichnen, ungefähr die Größe eines rothen Blutkörperchens zeigen, aber einen kleinen dunklen Kern in sich tragen und in Folge dessen kernhaltigen rothen Blutkörperchen völlig gleichen. Der Sitz des Tumors in der Nabelgegend und die histologischen Eigenthümlichkeiten legten die Vermuthung nahe, es handle sich vielleicht um ein embryonales Carcinosarkom, eine Mischgeschwulst, welche von Neubildungskeimen, die als fötale versprengte Zellen eine Zeit lang geruht hatten, ihren Ausgang genommen habe. In meiner Noth über die Deutung der Natur des Tumors konsultirte ich einige pathologische Anatomen. Der erste, welcher die Präparate durchsah, erklärte, es handle sich um ein gewöhnliches Plattenepithelcarcinom mit besonders zahlreichen Riesenzellen. Der zweite drückte sich reservirter aus, ließ aber durchblicken, dass er den Tumor für ein Endotheliom halte, wegen der Anordnung der Gefäße, und weil er in den Randpartien der Geschwulststränge nicht ganz selten Stellen gesehen habe, wo die Geschwulstzellen deutlich in wuchernde Elemente des Zwischengewebes übergingen. Der dritte endlich hielt es zunächst für eine embryonale Mischgeschwulst, doch kann es sich seiner Ansicht nach auch um ein Lymphangiom mit starker Wucherung der Lymphendothelien, also um eine Art Endotheliom handeln. Die genauere Bestimmung der Natur des Tumors scheint nach diesen verschiedenen Urtheilen nicht ganz einfach zu sein, und aus diesem Grunde sehe ich vorläufig davon ab, dem Tumor einen bestimmten Namen zu geben. Einig waren die 3 Fachpathologen in dem Urtheil, dass es sich um einen malignen Tumor handle. Diese Diagnose war auch in der Klinik auf Grund des klinischen und später des anatomischen Befundes gestellt worden, und in Folge dessen der Tumor mit breiter Resektion der umliegenden Gewebstheile total entfernt worden.

Die Kombination des Tumors mit einer Netzhernie war wohl eine nur zufällige.

Diskussion: Herr Sänger: Auf dem Gebiete der Bauchwandgeschwülste kommen die seltsamsten Dinge vor.

So operirte ich kürzlich einen Fall, wie ich ihn in dieser Art noch nicht beobachtet hatte und der zugleich zur Widerlegung einer gewissen Lehre über die Ätiologie der häufigsten Bauchwandgeschwülste dienen kann, der Desmoide. Es handelte sich um einen apfelsinengroßen Tumor zwischen Nabel und Symphyse, der sich anscheinend ganz wie ein Desmoid verhielt, bei der Operation aber als ein hartes kugeliges Exsudat des präperitonealen Bindegewebes mit Ausstrahlungen in die Muskeln und Aponeurosen herausstellte. Die mikroskopische Untersuchung ergab lediglich Fibrin in allen Stadien des Zerfalles, durchsetzt von Wanderzellen. Auf Jodnachbehandlung rasche Verkleinerung. Die 21jährige Trägerin hatte vor 10 Monaten ohne Kunsthilfe geboren und 8 Wochen an Kindbettfieber krank gelegen. Damals sei aber noch keine »Härte am Bauch« vorhanden gewesen.

Dieser Pseudotumor hatte keinen nachweislichen Zusammenhang mit den Beckenorganen, auch nicht mit narbigen Residuen von Parametritis sin. et ant., von welcher er aber doch ursprünglich ausgegangen sein muss.

Ein solches fibrinöses, tumorartiges Exsudat kann wohl dauernd eine bindegewebige Schwiele hinterlassen, aber nicht den Grundstock zu einem proliferirenden Desmoid abgeben. Diese entstehen gemäß meinem früheren Nachweis und zahlreichen späteren Beobachtungen stets aus Fascien und Aponeurosen der Bauchmuskeln.

In dem Falle, nach welchem Herr Menge frug, handelte es sich um eine faustgroße fistulös eiternde Implantationsmetastase eines gemeinen Cystoma ovarii glandulare in der rechten seitlichen Bauchwand, entstanden $1^1/_4$ Jahr nach einer unsauberen Punktion und 1 Jahr nach Entfernung der vereiterten, allseitig adhärenten Cyste. Der Tumor war mit mehreren Dünndarmschlingen verwachsen und war in zwei derselben durch Usur eingebrochen. Darmnaht mit Gazeumhüllung. Heilung.

Vor etwa $^3/_4$ Jahren exstirpirte ich ebenfalls, bei Gelegenheit einer doppelseitigen Ovariotomie wegen Cystoadenoma malignum ovarii utriusque mit zahlreichen Metastasen in der Bauchhöhle, einen reichlich walnussgroßen harten Tumor des Nabels vom mikroskopischen Bau des Primärtumors. Tod $^1/_2$ Jahr post oper.

Auch einen Fall von Übergang eines Carcinoma ventriculi auf die vordere Bauchwand mit Bildung eines harten, diffusen Tumors in der letzteren habe ich beobachtet.

Geburt und Wochenbett.

3) **F. Bukojemsky** (Kiew). Über die Stillung der Geburtsschmerzen.

(Dnewnik VI sjesola russkich Wratschei w apemjat Pirogowa. No. 4.)

Nach kurzer Übersicht der einschlägigen Litteratur über die Stillung der Geburtsschmerzen durch verschiedene Mittel so wie Narkose (mittels Äther, Chloroform, Äthylendichlorid, Bromäthyl, Stickstoffoxydul, Cocain, Antipyrin, Opium, Chloralhydrat), Elektricität und Hypnotismus, berichtete B. über die Resultate seiner Versuche in der Hafengebäranstalt zu St. Petersburg bei Anwendung von Äther und Chloroform Behufs Stillung der Geburtsschmerzen. Äthernarkose ergab in allen Fällen (einen Fall ausgeschlossen, wo Erregung resultirte) bedeutende Verminderung der Schmerzen ohne ungünstige Reaktion oder anormale nachfolgende Erscheinungen (reines Präparat!). Puls und Athmung normal, im Harn kein Eiweiß; die Dauer der Geburt ist vermindert (für Primiparae mittlere Dauer 15 Stunden 24 Minuten, ohne Äther 18 Stunden 27 Minuten); die Uteruskontraktion ist größer, die Nachgeburtsinvolution günstiger, auf den Neugeborenen

übt die Narkose keinen ungünstigen Einfluss. Die minimale Ätherdosis ist 8 g, die maximale (bei lange anhaltender Geburt) 120—400 g.

Chloroformnarkose: Gegenüber der Äthernarkose ist die durch Chloroform verursachte Verzögerung der Geburt sowohl, als auch seine Giftigkeit hervorzuheben. Kleinere Dosen desselben wirken auf die Uteruskontraktion nicht und sind sowohl für die Mutter als auch für das Kind unschädlich. Weder bei Äther noch bei Chloroform konnte B. nachfolgende Metrorrhagien beobachten. Er hält sowohl Äther als auch Chloroform für die bei Geburtsanästhesie am vortheilhaftesten anzuwendenden Mittel, jedoch zieht er Äther als gefahrloseres Mittel vor, da er keine so genaue Dosirung wie Chloroform erfordert.

W. Dukelsky (Kiew).

4) Poitou-Duplessis. Faradisation des Uterus.

(Gaz. hebdom. de méd. et de chir. 1896. No. 51.)

Verf. wandte bei einer Kreißenden, bei der sich der Muttermund in Folge von Wehenschwäche nicht erweiterte, den elektrischen Strom zum Hervorrufen von Uteruskontraktionen an.

Ein Pol wurde auf das Abdomen gesetzt, der andere, nachdem er durch eine Kautschukhülle gegen Berührung mit der Scheide geschützt war, an den Muttermund gebracht.

Es traten sofort kräftige Wehen auf, die auch nach Ausschalten des Stromes, der nur 5 Minuten angewandt wurde, fortdauerten. Der Muttermund erweiterte sich so schnell, dass nach kurzer Zeit die Anlegung der Zange möglich wurde.

Außerdem hat Verf. noch 2mal den elektrischen Strom bei pSätblutungen im Wochenbett mit Erfolg angewandt. **Reeh** (Köln).

5) F. Regnault. Facies rachitique.

(Bull. de la soc. anat. de Paris 1896. No. 13.)

Nach dem Verf. findet man bei Rachitis sehr häufig eine Atrophie des Oberkiefers in seinem unteren Theil. Die Fossa canina ist tief eingedrückt, das Os incisivum springt vor. Diese Deformation bleibt nach Heilung der Krankheit bestehen. Auch bei der Osteomalakie findet man eine Atrophie des Oberkiefers, doch bleibt der Alveolartheil mehr erhalten, das Os incisivum springt weniger vor. Die Altersatrophie des Oberkiefers erstreckt sich dagegen besonders auf den Alveolartheil.

Durch die Atrophie des Oberkiefers wird bei Rachitis eine Vergrößerung der Augenhöhle durch Senkung der unteren Orbitalwand herbeigeführt, der größte senkrechte Durchmesser liegt im äußeren Theil. Eine ähnliche Vergrößerung des senkrechten Durchmessers der Orbita findet bei Hydrocephalen statt, hier jedoch auf Kosten der Stirn. **Hohl** (Halle a/S.).

6) S. Gottschalk (Berlin). Über eine mit vorzeitiger Kontraktion des inneren Muttermundes vergesellschaftete besondere Form der Nachgeburtsverhaltung bei rechtzeitigen Geburten. (Abnorm kleine Placenta.)

(Berliner klin. Wochenschrift 1896. No. 21.)

G. berichtet über 2 analoge Fälle, in welchen bei Iparis nach verhältnismäßig schneller, spontaner Geburt des Kindes die Nachgeburt weder von selbst abging noch durch Credé exprimirt werden konnte. Beide Male fand sich der innere Muttermund fest kontrahirt, das Corpus uteri schlaff, die auffallend kleine Placenta im Wesentlichen dem Fundus adhärirend.

Nach G.'s Ansicht ist die vorzeitige Striktur des inneren Muttermundes, welche sich übrigens Behufs Lösung der Placenta leicht digital erweitern ließ, für die Verhaltung der letzteren nicht verantwortlich zu machen, da ja der Mutterkuchen noch ganz bezw. fast ganz dem Fundus anhaftete und zwischen ihm und der strikturirten Stelle noch die gesammte Körperhöhle lag. Da auch anatomische

Ursachen zur Erklärung der Adhärenz nicht herangezogen werden können, so bleibt eine relativ ungenügende Kontraktionsthätigkeit des Hohlmuskels nach Austreibung des Kindes als direkte Ursache der Adhärenz. Ferner wurde die spontane Ablösung durch die abnorme Kleinheit der Placenta wesentlich erschwert, da in Folge derselben eine Inkongruenz zwischen Placenta und Haftfläche nicht so bald eintritt wie bei normaler Größe der Placenta. Ein weiteres, der spontanen Ablösung ungünstiges Moment war in der Gestalt der Haftfläche (im Fundus), in ihrer stark konkaven Krümmung gegeben. Bei Sitz der Placenta an der vorderen oder hinteren Wand ist die Haftfläche eine annähernd plane oder wenigstens nur sehr schwach gekrümmte, von welcher sich der Mutterkuchen unter der Einwirkung der Uteruskontraktionen weit früher und leichter abheben muss, um die ihm aufgezwungene Formveränderung mitmachen zu können, als wenn die Haftfläche schon von vorn herein muldenförmig ist.

Die Striktur des inneren Muttermundes führt G. wesentlich auf die hohe Elasticität des denselben begrenzenden Cervixgewebes zurück. Sie konnte sich post part. geltend machen, da energische Kontraktionen des Uteruskörpers ihr nicht im Wege waren. Dass letztere fehlten, steht wieder mit der exceptionellen Kleinheit und dem hohen Sitz der Placenta in Zusammenhang.

Bezüglich der Behandlung solcher Fälle räth G., auch wenn es nicht blutet, nicht länger als 2 Stunden nach der Geburt des Kindes mit der inneren Exploration bezw. Lösung der Placenta zu warten, falls letztere bis dahin nicht auf äußere Handgriffe erfolgt ist. **Graefe** (Halle a/S.).

7) **Lutochin** (Moskau). Ein Fall von Polymastia bei einer säugenden Frau.

(Medicinskoje Obosrenje 1896. No. 5.)

Verf. demonstrirte in der physiko-medicinischen Gesellschaft zu Moskau eine Photographie einer 28jährigen Frau, bei der sich unter der rechten Brust eine accessorische Drüse befindet, welche während der Schwangerschaft die Größe einer Apfelsine erreichte. In derselben Gesellschaft demonstrirte Herr Warnek eine Frau mit 7 Brustdrüsen, welche während des Säugens Milch ausscheiden; außerdem besaß sie noch eine embryonal entwickelte Drüse. Je 2 accessorische Drüsen befanden sich in den Armhöhlen, die 5. accessorische Drüse unter der rechten Brustdrüse und die 6. unter der linken Brustdrüse. **W. Dukelsky** (Kiew).

8) **Brinkmann** (Neutomischl). Zwei Fälle von Scheidendiphtherie mit Behring'schem Heilserum behandelt.

(Deutsche med. Wochenschrift 1896. No. 24.)

I. Eine vor 3 Tagen entbundene Wöchnerin nahm ihr an Diphtheritis erkranktes Kind zu sich ins Bett. Letzteres genas schnell nach Serumeinspritzung; die Mutter dagegen erkrankte nach 2 Tagen an schwerer Scheidendiphtherie. Peritonitische oder parametritische Erscheinungen fehlen. Am Tage nach einer Einspritzung von Heilserum II. Verschwinden des Fiebers und der Beläge. Nach weiteren 4 Tagen völlige Genesung.

II. Eine Wöchnerin stand bereits am 2. Tage post partum auf, um ein rothlaufkrankes Schwein zu pflegen. 2 Tage später starkes Fieber, Scheidendiphtherie, Dämpfung im linken Parametrium, starke Schmerzhaftigkeit im Douglas und der Gebärmutter. Sofort Sublimatausspülung und Einspritzung von Heilserum II. Diphtherie am folgenden Tage verschwunden, nicht das Fieber und die entzündlichen Erscheinungen. Exitus letalis nach 10 Tagen. **Graefe** (Halle a/S.).

Originalmittheilungen, Monographien, Separatabdrücke und Büchersendungen wolle man an *Prof. Dr. Heinrich Fritsch* in Bonn oder an die Verlagshandlung *Breitkopf & Härtel* einsenden.

Druck und Verlag von Breitkopf & Härtel in Leipzig.

Centralblatt
für
GYNÄKOLOGIE
herausgegeben
von
Heinrich Fritsch
in Bonn.

Einundzwanzigster Jahrgang.

Wöchentlich eine Nummer. Preis des Jahrgangs 20 Mark, bei halbjähriger Pränumeration. Zu beziehen durch alle Buchhandlungen und Postanstalten.

No. 17. **Sonnabend, den 1. Mai.** **1897.**

Tagesordnung
für die
am 9., 10. und 11. Juni 1897 in Leipzig stattfindende
VII. Versammlung
der Deutschen Gesellschaft für Gynäkologie.

Dienstag, den 8. Juni, Abends 8 Uhr: Begrüßung auf der Terrasse des Neuen Theaters (bei ungünstiger Witterung im Saal).

Mittwoch, den 9. Juni: ***Erster Sitzungstag.***

Vormittags von 8—12 Uhr in der Universitäts-Frauenklinik Stephanstraße 7. Eröffnung der Versammlung und Erörterung des allgemeinen Themas: ***Über Retroflexio uteri.*** *Referenten die Herren B. S. Schultze-Jena und R. Olshausen-Berlin.*

12—2 Frühstückspause, empfehlenswerthes Lokal in der Nähe: Buchhändlerbörse, Hospitalstraße.

2—4 Uhr Vorträge.

Abends: Ausstellung oder Theater.

Donnerstag, den 10. Juni: **Zweiter Sitzungstag.**

Vormittags 8—9 Uhr Demonstrationen.

9—12 Zweites allgemeines Thema: **Placenta praevia.** *Referenten die Herren Hofmeier-Würzburg und Schatz-Rostock. Weitere Vorträge.*

12—2 Uhr Frühstückspause.

2—4 Uhr Vorträge.

Abends 7 Uhr Galaconcert im großen Saale des Gewandhauses, veranstaltet von der Stadt Leipzig und der Gesellschaft für Geburtshilfe zu Leipzig mit freiem Eintritt für die Mitglieder der deutschen Gesellschaft für Gynäkologie (eventuell je ein zweites Freibillet für deren Frauen).

Eine vorausgehende Anmeldung an den unterzeichneten I. Vorsitzenden ist bis zum 1. Juni nothwendig, um die Karten aufheben zu können.

Freitag, den 11. Juni: **Dritter Sitzungstag.**

8—12 Uhr Demonstrationen und Vorträge.

12 Uhr Schluss der Versammlung.

2 Uhr Gemeinschaftliches Mittagessen.

Bisher sind folgende Vorträge angemeldet:

1) *A. v. Rosthorn-Prag: Zur Anatomie des Beckenbindegewebes.*
2) *Kossmann-Berlin: Über das Syncytium deciduae, Carc. syncytiale.*
3) *Döderlein-Gröningen: Über die vaginalen Operationswege.*
4) *Derselbe: Experimentelle Untersuchungen über Intrauterin-Injektionen.*
5) *Leopold-Dresden: Über die Entstehung des intervillösen Kreislaufes.*
6) *Derselbe: Über das untere Uterinsegment und die Entfaltung des Collum bei den ersten Wehen.*
7) *Neugebauer-Warschau: Über heterosexuelle Behaarung bei Frauen und andere Anomalien der Entwicklung.*
8) *Derselbe: Über Fremdkörper in utero.*
9) *Derselbe: Demonstrationen aus der klinischen Kasuistik.*
10) *Klein-München: Die Beziehungen der Müller'schen zu den Gartner'schen Gängen beim Weibe.*
11) *Dührssen-Berlin: Über vaginale Operationsmethoden der Retroflexio uteri.*
12) *Schramm-Dresden: Schwangerschaft im linken rudimentären Horn eines Uterus bicornis. Retention einer 8 monatlichen Frucht (Missbildung) Sectio caesarea. Entstehung einer linken Ureter-Uterushornfistel. Heilung.*
13) *R. Asch-Breslau: Zur Technik der Alexander-Adam'schen Operation.*
14) *v. Franqué-Würzburg: Über histologische Veränderungen in der Placenta und ihre Beziehungen zum Tode der Frucht.*
15) *J. Neumann-Wien: Über Blasenmole und malignes Deciduom.*
16) *Küstner-Breslau: Die Freund'sche Operation bei Uteruskrebs.*
17) *Derselbe: Demonstration von Instrumenten und Präparaten.*
18) *Winter-Berlin: Über die Symptome der Retroflexio uteri.*
19) *Derselbe: Mittheilungen über die Behandlung des Uteruskrebses mit Chelidonium majus.*
20) *Derselbe: Demonstration von Präparaten.*

21) *H. Freund-Straßburg: Demonstration von Präparaten.*
22) *Derselbe: Erfahrungen mit dem Marmoreck'schen Serum bei puerperaler Infektion.*
23) *Sellheim-Freiburg: Zur Topographie der Beckeneiterungen.*
24) *Rosinski-Königsberg: Zur Übertragbarkeit des Krebses.*
25) *Fehling-Halle a/S.: Über Tubarschwangerschaft.*
26) *Skutsch-Jena: Zur Lehre vom Abort.*
27) *Orthmann: Zur Pathologie des Corpus luteum.*
28) *Mackenrodt-Berlin: Über Exstirpatio uteri.*
29) *Gottschalk-Berlin: Zur Lehre von der vorzeitigen Lösung der normal sitzenden Placenta.*
30) *Walcher-Stuttgart: Warum geht der nachfolgende Kopf besser durch das Becken als der vorausgehende?*
31) *Rossa-Graz: Über accessorische Nebennieren im Ligamentum latum.*
32) *Rossier-Lausanne: Über Extrauterin-Schwangerschaft.*
33) *J. Veit-Leiden: Demonstration von Präparaten.*
34) *Winternitz-Tübingen: Über neue Hilfsmittel beim gynäkologischen Unterricht mit Demonstrationen.*
35) *I. Fischer-Wien: Beiträge zur Physiologie und Pathologie des Klimakteriums.*
36) *Bulius-Freiburg i/B.: Zur Diagnose der Tuben- und der Peritonealtuberkulose.*
37) *Derselbe: Demonstration von Präparaten.*
38) *Keilmann-Breslau: Über die Ursachen der Temperatursteigerungen bei Neugeborenen.*
39) *Klien-München: Sterilisations- und Trockenapparat für Verbandmaterialien.*
40) *Derselbe: Behälter zum Mitführen sterilen Katguts und Silkwormguts in geburtshilflichen Bestecken.*
41) *Derselbe: Messinstrument für den Beckenausgang.*
42) *Peters-Wien: Demonstration von mikroskopischen Präparaten (pathologische Coelomepitheleinstülpungen bei menschlichen Embryonen).*
43) *Theilhaber-München: Metritis climacterica.*
44) *Menge-Leipzig: Demonstration von Apparaten.*
45) *Krönig-Leipzig: Demonstration.*
46) *Ziegenspeck-München: Demonstration.*

Weitere Anmeldungen nimmt entgegen *Zweifel.*

(Aus der chirurgischen Klinik in Upsala.)

I. Über intraabdominale temporäre Kompression der Aorta oder eines ihrer größten Zweige bei gewissen Becken- und Bauchoperationen.

Von

Prof. K. G. Lennander.

Schon seit ich vor mehr als 2 Jahren mit einer schweren Blutung zu kämpfen hatte, als ich die Flexura sigmoidea und deren Mesocolon von einem großen Uterusfibroid lostrennte, habe ich oft an die Möglichkeit gedacht, dass man in solchen oder schwereren Fällen die Blutung durch eine zweckmäßig ausgeführte Aortenkompression vollständig umgehen könnte.

Am 25. Januar in diesem Jahre operirte ich in einem Falle von doppelseitigem Papillarkystom, in dem die Verhältnisse schon vor der Operation mir derartige zu sein schienen, dass eine Durchführung

der Operation mir nur denkbar vorkam, wenn man zu dem gewöhnlichen technischen Apparat auch eine temporäre Kompression der Aorta hinzufügte. Der Docent der Chirurgie, K. Dahlgren, der die Pat. der chirurgischen Klinik zugewiesen hatte, versprach, mir zu assistiren, und ich kam mit ihm überein, dass er, wenn der Fall nach ausgeführtem Bauchschnitt sich überhaupt als operabel erweisen würde, sobald die Blutung mittels Péan's Klemmpincette nicht mehr vollständig beherrscht werden könnte, die Aorta dicht oberhalb ihrer Theilung komprimiren solle. Die Kompression sollte in solcher Ausdehnung ausgeführt werden, dass sie auch die Art. mesenterica inferior und die Artt. spermaticae umfasste. Die Krankengeschichte ist in Kürze folgende:

Karolina N., unverheirathet, Dienerin, 49 Jahr alt, wurde am 13. Januar 1897 aufgenommen. Vor 16 Jahren hatte sie eine Perityphlitis durchgemacht, seitdem war sie nicht wieder wegen Krankheit bettlägerig gewesen bis jetzt. Die Menstruation, die sich erst im Alter von 14 bis 15 Jahren einstellte, hat vorher nichts Bemerkenswerthes gezeigt. Sie blieb 1mal im Frühjahr 1896 aus und im September desselben Jahres war sie etwas spärlicher als gewöhnlich. Im Oktober und November erschien keine Blutung. Vor 23 Jahren hatte die Pat. eine normale Entbindung überstanden, nach der sie 19 Monate lang stillte, erst ihr eigenes und dann ein anderes Kind.

Während des letzten Jahres war es ihr vorgekommen, als ob sie »stärker« würde, besonders am unteren Theile des Unterleibes. Ungefähr am 10. December 1896 trat eine rasche Verschlimmerung ein. Der Bauch wurde empfindlich, sie bekam einen fast beständigen Schmerz und daneben oft sehr heftige anfallsweise Schmerzen im Bauch. Dessen Volumen nahm Tag für Tag zu, war aber während der Zeit kurz nach den Weihnachtsfeiertagen größer als bei der Aufnahme ins Krankenhaus. Nach einer Blutung aus dem Unterleib, die am 29. December begann und sehr reichlich 3 Tage lang fortdauerte, nahmen die Schmerzen und die Spannung im Bauch ab, aber die Pat. fühlte sich sehr matt und kraftlos.

Nach der Aufnahme ins Krankenhaus wurde in der unteren Hälfte des Unterleibes eine unebene, im Allgemeinen feste Tumormasse bemerkt, die durch eine seichte Furche in eine rechte und eine linke Hälfte getheilt wurde. Nach oben reichte sie bis ein paar Querfinger oberhalb des Nabels, nach rechts bis zur Mitte der Crista ossis ilei, nach links bis zur Spina ilei ant. superior. Ihr unterer Theil lag dicht an den beiden Ligg. Poupartii. Von der Vagina und vom Rectum aus fühlte man, dass sie das kleine Becken vollständig ausfüllte. Der Uterus war in die Höhe geschoben, der äußere Muttermund zeigte sich als ein fibröser Ring nach rechts, oberhalb der Symphyse gelegen. Der Uterus konnte nicht sondirt werden. Von der Vagina und vom Rectum aus fühlte sich der Tumor im Allgemeinen elastisch an; er war von oben nach unten nicht verschiebbar, aber etwas Weniges von einer Seite zur anderen.

Die Operation wurde bis auf Weiteres verschoben, damit die Pat. etwas zu Kräften kommen sollte. Die fragliche Tumormasse konnte aus Fibroiden bestehen und dann möglicherweise ein großes, cystös entartetes Collummyom enthalten. Es war indessen viel wahrscheinlicher, dass wir hier ein Paar Ovarialtumoren vor uns hatten, die sich nach unten in das kleine Becken hinab entwickelt hatten, den Uterus nach oben hebend. Die Unverschieblichkeit der Tumormasse im Verein mit den heftigen Schmerzen, an denen die Pat. längere Zeit litt, deutete darauf hin, dass man auf ausgebreitete Verwachsungen gefasst sein musste. Es lag nahe, zu fürchten, dass der Tumor ein maligner sei.

Operation am 25. Januar 1897. Chloroformäthernarkose. Ganz steile Beckenhochlage. Bauchschnitt in der Linea alba von der Symphyse bis zum Nabel. Im Unterleib fand sich etwas blutige Flüssigkeit. Die Geschwülste bestanden deut-

lich aus einem Paar papillärer Kystome (Krebs?). Auf der Vorderseite der einen Geschwulst vegetirte in der Ausdehnung von fast einer flachen Hand eine Papillommasse, die hier und da fibrinöse Beläge hatte. Am Peritoneum wurde keine Geschwulstbildung wahrgenommen. Um zu den seitlichen Theilen der Geschwülste zu gelangen, wurde es nothwendig, in gleicher Höhe mit dem Nabel einen Querschnitt durch den ganzen linken und den halben rechten M. rectus abdom. zu machen. Die Geschwülste waren unzertrennbar mit einander und mit dem Uterus verbunden. An den Geschwülsten adhärentes Omentum wurde exstirpirt. Danach begann man, theils stumpf, theils mit dem Messer, die mit den Geschwülsten verwachsenen Dünndärme, das Coecum, die Flexura sigmoidea und deren Mesocolon zu lösen. Es dauerte indessen nicht lange, bis es sich zeigte, dass die Blutung aus den Geschwülsten mit Klemmpincetten nicht würde beherrscht werden können. Doc. Dahlgren begann desshalb die Aorta zu komprimiren. Die Blutung hörte alsbald auf und ohne größere Schwierigkeit konnten die Geschwülste sammt dem ganzen Uterus aus der Bauchhöhle und dem kleinen Becken ausgeschnitten werden. Die während der Dissektion angelegten Zangen wurden dann durch Katgutligaturen ersetzt. Die Blase war so intim mit den Geschwülsten vereinigt gewesen, dass ihr ganzer Vertex abgeschnitten und mit der herausgenommenen Masse entfernt wurde. Die linke Fläche des Rectums, der Flexura sigmoidea und theilweise das Mesosigmoideum hatten ihre seröse Bekleidung eingebüßt. Dasselbe gilt von dem ganzen linken Theil des kleinen Beckens. An den Seiten der Blase und in den unteren medialen Theilen der Fossae iliacae fand sich auch keine Serosa. Um festzustellen, ob die Ureteren unbeschädigt waren, wurde von der vorher rein ausgetrockneten Harnblase aus ein Ureterkatheter in beide Ureteren eingeführt. Beide waren unbeschädigt. Danach wurde die Blase mit 3 Reihen Katgutsuturen (No. 2) zusammengenäht. Erst jetzt wurde mit der Aortakompression aufgehört, die wenigstens $^3/_4$ Stunde lang gedauert hatte und mit dem Zeigefinger der linken Hand ausgeführt wurde, wobei die rechte Hand auf der linken lag. Die Aorta war dicht oberhalb der Theilung komprimirt worden.

Nur einige kleine Gefäße bluteten, diese wurden mit Katgutligaturen versehen. Das Peritoneum wurde so viel als möglich zusammengenäht. Danach wurde die Öffnung in der Vagina dadurch vergrößert, dass zu dem runden Loche, das durch Ausschneidung der Cervix uteri entstanden war, ein Längsschnitt durch die Mitte der hinteren Wand der Vagina gefügt wurde. Die Theile des kleinen Beckens, die ohne Serosa waren, wurden mit steriler Gaze bedeckt, die durch ein dickes Drainrohr durch die Vagina nach außen geleitet wurde. Die Bauchwunde wurde zusammengenäht mit 2 Reihen versenkter Katgutsuturen (No. 3 und 4) und Silkwormgut in der Haut und theilweise in der Aponeurose. Am weitesten nach unten wurde jedoch die Wunde für die Drainage mit Röhren und sterilen Tampons offen gelassen. Diesen entsprechend wurden 3 dicke Silkwormgutfäden durch die Muskeln und die Aponeurose eingelegt, um geknüpft zu werden, wenn die Drainage fortgenommen wurde. Außerdem wurde der extraperitoneale Raum an den Seiten der Blase durch verschiedene Öffnungen neben den Rändern der Mm. recti drainirt.

Seit man mit der Aortenkompression begonnen hat, kam so gut wie keine Blutung vor. Ohne diese Kompression hätte die Operation nach meiner Auffassung wohl nicht durchgeführt werden können. So lange die Aorta komprimirt wurde, verlief die Narkose ruhig und der Puls war gut; als die Kompression aufhörte, wurde die Pat. blass und der Puls sehr heftig, wesshalb die Pat. einestheils 40 cg Kampher subkutan bekam, anderntheils intravenös 1300 ccm 0,9%ige Kochsalzlösung. Die erwähnte Änderung der Herzthätigkeit trat ein, obgleich sich die Pat. noch in steiler Beckenhochlage befand. Sie war vorausgesehen, so dass ein Assistent mit Instrumenten und Kochsalzlösung

bereit stand, um einzugreifen, sobald man konstatirte, dass die Verschlechterung in der Herzthätigkeit nicht rasch vorübergehend war. Während der Injektion hob sich der Puls und hatte eine Zeit lang nach derselben 80 Schläge in der Minute, bald stieg aber die Pulsfrequenz wieder auf 100—120. Die lange Aortenkompression war besonders angenehm für den Operateur gewesen.

Es war indessen klar, wenn irgend welche nachtheilige Folgen sich zeigen sollten, dass man in einem gleichen Falle sich mit einer ganz kurzen Kompression behelfen müsste, d. h. bis die Geschwulst herausgenommen und Klemmpincetten an alle die wichtigsten Punkte angelegt sind.

Die exstirpirten Geschwülste waren 2 mit dem Uterus und mit einander innig zusammengewachsene Ovarialkystome. Krebs konnte bei der Untersuchung im pathologischen Institut nicht nachgewiesen werden. Der Uterus war durch ein apfelsinengroßes Myom vergrößert. An der Geschwulstmasse saß, innig mit ihr verlöthet, ein 5 cm langes und 2 cm breites Stück der Harnblase.

Der Verlauf war im Anfang mit Fieber verbunden, das zum Theil auf einer akuten Pneumonie im oberen Theil der linken Lunge beruhte. Diese konnte am 10. Tage nach der Operation diagnosticirt werden. Am 14. Tage war Pat. fieberfrei. Die Blasensutur hielt. Der zusammengenähte Theil der Bauchwunde heilte per primam. Am 17. Tage konnten alle Drainagen aus der Bauchwunde herausgenommen und die in die Mm. recti und in die Aponeurose eingelegten Silkwormgutsuturen geknüpft werden. Die Pat. hat keine diagnosticirbaren Thrombosen bekommen und keinerlei Symptome gezeigt, die irgend wie mit der Aortenkompression hätten in Zusammenhang gebracht werden können. Am 14. März war die Pat. geheilt, am 20. begann sie außer Bett zu sein.

Da die intraabdominale temporäre Kompression der Aorta sich in diesem Falle praktisch nützlich erwiesen hat, so habe ich mit Erlaubnis der Professoren der Anatomie, Clason und Nordlund, und mit Hilfe des Letzteren und des Amanuensis Sebardt einige Bauchhöhlen mit Arterieninjektion untersucht und auch selbst einige Injektionsversuche gemacht. Die Aorta theilt sich gewöhnlich am unteren Rande des 4. Lendenwirbels, aber die Theilung kann auch höher oben liegen. Die Lage der Theilung entspricht ungefähr dem unteren Umfange des Hautnabels. Um das kleine Becken blutleer zu machen, muss man, worauf schon vorher hingewiesen wurde, oberhalb der Theilung in einer ganz breiten Ausdehnung komprimiren, da kann man die Aorta, die Art. mesenterica inferior und die Artt. spermat. internae zusammendrücken. Die Hand muss guten Spielraum haben. Es ist möglich, dass es nothwendig werden kann, möglicherweise den einen oder den anderen M. rectus abdom. zu durchschneiden; dies geschieht dann mit Vortheil in der Inscriptio tendinea oder in deren Nähe, die in der Nabelgegend verläuft. Durch eine solche Kompression bekommt man, wie gesagt, das Becken blutleer und muss desshalb möglichst sicher und schnell die nöthigen Dissektionen ausführen und mit Klemmpincetten alle wichtigeren Gefäßlumina verschließen können, wonach die Kompression aufhört.

Ich glaube nicht, dass diese Kompression oft angewendet zu werden braucht, aber sie wird von großem Vortheil sein bei ähn-

lichen Ovarialtumoren, wie in dem hier beschriebenen Falle, oder bei noch schwerer zu operirenden, so wie manchmal bei Myomen, besonders wenn diese in das Mesenterium der Flexura sigmoidea hineingewachsen sind. Sie ist übrigens bei jeder Bauchoperation anwendbar, bei der man fürchtet, dass die Blutung die Arbeit wesentlich erschweren oder unmöglich machen werde. In gewissen Fällen ist es hinreichend, die eine Art. iliaca communis nebst der in der Nähe verlaufenden Art. spermatica zu komprimiren. Eine solche Kompression wird bei Operation der Extra-uterin-Schwangerschaft gute Hilfe leisten können. Selbst habe ich indessen nie das Bedürfnis dazu empfunden, indem ich stets schon beim Beginn der Operation die Vasa spermatica oberhalb des Schwangerschaftstumors und deren Anastomosen mit der Art. uterina zwischen doppelten Zangen oder Ligaturen am Uterus unterbinden konnte. Es kann sich indessen ereignen, dass eine beunruhigende Blutung beginnt, während man Adhärenzen in der Umgebung löst, Blutgerinnsel entfernt etc., ehe man dazu kommen kann, die genannten Gefäße zu unterbinden; drückt man dann gegen die Seite der Wirbelsäule oder gegen das Os sacrum oberhalb der Articulatio sacro-iliaca, so muss man die Blutung sofort zum Stehen bringen. Wenn die Pat. bei den betreffenden Beckenoperationen stets in der Beckenhochlage liegen, so fließt das venöse Blut ziemlich bald ab, wenn die arterielle Zufuhr abgeschlossen ist.

Die Extremitäten und das Becken werden indessen nicht ganz blutleer, weil durch die Anastomosen zwischen den Artt. mammariae int. und den Artt. epigastricae inf., zwischen den Artt. lumbalis unter einander und mit den Artt. circumflexae il., so wie den Artt. iliolumbales doch eine gewisse Blutmenge hindurchgeht. Durchschneidet man einen M. rectus oder beide, so gehen natürlich die zuerst genannten Anastomosen verloren. Wenn die Kompression in der Höhe des 4. Lendenwirbels z. B. ausgeführt wird, so geschieht es unterhalb des Rückenmarkes, das gewöhnlich an der Grenze zwischen dem 1. und 2. Lendenwirbel abschließt. Sowohl das Rückenmark als auch die Cauda equina sind außerdem durch ihre Tractus arteriosi so gut mit Gefäßen versehen, dass man auf sie keine Rücksicht zu nehmen braucht.

Kann eine solche temporäre Kompression der Aorta oder eines ihrer Hauptzweige bei anderen Bauchoperationen mit Vortheil angewendet werden? Um damit zu beginnen, muss bemerkt werden, dass bei Nephrolithotomien oder anderen konservativen Nierenoperationen es gewöhnlich ist, die Nierengefäße entweder durch einen Assistenten komprimiren zu lassen oder mit Hilfe einer mit Kautschukröhren bekleideten Zange zu komprimiren. Dieselbe Kompression ist für die Lebergefäße vorgeschlagen worden. Man muss sehr leicht die eine Branche einer gebogenen Zange durch das Foramen Winslowii und die andere vor dem Lig. hepatico-duodenale einführen können, oder auch ein Assistent kann den Mittelfinger hinter und den Zeige-

finger vor dem genannten Ligament einführen; auf diese Weise kann man die Art. hepatica und die Vena portae komprimiren. Wie lange kann man ohne Schaden für das Parenchym der Leber oder der Nieren die Kompression dauern lassen? Für die Leber habe ich keine Angabe gefunden, für die Nieren nimmt man 15 Minuten[1] an, eine Zeit, die man wohl selten vollständig in Anspruch zu nehmen brauchen dürfte.

Wie kann man zweckmäßig die Art. lienalis komprimiren und wann kann das nöthig sein? Durch das Omentum minus kann man ohne Schwierigkeit die Art. lienalis am oberen Rande des Pankreas fühlen. Gegen die linke Seite der Wirbelsäule, etwas lateral von der Art. coeliaca, muss man desshalb sehr leicht die Art. lienalis komprimiren können. Ein anderer und vielleicht besserer Weg, zu der Art. lienalis zu gelangen, ist der, die Bursa omenti majoris etwas unterhalb des Magens zu öffnen und die Hand hinter diesem Organ hinauf zu führen bis zum oberen Rande des Pankreas. Eine Kompression der Art. lienalis dürfte z. B. bei Resektionen der Milz von Nutzen sein können und bei Milzexstirpationen, wenn die Milz nicht hervorgezogen werden kann, sondern am Diaphragma festsitzt, besonders mit ihrem oberen Pol.

Besonders bedeutungsvoll, glaube ich, kann eine intraabdominale, temporäre Kompression der Art. renalis werden für die Exstirpation mancher nicht allzu großer Nierentumoren, sei es, dass sie auf einer Neubildung beruhen, sei es, dass sie entzündlicher Art sind. Sobald der Nierentumor so groß ist, dass man es für nothwendig oder wirklich vortheilhaft hält, zur nöthigen Orientirung das Peritoneum zu öffnen, kann man mit Péan einen Querschnitt bis zur Mittellinie in gleicher Höhe mit dem Nabel machen. In den medialen Theil dieses Schnittes führt ein Assistent 3 Finger ein und komprimirt, wenn es sich um die rechte Niere handelt, die Vasa renalia gegen die rechte Seite der Wirbelsäule längs und hinter der V. cava inferior, die indessen so groß ist, dass sie nicht vollständig verschlossen werden kann. Auf der linken Seite wird dieselbe Kompression unmittelbar nach außen von der Aorta gemacht. Man muss so breit drücken, wie mit 3 Fingern, weil die Art. renalis oft doppelt von der Aorta abgeht oder sich sofort in 2 oder 3 Zweige theilt, und um auch die V. renalis zusammendrücken zu können. Bei sehr großen Nierengeschwülsten dürfte es unmöglich sein, bis zu der der Geschwulst angehörenden Art. renalis zu gelangen. Will man Kompression anwenden, so hat man die Aorta zu komprimiren, womöglich unterhalb der Art. coeliaca. Es ist indessen sehr möglich, dass man sie nur oberhalb dieser wichtigen Arterie erreichen kann. Ein Druck in dieser Gegend der Aorta sperrt das Blut von allen oder den meisten Eingeweiden des Bauches ab und wird mitten über den wichtigsten

---

[1] Rovsing, Nyrens og Ureters chirurgiske Sygdomme. Kjøbenhavn 1896.

Nervenplexus und Ganglien des Bauches ausgeführt; er dürfte desshalb nur von kurzer Dauer sein.

Hat man eine Blutung von Seite des Dünndarmmesenteriums oder der rechten Hälfte des Colons zu befürchten, so muss man die Art. mesenterica dicht unterhalb des Pankreas komprimiren.

Dass nichts Neues in dem Gedanken, die Aorta zu komprimiren, liegt, davon zeugen am besten die alten Aortenkompressorien. In geburtshilflichen Lehrbüchern findet man allgemein den Rath, bei drohender Blutung aus dem Uterus die Aorta zu komprimiren, bis es gelingt, die Gefahr auf andere Weise abzuwehren. In Pozzi's bekanntem Lehrbuch der Gynäkologie (deutsche Ausgabe 1892) werden auf p. 290 die Schwierigkeiten erwähnt, auf die man bei der Enukleation fibröser Geschwülste von der Vagina aus stoßen kann. Wo es sich um die Blutung handelt, heißt es hier »im Nothfalle macht man die Kompression der Aorta abdominalis und intra-uterine Tamponade«. Eine solche Aortenkompression von außen her ist wohl kaum anders ausführbar, als bei eingesunkener Bauchwand (z. B. zwischen den Mm. recti nach der Entbindung).

Was ich hier vorschlage, ist eine intraabdominale Kompression der Aorta oder eines ihrer Hauptzweige. Es ist wahrscheinlich, dass manche Operateure im Moment der Gefahr zu diesem Hilfsmittel gegriffen haben, aber vollen Nutzen kann man aus diesem Eingriff nicht eher ziehen, als bis er mit zu dem technischen Apparat bei besonders schweren Operationen im Becken und Bauch gerechnet wird und mit den Assistenten schon vor Beginn der Operation verabredet werden kann. Dann kann die Kompression präventiv im besten Sinne werden.

Fassen wir das hier Gesagte in wenigen Punkten zusammen, so dürften die wichtigsten die folgenden sein:

1) Wird eine breite Kompression an der Aorta oberhalb deren Theilung gemacht, so wird das ganze kleine Becken nahezu blutleer.

2) Wird die Art. iliaca communis gegen die Wirbelsäule oder das Os sacrum oberhalb der Articulatio sacro-iliaca zusammengedrückt, so kann man fast ohne Blutung in der einen Beckenhälfte operiren.

3) Die Aortenkompression wurde in meinem Falle länger als $^3/_4$ Stunde ausgeführt, ohne dass sich irgend eine Ungelegenheit davon zeigte. Ein so lange dauernder Druck ist indessen in ähnlichen oder leichteren Fällen vollständig unnöthig.

4) Wenn die Kompression aufhört, hat man sich auf eine rasche Verschlechterung der Herzthätigkeit auf Grund einer vasomotorischen Parese in weit ausgedehnten Gefäßbezirken gefasst zu machen. Desshalb muss Alles angeordnet sein, um unmittelbar eine intravenöse Infusion von Kochsalzlösung machen zu können.

5) Bei Resektionen aus der Milz oder bei Exstirpationen einer nicht beweglichen Milz kann man an eine Kompression der Art. lienalis am oberen Rande des Pankreas gegen die linke Seite der Wirbelsäule denken.

6) Bei besonders schweren Nierenoperationen, bei denen man jedenfalls die Peritonealhöhle öffnet, muss eine Kompression der Nierengefäße gegen die rechte oder linke Seite der Wirbelsäule gute Dienste leisten. Über die übrigen Vorschläge zur Kompression siehe oben.

Nachtrag.

Als der vorliegende Aufsatz schon druckfertig war, sah ich in Madelung's Vortrag auf der letzten Versammlung deutscher Naturforscher und Ärzte in Frankfurt a/M. »Einige Grundsätze der Behandlung von Verletzungen des Bauches«, dass Senn[2] bei heftiger Blutung in der Bauchhöhle Digitalkompression der Aorta unterhalb des Diaphragma verordnet hat. Senn's Äußerung findet sich wieder in einem Vortrag »Abdominal surgery on the battle-field«[3]. Es heißt hier über die Aortenkompression: »Digitalkompression der Aorta unterhalb des Diaphragma kann leicht ausgeführt werden, indem der Assistent seine Hand durch die Incision einführt, die in diesem Falle größer sein muss, als unter gewöhnlichen Umständen. Kompression der Aorta unmittelbar unter dem Diaphragma wird die Blutung aus irgend einem der Abdominalorgane prompt stillen für eine genügend lange Zeit, um es dem Chirurgen möglich zu machen, die Quelle der Blutung aufzufinden und die erforderliche Behandlung für ihre permanente Stillung auszuführen«. Das ist Alles, was sich auf diesen Gegenstand in Senn's Vortrag bezieht.

II. Ein Fall von Ausschälung eines submukösen Myoms. Zerreifsung der Gebärmutterwand. Köliohysterektomie. Genesung.

Von

Dr. Jacob von Rosenthal,

Primararzt der gynäkologischen Abtheilung des Israelitenhospitals zu Warschau.

Die mir zur Operation durch den Kollegen Dr. Isserson aus Bialystok überwiesene, verheirathete, 40 Jahr alte Pat. G. Ch. M. trat in meine Abtheilung am 28. Oktober 1896 ein. Die Kranke, dunkelblond, von niedrigem Wuchse, anämisch, blass, schlecht genährt, hatte 12 Kinder geboren, das letzte vor 2 Jahren. Die Menses waren nach der letzten Geburt sehr profus alle 4 Wochen; seit 2 Monaten fortwährende Menorrhoe mit Schmerzen, die den Wehencharakter hatten. Bei der Untersuchung fand man in der Scheide eine Geschwulst, die den ganzen Vaginaraum ausfüllte. Dieselbe war von der Größe eines neugeborenen Kindskopfes und ihre Oberfläche ist mit einem graugelben Belage bedeckt. Der obere Theil der Geschwulst verjüngt sich, jedoch 3—4 Finger dick, wird durch die leicht dehnbare Cervix gefasst und verliert sich in der hinteren Wand des Gebärmutterkörpers. Die hintere Muttermundslippe ist mit der Geschwulst so verwachsen,

---

[2] Beiträge zur klin. Chirurgie, red. von Paul Bruns. Bd. XVII. p. 704.

[3] St. Louis Clinique 1894. Juni.

dass der tastende Finger zu der breitbasigen Insertion der Geschwulst an die hintere Uteruswand nur unter der vorderen Lippe einzudringen vermag. Die Gebärmutter ist vergrößert, mobil.

Wir hatten vor uns ein theilweise in die Scheide geborenes submuköses Myom der Gebärmutter, welches breitbasig an der hinteren Uteruswand saß.

Zu der völligen Ausschälung der Geschwulst schritt ich am 30. Oktober. In Steißrückenlage habe ich die Geschwulst mit 2 Kugelzangen gefasst, die ich dem Assistenten zum Halten und Ziehen übergab. Mit dem Finger über die vordere Fläche des Tumors in die Gebärmutterhöhle eingedrungen, habe ich bei der Basis die Kapsel der Geschwulst mittels Schere eingeschnitten, und fing an, den Tumor aus seinem Bett auszuschälen. Da die weitere Ausschälung dieserseits beschwerlich wurde, ließ ich die Geschwulst nach aufwärts heben und anziehen, und als auf diese Weise die Verwachsung der hinteren Muttermundslippe mit dem Tumor klar zu Tage trat, habe ich dieselbe in der Richtung des Myoms eingeschnitten. Durch den Einschnitt fuhr ich langsam mit dem Finger in der Ausschälung fort; als ich nun bemerkte, dass die Geschwulst nur an einem Stiele, der ungefähr $1\frac{1}{2}$ cm dick war, hing, habe ich mit einem Scherenschlage denselben durchgeschnitten und zog die Geschwulst nach außen.

Die Blutung während der Ausschälung war minimal, erst nach deren Beendigung fing das Blut an, obgleich nicht zu profus, auszufließen. Ich spülte die Gebärmutterhöhle mit 2%iger Karbollösung aus, und da die Blutung, obgleich mäßig, fortdauerte, stopfte ich den Uterus mit sterilisirter Jodoformgaze aus. Ich lenkte meine Aufmerksamkeit auf die große Menge von Gaze, die ich zum Tamponiren gebrauchte. In demselben Augenblicke kollabirte die Pat.: Puls-, Athem- und Besinnungslosigkeit stellten sich ein, die Pupillen nach aufwärts verdreht. Man führte unverzüglich die künstliche Athmung aus, so wie auch die subkutanen Äther-Kamphereinspritzungen.

Indem ich die Quantität der zur Ausstopfung verbrauchten Gaze mit dem Collaps, der alle Anzeichen eines Shocks in Folge des Eintrittes fremder Flüssigkeit in die Peritonealhöhle hatte, kombinirte, vermuthete ich eine Zerreißung der Uteruswand, und, um Sicherheit zu erlangen, betrachtete ich die ausgeschälte Geschwulst und fand den Gipfel des Stieles mit Peritoneum bekleidet, ein sicheres Zeichen, dass ein Theil der hinteren Uteruswand mit dem Stiele ausgeschnitten wurde.

Unversäumt habe ich die Köliotomie in Beckenhochlagerung ausgeführt. Nach Eröffnen der Peritonealhöhle zeigte sich, dass die Blutung sich auf Durchtränkung der in der Bauchhöhle befindlichen Gaze beschränkte. Auf der hinteren Uteruswand, bald über der Cervix, fand ich ein ovales, longitudinales Loch, 2 cm lang und $1\frac{1}{2}$ cm breit, mit ungleichen Rändern. Da es mir unmöglich erschien, dasselbe zu vernähen, so führte ich die Zweifel'sche vereinfachte Hysterektomie aus. Die ganze Kolpohysterektomie dauerte 15 Minuten. Während dem Nähen der Bauchdecken durch Kollegen Jarowski und Finkelkraut injicirte ich der Pat. subkutan in der Gegend der beiden Schlüsselbeine 1000 ccm physiologischer Kochsalzlösung. Der Puls ist schon während der Hysterektomie fühlbar geworden, und während des Schließens der Bauchdecken kehrte die Besinnung zurück und die Kranke fing zu reden an.

Die Enukleation so wie auch die ihr folgende Köliohysterektomie wurden ohne Narkose ausgeführt.

Am Abend desselben Tages, bei der Körpertemperatur 35,8° C. und kaum fühlbarem Puls wurden neuerdings 1000 g physiologischer Lösung unter die Haut injicirt.

31. Oktober Morgens Temperatur 36,8°, Puls 100, gut fühlbar; in der Nacht geschlafen. Hat keine Schmerzen im Bauch, fühlt sich subjektiv ganz wohl. Abends Temperatur 36,8°, Puls 100.

1. November Morgens Temperatur 37,4°, Puls 104, von guter Qualität; die Kranke klagte über Husten und Heiserkeit (Bronchitis catarrhalis diffusa in beiden Lungen). Der Bauch klein, nicht schmerzhaft; die Zunge belegt, aber feucht.

*

Nach einem Klysma erfolgten 2 Ausleerungen mit Flatus. Abends Temperatur 37,8°, Puls 105.

2. November Morgens Temperatur 37,8°, Puls 116. Bronchitis dauert fort, obgleich trockene Schröpfköpfe und heißer Umschlag applicirt wurden. Keine Ausleerung, doch gehen Flatus ab. Abends Temperatur 38,4°, Puls 116.

3. November Morgens Temperatur 38,6°, Puls 116. Bronchitis wird kleiner, aber in den unteren Lappen der beiden Lungen bronchiales Athmen mit Rasselgeräuschen verbunden. Sputa schleimig-eitrig (Sputa globosa). Der Bauch klein, eingefallen. Mit einem Worte, wir hatten das Bild einer Pneumonie vor uns, und namentlich die sogenannte Schluckpneumonie. Dieselbe dauerte 4 Tage und endigte mit völliger Resolution.

Am 6. November habe ich die Bauchnähte entfernt. Die Hautwunde, obgleich per primam verklebt, musste aufgemacht werden, da unter ihr, im Fettzellgewebe, Eiterung stattfand. Das Peritoneum und die Fascien waren gut verheilt.

Am 9. November konstatirte man hinten in der rechten Lungenspitze bronchiales Athmen und dumpfen Perkussionsschall. Diese neue Entzündung dauerte wieder 4 Tage und endigte auch mit vollständiger Resolution.

Seit dem 14. November fühlt sich die Kranke ausgezeichnet, hat alltägliche Ausleerungen, guten Appetit, ist vom Bett aufgestanden und wartet nur die Verheilung der Wunde in den Bauchdecken ab, um nach der Heimat zu reisen.

Obgleich die Myomenukleation auf vaginalem Wege in die Reihe der älteren Operationen gehört, dieselbe wurde ja schon im Jahre 1840 zum 1. Male durch Amussat ausgeführt, jedoch in Folge der nicht besonders günstigen mit ihr erzielten Resultate, wurde sie dennoch vernachlässigt. Die Sterblichkeit bei ihrer Anwendung betrug bis zum Jahre 1877 33,1% und nach Gusserow[1] wurde solch eine große Mortalität nicht so viel durch Blutungen und Verletzungen als durch die Infektion verursacht. Derselbe Autor, in der 2. Ausgabe seines Werkes vom Jahre 1886, berechnet schon die Mortalität dieser Operation mit 14,6%. Die so verbesserte Statistik muss als eine Folge der Anwendung der Antisepsis betrachtet werden.

Lomer[2] veröffentlichte im Jahre 1883 die Resultate dieser Operation aus der Schröder'schen Klinik und damit hat er einen neuen Anstoß zu ihrer Ausführung gegeben. Er sammelte für den Zeitraum 1873—1883 130 Fälle zusammen, von welchen 18 letal endigten (13,8%). In dem von ihm veranstalteten Verzeichnis sind 21 Fälle von Schröder, 6 von Martin und 17 von Frankenhäuser notirt.

Seit dem Jahre 1883—1896 inkl. haben folgende Operateure ihre Fälle (in der mir zugänglichen Litteratur gefundene) veröffentlicht:

		Operirt	Gestorben
1884.	Pozzi[3], Bidder[4] (je zu 1 Fall)	2	—
1885.	Nieberding[5]	1	—

[1] Handbuch der Frauenkrankheiten 1877.

[2] Zeitschrift für Geburtshilfe und Gynäkologie Bd. IX. p. 277.

[3] Gaz. des hôpitaux 1884. No. 29.

[4] St. Petersburger med. Wochenschrift 1884. No. 1.

[5] Centralblatt für Gynäkologie 1885. No. 39.

		Operirt	Gestorben
1886.	Hegar und Kaltenbach[6]	24	4
	Frankenhäuser[7] (nach Abrechnen der Fälle bei Lomer)	6	1
1887.	Swięcicki[8]	2	—
	Kleinwächter[9]	2	—
1888.	Zweifel[10]	1	—
1889.	Fischel[11]	1	—
1890.	Nebel[12] (Fälle von Hofmeier)	11	2
	Leopold[13]	28	1
1892.	Chrobak[14]	43	1
	Péan[15]	40	3
	Hofmeier[16] (nach Abrechnen der Fälle bei Nebel)	2	—
1893.	A. Martin[17] (nach Abrechnen der Fälle bei Lomer)	29	6
	Meyer[18] (Fälle von Czerny)	15	—
	Laroyenne[19]	1	—
	Küstner[20]	2	—
1894.	Löhlein[21]	4	—
1896.	Veit[22]	20	1
	Winter[23]	1	—
	Mackenrodt[24]	1	—
		236	19 = 8,05%

In dem Zeitraum vom Jahre 1881 bis 1896 inkl. habe ich 50 Myomenukleationen auf vaginalem Wege ausgeführt; von denselben endigten 6 Fälle letal und namentlich: 2 in Folge der Infektion, 2 durch Blutung, 1 in Folge einer hochgradigen Anämie bei einer ungeheuer heruntergekommenen Kranken und 1 durch Pleuro-

[6] Operative Gynäkologie. 3. Aufl. 1886.

[7] Bei Hegar und Kaltenbach.

[8] Centralblatt für Gynäkologie 1887 No. 23 und Przegląd lekarski 1888 No. 37.

[9] Wiener med. Presse 1887. No. 42.

[10] Centralblatt für Gynäkologie 1888. No. 25.

[11] Ibid. 1889. No. 26.

[12] Münchener med. Wochenschrift 1890. No. 3.

[13] Archiv für Gynäkologie Bd. XXXVIII.

[14] Über die vaginale Enukleation der Uterusmyome. Sammlung klin. Vorträge N. F. No. 43.

[15] u. [16] Bei Chrobak.

[17] Pathologie und Therapie der Frauenkrankheiten. 3. Aufl. 1893.

[18] Zeitschrift für Geburtshilfe und Gynäkologie Bd. XXVII u. XXVIII.

[19] Province méd. 1893. No. 17.

[20] Deutsche med. Wochenschrift 1893. No. 1.

[21] Centralblatt für Gynäkologie 1894. No. 19.

[22] Verhandlungen der Berliner geburtshilflichen Gesellschaft (Zeitschrift für Geburtshilfe und Gynäkologie Bd. XXXIV).

[23] u. [24] Verhandlungen der Berliner geburtshilflichen Gesellschaft (Zeitschrift für Geburtshilfe und Gynäkologie Bd. XXXV. p. 132 u. 145).

pneumonie, welche am 12. Tage nach der Operation entstand. 1mal konnte die Enukleation nicht bis zu Ende geführt werden, und bei der Pat. wurde 1 Jahr später andererseits die Coeliohysterectomia totalis mit gutem Erfolg ausgeführt. Auf solche Weise ergaben die von mir operirten Fälle 12% Sterblichkeit, und nach Abrechnung des Falles, der der Pneumonie erlag, welche mit der Operation nichts Gemeinsames hatte, sinkt der Procentsatz meiner Fälle, und zwar auf 10%.

Ich muss noch erwähnen, dass die Mehrzahl der Operirten in hohem Grade ausgezehrt und vernachlässigt in Folge ihrer Lebensverhältnisse, wie auch der mangelhafter Ernährung war.

Die von mir enukleirten Myome sind mannigfaltiger Größe, von der eines Hühnereies bis zu der eines Kopfes eines 1jährigen Kindes, gewesen. Als Indikation für die Möglichkeit zur Vornahme der vaginalen Enukleation betrachtete ich die Möglichkeit, mit dem in den Uterus eingeführten Finger das untere Tumorsegment zu erreichen und abzutasten. Zur Dilatation der nicht genügend erweiterten Cervix benutzte ich in früherer Zeit Laminaria- oder Tupelostifte, und seit Bekanntmachung der Vuillet'schen Methode, das Austamponiren mit Jodoformgaze, welche ich nicht nur in die Cervix, sondern auch in die Gebärmutterhöhle einführe, in der Absicht, auf diese Weise durch Reiz eines fremden Körpers auf die Uteruswände und gleichzeitiges Darreichen von Secale die Uteruskontraktionen hervorzurufen. In einigen Fällen musste ich solch ein Ausstopfen der Cervix und des Uterus 3—5 Tage lang ausführen, bevor die Cervix so weit dilatirt wurde, dass 2 Finger leicht durch sie eingeführt werden konnten und der Muttermund nachgiebig wurde. Von dem Gebrauch der Laminaria- oder Tupelostifte, wie auch von der brüsken Erweiterung mittels Hegar'scher Dilatatoren bin ich im Ganzen abgekommen, denn ich bin überzeugt, dass, indem bei ihrer Anwendung Einrisse der Mucosa entstehen, dieselben eine Pforte für die Infektion bilden. Die 2 Fälle, welche ich in Folge von Infektion verloren habe, stammen aus der Zeit, wo ich Laminaria zur Dilatation benutzte.

Die Kapselspaltung führe ich am 2. oder 3. Tage des Tamponements aus, entweder longitudinal von oben nach unten über die größte Cirkumferenz der Geschwulst, oder quer am unteren Geschwulstabschnitt, wie am nächsten der Uteruswand.

In keinem Falle ist die Myomausschälung leicht; größtentheils ist sie für den Arzt eine sehr beschwerliche Operation. Der Finger ist hier das hauptsächlich wirkende Instrument, wenn man auch mitunter die Schere oder den Löffel benutzt. Aber die arbeitende Hand ermüdet schnell, wird starr und gefühllos. In 2 Fällen nach Ausschälen und Abschneiden von $^3/_4$ der Geschwulst musste ich, in Folge der Fingererstarrung, die Vollendung der Operation aufgeben. Der in beiden Fällen übrig gebliebene Rest wurde nach 24—48 Stunden in Folge der Uteruskontraktionen, nach Darreichung von Secale, bis in

die Cervix geboren, und man konnte nun leicht die noch vorhandenen Insertionen trennen und den Rest herausbefördern.

Nach der Ausschälung spüle ich kräftig die Uterushöhle mit 2%iger Karbol- oder 1%iger Lysollösung aus und stopfe sie mit Jodoformgaze aus. Nach 24 Stunden wird die Gaze entfernt; der Uterus wird 2mal täglich mit einer der obigen Lösungen ausgespült, ohne Acht auf die übrig gebliebenen Reste der Kapsel zu geben, welche, der langsamen Nekrose anheimfallend, mit der Spülflüssigkeit eliminirt werden.

Im Allgemeinen auf die gewonnene Erfahrung gestützt, theile ich im Ganzen Chrobak's Anschauungen über die Indikationen zur Enukleation, die derselbe in seiner ausgezeichneten Monographie (l. c.) darlegte, wie auch die Anschauungen Richelot's[25] und Graefe's[26], die die Operation warm empfehlen. In der letzten Zeit hat Dührssen bei Anwendung seiner Coeliotomia vaginalis anterior nach Spaltung des Corpus uteri die submukösen Myomata enukleirt; Veit (l. c.) beschrieb in der Berliner geburtshilflichen Gesellschaft Ende 1895 seine Enukleationsmethode, die er Myomotomia vaginalis benannte, — durch Spaltung der von der Scheide abgetrennten vorderen Wand der Cervix, ohne Spaltung des Corpus uteri. Die beiden Methoden erwähne ich nur beiläufig, denn keine von beiden habe ich bis jetzt Gelegenheit gehabt in der Praxis anzuwenden.

Zu dem beschriebenen Falle zurückkehrend, kommt eine Perforation dann zu Stande, wenn beim Ziehen der Geschwulst bei Enukleation eine theilweise Inversion entsteht, was um so leichter geschieht, je dünner die Muskelschicht, welche das Bett der Geschwulst bildet, ist. Solches Unglück ereignete sich bei solch gewandten und erfahrenen Operateuren wie: Schröder, Czerny, Martin, Sänger, Mikulicz, Winter, Mackenrodt u. v. A. Die 2 Letzten (l. c.) demonstrirten in den Sitzungen der Berliner geburtshilflichen Gesellschaft am 24. April und 8. März 1896 je 1 Fall, die ganz identisch mit dem meinigen sind. Früher im Falle der Zerreißung hatte man, wo es möglich gewesen ist, den Defekt durch Naht geschlossen; jetzt wird die Hysterektomie ohne Zögern angewandt. Die Zerreißung der Uteruswand kann jedoch letalen Ausgang haben, wie dies z. B. der Schröder'sche und 2 Fälle von Martin beweisen. — In meinem Falle war der 3—4 Finger dicke Stiel sehr fest mit der verdünnten Uteruswand verbunden gewesen, so dass auf dem Präparat die Trennung derselben sehr schwierig war; folglich invertirte sich beim Ziehen der Geschwulst während der Operation die dünne Uteruswand mehr und mehr, indem sie eine Verlängerung des Stieles bildete und vortäuschte. Dies ist die Ursache gewesen, dass ich die invertirte Uteruswand für den Stiel nahm, und an der dünnsten Stelle durchschnitt.

---

[25] Ann. de gynécol. et d'obstétr. 1893. Juni.
[26] Münchener med. Wochenschrift 1895. No. 23.

In dem kollabirten, hoffnungslosen Zustande der Pat. konnte ich nur einen Weg, um sie zu retten, einschlagen, und zwar die promptеste Hysterektomie. Dieselbe konnte sowohl vaginal wie abdominal geschehen. — Ich entschied mich für die Köliotomie aus 3 Gründen: 1) die Trendelenburg'sche Hochlagerung, indem sie den Blutzufluss nach dem Kopf, eventuell Gehirn, fördert, wird schneller den Collaps beseitigen; 2) es wäre vielleicht möglich nur eine Nahtvereinigung des Defektes; 3) die Scheide ist nicht genügend desinficirt gewesen, um eine vaginale Exstirpation vorzunehmen.

Meine Vermuthungen haben sich bewahrheitet: der Collaps verminderte sich allmählich während der Operation, und nach ihrer Vollendung ist die Pat. vollends bei Besinnung mit fühlbarem Puls gewesen. Der ganze postoperative Verlauf beweist, dass keine Infektion stattfand, und das Auftreten einer Lungenentzündung bei einer seit lange her hustenden Person, wie auch deren vollständige Resolution in ein paar Tagen, muss man einer großen Menge des verschluckten Speichels zuschreiben, welcher eine sogenannte Schluckpneumonie verursachte.

III. Zur Frage des Küstner'schen suprasymphysären Kreuzschnittes bei Ventrifixation.

Von

Dr. A. **Frantzen** in St. Petersburg.

In No. 171 der Sammlung klinischer Vorträge und No. 10 des Centralbl. für Gynäkologie 1897 giebt Küstner eine neue Methode der Köliotomie an, die anzuwenden sei in denjenigen Fällen, wo nur eine verhältnismäßig kleine Öffnung des Abdomens erforderlich ist. Er durchtrennt der unteren Bauchfalte entsprechend, dicht über den Schamhaaren, die Haut in querer Richtung bis auf die Fascie, zieht die Wunde durch 2 oben und unten eingesetzte Haken längs und eröffnet hierauf in der Längsrichtung Fascie, Muskeln und Peritoneum. Nach dieser Methode hat Küstner auch ventrifixirt, wobei er 1 bis 2 versenkte Nähte (früher Silkworm, später Seide) durch den Fundus uteri legt und die tiefe Längswunde mit durchgreifenden Katgut- oder Seidensuturen schließt. Bei der nun folgenden Vereinigung der queren Hautwunde räth Küstner darauf zu achten, dass die Fascie mit in die Sutur gefasst werde, da sonst leicht todte Räume entstehen.

Da ich in dieser Zeit einen Fall Behufs Ventrifixation (Prolapsus totalis uteri) in meine Privatklinik aufgenommen, so beschloss ich die Methode zu versuchen. Nicht recht gefallen wollte mir nur bei derselben, dass die beiden Fixationsnähte versenkt bleiben sollten, da mir dadurch einerseits die Möglichkeit einer eventuellen Durchschneidung und späteren Durcheiterung derselben nach außen, anderer-

seits mehr Chance zur Entstehung todter Räume gegeben schien. Daher modificirte ich die Methode in folgender Weise:

Nachdem der quere Hautschnitt ausgeführt, die Wunde durch Haken längsgezogen und die übrigen Bauchdecken in der Längsrichtung in einer Ausdehnung von 4 cm durchtrennt, legte ich durch den Fundus uteri, Peritoneum und Muskeln 2 Silkwormnähte; hierauf zog ich nach Entfernung des entsprechenden Hakens den oberen Hautlappen in der Richtung zur Symphyse über den Längsschnitt und stach nun die beiden Fixationsnähte durch die Haut nach außen durch. Diese Nähte wurden fürs Erste nicht geknüpft. Jetzt legte ich alle zur Vereinigung von Peritoneum, Muskeln und Fascie erforderlichen Nähte an, von denen nur die vom oberen Wundwinkel bis zu den Fixationssuturen reichenden gleich geknüpft wurden. Nachdem dieses geschehen, wurde der obere Hautlappen abermals nach unten gezogen und die Fixationsnähte, nachdem sie angezogen, über einem zusammengerollten Marlybausch geknüpft. Nach Knüpfung der übrigen tiefen Nähte wurde die quere Hautwunde unter Mitfassen der Fascie durch Knopfsuturen geschlossen.

Durch diese kleine Modifikation der Küstner'schen Methode glaube ich zweierlei erreicht zu haben:

1) Die Möglichkeit, die Fixationsnähte entfernen zu können, was mir ein nicht zu unterschätzender Vortheil zu sein scheint,

2) dass Haut und Muskeln durch die Fixationsnähte so fest an einander gebracht werden, dass ein großer todter Raum zum Schwund kommt, was durch die Nähte der queren Hautwunde allein unter Umständen etwas schwer fallen könnte.

Im Übrigen ist die Operation leicht auszuführen und entschieden sehr empfehlenswerth.

---

1) **Saft.** Zur Prophylaxe und Therapie des Wochenbettfiebers.

(Archiv für Gynäkologie 1896. Bd. LII.)

Ein Beitrag zur Puerperalfieberfrage aus der Breslauer Hebammenlehranstalt. Verf. verarbeitete das Material der Zeit vom 1. Oktober 1894 bis 1. Februar 1896, in welcher 879 Personen niederkamen. Unter diesen sind 566 während der Geburt innerlich untersucht, 313 nicht untersucht. Aus den Tabellen geht hervor, dass die schwereren Fieberfälle hauptsächlich den innerlich Untersuchten zufallen, da die Zahl der schwersten Fieberfälle bei den innerlich Untersuchten nahezu das Dreifache beträgt von der bei den innerlich nicht untersuchten. Unter der ersten Gruppe ist die Morbiditätsstatistik der operirten Fälle die schlechteste. Auch die Zahl derer, die über 20 Tage in der Anstalt bleiben mussten, ist bei den operirten und innerlich untersuchten Fällen die größte. Der einzige Fall, der in Folge von Infektion ad exitum gekommen ist, gehört den Operirten an. Auf Grund seiner Erfahrungen ist S. dafür, die

innere Untersuchung möglichst durch die äußere zu ersetzen und die operativen Maßnahmen möglichst einzuschränken. Im zweiten Theile der Arbeit, der durch 16 Kurven illustrirt ist, kritisirt Verf. hauptsächlich die Anwendung von Desinfektionsmaßregeln bei Fieber im Wochenbett, wie sie von Leopold (Arbeiten aus der Frauenklinik in Dresden Bd. II) gebraucht wurden, in abfälliger Weise. S. stellt zum Vergleich mit den Leopold'schen Kurven aus seinem Material Kurven auf, welche beweisen, dass auch ohne jedes örtliche Eingreifen mit Ätzungen und Spülungen der Scheide und der Gebärmutter die Temperatur und der Puls plötzlich abfallen und Genesung eintritt. Aus diesen praktischen und auch aus theoretischen Gründen muss der Erfolg der lokalen Therapie angezweifelt werden. Verf. legt des Weiteren dar, welchen Schaden die oft eingreifenden lokalen Maßnahmen stiften können. Er ist dafür, dass die Heilbestrebungen in der Praxis einzig und allein auf die Diätetik und Stärkung der Herzkraft gerichtet werden. In mehreren Fällen Leopold's, deren Temperatur- und Pulskurven S. wiedergiebt, trat nach 1—2 Gebärmutterausspülungen weitere Verschlimmerung des Zustandes und Exitus ein. Verf. ist geneigt, den letzteren der lokalen Therapie zur Last zu legen. Dem Ref. scheint Verf. hierin zu weit zu gehen. Wahrscheinlich wäre der Krankheitsverlauf auch ohne Ausspülung der gleiche gewesen. Wir sind eben bis jetzt nicht im Stande, den Verlauf des Wochenbettfiebers durch lokale Therapie irgend wie erheblich zu beeinflussen. **Courant** (Breslau).

---

2) **Baumm.** Über Asepsis und Antisepsis in der Geburtshilfe.

(Archiv für Gynäkologie 1896. Bd. LII.)

Im Breslauer Hebammeninstitut blieb trotz Anwendung aller Vorsichtsmaßregeln bei Behandlung von Geburt und Wochenbett die Morbidität der Wöchnerinnen groß. B. kommt, wie Ahlfeld, zu dem Schluss: wenn trotz genauer Desinfektion der Hände, Instrumente und der äußeren Geschlechtstheile der Kreißenden auch bei nicht innerlich Untersuchten die Morbidität 21,4% beträgt, während andere Institute trotz innerlicher Untersuchung 6% aufweisen, so muss die Temperaturmessung eine verschiedene sein. Verf. misst die Temperatur nur im Mastdarm. Auf Grund seiner Erfahrungen glaubt B. den Satz aufstellen zu können, dass innerlich nicht berührte Wöchnerinnen wohl Fieber bekommen, aber niemals ein gefährliches. Die Hauptschuld an schweren Erkrankungen misst er dem durch innere Eingriffe und Verletzungen geschaffenen Nährboden bei, in größerem Maße jedenfalls als der ungenügenden Desinfektion. Temperatursteigerungen über 38° hält B. für eine häufige und unvermeidbare Erscheinung, die den normalen Ausgang des Wochenbettes nicht zu stören braucht. Verf. prüft ferner die Ahlfeld'schen Desinfektionsversuche nach und kommt zu denselben Resultaten. Schon durch

50%igen Alkohol wurden Streptokokkenbouillonkulturen im Reagensglase nach 1 Minute getödtet. **Courant** (Breslau).

---

3) **R. Rosenfeld** (Karlsbad). Erfahrungen bei 150 Äthernarkosen.

(Prager med. Wochenschrift 1896. No. 23.)

Die Verabreichung des Äthers geschah in allen Fällen, von denen 48 über 1 Stunde dauerten, mittels der Julliard'schen Maske nach der Genfer Methode, die R. jedoch dahin modificirte, dass die initialen Äthermengen kleiner genommen wurden (nur ca. 10—20 ccm), die Maske dem Gesicht nicht fest aufgelegt wurde, in Zwischenräumen von 1—1½ Minuten ebenfalls wieder nur kleinere Äthermengen (ca. 15 ccm) aufgegossen wurden, endlich das den Maskenrand umhüllende Tuch nicht in Verwendung kam. In Folge des letzteren Umstandes war die verbrauchte Äthermenge größer (ca. 180 ccm bei halbstündiger Dauer) als bei anderen Operateuren, dafür fehlten aber alle Erscheinungen gestörter Respiration vollständig, überhaupt verliefen die Narkosen ohne Ausnahme ganz ungestört. R. empfiehlt desshalb den Äther als durchaus zuverlässiges Narkoticum in der erwähnten Darreichungsweise, vorausgesetzt, dass nicht eine der bekannten Kontraindikationen vorliegt. Der Cornealreflex war auch bei vollkommener Muskelerschlaffung erst dann gänzlich erloschen, wenn die Narkose länger als ½ Stunde dauerte, auch die Pupillen wurden erst bei längerdauernder Narkose eng und reaktionslos. Das Verhalten dieser beiden Reflexe ist also nicht so zuverlässig wie beim Chloroform. Bei einigen jugendlichen, kräftigen Individuen traten vor Eintritt der vollen Narkose klonische Krämpfe auf, namentlich der Beine, wurden jedoch durch stärkeres Aufgießen rasch beseitigt. Erbrechen trat in 70 Fällen auf, hielt aber nie länger als 2—3 Stunden an. Albuminurie wurde unter 96 Fällen nur 4mal, stets nach langer Narkose, beobachtet. **Piering** (Prag).

---

4) **Bukoemsky** (Petersburg). Über Anästhesirung durch Äther und Chloroforminhalationen bei normalen Geburten.

(Monatsschrift für Geburtshilfe und Gynäkologie Bd. III. Hft. 3.)

Der Äther wurde in verschiedenen Geburtsperioden in der Julliard'schen Maske in Einzeldosen von 2—4 g angewandt und während 10 Minuten bis zu 5 Stunden beim Einsetzen der Wehen verabreicht. Obwohl so theilweise sehr große Äthermengen zur Verwendung kamen, so war doch kein Nachtheil auf Dauer und Verlauf der Geburt, auf Involution des Uterus, Lochien- und Milchbildung oder auf die Kinder bemerkbar. Die Wehen schienen verstärkt und die Anwendung besonders während der Austreibungsperiode angezeigt. Chloroform wurde nur in 8 Fällen versucht. Schädliche Wirkungen, wie sie von Schatz u. A. beobachtet, wurden nicht gesehen, außer

der Abneigung vieler Kreißender gegen den Geruch und etwas Geburtsverzögerung. Nierenaffektionen wurden bei keinem der beiden Anästhetica wahrgenommen. Der Äther ist daher vorzuziehen.

Roesing (Hamburg).

---

5) **Laroche.** Über die Entstehung der intraligamentären Eierstockscysten.

Thèse de Paris, H. Jouve, 1896.

Verf. theilt die intraligamentären Eierstockscysten nach ihrer Entstehung in wahre und falsche. Die wahren können primär oder sekundär sein. Die primären Cysten des Ligamentum latum stammen vom Parovarium oder von abgeirrten Pflüger'schen Schläuchen. Daher auch ihre Verschiedenheit. Diese Gebilde werden während der embryonalen Entwicklung zwischen den Blättern des Ligamentum latum eingeschlossen. Die Einschließung kommt dadurch zu Stande, dass das mesenchymatöse Gewebe, welches während der fötalen Entwicklung dem Keimepithel und dem Wolf'schen Körper und Kanal anliegt, mit zur Bildung des Ligamentum latum beiträgt. Die sekundären intraligamentären Cysten sind fast alle Ovariencysten. Die Ursache ihrer Einkapselung ist dunkel. Man beschuldigt: Oophoritis, Perioophoritis, anomale Lage der Ovarien und überzählige Ovarien. Die falschen intraligamentären Cysten entstehen durch Verlagerung der Tuben und entzündliche Vorgänge, die dem extra- und retroligamentär entwickelten Tumor das Aussehen eines intraligamentären geben.

Rech (Köln).

---

6) **Lindfors** (Upsala). Die Methode Thure Brandt's und die schwedischen Ärzte.

(Monatsschrift für Geburtshilfe und Gynäkologie Bd. III. Hft. 1.)

L. schildert aus persönlichen Eindrücken die Einführung der Methode in die ärztlichen Kreise Schwedens. Auch in seinem Vaterlande habe Brandt die Schwierigkeiten, die ihm, dem medicinischen Laien, entgegenstanden, gefunden. Jetzt sei, wenn auch nur langsam, eine große Zahl der Gynäkologen zu Anhängern bekehrt worden. Von diesen werden mehrere aufgezählt.

Roesing (Hamburg).

Berichte aus gynäkol. Gesellschaften u. Krankenhäusern.

7) Gesellschaft für Geburtshilfe und Gynäkologie zu Berlin.

Sitzung vom 26. Februar 1897.

Vorsitzender: Herr Martin; Schriftführer: Herr Winter.

I. Demonstration von Präparaten.

Herr A. Martin demonstrirt zunächst 1) einen mit massigen multiplen Myomen durchsetzten Uterus, dessen Höhle ein schwangeres Ei aus dem 3. Monat birgt. Gewaltige Myomknollen waren subserös im Becken entwickelt und verursachten bedrohliche Harnretention, abgesehen von der Unmöglichkeit, dass neben diesen Myomen die Geburt per vaginam hätte vor sich gehen können. Exstirp.

ut. grav. myom. per coeliotomiam. Ungestörte Rekonvalescenz. Die Konception war 2 Monate nach der Verheirathung der 37jährigen erfolgt.

2) Ein Präparat von gleichzeitiger Schwangerschaft in beiden Tuben. Die rechte Tube enthielt ein älteres Ei mit Blutgerinnsel durchsetzt aus dem 1. bis 2. Monat. Die Tube wurde darüber gespalten, das Schwangerschaftsprodukt entfernt, die sonst gesunde Tube geschlossen. Ovarium dextrum gesund. In der linken Tube saß ampullär ein dem 3. Monat entsprechendes Ei im Zustand des Aborts. Entfernung der linken Adnexa.

3) Eine Extra-uterin-Schwangerschaft in der linken Tube im Zustand des Aborts, während die rechte atretische Tube ein Blutgerinnsel enthielt, ohne dass sich darin hätte ein Ei nachweisen lassen.

Herr Mackenrodt demonstrirt 3 Myome, welche er bei einer 37jährigen Igravida aus der hinteren Wand des Collum und des Corpus uteri durch hinteren Scheiden-Bauchschnitt entfernt hat. Pat. kam mit Blutungen und drohendem Abort; ihr Wunsch war die Erhaltung des Eies; die Myome lagen unbeweglich im Beckenkanal und hätten bei einer eventuellen Geburt unüberwindliche Schwierigkeiten verursacht. Nach der Enukleation schloss sich die Cervix wieder und die Pat. hat nicht abortirt, jetzt 10 Wochen nach der Operation.

Diskussion: Herr Winter fragt an, womit die Myome vom schwangeren Uterus entfernt worden wären und ob sie denn im Becken fixirt gewesen seien.

Herr Olshausen fragt an, ob die Laparotomie in diesem Falle nicht leichter gewesen wäre.

Herr Mackenrodt: Die Myome lagen unbeweglich im Beckenkanal; oder hätte man etwa das Ei ausräumen und die Myome sitzen lassen sollen?

Die Laparotomie wäre gewiss leichter gewesen.

II. Herr Olshausen: Über Carcinom und Schwangerschaft.

Bezüglich der Diagnose besteht keine wesentliche Schwierigkeit, weder Betreffs des Carcinoms, noch Betreffs der Schwangerschaft. Die Behandlung hat im Allgemeinen mit einer ungünstigen Prognose zu rechnen. Bisher ist nur in ganz vereinzelten Fällen nach Exstirpation des carcinomatösen schwangeren oder puerperalen Uterus eine Heilung von 3jähriger Dauer oder mehr beobachtet worden. Von O.'s Fällen befinden sich jetzt 4 Kranke frei von Recidiv, nachdem die Operation bezw. vor $2^1/_2$, $5^3/_4$, $6^1/_2$ und $7^1/_2$ Jahren vollzogen wurde.

In erster Linie ist die vaginale Exstirpation des schwangeren Uterus zu empfehlen, welche gewöhnlich nur bis zum 3. oder 4. Monat empfohlen wird. O. exstirpirte 3 Uteri ohne sie zu entleeren. Hiervon war einer im 5., einer im 6. Monat schwanger. Der letztere wog 1900 g und hatte eine Peripherie von 46 cm an den Tuben. (Demonstration der 3 Uteri.) Es giebt bis jetzt 25 Fälle von Exstirpation schwangerer, carcinomatöser Uteri. Alle 25 Kranke genasen von der Operation.

Wo der Uterus zu groß ist, um unentleert durch die Vagina entfernt zu werden, soll man bei noch nicht lebensfähiger Frucht die Schwangerschaft unterbrechen; dann aber sofort die vaginale Exstirpation anschließen. Dieselbe ist auch nach reifer Geburt immer sogleich möglich. Die Involution abzuwarten, wie O. es früher vorgeschlagen und ausgeführt hat, ist unnöthig und bedenklich.

(Demonstration von 4 Uteri, welche nach künstlichem Abort exstirpirt waren, so wie von 4 anderen nach spontaner Geburt oder Abort.)

Die Amputatio supravaginalis auf abdominalem Wege und nachträgliche Exstirpation der Cervix von unten her ist eben so wie die abdominale Totalexstirpation bei todtem oder nicht lebensfähigem Kinde nicht gleichwerthig der vaginalen Exstirpation.

Bei noch nicht lebensfähigem Kinde die noch mögliche Radikaloperation des Carcinoms bis zur Lebensfähigkeit der Frucht hinauszuschieben ist stets verwerflich.

Ist die Frucht bereits lebensfähig, das Carcinom aber nicht radikal entfernbar, so mache man die konservative Sectio caesarea, nach vorheriger gründlicher Prä-

paration des Carcinoms. (2 eigene Fälle des Autors, aber ohne die nöthige Präparation. Davon starb 1 an Sepsis.)

Ist das Carcinom noch radikal operirbar, so schließe man an die Sectio caesarea, nach Entfernung der Placenta, Schluss der Uteruswunde, Unterbindung der Aa. spermaticae int. die vaginale Uterusexstirpation sogleich an. Beim Kaiserschnitt ist der Schnitt durch den Uterus in den Fundus zu legen, möglichst entfernt vom Ort der Neubildung.

Bei abnorm engen Geburtswegen kann die abdominale Totalexstirpation an die Stelle treten.

Diskussion: Herr Mackenrodt berichtet über 6 von ihm beobachtete Fälle von Schwangerschaft und Carcinom, die von Hernandez (Bull. med. 1894) beschrieben sind. M. stimmt den Bemerkungen Olshausen's vollkommen bei. 2 Fälle waren so vorgeschritten, dass keine Radikaloperation mehr möglich war, in beiden Fällen trat Frühgeburt ein, beide Kinder starben, beide Mütter gingen nach kurzer Zeit an allgemeiner Carcinose zu Grunde. In 4 Fällen war die Radikaloperation möglich. Einmal suchte die Kranke wegen Abortblutung Hilfe, das Carcinom wurde entdeckt und der Uterus vaginal exstirpirt. Die Pat. ist heute, nach 4 Jahren, noch gesund. In 3 Fällen wurde die abdominale Uterusexstirpation bei Schwangerschaft von 5—7 Monaten gemacht, der Uterus wurde nicht verkleinert. Eine Pat. ging 24 Stunden p. op. an Nachblutung zu Grunde, die beiden anderen überstanden die Operation; eine ist jetzt mehr als 3 Jahre gesund, die andere erkrankte 7 Monate nach der Operation an carcinomatösem Ileus, den M. durch Darmresektion und Anlegung eines künstlichen Afters behandelte. Das zuführende Darmstück war aber zu kurz, so dass Pat. bald an Inanition zu Grunde ging. Im Becken war kein lokales Recidiv. Bezüglich der Reihenfolge der Erkrankung meint M., dass er es für erwiesen halte, dass bei schon bestehendem Carcinom noch Schwangerschaft entstehen könne, nämlich dann, wenn — wie in 2 Fällen seiner eigenen Beobachtungen — der Cervicalkanal intakt blieb und das Carcinom nur an der hinteren Lippe und hinteren Scheidenwand sitzt. Handelt es sich dagegen um Cervixcarcinom, so dürfte das Carcinom stets älter sein als die Schwangerschaft. Die Prognose der Carcinome bei Schwangerschaft ist — wenn rechtzeitig erkannt — eher besser als schlechter wie die der sonstigen Carcinome. M. hat zwei, Olshausen noch mehr Dauerheilungen.

Herr A. Martin schließt sich den Ausführungen des Herrn Olshausen im Wesentlichen an. Er hat die Zahl seiner Fälle von Komplikation bei Schwangerschaft und Carcinom nicht zur Hand. Er erwähnt nur einen Fall von dieser Komplikation, welcher in partu zur Behandlung kam. Herr Orthmann machte unter Assistenz von M. die Exstirpation des vorher durch Kaiserschnitt entleerten Uterus von dem Bauchschnitt aus. M. ist der Ansicht, dass, wenn schon in derartigen Fällen der Leib zum Zweck des Kaiserschnittes eröffnet worden ist, dann die Totalexstirpation besser von der Bauchhöhle aus angeschlossen wird, als dass in einem 2. Akt der Operation von der Scheide aus die Radikaloperation ausgeführt wird.

Herr Odebrecht fragt an, ob es wohl zulässig wäre, nach dem 6. Monat, wenn der Uterus für die vaginale Operation zu groß geworden ist, ihn nach Abpräpariren der Blase durch Schnitt in der vorderen Medianlinie zu spalten, vollständig vom Ei zu entleeren und dann vaginal zu exstirpiren.

Herr Bröse spricht sich auch für den Vorschlag des Herrn Olshausen aus, in Fällen von Carcinom und Schwangerschaft bei ausgetragenem Kind erst die Sectio caesarea und dann die vaginale Exstirpation auszuführen, gegenüber dem Vorschlag des Herrn Martin, nach der Sectio caesarea den Uterus von der Bauchhöhle aus zu entfernen.

Die Möglichkeit, die Bauchhöhle mit Carcinom- oder septischen Keimen zu inficiren, ist bei letzterem Verfahren nicht auszuschließen.

Herr Olshausen (Schlusswort) hält die Entleerung des schwangeren Uterus in dem von Odebrecht vorgeschlagenen Falle wohl für zulässig, nachdem man

vorher die Art. uterinae unterbunden hat. Die Exstirpation des Uterus per laparotomiam, nachdem man ihn durch den Kaiserschnitt entleert hat, wie Herr Martin es vorschlägt, ist bei sorgfältiger Desinfektion des Carcinoms wohl ungefährlicher als früher, aber doch nicht mit der Lebenssicherheit ausführbar, wie die vaginale Operation.

Sitzung vom 26. März 1897.

Vorsitzender: Herr Martin; Schriftführer: Herr Winter.

Der Vorsitzende legt die Zuschrift der geburtshilflichen Gesellschaft von London vor, welche den Dank dieser an unsere Gesellschaft ausspricht für die Beileidsbezeigung aus Anlass des Todes von Sir Spencer Wells.

I. Demonstration von Präparaten.

1) Herr A. Martin demonstrirt ein Präparat von Deciduoma malignum. Es handelt sich um eine 28jährige Person, welche vor 14 Monaten einen Abort überstanden hat. Das Präparat gleicht dem bekannten Marchand'schen außerordentlich. Die Betheiligung der stark gewucherten syncytialen Massen tritt besonders hervor. Trotz der verhältnismäßig langen Zeit seit Ablauf der Schwangerschaft finden sich im Lumen von Venen noch Chorionzotten, theils intakt, theils in maligner Entartung. Herr Kiefer wird das Präparat genauer beschreiben. Die Operation war durch massige Infiltrationen in der Umgebung des Collums erschwert. Pat. ist genesen und befindet sich, so weit darüber Nachrichten vorliegen, wohl. — Auf die Frage des Herrn Bröse erwiedert M., dass die Infiltration nicht carcinomatös war.

2) Herr Zondeck (als Gast) berichtet über einen neuen Fall von malignem Deciduom. Die 43jährige Frau, welche 12 lebende Kinder geboren und 4mal abortirt hat, wurde Anfang Mai 1896 zum letzten Mal gravid und am 15. December von einer Traubenmole entbunden. Im Anschluss hieran wurde eine Auskratzung des Uterus vorgenommen. In den ersten Tagen des Januar trat eine starke Blutung auf, wegen welcher die Pat. wiederum curettirt wurde. In den letzten Tagen desselben Monats stellte sich von Neuem eine Blutung ein, welche die Pat. veranlasste, das Krankenhaus aufzusuchen. Bei ihrer Aufnahme zeigte die kräftig gebaute, gut ernährte Frau ein gutes Allgemeinbefinden; sie hatte, abgesehen von dem nur geringen und wenig blutig gefärbten Ausfluss keinerlei Beschwerden. Bald aber wurde wieder der Ausfluss stärker, und am 15. Februar trat ein Schüttelfrost ein, der sich in den nächsten Tagen mehrfach wiederholte. Am 18. Februar wurde die Auskratzung des Uterus vorgenommen. Da aber der Zustand der Pat. sich danach nicht besserte, da ferner die mikroskopische Untersuchung der durch ein längere Zeit vorhergegangenes Probecurettement wie der durch die letzte Auskratzung gewonnenen Gewebsstücke die Diagnose einer malignen Neubildung sehr bestärkte, wurde am 23. Februar der Uterus per vaginam exstirpirt. Die Frau hat eine vollkommen normale Rekonvalescenz durchgemacht und ist jetzt seit dem 19. März außer Bett.

Der in allen seinen Durchmessern etwas vergrößerte Uterus zeigt an der vorderen Wand, 2,5 cm von der oberen Kuppe des Cavum uteri entfernt bis herunter zum Orificium internum, eine Geschwulstmasse von rostbrauner Farbe, welche ganz besonders in der Mitte der Wand tief in die Muskulatur, dieselbe zerstörend, hineindringt. Die Muskulatur in der Nähe der Geschwulst ist dunkler gefärbt und ist von stecknadelkopf- bis hirsekorngroßen, rostbraunen Flecken durchsetzt. In der Mitte der vorderen Wand dicht unter der Serosa ist ein neuer, etwa erbsengroßer Geschwulstknoten sichtbar. Auch die mikroskopische Untersuchung hat unzweifelhaft das Vorhandensein einer malignen Neubildung, des sogenannten malignen Deciduoms, ergeben. Man findet in der Geschwulst die großen epithelioiden, polymorphen Zellen mit großem, intensiv gefärbtem Kern, in größerer Menge an einander gelagert, große Protoplasmamassen mit zahlreichen intensiv gefärbten Kernen, also syncytiales Gewebe, das an vielen Stellen in

Bluträume eindringt, an anderen Stellen von Vacuolen durchsetzt ist. Dann sieht man die etwas kleineren Zellen mit hellem Protoplasmaleib, mit schwach gefärbten Kernen, die ein feinkörniges Chromatinnetz und zahlreiche Kernkörperchen zeigen, Zellen, die man nach Marchand als Abkömmlinge der Langhans'schen Schicht ansieht.

3) Herr Pinkuss demonstrirt einen durch enorme Ödeme ausgezeichneten Fötus vom 6. Schwangerschaftsmonat. Die Geburt desselben geschah derartig, dass sich eine Blase von fast Kleinkindskopfgröße einstellte, die sich post partum als durch eine Ansammlung von Flüssigkeit unter der Haut des Hinterhauptes gebildet herausstellte. Der naheliegende Verdacht auf Hydrocephalus oder Encephalocele bestätigte sich nicht. Außerdem zeigt der durch die starken, über den ganzen Körper verbreiteten Ödeme sehr verunstaltete Fötus an den Extremitäten, besonders an den unteren, mannigfache Einschnürungen; amniotische Stränge fanden sich nicht vor. Die ganze äußere Verunstaltung des Fötus lässt die Vermuthung zu, dass es sich um fötale Rachitis handeln könnte. Hierüber so wie über die Ätiologie der Ödeme soll die demnächst stattfindende Sektion Aufschluss geben. (Irgend welche Anzeichen für Lues fanden sich weder bei Vater noch Mutter vor; auch ergab die Anamnese dafür kein positives Resultat.)

Diskussion: Herr Gessner spricht sich gegen die Deutung des Präparates als fötale Rachitis aus, glaubt vielmehr die Veränderungen ausschließlich durch das starke Ödem der faultodten Frucht erklären zu müssen.

5) Herr Gessner demonstrirt das Präparat (Becken mit Uterus) einer Ruptura uteri. Die IIpara mit engem Becken war durch Wendung und Perforation des nachfolgenden Kopfes entbunden worden. Es sprach nichts für eine Verletzung. Am 5. Tage kolossale Blutung: Harnblase stark ausgedehnt, links vom Uterus ein Hämatom. Nach Entleerung der Blase stand die Blutung, doch erlag die Wöchnerin dem Blutverlust. Das Präparat zeigt eine linksseitige, das ganze untere Uterinsegment durchsetzende inkomplete Ruptur und großes bis zur Niere reichendes retroperitoneales Hämatom. Die Ruptur, die wahrscheinlich durch die Extraktion des Kopfes entstanden ist, wurde am 5. Tage durch die starke Füllung der Blase aus einander gezerrt und hierdurch die tödliche Blutung veranlasst.

5) Herr Kossmann zeigt einen Tumor vor, der die wesentlichen Charakteristica eines cystischen Myoms aufweist. Insbesondere zeigen die mikroskopischen Präparate diejenigen Eigenthümlichkeiten, die Recklinghausen veranlassten, die cystischen Myome von den Urnieren abzuleiten. Hier ist eine solche Ableitung schon desshalb kaum möglich, weil bei einer vor 4 Jahren anderwärts ausgeführten Laparotomie, bei der die linken Adnexe entfernt worden sind, noch kein Myom gefunden wurde. Der gegenwärtige Tumor nahm das Uterushorn der Seite ein, auf der die Adnexe entfernt sind, und auf der eine ausgedehnte adhäsive Pelviperitonitis bestand. Das Lig. rotundum entsprang vom Außenrand des Tumors. Es ist daher sehr wahrscheinlich, dass wir es hier nur mit einer unter dem Einfluss der Pelviperitonitis entstandenen Hyperplasie der Muskulatur in der Umgebung des interstitiellen Tubentheils zu thun haben. Dadurch, dass die mikroskopischen Charakteristica der cystischen Myome auch hier vorhanden sind, verlieren sie die Bedeutung, die ihnen Recklinghausen beigemessen hat.

II. Herr Gebhard hält den angekündigten Vortrag: »Ein neuer Fall von maligner Choriongeschwulst«.

Unter gleichzeitiger Projektion mikrophotographischer Aufnahmen beschreibt G. den aus syncytialen Massen und zelligen Elementen bestehenden Tumor, der sich bei einer 30jährigen Frau 7 Wochen nach der letzten Entbindung entwickelt und die vaginale Totalexstirpation des Uterus erforderlich gemacht hatte. Besonders bemerkenswerth war der Befund von Drüsenepithelien, deren Zellen ohne scharfe Grenzen in einander übergingen, also syncytiale Umwandlung zeigten. An einzelnen Drüsenelementen war sogar eine Metaplasie in Geschwulstzellen er-

kennbar. Am Schluss seines Vortrages demonstrirt G. ein Cervixcarcinom, welches mikroskopisch die größte Ähnlichkeit mit Tumoren der vorbeschriebenen Art hat.

Diskussion wird vertagt.

---

8) Geburtshilflich-gynäkologische Gesellschaft in Wien.

Sitzung vom 16. Februar 1897.

Vorsitzender: G. Lott; Schriftführer: C. Breus.

Breus: »Über Hämatommolen«.

Vor 5 Jahren habe ich, wie Ihnen bekannt, die Hämatommole[1] als eine typische Form der Molenschwangerschaft beschrieben. Ich bemühte mich, es mit möglichster Klarheit zu thun, so dass ich nicht befürchtete, missverstanden zu werden. Nun ist dies aber doch geschehen und zwar in einer eben erschienenen Abhandlung aus der Klinik Schauta[2]. Daher bin ich genöthigt, zur Klarstellung dieser Angelegenheit vor das Forum der Gesellschaft zu treten und bitte Sie um Geduld und Aufmerksamkeit für meine Ausführungen.

Am raschesten werden Sie sich wieder über meine von Manchem schon vergessene Darstellungen orientiren, wenn ich Ihnen 2 der prägnantesten meiner Präparate vorlege.

Das eine ist ein faustgroßes Ei, welches im 11. Monat der Schwangerschaft geboren wurde; es besteht aus einem ganz pathologischen Eihautgebilde und enthält einen winzigen Embryo von nicht einmal ganz 1 cm Länge, ist also eine eklatante Mole.

Ganz analoge Verhältnisse zeigt das 2. Präparat, welches aus dem 8. Monat stammt (Demonstration).

Ähnliche Molen waren wohl schon früheren Beobachtern vorgelegen, aber man hatte ihre Eigenart nicht erkannt und sie in den großen Topf der sogenannten Fleischmolen geworfen, unter welchem Sammelnamen man alle durch Hämorrhagie hochgradig destruirten Eier versteht.

Von diesen gemeinen Fleischmolen, auch Blutmolen genannt, unterscheiden sich aber meine Präparate durch die ganz eigenthümlichen Verhältnisse der an ihnen zu beobachtenden Hämorrhagien in auffallender Weise. Diesen Unterschied muss ich Ihnen kurz präcisiren, weil er die Grundlage für die folgenden Auseinandersetzungen giebt.

In den bisher bekannten Fleischmolen, so wie in macerirten und retinirten Eiern überhaupt, ja auch an Placenten größerer und sonst normaler Früchte findet man gar nicht selten Blutergüsse, welche die Eihäute mehr oder weniger emporheben und gegen die Eihöhle vorstülpen. Diese durch die Hämorrhagie bewirkten, also sekundären Abhebungen und Einstülpungen der Eihäute sind wohl bekannt und ihre Deutung (als rein mechanisch durch das Extravasat verursacht) klar und augenfällig.

Mir hat es selbstverständlich stets fern gelegen, ihr Vorkommen oder auch nur die Häufigkeit ihres Vorkommens irgend wie bestreiten zu wollen.

In den von mir sogenannten Hämatommolen zeigen die Blutungen dagegen eine ganz andere, eine entgegengesetzte Relation zu den Eihäuten. Hier sind es nicht, wie dort, die Blutungen, welche die Membranen abheben und einstülpen; die Blutungen sind nicht das Primäre, sondern sie finden erst nachträglich, erst sekundär in bereits präformirte Einstülpungen statt, zu welchen die Membranen nach dem frühen Tode des Embryos noch auswachsen.

---

[1] Breus, »Das tuberöse subchoriale Hämatom der Decidua«. Wien, F. Deuticke, 1892.

[2] J. Neumann, »Das sogenannte tuberöse Hämatom der Decidua«. Monatsschrift für Geburtshilfe u. Gynäkologie 1897. Februar.

An meinen Hämatommolen sind die Einstülpungen oder Divertikel der Eihäute (wie ich sie nannte) das Primäre und sie werden nur später ausgefüllt durch sekundär erfolgende Blutungen. Auf solche Weise entstehen die merkwürdigen Formen solcher Hämatome, die sie an solchen Molen sehen.

Wegen dieses ganz specifischen Verhaltens der Blutungen zu den Membranen habe ich derartige Molen aus dem Sammelbegriff der Fleischmolen ausgeschieden und sie als eine neue typische Form bezeichnet.

Diese Deutungen der Befunde an den von mir beschriebenen Molen habe ich nicht aus der Luft gegriffen, und habe sie erst ausgesprochen, nachdem ich mich lange Zeit mit der Frage beschäftigt und sie durch das Ergebnis sorgfältiger anatomischer Präparation gestützt sah.

Meine Befunde und die darauf basirenden Deduktionen habe ich in meiner Publikation klar aus einander gesetzt und will Sie mit Wiederholung derselben nicht weiter ermüden. Ich habe denselben nichts hinzuzufügen, nichts davon hinwegzunehmen und darf sie in vollem Umfang aufrecht erhalten. Meine Arbeit hat, so viel mir bekannt, seither kaum Anfechtungen erfahren; kompetente anatomische Fachmänner haben mir ihre Zustimmung ausgesprochen.

Da erscheint vor wenigen Tagen die erwähnte Abhandlung Neumann's aus der Klinik Schauta. In dieser Schrift werden meine Ausführungen als grundfalsch hingestellt, der Unterschied der von mir sogenannten Hämatommolen von den altbekannten gemeinen Fleischmolen negirt und mir die Berechtigung abgesprochen, diese Molen von den Fleischmolen abzutrennen.

Die gegnerischen Ausführungen sind von eminent polemischem Charakter und mit großer Zuversicht vorgetragen. Man sollte glauben, wenn man diese Sprache vernimmt, dem Autor müsse ein erdrückendes Beweismaterial für die Hohlheit meiner Anschauungen zur Verfügung stehen. Ich will nun versuchen, Ihnen die Basis klar zu legen, auf welcher diese Sprache geführt wird.

Wenn Jemand eine wissenschaftliche Arbeit unternimmt, so ist das Erste, was er zu thun hat, dass er sich das Objekt, das er bearbeiten will, fixirt und sich über die Art des zur Bearbeitung erforderlichen Untersuchungsmaterials klar wird.

Dieses erste Postulat hat unser Autor mit erstaunlicher Leichtfertigkeit behandelt. Wenn er über das tuberöse Deciduahämatom schreiben wollte, so hätte er sich doch eine oder mehrere solcher Molen zur Untersuchung verschaffen müssen und wenn nicht früher, so doch mindestens dann, als er zu anderen als den von mir ausgesprochenen Anschauungen kam, sich die Einsicht in meine Präparate ermöglichen sollen. Sie wären ihm sehr leicht zugänglich gewesen, wir leben ja neben einander.

Anstatt dessen baut er seine Publikation auf eine Reihe von 10 Präparaten, von welchen ich trotz der dürftigen Schilderungen derselben, welche die Schrift enthält, mit voller Bestimmtheit sagen kann, dass sie, mit alleiniger Ausnahme von nur 2 Fällen, gar keine Molen sind. Aber auch diese beiden (Fall 5 und 7) sind keine Hämatommolen, sondern gemeine Fleischmolen.

Alle übrigen von Neumann beschriebenen Eier sind gewöhnliche Abortiveier, von denen einzelne eine Zeit lang in utero retinirt waren, oder macerirte Eier und enthalten große, selbst bis zu 38 cm lange Früchte, sind also keine Molen, und das gesammte Material gestattet demnach gar keinen Schluss auf die von mir geschilderten Objekte.

Der Autor hat sich aber dennoch sein Untersuchungsmaterial aus ihnen zusammengestellt und sie seiner Arbeit zu Grunde gelegt, weil er an denselben placentare Blutergüsse gefunden, welche mehr oder weniger Protuberanzen gegen die Eihöhlen bildeten und weil diese ihm darauf hin schon identisch schienen mit den Hämatomen meiner Molen.

Mit diesem fundamentalen Missgriff war das Loos seines Unternehmens besiegelt.

Als er nun fand, dass über die placentaren Blutergüsse seiner Präparate die sonst unveränderten Eihäute einfach hinwegzogen und nur durch dieselben gegen die

Eihöhle emporgehoben oder eingestülpt wurden und dass keine präformirten Eihautdivertikel bestanden, hätte er zur Erkenntnis kommen können, dass er eben Objekte vor sich habe, die meinen Molen nicht entsprechen, und dass er nun das Verhalten der Hämatome an einer wirklichen, echten Hämatommole zu untersuchen trachten müsse, bevor er sich zu irgend einem Urtheil entschließen dürfe.

Der Philosoph Überweg sagt: »Eine treue Auffassung der gegnerischen Ansicht, das volle Sichhineinversetzen und gleichsam Hineinleben in den Gedankenkreis des Anderen ist eine unerlässliche, aber nur zu selten erfüllte Bedingung der echten, wissenschaftlichen Polemik. Die Kraft zur Erfüllung dieser Anforderung stammt nur aus der uninteressirten Liebe zur Wahrheit«.

— — — — — — — — — — — — — — — — — — — —

Und so gelangt der Autor in seiner ganz unmotivirt provocirten Polemik weiter von einem Fehler zum anderen, blind gegen alles Thatsächliche.

Hiermit hätte ich Ihnen eigentlich die Sachlage genügend gekennzeichnet und könnte diese leidige Replik schließen. Allein, meine Herren, ich bin der Öffentlichkeit meine Antwort schuldig und will sie geben in der Wanderung, die unser Sitzungsprotokoll durch die Fachlitteratur macht. Desshalb muss ich noch auf Einiges speciell eingehen, Einzelnes aus der Schrift Neumann's hervorheben und beleuchten.

Die Embryonen »entsprachen dem 2. Monat. Es sei nicht denkbar, dass sie bereits zu dieser Zeit abgestorben waren«. So citirt (p. 109) Neumann meine Worte. Bei mir heißt es aber (p. 15): »dass die Embryonen mit dem 2. Monat abgestorben seien, kann nicht ohne Weiteres angenommen werden«. Bitte, meine Herren, ist es dasselbe, wenn Jemand sagt, etwas sei nicht denkbar oder, es könne nicht ohne Weiteres angenommen werden?

Darf man so citiren? Man kann zur Entschuldigung nicht einmal ein Missverstehen dieser meiner Worte annehmen, denn später (p. 31) sage ich nochmals ganz klar und deutlich, dass der Tod des Embryos in diesen Molen um den 2. Monat erfolgt.

Ferner citirt der Autor aus meiner Schrift: »in seiner Entwicklung gestört starb der Embryo ab; damit musste auch die vom Herzen des Embryos beherrschte Cirkulation in den Gefäßen des Chorions versiegen und mussten diese obliteriren«. Hierzu bemerkt er: »Es steht das aber im Widerspruch mit dem, was Breus auf derselben Seite über die völlige Gefäßlosigkeit und das gänzliche Fehlen von Blutgefäßen im Chorion und selbst in den Placentarzotten sagt«.

Wo ist da ein Widerspruch? Ich habe ja das Ei erst viele Monate nach dem Tod des Embryo untersucht und erst dann die Gefäßlosigkeit des Chorions konstatiren können. Glaubt der Herr Verf., dass, weil dann keine Blutgefäße mehr in den Chorionzotten zu finden waren, es müsse das Chorion auch gefäßlos gewesen sein, so lange die Embryonen noch lebten? Oder verlangt er, dass man auch monatelang nach dem Versiegen der Cirkulation noch die obliterirten Gefäße im Chorion hätte nachweisen müssen?

Von seinen Fällen sagt dann ferner (p. 117) der Autor: »Wir haben in sämmtlichen die von Breus für seine Fälle als charakteristische Veränderung angegebenen Blutherde in den subamniotischen Schichten der Placenta konstatirt; aber es bestehen zahlreiche Unterschiede zwischen meinen Fällen und denjenigen von Breus«. Er erklärt diese Unterschiede aber sofort für gleichgültig und sagt: »Ich lege übrigens auf die Form und die Anordnung der Hämorrhagien, wie sie sich am Durchschnitt präsentiren, nur sehr wenig Gewicht, weil ich glaube, dass das etwas ganz Nebensächliches und Zufälliges ist«. Auf diese souveräne Art erledigt der Verf. ganz leichtweg meine auf die anatomischen Verhältnisse basirten Bedenken gegen die Vorstellung, dass die komplicirten Formen solcher Hämatome durch eine Extravasation erzeugt werden könnten, wenn die Eihäute sich in gewöhnlicher Weise verhielten.

Gegen diese Vorstellung hatte ich in meiner Arbeit noch angeführt, dass, wenn man ein solches Hämatom aus den Eihäuten herausschält, sich die Ausbuchtungen des Chorions nicht ausgleichen oder strecken lassen, sondern in ihrer

Form beharren. Besonders an der Basis oder dort, wo sekundäre Ausbuchtungen abzweigen, zeigten sich diese Chorionsäcke in ihrer Gestalt stabilisirt durch ganz auffällige, derbe Bindegewebszüge. Dagegen erklärt der Verf., es scheine ihm selbstverständlich, dass die Eihäute sich nicht mehr glätten lassen und das Vorhandensein von Bindegewebszügen an der fötalen Fläche der Placenta an der Außenseite des Chorions sei ein normales Verhalten. Nun habe ich aber doch in meiner Publikation ausdrücklich erwähnt, dass die Chorionpartie, durch deren Präparation ich diese Befunde illustrirte, nicht vom placentaren, sondern vom Reflextheil des Eies sei.

Zur Begründung meiner Ansicht von dem primären Bestande der Eihautdivertikel unabhängig von den Hämorrhagien habe ich auch auf das Vorkommen leerer solcher Säcke hingewiesen, an welchen alle Spuren fehlen, dass sie je einen hämorrhagischen oder überhaupt einen Inhalt gehabt hätten. Darauf nun erklärt der Verf.: »Wohl habe auch ich und gewiss Jeder, der Placenten untersucht« (er spricht schon wieder von Placenten, wo ich von Molen gesprochen), »solche nicht mit Blut gefüllte Abhebungen der Eihäute oft gesehen, aber es fällt mir nicht ein, diese auf ein gesteigertes Flächenwachsthum des Chorions zu beziehen, sondern einfach auf die mechanische Wirkung des Flüssigkeitsergusses, der sich stets in diesen Abhebungen findet«. Also Gebilde, in welchen er stets einen Flüssigkeitserguss findet, beurtheilt der Verf. sofort als identisch mit jenen, welche ich ausdrücklich als leere bezeichnete!

Einmal jedoch stimmt mir der Verf. zu, wo er sagt: »Ich erkläre mir die Hämatom- und Divertikelbildung gleichfalls wie Breus dadurch, dass sich das Chorion laeve nach dem Tode des Embryo in Falten legte«. Doch fügt er sofort die Einschränkung hinzu: »Aber nicht weil es weiter wuchs, wie Breus annimmt, sondern weil das ganze Ei schrumpft«.

Für die Faltungen seiner Objekte passt das allerdings. Kaum wird Jemand eine andere Erklärung versuchen. Wenn Neumann aber diese Erklärung auf meine Objekte bezogen haben will, dann muss das Ei aus einander schrumpfen, sonst kann es das kleine Ding nach dem frühen Tode des Embryo nicht bis auf Faustgröße bringen!

P. 24 sagte ich in meiner Arbeit: »Es ist eine längst bekannte und oft beobachtete Thatsache, dass nach dem Tod des Embryo die Eihüllen noch eine geraume Zeit fortwachsen können«. Dies weist der Autor als unbewiesen zurück und sagt: »Mir ist wenigstens nichts bekannt, was eine so unwahrscheinliche Voraussetzung beweisen würde«.

Ja, wie stellt er sich denn diesen Beweis für das Flächenwachsthum des Chorions vor? Der kann doch nur dadurch erbracht werden, dass man bei früh abgestorbenem Embryo den Eihautsack unverhältnismäßig größer findet, als er zur Zeit des embryonalen Todes gewesen sein kann. In diesem wiederholt begegneten Befunde haben die Anatomen den Beweis gesehen und Männer wie Rokitansky haben daraufhin das Fortwachsen der Eihäute angenommen.

So geht es weiter durch Neumann's ganze Abhandlung fort. Man könnte diesen Nachweis noch ausdehnen. Ich glaube aber an diesen Proben die Gehaltlosigkeit seines Elaborates genügend gekennzeichnet zu haben, so dass wir uns abwenden können von einem Autor, dessen Methode um so befremdlicher ist, als wir ihr in einer Schrift begegnen, welche das »Imprimatur« einer Klinik trägt und welche auf Anregung eines klinischen Lehrers entstanden ist.

---

9) Belgische Gesellschaft für Geburtshilfe und Gynäkologie in Brüssel.

Dorff (Brüssel). Über einen Fall von unstillbarem Erbrechen während der Schwangerschaft.

Übelkeiten der Schwangeren, welche sich bisweilen bis zum Erbrechen steigern, sind, so lange der allgemeine Zustand nicht durch sie leidet, von keiner besonderen Bedeutung. Sie schwinden gewöhnlich im 3. oder 4. Monat der

Schwangerschaft von selbst und können eventuell durch eine passende Diät und durch gewisse Medikamente gemildert werden. Ganz anders gestaltet sich in Bezug auf Prognose und Behandlung das unstillbare Erbrechen. Dieses übt schon von Anfang der Schwangerschaft an einen verderblichen Einfluss auf den Organismus aus und steigert sich im Verlauf derselben derart, dass jegliche Nahrung wieder erbrochen wird.

Ich will hier nicht ein vollständiges klinisches Bild des unstillbaren Erbrechens geben; ich möchte nur die Aufmerksamkeit auf eine der wichtigsten Ursachen desselben hinlenken, auf die Hysterie, indem ich mich dabei auf einen Fall stütze, welchen ich beobachtet und behandelt habe.

Kaltenbach war der Erste, welcher darauf aufmerksam machte, dass wahrscheinlich die meisten schweren Erbrechen der Schwangeren durch Hysterie bedingt sind.

Bei der Feststellung der Ätiologie des unstillbaren Erbrechens muss man vor Allem alle Ursachen ausschließen, welche schon ohne Schwangerschaft beständiges Erbrechen hervorrufen können. So besonders Erkrankungen des Magens (Katarrh, Carcinoma und Ulcus rotundum), eben so Carcinom des Peritoneums, urämische Zustände und gewisse Intoxikationen. — Auch hängt das unstillbare Erbrechen ab von anomaler Lagerung des Uterus (Ante- und Retroflexionen), von Hydramnios und Zwillingsschwangerschaft, von Entzündungen im perimetralen Gewebe, von Metritis und Endometritis, selbst von Erosionen und bisweilen auch von sogenannten organischen oder tetanischen Strikturen des Cervixkanals, welch letztere nur hypothetisch sind.

Diese Strikturen haben bei der Behandlung des unstillbaren Erbrechens eine bedeutende Rolle gespielt, besonders in Folge der Resultate, welche man durch das Verfahren Copeman's (einfache Dilatation des Cervixkanals mittels Fingers) erreichte.

Es war durch einen Zufall, dass Copeman sein Verfahren fand. Er wollte bei einer Schwangeren im 6. Monat wegen unstillbaren Erbrechens die künstliche Frühgeburt einleiten, nachdem er gesehen hatte, dass alle angewandten Mittel erfolglos blieben. — Da er zur Dilatation des Cervixkanals keine Instrumente zur Hand hatte, dilatirte er mit seinem Finger und verließ die Schwangere. Als er 1 Stunde später zurückkehrte, war sein Erstaunen groß, zu sehen, dass das Erbrechen vollständig aufgehört hatte. In 4 anderen Fällen, auf dieselbe Weise behandelt, hatte Copeman denselben glücklichen Erfolg. So kam es, dass während einer geraumen Zeit dieses Verfahren als Panacee für unstillbares Erbrechen der Schwangeren betrachtet wurde. In Folge vieler Enttäuschungen aber ist man heute wieder von demselben zurückgekommen und betrachtet es nur als ein unsicheres Mittel, welches wohl wegen seiner Unschädlichkeit in verzweifelten Fällen seine Anwendung finden kann.

Häufig hat man das Erbrechen durch Kauterisiren oder durch Bepinselung, ja selbst durch einfaches Touchiren der Portio aufhören gesehen. — Alle Anstrengungen, die Ursachen des unstillbaren Erbrechens auf eine pathologische Grundlage zurückzuführen, sind fehlgeschlagen. Am meisten wahrscheinlich erscheint noch die Annahme, dass eine nervöse Disposition dasselbe begünstigt, besonders aber die Hysterie.

Der Verlauf derartiger Fälle hat etwas Eigenartiges, ja oft Unerwartetes. Wie oft wird nicht das plötzliche Verschwinden einer hysterischen Paralyse oder Kontraktur durch den Einfluss einer psychischen Ursache beobachtet.

Das plötzliche Aufhören des Erbrechens nach einem unbedeutenden Eingriff oder durch einen psychischen Einfluss müssen wir ebenfalls darauf zurückführen.

Der Fall, welchen ich beobachtet habe, ist nun folgender:

Frau X., 22 Jahre alt, früher immer gesund, von sehr nervösen Eltern stammend, heirathet im Alter von 20 Jahren und wird sofort schwanger. In der 5. Woche der Schwangerschaft treten konstante Übelkeiten und öfters auch Erbrechen auf.

Das Gehen ist bedeutend erschwert. Bei der Untersuchung wird eine Retroversion konstatirt und daher ein Pessarium eingelegt. Die ersten Tage nach dem Einlegen des Kranzes ging es der Kranken besser. Aber schon kurze Zeit später trat plötzlich und ohne Schmerzen eine Paralyse der beiden Oberschenkel ein, welche jegliche Bewegung der Pat. hinderten. Die Sensibilität war stark vermindert. Den Globus hystericus fühlt die Kranke beständig, sie wird durch denselben stark belästigt. Plötzlich tritt auch ein keuchhustenartiger, trockener, fast ununterbrochener Husten auf, welcher bei Abwesenheit jeglicher physikalischer Symptome für rein nervös erklärt werden muss.

Nach 3 Wochen schwindet die Paralyse der Oberschenkel plötzlich, um einer Parese der Unterschenkel, welche jedoch bald in eine vollständige Paralyse übergging, Platz zu machen.

Im 4. Monat wurde das Erbrechen Besorgnis erregend, so dass die Kranke jegliche Nahrung verweigert. Die Temperatur sinkt, der Puls, welcher bis dahin normal geblieben war, wird täglich schwächer und schneller. Urin sparsam, enthält aber weder Eiweiß noch Zucker. Nachdem alle Mittel und auch die Einwirkung der Suggestion ohne Erfolg geblieben waren, wurde die künstliche Frühgeburt beschlossen.

Während ein Kollege versuchte, die Kranke durch Suggestion unempfindlich zu machen, führte ich in den Cervicalkanal einen Laminariastift ein und verließ dieselbe. Als ich am folgenden Tage zurückkehrte, waren zwar keine Wehen bemerkbar, aber andererseits konnte man eine unerwartete Besserung sämmtlicher Symptome konstatiren. Die Kranke verlangt von selbst zu essen und fühlt sich absolut wohl. Die Besserung schreitet täglich fort, so dass nach Verlauf von einigen Wochen die Pat. vollständig wieder hergestellt war. Nur die Paralyse, auf welche auch die Anwendung der Elektricität keinen Einfluss hatte, blieb bestehen. Trotz der Paralyse wurde die Kranke von einem ausgetragenen, etwas schwächlichen, doch gesunden Mädchen normal entbunden. Das Kind entwickelte sich allmählich gut, und die Paralyse schwand unter Anwendung des konstanten Stromes nach einigen Monaten gänzlich. Heute ist die Pat. vollständig gesund.

Wenn man nun diese Beobachtung näher betrachtet, so bietet sie Symptome dar, welche keine andere Ursache zulassen, als die Hysterie. So die Paralyse und das unstillbare Erbrechen. Man könnte geneigt sein, die plötzliche Heilung der Dilatation des Cervicalkanals zuzuschreiben, indem man eine Kontraktur oder Striktur desselben voraussetzt. Keine der beiden Affektionen jedoch bestand in dem vorliegenden Falle; der Laminariastift passirte ohne alle Schwierigkeit. Das, was unbestreitbar den unerwarteten Wechsel herbeigeführt hat, war der psychische Effekt, welcher bei der Kranken durch die Manipulationen des Einführens des Laminariastiftes hervorgerufen wurde. Sie hatte ungeachtet der Suggestion Alles gefühlt und war den Einzelheiten der Operation gefolgt. Plötzlich hörte in Folge der Furcht, von der die Kranke ergriffen wurde, das Erbrechen auf.

Wenn nun die Hysterie bei der Genese des unstillbaren Erbrechens eine hervorragende Rolle spielt, so ist es klar, dass wir derselben Rechnung tragen müssen, besonders in den Fällen, wo es sich eventuell um einen immerhin schweren Eingriff handeln würde.

Die Indikationen der künstlichen Frühgeburt würden mehr eingeschränkt, und vor Allem die Hysterie behandelt werden müssen.

Doléris wendet mit großem Erfolg die Duschen an. Besonders aber muss auf den moralischen Zustand der Kranken eingewirkt werden; es muss derselben durch Suggestion die günstige Wirkung gewisser Medikamente; gewisser Methoden der Behandlung und der Ernährung glaubhaft gemacht werden. Und um ein solches Resultat zu erreichen, wird es oft nöthig sein, die Kranke aus ihrer gewohnten Umgebung zu entfernen.

Popelin (Brüssel). Ein Fall von Superinvolution des Uterus, welche ein Verschwinden der Kavität zur Folge hatte.

Das gegenwärtige Präparat zeigt einen höchst seltenen pathologischen Vorgang, von dem ich in der Litteratur kein Beispiel auffinden kann. Der Uterus,

von normalen Dimensionen, ist aus einer kompakten Masse zusammengesetzt, in der bei makroskopischer Betrachtung keine Spur von einer früher vorhandenen Kavität bemerkbar ist.

Wenn auch nach Chlorzinkätzungen das fast vollständige Verschwinden der Uterushöhle beobachtet ist, so ist in dem vorliegenden Falle zu bemerken, dass niemals früher irgend welche Behandlung eingeleitet worden ist, und dass ich den Uterus auf vaginalem Wege wegen doppelseitiger Affektion der Ovarien entfernt habe.

Zu erwähnen ist, dass die Betreffende vor 10 Jahren geboren hat.

Interessant ist es noch, zu bemerken, dass die Menstruation immer regelmäßig war, wahrscheinlich, wie es häufig nach totaler vaginaler Hysterektomie beobachtet wird, durch die Scheidengewölbe.

Keiffer (Brüssel). Ein Fall von Virilismus.

Es handelt sich um eine Person, welche ich wegen intermittirender Amenorrhoe und Dysmenorrhoe mittels Dilatation und Auskratzung behandelt habe. Ungeachtet der sehr rudimentären Entwicklung des ganzen Sexualapparates, besonders der Gebärmutter, trat die Menstruation zuerst im Alter von 10 Jahren auf, jedoch nur in Zwischenräumen von 7—8 Monaten. Durch fortgesetzte Behandlung wurde eine Regelmäßigkeit der Regeln erreicht; ein Resultat, welches um so weniger zu hoffen war, als die inneren Sexualorgane einen markirten kindlichen Charakter, die äußeren den gewisser Pseudohermaphroditen in Folge von Hypospadie darboten.

Der Habitus der betreffenden Person ist in Bezug auf die Sexualorgane ausgesprochen männlicher Natur.

Josephine X., 25 Jahre alt, trägt weibliche Kleider und besitzt langes Kopfhaar; das Gesicht ist stark markirt mit hervortretender Nase. Ein feiner Schnurrbart bedeckt die Oberlippe, während die Wangen mit einem stark entwickelten Barte, welcher täglich abrasirt wird, geschmückt sind. Der Körper ist mager, die Muskeln, welche deutlich unter der Haut hervorspringen, sind kräftig. Der Körper ist behaart wie bei einem Manne; besonders stark entwickelt sind die Haare auf dem Unterleib und den Schenkeln. Man beobachtet nicht das subkutane, das Relief der Muskeln ausgleichende Fettgewebe, welches dem Weibe den eigenartigen Charakter verleiht.

Die Brustmuskeln treten deutlich hervor, die rudimentären Mammae sind männlich, die Brustwarzen von Haaren umgeben. Das Skelett ist der Form und Ausdehnung nach männlich. Der ganze Habitus verräth sowohl in stehender als in sitzender Position den männlichen Charakter. — Die äußeren Genitalorgane sind gebildet durch kleine flottirende Lippen, welche nach unten den engen Eingang der Vulva bedecken und nach oben ein erektiles Organ, ähnlich einem Penis eines 10jährigen Knabens, bilden. Auf diesem letzteren befindet sich eine blinde Vertiefung, die männliche Urethra markirend: Unterhalb derselben befindet sich der wirkliche Eingang der weiblichen Urethra. Das Orificium vulvae ist normal gelegen, aber sehr eng in Folge von sehr starker Entwicklung des Musculus elevator ani. Die Vagina ist eng und tief, der Uterus klein und verengt, misst 6 cm vom Orificium externum bis zum Fundus. Unmöglich ist es, die Ovarien zu fühlen, selbst nicht in der Narkose.

Die Beckenmessung ergiebt eine Verengerung des Diameters, die noch unterhalb der Durchschnittszahl steht, welche Sappey für die Diameter des männlichen Beckens gefunden hat.

Wir haben es also hier mit einem männlichen Becken zu thun, welches in geburtshilflicher Beziehung als fehlerhaft zu bezeichnen ist. Und wenn sich bei der in Frage stehenden Person eine Schwangerschaft entwickeln würde, so würde man zu der künstlichen Frühgeburt, eventuell zur Symphyseotomie seine Zuflucht nehmen müssen.

Mir ist nicht bekannt, dass bisher das virile Becken unter den fehlerhaften Becken in der Geburtshilfe aufgeführt ist. Ich glaube jedoch, dass dasselbe nicht gar so selten zu finden ist. **R. Sanlmann** (Brüssel).

---

10) **C. Vinay** (Lyon). **Polyneuritis nach Schwangerschaft und Geburt; Paralysie aller 4 Extremitäten, Heilung.**

Pat., 38jährig, ohne erbliche, nervöse Belastung, 6 Geburten, 2 Aborte; in den ersten 3—4 Monaten der 7. Schwangerschaft häufige Blutungen, mehrere Wochen vor dem Ende Schmerzen, Brennen und Ameisenkribbeln auf der Oberfläche aller 4 Extremitäten; letztere werden träge, schwach, magern an Fleisch ab, mit häufigerem Erbrechen. Normale Geburt mit ziemlich starkem Blutverlust; am 3. und 4. Tage leichtes Fieber, am 4. setzt die Verschlimmerung der Erkrankung ein: starke Vermehrung der subjektiven Beschwerden an den Extremitäten, vollständige Lähmung der unteren, relative der oberen; Verlust der Reflexe, verminderte Kontraktilität auf elektrische Reize, Integrität von Blase und Rectum. Behandlung besteht in Ergotin, alle 2 Tage 1 g subkutan; an den Zwischentagen je ein elektrisches Bad. Nach 3 Monaten haben die Arme ihre volle Funktion wieder erlangt, Aufrechtstehen und Gehen noch mit Schwierigkeit verbunden.

Zeiss (Erfurt).

11) **Carpenter** (New York). **Vaginale Hysterektomie bei puerperaler Sepsis in Folge von zurückgebliebenen Decidualresten.**

(Med. record 1896. Mai 2.)

Noch kürzlich hat sich C. bei puerperaler Sepsis mit Curettiren und intrauterinen Duschen begnügt. Nachdem er aber bei dieser Behandlung kürzlich wiederum ein paar Kranke verloren hat, hat er sich öfter in schweren Fällen zur Ausführung der vaginalen Hysterektomie entschlossen, welche gute Erfolge aufzuweisen gehabt hat. Er lässt die Wunde im Scheidengewölbe dabei offen und drainirt mit Jodoformmull. Etwas sehr radikal! **Lühe** (Königsberg i/Pr.).

Originalmittheilungen, Monographien, Separatabdrücke und Büchersendungen wolle man an *Prof. Dr. Heinrich Fritsch* in Bonn oder an die Verlagshandlung *Breitkopf & Härtel* einsenden.

Druck und Verlag von Breitkopf & Härtel in Leipzig.

Centralblatt

für

GYNÄKOLOGIE

herausgegeben

von

Heinrich Fritsch

in Bonn.

Einundzwanzigster Jahrgang.

Wöchentlich eine Nummer. Preis des Jahrgangs 20 Mark, bei halbjähriger Pränumeration. Zu beziehen durch alle Buchhandlungen und Postanstalten.

No. 18. Sonnabend, den 8. Mai. **1897.**

I. Über Kranio-Cephaloklasie.

Von

Prof. **Zweifel** in Leipzig.

M. H.! Sie sehen hier auf dem Tisch eine Anzahl wohlbekannter Instrumente liegen: Cephalothrypter und Kranioklasten und können daraus schließen, dass ich das vor Jahren behandelte Thema noch einmal streifen werde, welches von diesen Instrumenten den Vorzug verdiene?

In einem Aufsatz in den therapeutischen Monatsheften[1] gab ich bei der gleichen Wahl dem Cephalothrypter von Busch den Vorrang, und zwar weil dieses Instrument leistungsfähiger sei als der Kranioklast, weil er noch Extraktionen da möglich machte, wo es mit dem Kranioklasten nicht mehr ging, ferner weil dem Busch-schen Instrument der Vorwurf, dass es leicht abgleite, mit Unrecht

gemacht wird. Gerade da ich selbst mit dem Breisky'schen Instrument das Abgleiten oft erlebt hatte, lag es mir nahe, den Grund der allgemeinen Abneigung gegen den Cephalothrypter in dessen Neigung zum Abgleiten zu suchen.

Ein wichtiger Grund, der zu Gunsten des Cephalothrypters spricht, ist die Möglichkeit, denselben an den nachfolgenden oder an den abgetrennten Kopf zu legen.

Für die praktischen Ärzte, denen daran gelegen sein muss, so weit irgend möglich mit einem einzigen Instrument für die zerstückelnden Operationen am Kopf auszukommen, war aus diesen Gründen der Cephalothrypter von Busch mehr zu empfehlen.

Wenn ich heute nach 9 Jahren auf dieses Thema zurückkomme, so werden die Herren daraus wohl schließen, dass ich neuerdings etwas Anderes zu sagen habe: sonst hätte es ja keinen Sinn, das Thema noch einmal zu erörtern. Wenn damals die Antwort auf die Frage Kranioklast oder Cephalothrypter günstig für den letzteren ausfiel, so geschah dies auf viele eigene Erfahrungen hin, die mit ihren guten Erfolgen um so überraschender waren, als ich früher mit anderen Modellen dieses Instrumentes nur Schlechtes erlebt hatte. Ich konnte bei erneutem Versuch mit dem Modell von Busch nur bestätigen, was Credé ausgesprochen hatte.

An diesem günstigen Urtheil etwas zu ändern, habe ich auch nach weiteren 9 Jahren keinen Anlass, nachdem das Instrument in dieser Zeit sehr oft und von den verschiedensten Assistenten mit gutem Erfolg angewendet worden ist.

Aber es sind Äußerlichkeiten, welche dem Cephalothrypter von Busch Abbruch thun: er ist sehr lang und geht nicht in die gewöhnlichen geburtshilflichen Bestecke, sondern muss in einer besonderen Tasche getragen werden. Das allein ist ein großer Übelstand und ich sah schon lange, dass die Assistenten der Poliklinik das Instrument nicht gern mitnahmen. Andererseits kam seit dem Jahre 1890 das von Auvard angegebene Instrument — von ihm l'Embryotome céphalique combiné genannt — auf, welches wir ebenfalls versuchten und ausgezeichnet bewährt fanden. Mit diesem aus 3 Theilen bestehenden Embryotom Auvard's haben wir bei Beckenverengerungen Extraktionen fertig gebracht, bei denen uns nur der Cephalothrypter hätte aushelfen können.

Dem Grundsatz getreu: prüfet Alles und behaltet das Gute, will ich gar nicht anstehen, das Auvard'sche Instrument als besser anzuerkennen als den Cephalothrypter, denn es hat in allen Fällen festgehalten, selbst bei einer Beckenverengerung durch einen Knochentumor mit nur 5 cm freiem Raum. Ich stimme auch dem Autor bei, dass voraussichtlich die Frage, ob Cephalothrypter oder Kranioklast, durch dieses neue Instrument seine Erledigung finden wird.

Nur für eine Aufgabe, für welche es besonders gelobt wurde, ist das Auvard'sche Instrument nicht tauglich, nämlich für die Applikation an den nachfolgenden oder abgetrennten Kopf.

Doch ehe wir auf diesen Mangel eingehen können, müssen wir die Idee des von Auvard angegebenen Embryotome céphalique combiné näher erläutern.

Im 1. Band eines großen Werkes, seiner Travaux d'obstétrique, behandelt Auvard in einer ausführlichen Abhandlung das Thema: Knochenzange oder Kranioklast[2]. Die Betrachtungen sind durchweg originell und bemerkenswerth; doch müssen wir uns beschränken auf den kleineren Abschnitt, in welchem der Verf. die Idee seines neuen Instrumentes entwickelt.

So interessant die genauen Ausführungen über die verschiedene Anwendung und Wirkung des Kranioklasten sind, so würde uns ein Eingehen auf alle Erörterungen zu weit führen; giebt doch selbst der Verf. zu, dass im Grunde der Kranioklast nur als bestes Extraktionsinstrument nütze, eine Zermalmung an der Schädelbasis sehr beschränkt sei und seine Wirkung auf Lageänderung des Kopfes im Sinne einer Deflexion und Senkung des Vorderhauptes, was insbesondere C. Braun betonte, nur gelinge, wenn der Kranioklast in günstiger Weise über das Gesicht gelegt werden könne.

Das Originelle Auvard's liegt darin, ein Instrument angegeben zu haben, welches beim Zusammenschrauben gerade den widerstandsfähigsten Theil des Kopfes, nämlich die Schädelbasis, und zwar diese allein, zermalmen soll. Um dieses zu erreichen, lehrte er den Kranioklasten in einem anderen Sinne zu gebrauchen als es bisher der Fall war. Der Kürze halber bezeichnen die französischen Ärzte und die Instrumentenmacher das ungefensterte Blatt des Kranioklasten, welches auch in der Regel in den perforirten Schädel eingeführt wird, als das männliche, das andere als das weibliche. Bei dem üblichen Gebrauch des Kranioklasten werden dessen 2 Blätter so an einander gelegt, dass die konvexe Krümmung des männlichen sich an die konvexe Krümmung des weiblichen (gefensterten) Blattes anlegt und einen Abschnitt des Schädeldaches in breiter Fläche dazwischenklemmt. Das Originelle von Auvard besteht darin, dass die 2 Blätter mit den konkaven Krümmungen gegen einander gerichtet und deren Spitzen durch die Kompressionsschraube gegen einander gepresst werden, damit diese Spitzen den unnachgiebigsten Theil des Schädels, nämlich die Schädelbasis, von dem Foramen magnum bis zum Gesicht zerdrücken sollen.

Nach der Meinung des Verf. solle das Schädeldach mit dem Kolbenbohrer (Terebellum) eröffnet, dessen Spitze in das Foramen magnum eingesenkt und festgebohrt, dann das 1. weibliche Blatt über das Gesicht gelegt und beide mit den konkaven Krümmungen gegen einander geschraubt werden. Danach wird die Kompressionsschraube wieder geöffnet, das männliche Blatt um 180° gedreht, gegen das weibliche mit seiner konvexen Krümmung gelegt und

---

[2] Bd. I. p. 57 ff.

beide wieder zusammengeschraubt. Beim zweiten Schrauben liegen die Blätter in der gewöhnlichen Weise am Schädel; aber nach dem Zerquetschen der Schädelbasis folge der Kopf dem Zug leichter.

Auvard stellt die Einwirkung seines Instrumentes bildlich dar (in Fig. 38 seines Werkes) und ist in der Figur das Gesicht und der Vorderschädel ganz zermalmt. Aber man muss unwillkürlich beim Betrachten dieser Abbildung auf die Frage kommen: warum lässt sich der Schädel so zermalmen, warum weicht er nicht vor dem weiblichen Blatt aus? Wenn an einen frei beweglichen Kopf, so wie es die Figur 38 darstellt, der Kranioklast Auvard's angelegt wird, so wird sich der Kopf unter Erweiterung, unter Aufschlitzen der Perforationsöffnung drehen und die Spitzen werden ausschließlich die 2 obersten Halswirbel, den Atlas und den Epistropheus, zerdrücken. Zu einer solchen Zerquetschung des ganzen Gesichts, wie es die Figur 38 wiedergiebt, gehört eine Fixation des ganzen Kopfes hinzu, was unter Umständen möglich ist, wenn die Perforationsöffnung sehr weit nach hinten liegt.

Sicher ist es, dass Auvard mit seiner Stellung der Kranioklastblätter und durch Konstruktion eines für diesen Zweck passenden Instruments einen wesentlichen Schritt vorwärts that zur Verbesserung der Kopfzertrümmerung.

Die Veröffentlichung des neuen Instruments von Auvard erschien in dem 1. Band der schon erwähnten Arbeiten im Jahre 1889; in der Sitzung der Gesellschaft für Geburtshilfe und Gynäkologie in Berlin vom 24. Januar 1890[3] demonstrirte Auvard einen dreiblätterigen Kranioklasten, welcher gleichzeitig als Perforatorium dienen und dessen 2 äußere Branchen den Kopf in der Art des Cephalothrypters umfassen könne. Daran wurde von Seiten eines anderen Herrn die Vermuthung geknüpft, dass sich dieses Instrument besonders zur Verkleinerung des nachfolgenden Kopfes eignen werde.

Dasselbe Instrument legte Auvard auch auf dem internationalen Kongress in Berlin vor und ist dasselbe in dem Autoreferat des Centralblattes für Gynäkologie 1890 p. 65f. abgedruckt.

Während Auvard in seiner Monographie nur von einem zweiblätterigen Instrument schreibt und auch nur zweiblätterige abbildet, tritt er im Beginn des Jahres 1890 mit einer sehr wesentlichen Veränderung auf, welche eine Kombination der im Jahre 1885 von Tarnier[4] angegebenen Basiotribe mit Auvard's Kranioklast darstellt.

In seiner Arbeit erwähnt Auvard den Perforateur Tarnier's, der einen Bestandtheil der Basiotribe ausmache; aber nicht nur der originelle Bohrer, sondern auch das Princip der 3 Blätter ist, so weit ich die Litteratur durchsehe, das Verdienst von Tarnier.

[3] Vgl. Centralblatt für Gynäkologie 1890. p. 165 und Zeitschrift für Geburtshilfe und Gynäkologie Bd. XIX. p. 301.

[4] Le basiotribe Tarnier. Ann. de gynécol. 1885.

Wenn das dreiblätterige System Tarnier zukommt, so ist auch die Verbindung des Perforatoriums mit dem Kranioklast vor Auvard durch J. Veit angegeben worden. Mit den Kolbenbohrern lässt sich die Eröffnung eines Schädels ausführen und können Ärzte, welche sich auf das Nöthigste beschränken und doch eine vollständige Ausrüstung besitzen wollen, sich auf die Kolbenbohrer verlassen. Eine bessere Öffnung und größere Auswahl in seiner Anwendung gewährt auf alle Fälle das Perforatorium von Blot.



Fig. 1. Fig. 2.

Wenn so durch schrittweise Verbesserungen ein Instrument herausgekommen ist, welches die Zerstückelung eines kindlichen Schädels immer mehr erleichtert und den praktischen Ärzten diese Operation handgerechter macht, so erfüllt das von Auvard angegebene Instrument, wie schon Eingangs angegeben wurde, doch eine

Aufgabe noch nicht, welche, wenn sie auch selten an den Arzt herantritt, ihm dann gerade um so unangenehmer wird, nämlich die Perforation am nachfolgenden oder am abgetrennten Kopf. Davon kann gar keine Rede sein, dass das Auvard'sche Instrument, mit den Spitzen gegen einander geschraubt, gerade am nachfolgenden Kopf brauchbar sei. Ein Blick auf die scharfe Schraube und den gefurchten Bohrer verbietet es, das Instrument in dieser Weise anzuwenden. Es wäre ein Kunststück, wenn man dabei die mütterlichen Theile vor Verletzungen bewahren würde. Den Kranioklasten kann man zwar am nachfolgenden Kopf gebrauchen, wenn man vorher perforirt hat. Das aber ist gerade der Vortheil des Cephalothrypters am nachfolgenden Kopf, dass er den Praktikern die schwierigere und gefährlichere Perforation erspart. Hat man erst perforirt und ist das Missverhältnis nicht gar zu groß, so braucht man überhaupt kein Instrument mehr, dann folgt der Kopf auf den Zug allein. Handelt es sich aber um ein enges Becken, so wird die Verlegenheit leicht sehr groß und das Verlangen nach einem den Eingriff erleichternden Instrument lebendig. Es ist hierbei schon so manches Schlimme vorgekommen, dass eine Abänderung, welche auch in diesen Lagen ein bequem brauchbares Instrument herstellt, nicht überflüssig und zwecklos erscheinen kann. Diese Abänderung ist an einem dreiblätterigen Instrument nicht schwer anzubringen. Die Hauptaufgabe war die Verlegung der Achse von dem Bohrer auf ein außen am Schädel liegendes Blatt und eine solche Stellung der Achse, dass auch die von Auvard angerathene Applikation mit den Spitzen des männlichen und des ersten weiblichen Blattes gegen einander immer noch möglich blieb. Zwar halte ich nach jahrelanger Erprobung mit dem von uns abgeänderten Instrument und nachdem dasselbe auch mehrmals an den abgetrennten Kopf gelegt worden ist, die Anlegung mit den Spitzen gegen einander nicht für wichtig, auch nicht für so sicher wirkend, wie es Auvard annahm; die Zertrümmerung der Schädelbasis erfolgt sicherer durch das zweite äußere Blatt; ja ich rathe direkt das erste weibliche Blatt über das Hinterhaupt zu legen, um damit den Kopf festzuhalten und nun das zweite äußere Blatt über das Gesicht hinaufzuführen und jetzt erst die Schädelbasis durch das zweite äußere Blatt zu zertrümmern.

In dieser Weise angewendet, wird die Operation für alle vorkommenden Fälle wesentlich erleichtert. Der Bohrer, welcher in die Schädelhöhle eindringt, wird wie eine Sonde gebraucht, um das Foramen magnum zu suchen. Die Siebbeine, das Felsenbein, kurz der ganze vordere Theil des Schädelinneren fühlen sich uneben an, in dem hinteren Abschnitt der Schädelhöhle stößt das tastende Instrument auf eine Membran — das Tentorium cerebelli, und hier muss der Bohrer das Hinterhauptsloch finden, mit einigen Umdrehungen in demselben sich fixiren. Damit ist eine erste Handhabe an den Kopf gelegt, der ihn vor dem Ausweichen bewahrt, wenn das erste äußere Blatt über das Schädeldach gelegt wird. Das

Einbohren in das Foramen magnum hat keine Gefahr, auch wenn keine Deckung oder Schutzplatte dafür vorhanden ist; es ist ohne ein absichtlich tiefes, verkehrtes Bohren gar nicht denkbar, dass der Bohrer die Außenfläche des Kindes und die Weichtheile der Mutter erreichen könnte.

Ist dem Operateur das Einführen des ersten äußeren (weiblichen) Blattes gelungen, so ist er ganz Herr der Situation; den Kopf hält er jetzt so fest wie er will; er kann ihn mit Hilfe des Instrumentes

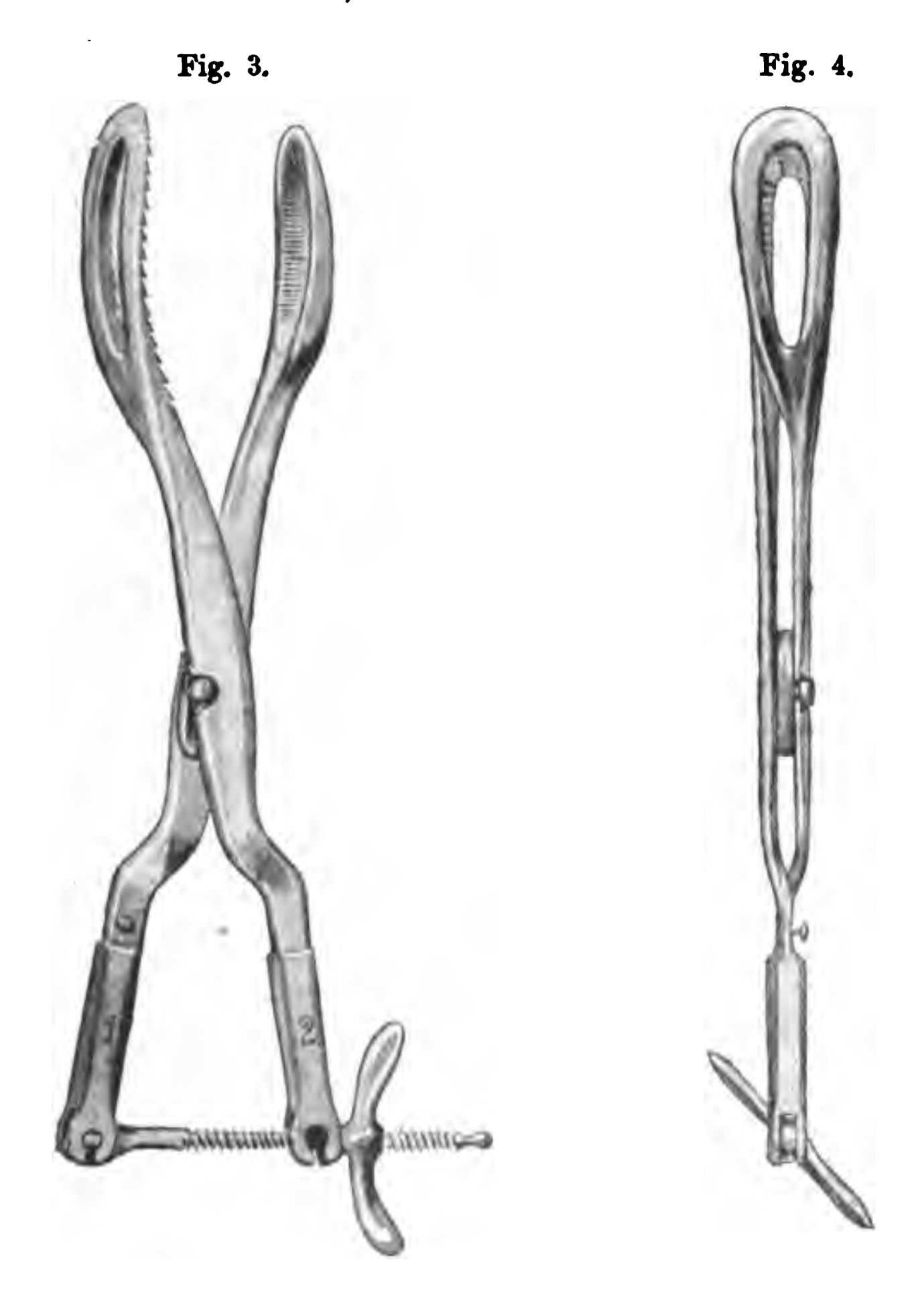


Fig. 3. Fig. 4.

drehen und wenden, bis es ihm möglich ist, das zweite äußere Blatt bequem über das Gesicht zu legen. Das zweite Zusammenschrauben zermalmt auch den Kopf in der Schädelbasis. Durch dieses allmähliche Emporklettern ist es möglich, mit kürzeren Instrumenten zu einem vollkommeneren Erfolg zu gelangen als mit dem längeren Cephalothrypter, durch das zweite äußere Blatt wird das Instrument aus einem Kranioklasten zu einem Cephaloklasten.

Die äußere Platte ließen wir vom Instrumentenmacher Schulz (in Firma Alexander Schädel in Leipzig) fenstern und mit stärkeren Widerhaken versehen, welche nach mehrfacher Erprobung an der Lebenden keine Bedenken erregen können.

Die 2 Achsen, welche der Bohrer des Auvard'schen Kranioklasten trägt, kommen in Wegfall, die eine Achse, die übrig bleibt, befindet sich an dem ersten gefensterten (weiblichen) Blatt. Damit wird es möglich, die zwei äußeren Blätter allein gegen einander und wie einen geraden Cephalothrypter an den nachfolgenden Kopf anlegen zu können. Da aber die 2 äußeren Blätter nicht ohne Weiteres in gleicher Ebene gegen einander drücken, wurde eine Schaltplatte konstruirt, welche bei der Anwendung des Instrumentes am nachfolgenden Kopf zwischen die beiden Blätter gelegt wird. (Vgl. die Abbildung Fig. 3 u. 4.)

Das ganze Instrument wurde gegenüber dem Auvard'schen dadurch wesentlich verlängert, dass die Achse um 4 cm näher an die Handgriffe verlegt ist. Das Instrument[5] misst in der ganzen Länge 42 cm, d. h. so viel als der Simpson-Braun'sche Kranioklast; von der Achse bis zu den Spitzen misst es 25 cm, das Auvard'sche 21 cm, der Kranioklast nur 17 cm.

So entstand in größeren und kleineren Fortschritten allmählich ein Instrument, welches voraussichtlich allen Vorkommnissen der Praxis gerecht zu werden vermag, mit dem man perforiren, den Kopf zerkleinern und extrahiren kann und welches die zerstückelnden Operationen für die Mutter ganz ungefährlich gestaltet.

Die Fälle von Cephalothrypsie am nachfolgenden oder abgetrennten Kopf sind nicht übermäßig häufig; aber die in der Praxis stehenden Herren müssen auf alle Eventualitäten eingerichtet sein, und wenn gerade einmal einem Arzt der Fall vorkommt, wird er den Werth eines tauglichen Instruments nicht gering anschlagen.

(Aus der gynäkologischen Abtheilung des Krankenhauses der Elisabethinerinnen zu Breslau. Prof. Pfannenstiel.)

II. Über die Regeneration der Uterusschleimhaut nach Verätzung mit Chlorzinkpaste nach Dumontpallier.

Von

Dr. Jung in Breslau.

Die Frage der Brauchbarkeit oder Unbrauchbarkeit des Chlorzinks in starker Dosirung als intra-uterines Ätzmittel ist in neuerer Zeit so häufig der Gegenstand von Veröffentlichungen geworden, und die Ansichten darüber scheinen noch so aus einander zu gehen,

[5] Das Instrument ist zu beziehen von Alexander Schädel in Leipzig, Löhr's Hof, Reichsstraße.

dass es wohl der Mühe werth ist, jeden Fall der Öffentlichkeit zu übergeben, der, wenn auch nur in bescheidenem Maße, doch dazu beitragen könnte, die Ansichten über dieses Mittel zu klären.

Ich hatte nun im Sommer letzten Jahres als Assistent des Herrn Prof. Pfannenstiel Gelegenheit, einen solchen Fall zu beobachten und speciell histologisch genauer zu untersuchen, über welchen Dieser bereits in der Versammlung der deutschen Naturforscher und Ärzte in Frankfurt a/M. 1896 berichtet hat.

15. April 1896. Sattlersfrau Sophie B., 43 Jahre alt, aus Breslau, ist früher stets gesund gewesen. Ihr Vater ist an Lungentuberkulose gestorben, Mutter und Geschwister leben und sind gesund. Menses traten zuerst mit 19 Jahren auf, waren stets regelmäßig, 4wöchentlich, 4—5 Tage dauernd, ohne Beschwerden. Mit 20 Jahren verheirathete sie sich; sie giebt an, dass ihr Mann wegen Trippers und Syphilis in Behandlung gewesen sei. Sie machte 7 Geburten und 4 Aborte durch. Letzte Geburt vor 6, letzter Abort vor $1^1/_2$ Jahren. Schon nach der letzten Geburt vor 6 Jahren sollen Blutungen eingetreten sein, die sich von da ab alle 14 Tage unter heftigen Schmerzen wiederholten. Desswegen war sie seit Jahren in anderweitiger gynäkologischer Behandlung, die u. A. auch in wiederholten Ausschabungen des Uterus bestand.

Seit nunmehr 3 Wochen wiederum hartnäckige Blutung, wesshalb sie in das Krankenhaus aufgenommen wurde.

Status: Korpulente, kräftige, etwas anämische Frau. Herz und Lungen bieten keine Besonderheiten. Scheide weit und glatt, Muttermund eingerissen, Uterus in normaler Anteflexionsstellung, $7^1/_2$ cm für die Sonde durchgängig. Wand verdickt. Es besteht ein fortwährender Abgang von theils flüssigem, theils geronnenem Blut.

17. April 1896. Curettement mit nachfolgender Karbolsäureätzung mit Wattestäbchen und Tamponade mit Jodoformgaze (hyperplastische Schleimhaut in reichlicher Masse entfernt).

23. April 1896. Auspinselung mit in Jodtinktur getränkten Wattestäbchen. Pat., die sich jetzt völlig wohl fühlt, wird entlassen.

22. Mai 1896. Pat. sucht Wiederaufnahme nach wegen andauernder profuser Blutungen, die auch durch feste Tamponade des Uterus nicht zum Stehen zu bringen sind.

23. Mai 1896 wird Behufs gänzlicher Vernichtung der erkrankten Schleimhaut von Prof. Pfannenstiel nach vorheriger Dilatation der Cervix auf Fingerdicke das ganze Cavum uteri bis in den Fundus hinein mit Chlorzinkätzpaste nach Dumontpallier ausgeknetet.

Zinc. chlorat. 1,0
Roggenmehl 2,0
Aq. dest. q. s. ut ft. bac.

Cervix und Vagina werden mit steriler Gaze bezw. Watte austamponirt, welche mit gesättigter Natrium bicarbonicum-Lösung getränkt sind.

Während der nächsten Tage hat Pat. enorme Schmerzen auszustehen, die selbst durch die größten Morphiumdosen nicht zu beseitigen sind.

Am 27. Mai 1896 erfolgt die Ausstoßung eines Ausgusses des ganzen Cavum uteri und des Cervicalkanals, womit die Schmerzen mit einem Male behoben sind. (S. Fig. 1.)

Am 6. Juni 1896 Entlassung. Der Uterus ist erheblich verkleinert, Cervicalkanal für die Sonde nicht passirbar, obliterirt. Es bestehen keinerlei Beschwerden.

$1^1/_2$ Monate später, Ende Juli, hat Pat. wieder Schmerzen im Leib. Der Fundus uteri ist wieder bedeutend größer geworden, der Cervicalkanal jedoch auch jetzt völlig atretisch.

Am 15. August 1896 kommt Pat. wieder ins Krankenhaus mit einer profusen Blutung aus den Genitalien, die jedoch auf energische Tamponade des Uterus steht.

18. August 1896. Entfernung des Tampons. Keine Blutung.

5. September 1896. Pat. kommt wieder blutend in die Anstalt. Tamponade erfolglos.

9. September 1896. Vaginale Totalexstirpation des Uterus. Adnexe werden zurückgelassen. Glatte Heilung.

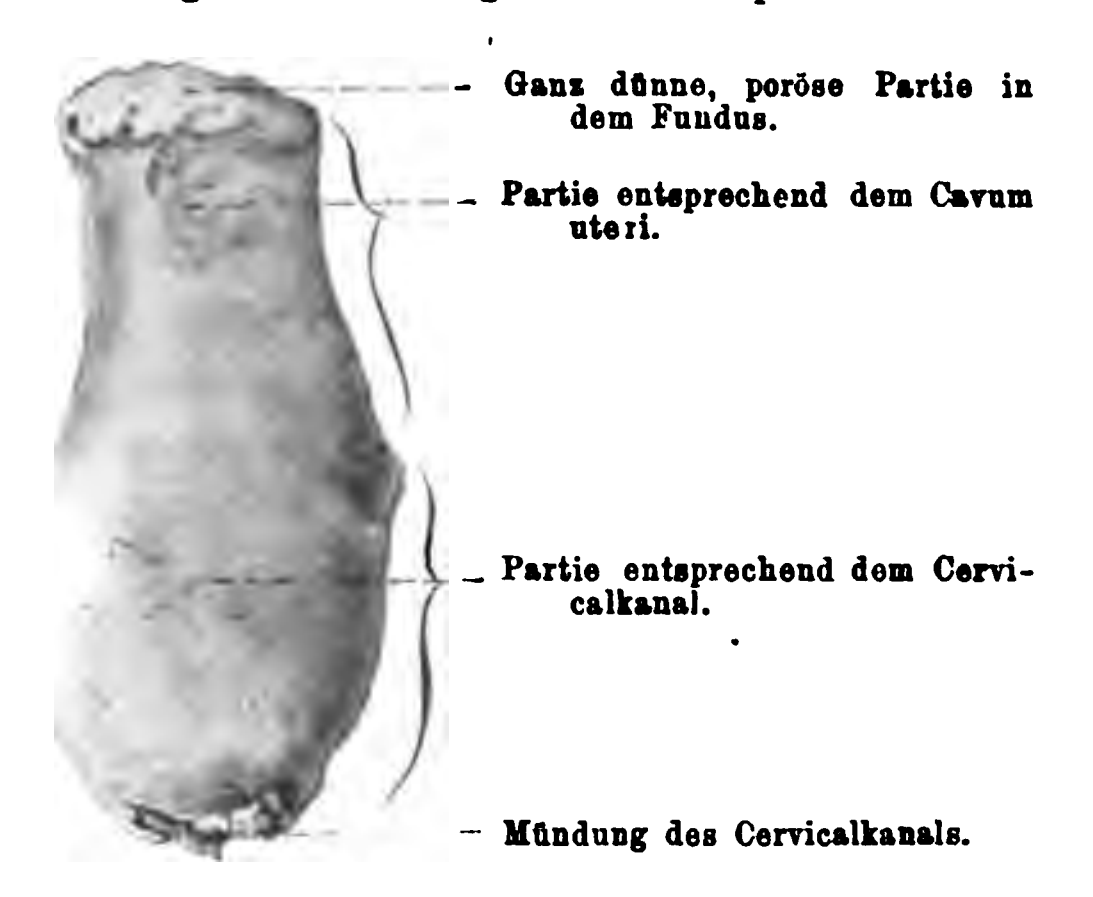
Pat. wird am 1. Oktober 1896 entlassen.

Ich gebe zunächst den makroskopischen und mikroskopischen Untersuchungsbefund des Uterus und des Sequesters.

Makroskopischer Befund.

Der exstirpirte Uterus (s. Fig. 2) ist etwas vergrößert, 9 cm lang, $6^1/_2$ cm breit, von schlaffer Konsistenz. Wanddicke im Bereich des Corpus 2 cm, in der Cervix $1^1/_2$ cm. Ein eigentlicher Cervicalkanal existirt nicht mehr, es führt nur ein ganz enger, fistulöser Gang von etwa 1 mm Durchmesser hinter einem etwa walnussgroßen, der

Fig. 1. Der ausgestoßene Sequester.



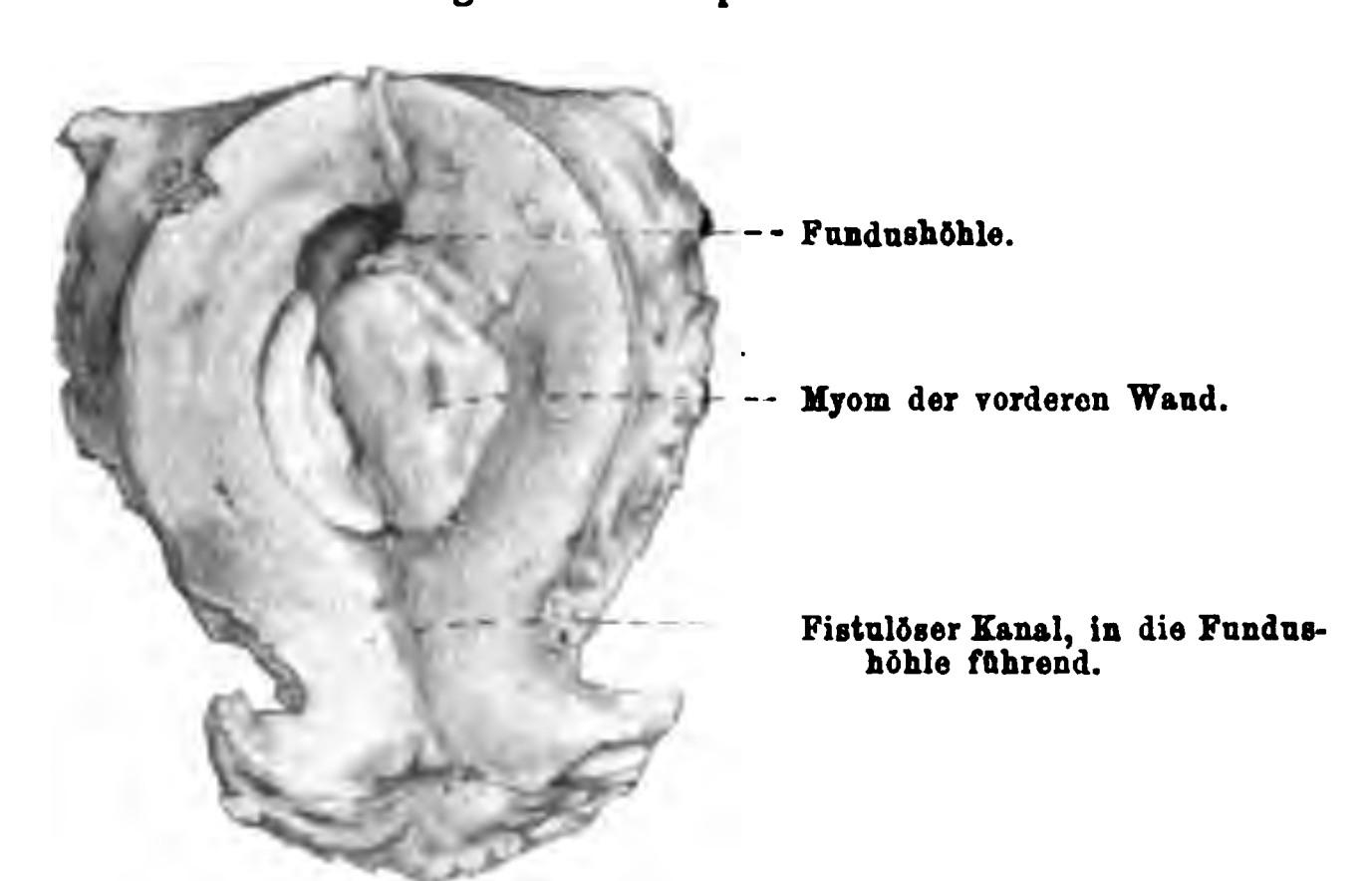
vorderen Wand angehörenden submukösen Myom vorbei in die Fundushöhle, die einen unregelmäßig dreizipfeligen, etwa nussgroßen, von glatter, stark blutig tingirter Schleimhaut ausgekleideten Raum darstellt.

Der am 27. Mai 1896 ausgestoßene Sequester (s. Fig. 1), in einer 4%igen Lösung des käuflichen Formalins gehärtet, ist von grauweißer Färbung, fester Konsistenz und hat etwa die Gestalt einer Birne. (Maße: Länge 9 cm, Breite am Fundus 3 cm, an der Cervix $4^1/_2$ cm.) Jedoch entspricht — was sich allerdings erst durch die mikroskopische Untersuchung herausstellte, nicht etwa der breitere

Theil dem Fundus, sondern der schmalere, während der breitere den Ausguss des bei der Einknetung des Ätzmittels stark dilatirten Cervicalkanals darstellt. Die Wanddicke ist etwa $^3/_4$ cm, nur im oberen, dem Fundus entsprechenden Theil ist sie geringer, 2—3 mm, und hier hat die Wand ein poröses, fetziges Aussehen, während sie sonst überall völlig glatt und ohne Lücken ist. In der Höhlung des Sequesters liegt eine 5 cm lange, $2^1/_2$ cm breite Masse von rauher, unregelmäßiger Oberfläche: der Rest der Ätzpaste mit anhängendem Uterusgewebe.

Es werden sowohl von dem exstirpirten Uterus als auch von dem Sequester Stücke zur mikroskopischen Untersuchung entnommen und zwar jeweils aus den Fundus und Cervix entsprechenden Theilen. Dieselben werden in Alkohol nachgehärtet, in Celloidin eingebettet,

Fig. 2. Exstirpirter Uterus.



mit dem Mikrotom geschnitten und in Alaunkarmin gefärbt. Hervorzuheben ist hierbei, dass auch die Schnitte aus dem Sequester ihre volle Färbbarkeit behalten haben, dass also durch die Chlorzinkätzung nicht eine Nekrotisirung, sondern lediglich eine Mumificirung der Gewebe stattfindet, wie es schon Schäffer[1] betont hat.

Mikroskopischer Befund.

a. Sequester. Die Ausstoßung des Sequesters ist überall mit Ausnahme einer Stelle im Fundus uteri, tief im Bereich der Muskulatur erfolgt, wesshalb ich den Befund an der Demarkationszone, als im Allgemeinen gültig, hier vorausschicke.

---

[1] Zeitschrift für Geburtshilfe und Gynäkologie Bd. XXI. p. 474.

Die Uterusmuskulatur zeigt an dieser Stelle ein sehr zerrissenes und zerfetztes Aussehen. Die einzelnen Muskelbündel sind aus einander gezerrt und bieten ein Bild, als ob in die Lücken andere, dem korrespondirenden Stück des Uterus angehörende Bündel hineingepasst hätten, ähnlich etwa wie die in einander greifenden Zähne eines Zahnrades. Außerdem aber ist das ganze Gewebe überaus stark kleinzellig infiltrirt, derart, dass man an manchen Stellen kaum noch die ursprüngliche Muskelstruktur erkennen kann. Die Gefäße sind erweitert und stark gefüllt, ihre Wandungen zeigen meist Verdickung, stellenweise auch hyaline Degeneration.

Dieser Befund ist, wie gesagt, allen Theilen des Präparates gemeinsam, ausgenommen eine kleine Stelle im Fundus.

Schleimhaut im Cervixtheil. Die an die Muskulatur anschließende Schleimhautpartie besteht hier zunächst aus einer breiten Schicht ziemlich zellarmen Bindegewebes, das an zahlreichen Stellen um die Gefäßlumina herum Herde kleinzelliger Infiltration zeigt. Nach dem Cervicalkanal hin schließt sich hieran eine Schicht zellreicheren Stromagewebes, das in seiner oberflächlichen Schicht stark mit Blut imbibirt ist; eben so finden sich auf der Oberfläche selbst an vielen Stellen Auflagerungen von Blut. Ein einschichtiges, niedriges, stark abgeplattetes Deckepithel ist an manchen Stellen vorhanden, an manchen wieder fehlt es gänzlich. Die Drüsen sind vermehrt und stark erweitert und dringen an manchen Stellen bis tief in die Muscularisschicht ein. An manchen Stellen treten die Drüsenlumina so in den Vordergrund, dass nur ganz schmale Balken sehr kernarmen Stromagewebes zwischen ihnen erhalten sind. Die Drüsen sind überall mit einem schönen hohen, einschichtigen Cylinderepithel ausgekleidet, im Drüsenlumen findet sich der durch die Präparation coagulirte Inhalt als schwach tingirte, fädig-körnige Masse. Die Blutgefäße zeigen fast durchweg hyaline Degeneration der Wandungen.

Die Schleimhaut im Fundustheil. Hier ist die Wand des Sequesters nur noch etwa 2 mm dick. Die Schleimhaut ist hier viel schmaler als im Cervixtheil, die Drüsen spärlicher und enger, jedoch auch bis tief in die Muskulatur hineinragend. Das Drüsenepithel ist ein einschichtiges niedriges Cylinderepithel, ein Deckepithel ist nirgends vorhanden. Das Stroma ist sehr zellreich. Starke Degeneration der Gefäßwände.

Einen ganz besonderen Befund bieten nun Schnitte aus der Partie im Fundus, die schon makroskopisch als ganz dünn und stellenweise porös erschien. Hier wird die mit ausgestoßene Muscularisschicht immer schwächer und verschwindet schließlich ganz, so dass die Wand des Sequesters nur noch aus Mucosa besteht. Hier sind die Drüsenschläuche auf der der Muscularis zugekehrten Seite zum Theil mitten in ihrem Verlauf wie abgerissen. Stroma stark kleinzellig infiltrirt, Gefäße erweitert, hyalin degenerirt. Nirgends eine Spur von Deckepithel.

Fig. 3. Mikroskopischer Schnitt aus der Wand des fistulösen Kanals (exstirpirter Uterus).

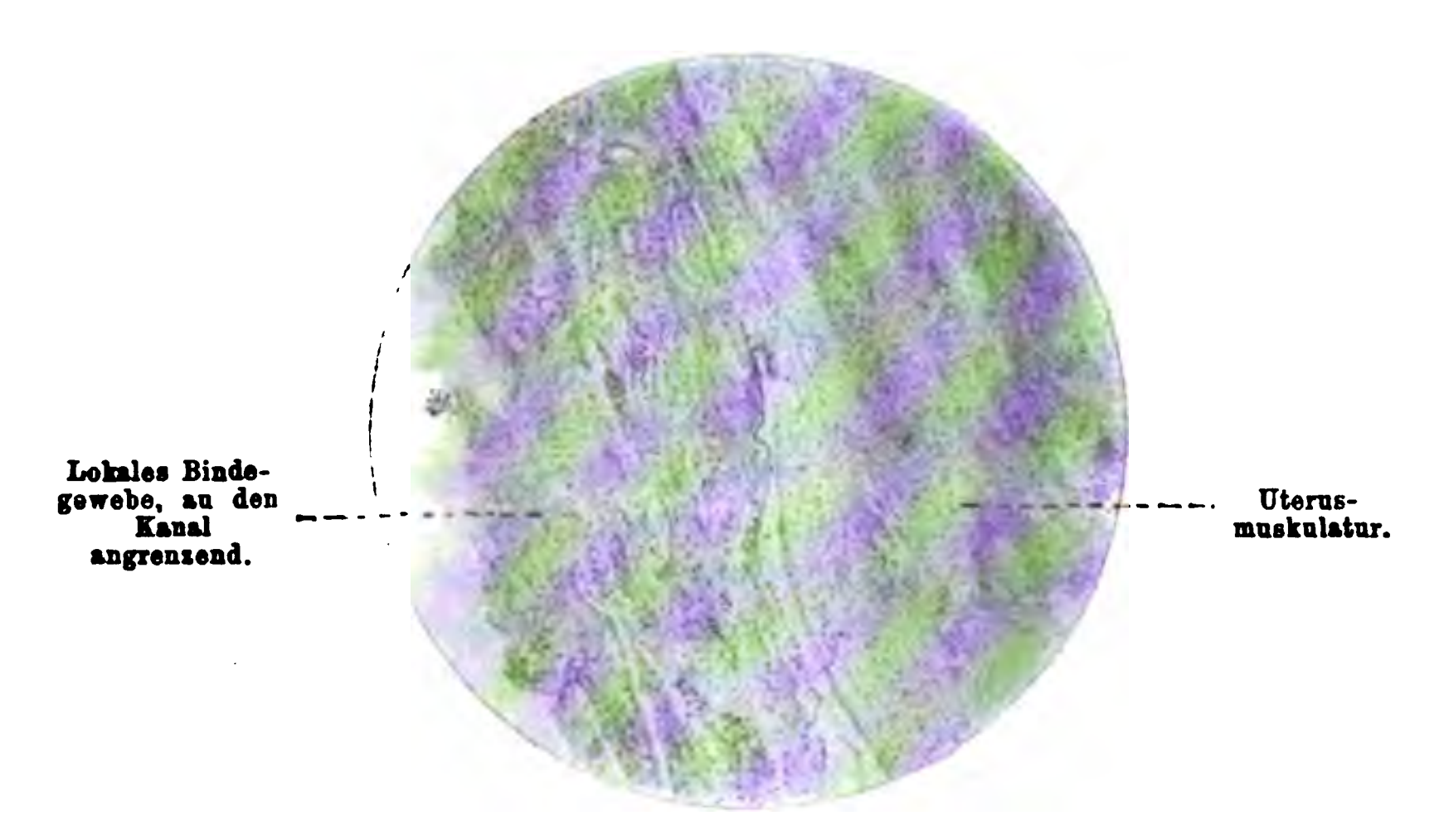
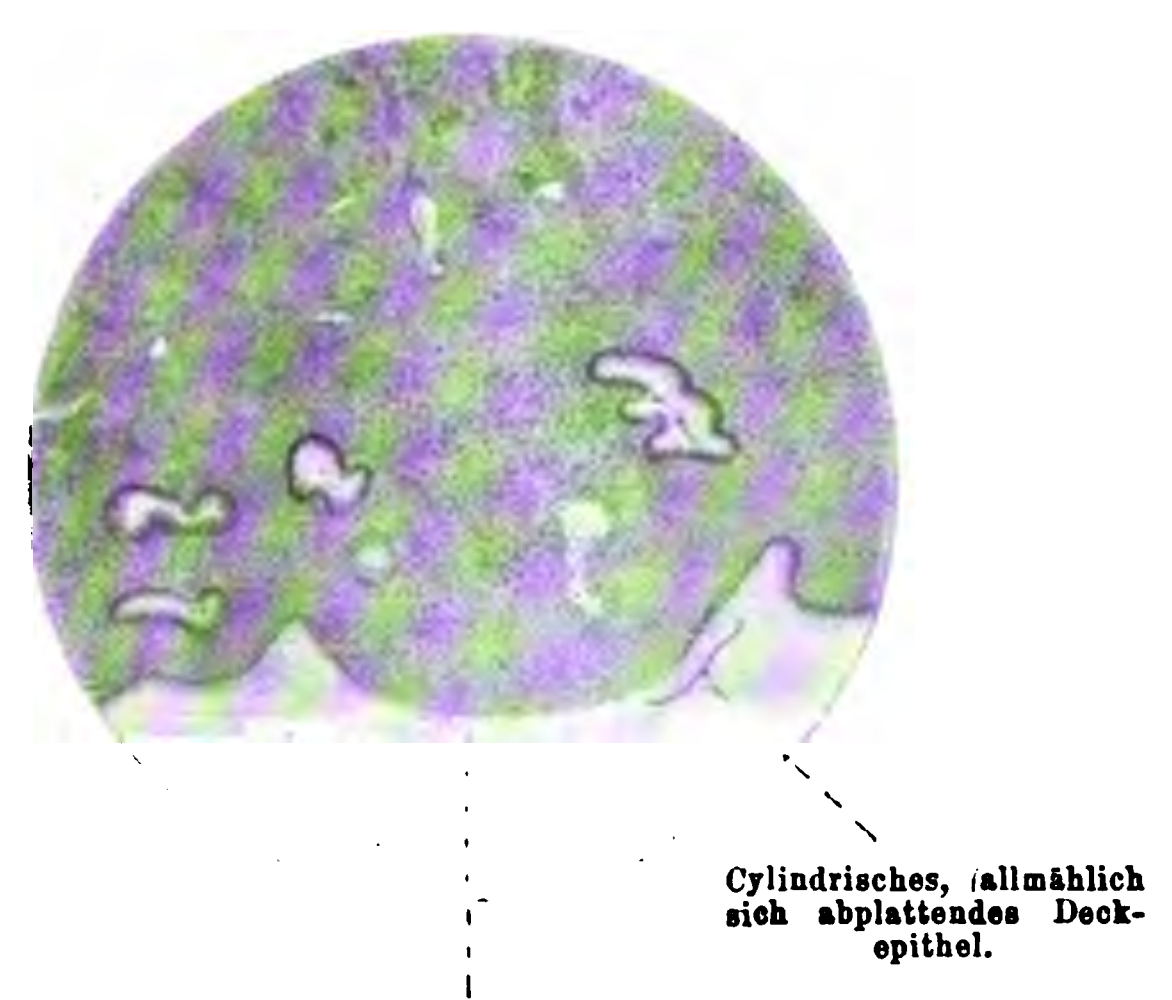


Fig. 4. Mikroskopischer Schnitt aus der regenerirten Schleimhaut der Fundushöhle (exstirpirter Uterus.)



b. Exstirpirter Uterus.

Wand des fistulösen Kanals (s. Fig. 3). An diesen Schnitten zeigt sich angrenzend an die normale Uterusmuskulatur, den Kanal direkt begrenzend, eine Zone ganz zarten, lockeren Bindegewebes mit spärlichen Kernen, wenigen und zarten Gefäßen, ohne eine Spur von Deckepithelien oder Drüsenelementen.

Fundushöhle (s. Fig. 4). Hier findet man angrenzend an eine normale Muscularis ein kernreiches Stroma mit nicht sehr bedeutender Drüsenentwicklung, das außer Stellen kleinzelliger Infiltration und normal gefüllten Gefäßen, deren Wandung stellenweise wieder hyaline Degeneration zeigt, namentlich nach dem inneren Rande zu viel freies Blut in seinen Lücken enthält. Die Drüsen sind durchweg mit einschichtigem hohen Cylinderepithel ausgekleidet. Sie sind an verschiedenen Stellen ganz verschieden stark entwickelt, so dass man an manchen Schnitten nur 1 oder 2 Drüsenschläuche, manchmal auch gar keinen, an anderen wiederum solche in größerer Menge vorfindet. Ein Deckepithel ist an manchen Stellen vorhanden, an anderen fehlt es völlig. Wo vorhanden, zeigt es ein verschiedenes Verhalten, so zwar, dass es von der Cylinderform allmählich zur kubischen und platten übergeht. Wo ein zusammenhängender Epithelsaum vorhanden ist, scheint derselbe immer von einer Einstülpung des Deckepithels oder einer Drüsenmündung mit normalem Epithel auszugehen, das dann nach beiden Seiten hin allmählich sich abplattet.

Das Résumé der vorstehend genauer mitgetheilten Befunde lässt sich in 2 Sätze zusammenfassen:

1) Es hat überhaupt, trotz der scheinbar vollständigen Verödung des Uterus, eine Regeneration der Schleimhaut stattgefunden, wenn auch nur auf einem sehr beschränkten Gebiet der Uterushöhle.

2) Diese Schleimhaut weist dieselben pathologischen Veränderungen auf, wie die früher vorhandene.

Man sollte denken, dass auf dem Boden, von dem ein solcher Sequester abgestoßen ist, überhaupt kein höher organisirtes Gewebe mehr entstehen könne, dass vielmehr die ganze Fläche sich nach und nach in eine einzige große Narbe umwandeln müsse, und trotzdem zeigen sich schon nach der verhältnismäßig kurzen Zeit von 6 Wochen deutliche Anzeichen dafür, dass, wenn auch einstweilen nur in den abgeschlossenen Hohlraum des Uterus hinein, wieder eine Sekretion stattfinde, die sowohl objektiv das Organ vergrößert, als auch subjektiv Erscheinungen, Schmerzen und Druckgefühl hervorruft, dass also auch ein Gewebe vorhanden sein muss, das sekretionsfähig ist. Es liegt ja von vorn herein sehr nahe, auch wenn man den Beweis nicht erbringen kann, dass es sich dabei nur um Produkte einer Schleimhaut, sei es nun Schleim oder Blut, handeln könne, die sich trotz der gewaltigen Zerstörung in so kurzer Zeit neugebildet habe, denn ein anderes Sekretion unterhaltendes Gewebe

kann nicht in Frage kommen. Diese Vermuthung bestätigt sich immer in dem Moment, wo die in der That narbig verklebte Cervix den Druck der über ihr angestauten Flüssigkeit nicht mehr erträgt, aus einander reißt und so den Inhalt des Uterus nach außen sich entleeren lässt. Dass dieser Inhalt in den meisten Fällen aus Blut bestehen werde, ist anzunehmen, denn — und damit komme ich zum zweiten Punkt — es ist eine Erfahrungsthatsache, dass bei chronischen, schweren Endometritiden überhaupt[2] und eben so bei den klimakterischen Veränderungen des Endometriums nach theilweiser Zerstörung desselben, z. B. durch Curettement, die neue Schleimhaut dieselben pathologischen Veränderungen aufweist wie die frühere. Eine solche Veränderung ist, wie in unserem Falle, die hyaline Degeneration der Gefäßwände. Diese tritt auch in der neugebildeten Schleimhaut ein und die Folge sind selbstverständlich auch erneute Blutungen.

Wir haben eben, und das ist eine Thatsache von eminenter praktischer Wichtigkeit für jede intra-uterine Therapie, in der Uterusschleimhaut ein Gewebe vor uns von einer geradezu unerschöpflichen Regenerationskraft, von einer Lebensenergie, die selbst nach den ärgsten Zerstörungen aus den geringsten zurückgebliebenen Resten mit überraschender Schnelligkeit das Vernichtete wieder neu zu schaffen im Stande ist.

Auf welche Weise nun in unserem Falle die Regeneration der Schleimhaut stattgefunden habe, darüber kann man nur vermuthungsweise ein Urtheil fällen, da ja bei der mikroskopischen Untersuchung der Erneuerungsprocess schon im Großen und Ganzen vollendet war. Jedoch dürfte sich wahrscheinlich der Vorgang so abgespielt haben, dass sich zunächst das Stromagewebe neu gebildet hat und dann das Epithel der wenigen zurückgebliebenen Drüsenstümpfe bis an die Oberfläche fortgewuchert ist und sich kontinuirlich über diese fortschiebend ein neues Deckepithel gebildet hat. So erklärt sich jedenfalls am besten die geringe Zahl von Drüsen in der neugebildeten Schleimhaut und die verschiedene, alle Stadien von der Cylinder- bis zur kubischen Form aufweisende Gestalt des Deckepithels, das in seinen peripheren, am weitesten vom Ausgangspunkt (i. e. Drüsenstumpf) entfernten Partien ganz flach ist, je näher aber seinem Ursprung, desto mehr der Cylinderform sich nähert.

Zu dieser Deutung meiner Befunde glaube ich berechtigt zu sein, wenn ich sie mit denen Werth's vergleiche. Dieser war der Erste, der über die Erneuerung der menschlichen Uterusschleimhaut nach Curettement Untersuchungen veröffentlicht hat[3].

Er berichtet über 5, am 5.—16. Tage nach stattgehabtem Curettement exstirpirte Uteri, denen er später noch 3, einen am 3., 2 am 26. Tage exstirpirte, folgen ließ[4].

---

[2] Werth, Bericht über dieNaturforscherversammlung in Lübeck 1895. p. 99.
[3] Werth, Archiv für Geburtshilfe und Gynäkologie 1895. Bd. XLIX.
[4] Bericht über die Naturforscherversammlung in Lübeck 1895. p. 98 ff.

Die Resultate, zu denen Werth kommt, betreffen: 1) Stützsubstanz, 2) Drüsen, 3) Oberflächenepithel, 4) Gefäße, und sind kurz folgende:

Die Neubildung der Stützsubstanz erfolgt durch eine reichliche Entwicklung von fibrillärem Bindegewebe in den ersten Tagen nach der Verletzung, und zwar wuchert dieses Bindegewebe zum Theil aus dem Bindegewebsgerüst der Muscularis, theils aus den Bündeln der Grenzmuskulatur selbst. Jedoch ist dieses Bindegewebe kein bleibendes, sondern bildet nur den Vorläufer der Zellregeneration, die in der späteren Zeit, etwa am 7.—10. Tage, eintritt, so dass am 10. Tage schon fast das ganze neugebildete Bindegewebe verschwunden und durch die normalen Stromaelemente ersetzt ist.

Die Drüsen werden nur dort neugebildet, wo noch Reste von Drüsen der früheren Schleimhaut vorhanden gewesen sind und entwickeln sich aus diesen durch direkte Proliferation des Drüsenepithels.

Das Deckepithel entwickelt sich aus den Drüsen der neu entstehenden Schleimhaut, und zwar schiebt es sich ununterbrochen von der Mündung der Drüsenschläuche über die Oberfläche fort »und wird namentlich dort, wo diese sich über die Mündungsstelle der Drüse stark erhebt, zu dünnen Platten ausgebreitet«[5].

Die Gefäße werden gleichzeitig mit der neu entstehenden Schleimhaut gebildet und sind schon am 5. Tage fertig.

Die neue Schleimhaut war in den beiden, 26 Tage nach dem Curettement exstirpirten Uteri an allen Stellen vollendet.

Außerdem hat Bossi[6] Versuche veröffentlicht, die er an Hunde-Uteri gemacht hat. Er hat bei seinen Versuchen fast die ganze Schleimhaut der Hinterwand des in situ eröffneten Uterus bis tief in die Muscularis hinein entfernt und kommt zu dem Endresultat, dass bei diesem radikalen Vorgehen die neue Schleimhaut erst nach 3 Monaten völlig fertig ist. Außerdem aber besteht in der Neubildung selbst ein großer Unterschied gegenüber den nach einfachem Curettement beobachteten Vorgängen. Nach Bossi bilden sich die Drüsen nur am Rande aus den dort zurückgebliebenen Stümpfen, in der Mitte aber, wo solche nicht mehr existiren, bilden sie sich, wie bei der ersten Entwicklung, durch Einstülpung des Deckepithels in das darunter liegende Bindegewebe. Dies erklärt auch die lange Dauer der Regeneration in Bossi's Fällen gegenüber denen Werth's.

Ich bin auf die Bossi'sche Arbeit desswegen eingegangen, weil man auf den Gedanken kommen könnte, in unserem Falle handle es sich um ähnliche wie die oben beschriebenen Vorgänge. In der That stimmt unser Fall in der völligen, tiefgreifenden Zerstörung der ganzen Schleimhaut und darüber hinaus bis tief in die Muscularis hinein mit Bossi's Experiment überein, jedoch bezüglich der

---

[5] Werth, l. c. p. 458.

[6] Nouv. arch. d'obstétr. et de gynécol. 1891 u. 1892.

Regeneration liegt er anders. Bei Bossi's Fällen wird der ganze zerstörte Schleimhautbezirk regenerirt, in unserem Falle nur ein kleiner Theil.

Es hätte ja an und für sich kein Grund vorgelegen, dass sich nicht von den zurückgebliebenen Resten her allmählich wenigstens Stroma und Deckepithel überall neu gebildet hätten, aber dies wurde verhindert durch das Myom der vorderen Wand, das ja wohl, ursprünglich mehr interstitiell gelegen, nach Ausstoßung des Sequesters tiefer nach dem Uteruscavum zu vorgeschoben worden war. Dieses Myom verengerte die Uterushöhle über dem inneren Muttermund dermaßen, dass schon dadurch eine Weiterausbreitung des frischen Deckepithels über das neue Bindegewebe der unteren Partien unmöglich wurde. In Folge dessen sind dann die Bindegewebsschichten der gegenüberliegenden Wände der Cervix einfach mit einander verwachsen und so bildete sich die totale Atresie des Cervicalkanals und des unteren Uterusabschnittes.

Über die Art und Weise also, wie sich die Regeneration der Uterusschleimhaut vollzieht, stehen sich die Ansichten von Werth und Bossi, die einzigen, die bisher veröffentlicht sind, einander gegenüber.

Dass sich an den verletzten Stellen zuerst Bindegewebe bildet, über das sich dann von den stehengebliebenen Drüsenstümpfen her das Deckepithel hinüberschiebt, darin stimmen Beide zwar überein, nicht aber was die Hauptsache, die Neubildung der Drüsen, betrifft. Während Werth auf Grund seiner Untersuchungen am menschlichen Uterus zu dem Satz kommt: »Omnis glandula e glandula«[7], also nur dort wieder Drüsen entstehen lässt, wo noch Stümpfe früherer vorhanden waren, findet Bossi bei seinen Experimenten am Hunde-Uterus eine völlige Neubildung durch Einstülpung des Oberflächenepithels in das darunter liegende Bindegewebe.

Wie schon erwähnt, dürfte in unserem Falle wohl die neue Schleimhaut lediglich aus den stehengebliebenen Drüsenstümpfen der früheren entstanden sein, wenn dies auch natürlich nicht direkt nachgewiesen werden kann, da die neue Schleimhaut zur Zeit meiner Untersuchung schon fast fertig war. (Dass sie noch nicht ganz vollendet war, dafür spricht der Umstand, dass das Oberflächenepithel noch nicht vollkommen vorhanden ist; man muss dabei allerdings die Möglichkeit zugeben, dass es vorhanden gewesen und bei den erneuten Blutungen wieder abgestoßen worden sei.) Aber ein Punkt spricht doch zu sehr gegen die Annahme einer Neubildung nach Bossi's Vorstellung: das sind die zeitlichen Verhältnisse. Nach Bossi finden sich die ersten Anfänge einer Drüsenneubildung etwa 3 Wochen nach dem die Schleimhaut zerstörenden Eingriff, und vollendet ist sie nach 3 Monaten. In unserem Falle traten schon nach 6 Wochen wieder Symptome von Blutung in den Uterus auf,

[7] l. c. p. 466.

und da man doch annehmen muss, dass die Blutung schon geraume Zeit vorher bestanden hat, ohne zunächst Symptome zu machen, diese vielmehr erst allmählich manifestirt wurden, so bleibt ein viel zu geringer Zeitraum übrig, um sich die Ergänzung der Schleimhaut nach Bossi's Annahme als möglich vorzustellen. Auch aus diesem Grunde möchte ich mich Werth's Ansicht in diesem Punkte anschließen.

Zum Schluss möchte ich mir noch einige Worte über die praktische Seite der Frage gestatten, wenngleich der Hauptzweck dieser Arbeit der sein soll, ein Bild der anatomischen Verhältnisse bei der Chlorzinkverätzung des Uterus zu geben und ich mir auch wohl bewusst bin, dass aus einem solchen einzelnen Falle nur mit großer Vorsicht verallgemeinernde Schlüsse gezogen werden dürfen.

Es ist eine solche Verätzung des Cavum uteri mit starken Chlorzinkpräparaten immerhin kein unbedeutender Eingriff und namentlich das subjektive Befinden der Pat. wird durch die starken, oft kaum zu ertragenden Schmerzen sehr beeinträchtigt. Dabei sind aber die Resultate keineswegs den Anfangs gehegten Erwartungen entsprechend. Über die Anwendung von Chlorzinkstiften speciell sind in neuerer Zeit Veröffentlichungen erschienen von Sänger, Kochenburger und Fraenkel.

Sänger[8] berichtet über 5 Fälle, in denen er das Dumontpallier'sche Verfahren angewendet hat. Bei dreien davon musste er später die Hysterektomie machen, einen vierten sah er nach 3 Jahren wieder mit Atresie der Cervix und geringer Hämatometra, im fünften musste er nach 3 Jahren eine Hämatometra von der Scheide aus eröffnen und 1 Jahr später sah er die Pat. wieder mit Pyometra.

Auf Grund dieser Resultate ist Sänger von der Methode völlig abgekommen.

Kochenburger[9] berichtet über 22 Fälle aus der A. Martin-schen Klinik. Davon wurden 17 geheilt, bei 5 war nachträgliche Totalexstirpation nöthig, 2mal wegen multipler Myome, 2mal wegen recidivirender Blutungen, 1mal wegen erheblicher Beschwerden durch den stenosirten Uterus. Kochenburger glaubt nach diesen Resultaten das Mittel bei schweren Blutungen aus dem Uterus nicht entbehren zu können, will es jedoch bei noch konceptionsfähigen Frauen nur im alleräußersten Nothfall angewendet sehen.

Fraenkel[10] hat zwar bei schweren klimakterischen Blutungen das Dumontpallier'sche Verfahren mit Erfolg angewandt und »würde auch zu seiner Anwendung vor der Totalexstirpation greifen, wenn die anderen weniger eingreifenden Mittel erfolglos geblieben sind«[11]. Doch ist er in nicht ganz so verzweifelten Fällen immer

---

[8] Monatsschrift für Geburtshilfe und Gynäkologie 1896. Bd. IV. Hft. 6.
[9] Zeitschrift für Geburtshilfe u. Gynäkologie 1893. Bd. XXVI.
[10] Verhandlungen der deutschen Gesellschaft für Gynäkologie. Breslau 1893.
[11] Fraenkel, l. c. p. 438.

wieder zur Curette zurückgekehrt »als zu einem Mittel, dessen Wirkung in die Tiefe ich bemessen kann und das bei gleich sicherem Effekt keinerlei unberechenbare Folgen (Stenosen, Atresien des Cervicalkanals etc.) hat«[12].

Noch viel gefährlicher als in der Pastenform und desshalb ganz verwerflich erweist sich die Anwendung des Chlorzinks in 50%iger Lösung zur intra-uterinen Injektion mittels der Braun'schen Spritze. Berichtet doch Hofmeier[13] über einen Todesfall, der nach einer solchen Injektion innerhalb von 12 Stunden eintrat. (Es ist dieser Fall wohl identisch mit dem von W. A. Freund auf der Naturforscherversammlung in Frankfurt a/M. in der Diskussion zu Pfannenstiel's Vortrag »Über die Chlorzinkstiftbehandlung des Uterus bei klimakterischen Blutungen« erwähnten.)

Wenn nun auch so extrem unglückliche Fälle wie der letzterwähnte glücklicherweise zu den Seltenheiten gehören, so muss man doch auf Grund der wie von Anderen, so auch in unserem Falle gemachten Erfahrungen daran festhalten, dass die Anwendung des Chlorzinks sowohl in der Form von intra-uterinen Injektionen, als auch in der von Pasten zu verwerfen sei.

Wie die mikroskopische Untersuchurg gezeigt hat, handelt es sich bei diesen Verätzungen immer um einen schweren, zerstörenden, tief eingreifenden Process, während dagegen die Wirkung absolut nicht immer eine sichere ist, vor allen Dingen desshalb, weil es gar nicht in der Hand des Arztes liegt, die Einwirkung auf alle Theile in gleicher Weise auszudehnen, es vielmehr von ganz unberechenbaren Momenten abzuhängen scheint, ob hier eine sehr tiefe, dort nur eine oberflächliche Ätzung erfolgt und dadurch von vorn herein ein Recidiv bedingt ist. Auch die Atresie des Cervicalkanals mit nachfolgender Hämatometra ist, wie Sänger's Fälle, einer von Kochenburger und der unsere zeigen, ein ziemlich häufiges Vorkommnis.

Wenn nun auch vor der Anwendung des Chlorzinks in diesen gefährlichen Formen nicht dringend genug gewarnt werden kann, so ist das Mittel trotzdem in der intra-uterinen Therapie, namentlich bei Affektionen gonorrhoischer Natur, wohl kaum zu entbehren und es ist auch ungefährlich, wenn man es nur in geeigneter Form anwendet, wie dies wohl von der Mehrzahl der Gynäkologen geschieht, besonders seit den Empfehlungen von Rheinstädter, Fritsch, Bröse, Sänger u. A. Freilich treten auch nach der Applikation von Playfair'schen und anderen mit 50%iger Lösung getränkten Wattestäbchen ab und zu Kolikanfälle auf, jedoch verschwinden dieselben meist nach kurzer Zeit unter Anwendung von Bettruhe, Prießnitz'schen Umschlägen und eventuell narkotischen Mitteln, auch sind sie nicht lebensgefährlich. Um diese Anfälle, wenn sie

[12] Fraenkel, l. c. p. 438.

[13] Monatsschrift für Geburtshilfe und Gynäkologie 1896. Bd. IV. Hft. 4.

auftreten, stets wirksam bekämpfen zu können, ist es nothwendig, die Behandlung niemals ambulatorisch, sondern stets entweder in der Klinik oder im Hause vorzunehmen, damit die Kranken nothwendigen Falls sofort zu Bett gebracht werden können.

Ferner ist es rathsam, auch die von Kaltenbach[14], Sänger u. A. wiederholt empfohlenen Ätzpausen von etwa 10—14 Tagen einzuhalten, damit jede neue Ätzung nicht auf eine noch wunde, sondern auf eine schon wieder ziemlich abgeheilte Schleimhaut einwirke. Bei dieser Form der Applikation des Chlorzinks ist ein bleibender Nachtheil nie zu befürchten, während der Erfolg dieser Therapie ein anerkannt günstiger ist.

Zuletzt ist es mir noch eine angenehme Pflicht, meinem verehrten Chef, Herrn Prof. Pfannenstiel, für die Anregung zu dieser Arbeit und für die freundliche Überlassung des Materials meinen ergebensten Dank auszusprechen.

(Aus der Provinzial-Hebammenlehranstalt Danzig.)

III. Zu Sarwey's Aufsatz „Über wissenschaftlich verwerthbare Temperaturbestimmungen im Wochenbett“.

Von

Dr. Rudolf Köstlin.

Mit nur sehr wenig Ausnahmen ließen bisher die Leiter geburtshilflicher Anstalten zur Bestimmung der Körperwärme der Wöchnerinnen das Thermometer in die Achselhöhle einlegen. Obwohl vielfach bei sonstigen Erkrankungen die Messung per vaginam und per rectum angewandt war, so müssen sie doch wohl ihre gewichtigen Gründe dazu gehabt haben, von dieser Neuerung keinen Gebrauch zu machen. Wenn daher Sarwey sagt, dass diese Frage von Ahlfeld nicht berührt wird, und seines Erachtens überhaupt die ihr gebührende Würdigung noch nicht gefunden hat, so stellt er sich damit zugleich die Aufgabe, uns ein schätzbares Hilfsmittel zur Anfertigung von Morbiditätsstatistiken zu liefern. Sehen wir uns seine Methode daraufhin an.

Zunächst führt er die befremdenden Differenzen der Temperaturergebnisse nicht mehr auf eine von Einzelnen mangelhaft ausgeübte Antiseptik, sondern in erster Linie auf die Verschiedenheit der thermometrischen Methode zurück, und er meint, dass die für die Durchführung der antiseptischen Schutzvorrichtungen maßgebenden Gesichtspunkte überall die gleichen geworden sind. Dem ist entgegen zu halten, dass in einer Klinik die Kreißenden aus didaktischen Gründen möglichst viel innerlich untersucht werden, in anderen fast gar nicht, und dass, während in der einen Anstalt die Scheidenaus-

---

[14] Verhandlungen der Naturforscherversammlung zu Halle 1890.

spülungen verpönt sind, dieselben in anderen noch weiter gemacht werden, schon einige Gründe dafür, zu verschiedenen Resultaten zu kommen. Und wenn er Ahlfeld citirt, welcher Verschiedenheiten durch die mehr oder weniger exakt ausgeführte Temperaturmessung erklärt, so legt ja gerade Ahlfeld den Hauptwerth auf Ablesen des Thermometers durch den Arzt.

Was nun die Rectalmessung anlangt, so bestreitet Sarwey die Einwände der Unbequemlichkeit für die Wöchnerin und der Infektionsgefahr, aus welch letzterem Grunde Fehling die Rectalmessung verwerfe. Den Beweis für die Ungefährlichkeit der Rectalmessungen wird er jedoch nicht zu liefern im Stande sein, da es wohl kaum einmal zu eruiren sein wird, ob eine auftretende Infektion vom Rectum aus entstanden ist. Desshalb ist auch seine Berechnung von 6400 Messungen jährlich ohne Unzuträglichkeit ohne Belang. Eigenthümlich wirkt dann allerdings auch seine sorgfältige Desinfektion der Thermometer. Wenn er weiter sagt, dass die theoretischen Bedenken gegen die Rectalmessung in Wegfall kommen, so möchte ich ihm einige schwerwiegende praktische Gegengründe vorführen. In Tübingen legt sich die Wöchnerin 2mal täglich auf die Seite und wird nun von einer Wärterin per rectum gemessen. Hiergegen ist einzuwenden: 1) Wärterinnen sind nie so zuverlässig wie Ärzte, wesswegen jetzt in anderen Anstalten zu wissenschaftlichen Zwecken vom Assistenzarzt gemessen wird, ein Punkt, der von gewichtiger Seite geltend gemacht, von Sarwey ignorirt wird.

2) Mag es ja einer gesunden Wöchnerin bisweilen nichts schaden, wenn wir sie sich in den ersten Tagen auf die Seite legen lassen; aber gerade bei kranken Wöchnerinnen ist es doch die Hauptaufgabe, zugleich ein sehr wesentlicher Punkt in der Therapie, dass wir dieselben möglichst ruhig auf dem Rücken liegen lassen. Ich erinnere nur an die Gefahr der Embolie und an die Peritonitiskranken. Ich selbst sah bei einer poliklinisch behandelten Wöchnerin in Halle, welche ein Vitium cordis hatte, im Anschluss an ein Sich-auf-die-Seite-Legen Hirnembolie und Tod eintreten. Es wären demnach von der Rectummessung von vorn herein alle Puerperalkranken und solche mit Herzfehlern auszuschließen; abgesehen davon, dass auch bei einer bisher gesunden Wöchnerin im Anschluss an körperliche Bewegungen Embolien auftreten können. Dazu kommen noch die Wöchnerinnen mit Dammrissen, seien sie komplet oder inkomplet. Eine Wärterin wird nie mit Sicherheit das Thermometer so vorsichtig einlegen, dass eine Zerrung an dem genähten Riss vermieden wird, was vor Allem bei der Katgutnaht sehr nachtheilig werden kann. Also auch diese müssten ausgeschlossen werden, und so blieben für die Messungen per rectum höchstens noch die gesunden Wöchnerinnen übrig. Es wird desshalb wohl die Axillarmessung ihr Recht behalten, und Sarwey wird gut thun, sich ebenfalls derselben unter steter Beaufsichtigung seitens eines Arztes zuzuwenden — dann ist sie genügend sicher — statt eine andere,

wenn auch etwas sicherere, so doch sicher auch gefährlichere Methode einzuführen.

Außerdem ist es wohl besser, auf dem bisher betretenen Wege statistisch weiter zu arbeiten, als immer wieder neue Gesichtspunkte hereinzubringen, wodurch die Statistiken immer wieder von Neuem angefangen werden müssten.

Mein verehrter Herr Chef, Herr Geh.-Rath Abegg, sprach sich ebenfalls gegen die Rectalmessungen bei Wöchnerinnen aus und stimmte meinen Gegengründen vollkommen bei.

(Aus der Universitäts-Frauenklinik des Prof. C. Freiherr Rokitansky in Graz.)

IV. Ein Fall von Konception nach curettirtem Cervixcarcinom.

Von

Dr. Eduard Leinzinger,

gew. Volontär der Klinik.

In der mir zu Gebote stehenden Litteratur fand ich nur 7 Fälle von Konception nach einem wegen Carcinom des Uterus vorgenommenen operativen Eingriff verzeichnet.

Cohnstein (Archiv für Gynäkologie Bd. V) erwähnt 4 Fälle (v. Langenbeck, Simpson, Putegnat, Lisfranc), in welchen nach Entfernung des krebsigen Gebärmutterhalses erneuert Schwangerschaft eintrat.

Gönner (Zeitschrift für Geburtshilfe und Gynäkologie Bd. X) beobachtete bei einem exstirpirten Cervixcarcinom nach 3 Jahren eine spontane Geburt; bei einem 2. partiell exstirpirten und thermokauterisirten Cervixcarcinom in den folgenden 2 Jahren sogar 2 Konceptionen (und Aborte).

Frommel (Zeitschrift für Geburtshilfe und Gynäkologie Bd. V) erinnert an den Fall Savory's, der im 7. Schwangerschaftsmonat ein Cervixcarcinom mit dem Ecraseur entfernte, wobei die Gravidität ungestört ihr Ende erreichte. Es erfolgte Recidiv; neuerdings Konception, Geburt im 7. Monat.

Die Möglichkeit einer Konception nach erfolgter Cervixamputation wird von verschiedenen Autoren, gestützt auf Beobachtungen, zugegeben; nach der Ansicht der Einen abortiren die Frauen immer, nach der Meinung der Anderen meistens.

Das am meisten geübte Verfahren gegen inoperable Uteruscarcinome ist das auch in unserer Klinik übliche: Curettement mit nachfolgender Verschorfung mit dem Thermokauter.

Den von Einigen hervorgehobenen Nachtheil dieser Behandlungsmethode: erhebliche Blutung und Schwierigkeit der Blutstillung kann ich nach den in v. Rokitansky's Klinik gemachten Erfahrungen

nicht bestätigen; während des Zeitraumes von 19 Monaten sah ich unter 62 Carcinomcurettements nur eine Nachblutung.

Der Erfolg der Operation war meistentheils entschieden befriedigend.

Es zeigte sich eine auffallende Besserung im subjektiven Befinden der Kranken; die schon lange Bettlägerigen konnten wieder aufstehen, Viele ihrer Beschäftigung nachgehen, blieben von Blutungen verschont, verloren ihre quälenden Schmerzen, bekamen Appetit und Lebenszuversicht.

In unserem Falle handelte es sich um eine 41jährige Bäuerin W. A. aus Ungarn, die am 21. November 1895 aufgenommen wurde.

Anamnese: Im Mai 1895 erster Blutabgang beim Coitus. Seither atypische Blutungen, Ausfluss, geringfügige Kreuzschmerzen, Abmagerung, Schwäche. Die Menses waren vorher regelmäßig, mittelstark.

Pat. hat 4mal normal geboren, zuletzt vor 4 Jahren.

Stat. praes.: Pat. ist mittelgroß, kräftig gebaut, abgemagert. Hautdecke gelblich, Schleimhäute sehr blass. Am Herzen ein systolisches (anämisches) Geräusch. Die Lungen und die übrigen inneren Organe normal. In inguine einige bis bohnengroße harte Drüsen.

Harn: Sauer, trübe, enthält Albumen in Spuren. Die Genitaluntersuchung ergab, dass die Vagina von einem kleinfaustgroßen, pilzförmigen, theilweise weichen, theilweise harten, zerfallenen Tumor ausgefüllt ist, der von der Cervix ausgeht.

Beide Parametrien sind infiltrirt. Der Uterus ist völlig unbeweglich.

Am 26. November 1895 wird Curettement und Verschorfung gemacht mit nachfolgender Jodoformgazetamponade.

28. November Entfernung des Tampons.

7. December steht Pat. auf.

Der Befund ist folgender: An Stelle der Portio eine 3 cm im Durchmesser haltende granulirende Wundfläche. Cervixrest und Corpus ziemlich gut beweglich, nur nach links hin an die Beckenwand fixirt.

10. December 1895 Entlassung in gebessertem Zustande.

Die 2. Aufnahme erfolgte am 14. November 1896.

Anamnese: Pat. konnte nach ihrer Entlassung ihren gewöhnlichen Beschäftigungen im Haus, im Feld, im Weingarten, ohne an ihre Krankheit gemahnt zu werden, nachgehen.

Im September d. J. noch machte Pat. eine »Wallfahrt« mit, wobei sie weite Strecken zu Fuß zurücklegte.

Vor einem Monat (am 15. Oktober 1896) trat zum ersten Mal wieder eine stärkere Blutung auf, die 8 Tage dauerte und nach kurzer Unterbrechung weiterhin kontinuirlich anhielt.

Pat. fühlt sich sehr schwach, kann über Schmerzen nicht sonderlich klagen, hat etwas verschlechterten Appetit, jedoch guten Schlaf und regelmäßigen Stuhl.

Stat. praes.: Hochgradige Anämie. Am Herzen: Dasselbe systolische Geräusch, wie vor einem Jahre.

Der Harn enthält kein Albumen.

Der Genitalbefund ist folgender:

Im Hypogastrium ein median gelegener, bis in die Mitte zwischen Nabel und Symphyse reichender, aus dem kleinen Becken herausragender Tumor von glatter Oberfläche und derber Konsistenz. Schleimhaut der Vulva und Vagina sehr blass.

An der Stelle der Portio ein über apfelgroßer, großhöckeriger, derber Tumor, der pilzförmig aufsitzt. Vaginalansatz frei.

Beweglichkeit ziemlich gut. Der abdominelle Tumor ist der vergrößerte Uterus.

Die Adnexa wurden nicht getastet.

Am 17. November 1896 Curettement, starke Blutung, Verschorfung, Jodoformgazetamponade. Das Blut war von hydrämischer Beschaffenheit.

Während des Curettirens wird der Uterus sondirt (Dr. Rossa) und eine weite glattwandige Höhle konstatirt.

Am selben Tage noch zeigte sich wässeriger Ausfluss.

18. November. Frühtemperatur 38,5°. Abendtemperatur 39,6°. Meteorismus. Eisbeutel.

19. November. Frühtemperatur 39,2°. Abendtemperatur 37,2°. Puls 108—120.

20. November. Morgentemperatur 38,3°.

Entfernung der Tamponade.

Bevor noch der letzte (3.) Streifen entfernt war, trat ein Fötus sammt Placenta und Eihäuten zu Tage. Derselbe ist männlichen Geschlechts, macerirt, 20 cm lang; die Schädelknochen sind theilweise freihängend. Pat. ist erstaunt, gravid gewesen zu sein und behauptet, es nicht gewusst zu haben.

Abendtemperatur 39,1°. Secale.

Vom 20.—23. täglich atypisches Fieber, Meteorismus.

24. November. Schüttelfrost mit 40,8°. Tägliche 1%ige Lysolausspülung.

26. November. Zunehmender Kräfteverfall, unbedeutende Schmerzen, ungenügende Nahrungsaufnahme, Apathie. Puls klein, frequent (120).

28. November. Unbesinnlichkeit. Die linke obere Extremität ist schlaff gelähmt. Pat. antwortet mit Flüsterstimme. Äther-Kampher-Kreosot-Injektionen. 3 Uhr Nachmittags Exitus letalis.

Die am 29. November vorgenommene Obduktion (Assistent der pathologisch-anatomischen Anstalt Dr. Dörner) ergiebt:

Lymphdrüsenmetastasen an beiden Halsseiten. Herzfleisch parenchymatös degenerirt. Pneumonie des rechten Unterlappens. Akuter Milztumor. Unter dem rechten M. psoas findet sich ein etwa apfelgroßer Abscess umgeben von vereiterten Drüsen, von letzteren ausgehend. Das Carcinom der Cervix reicht links ins Parametrium und greift auf die Vagina über, nach oben grenzt es an das Os int. uteri.

Diagnose: Carcinoma cervicis. Peritonitis circumscripta. Regionäre Carcinommetastasen. Pneumonie des rechten Unterlappens.

Rekapituliren wir kurz die Krankengeschichte: Eine 41jährige Frau kommt 7 Monate nach wahrgenommenem Krankheitsbeginn mit schon inoperablem Cervixcarcinom in das Spital, wird curettirt, nach 19 Tagen gebessert entlassen.

Sistirung der Blutungen und Wohlbefinden über 10 Monate.

Wiederaufnahme in die Klinik 1 Jahr nach der ersten Operation in sehr geschwächtem, hochgradig anämischem Zustande, mit vergrößertem Uterus, wieder gewuchertem Carcinom, jedoch unbedeutenden lokalen Symptomen.

Therapie: Abermaliges Curettement, dabei Sondirung zu diagnostischem Zweck. Am 3. Tage darauf Abortus eines macerirten Fötus von ca. 18 Wochen.

Tod der Pat. am 11. Tage post operationem an Sepsis.

Betrachten wir den Fall in seinen Einzelheiten:

1) Der überaus günstige Effekt des ersten Curettements ist unverkennbar.

2) Die Schwangerschaft hatte keinen nachweislich ungünstigen Einfluss auf das Wachsthum des Carcinoms ausgeübt.

Das Wachsthum des Carcinoms war mit Rücksicht auf die lange Dauer seines Bestehens kein übermäßiges.

Bei der Obduktion fand sich nur das linke Parametrium infiltrirt; auf der linken Seite war der Uterus schon vor einem Jahre fixirt.

Die Beweglichkeit des Uterus bei der 2. Aufnahme ist wohl auf die Auflockerung durch die Gravidität zu beziehen.

Bei ähnlichen Carcinomkranken, welche nicht gravid waren, findet sich kein Fall, welcher das Curettement ein Jahr lang überdauert hätte, ohne wieder zur Aufnahme zu gelangen; die meisten gingen innerhalb eines Jahres zu Grunde. Das Befreitsein von quälenden Symptomen, das Aussetzen der Blutungen durch so lange Zeit kann sicher nicht als Regel hingestellt werden.

3) Bezüglich des Übersehens der bestehenden Gravidität möchte ich betonen, dass Pat. schon vor 1 Jahr ein inoperables Carcinom hatte und dass kein einziges subjektives oder objektives Symptom, außer dem vergrößerten Uterus, den Verdacht auf Gravidität erwecken konnte. — Es wurde Hydrometra angenommen.

Dass derlei diagnostischer Irrthum gerade kein Unicum ist, dafür liefert uns die Litteratur Belege.

Cohnstein (Archiv für Gynäkologie Bd. V), Theilhaber (Archiv für Gynäkologie Bd. XLVIII), A. van der Veer (Centralblatt für Gynäkologie 1890. Ref.) berichten über hierher gehörige Fälle.

Letzterer stellt aus der Litteratur 68 Fälle nicht erkannter resp. verkannter Schwangerschaften zusammen, daraus den Schluss ziehend, dass der Irrthum in der Diagnose in sehr vielen Fällen nicht zu vermeiden war, und hält es für die Pflicht jedes Arztes, solche Fälle offen und gewissenhaft zu publiciren.

4) Die hochgradige Anämie, die starke Blutung während der Operation bei dem ohnedies geschwächten Zustand der Kranken und besonders die Gravidität waren für das Zustandekommen einer Infektion begünstigende Momente, so dass der letale Ausgang der Operation mit der Gravidität wohl in unmittelbarem Zusammenhang steht.

Der mitgetheilte Fall lehrt neuerdings, dass nach Excochleation der carcinomatösen Cervix Konception eintreten, dass die Erkenntnis der Gravidität selbst dem erfahrenen Fachmann unmöglich sein könne und dass die Schwangerschaft nicht in jedem Falle das Fortschreiten des Carcinoms begünstige.

V. Über das Klemmverfahren bei der vaginalen Radikaloperation.

Von

Dr. Eugen Arendt in Berlin.

Es hat langer Zeit bedurft, bis die deutschen Gynäkologen trotz der zahlreichen Empfehlungen der französischen Operateure sich der Klemmenbehandlung bei der vaginalen Totalexstirpation des Uterus zuwandten. Zwar hat L. Landau die Vorzüge dieser Methode oftmals hervorgehoben und durch seine glänzenden Operationsresultate bei jeder sich darbietenden Gelegenheit bewiesen, aber das absprechende Urtheil gewichtiger Autoritäten überwog, obgleich es ohne genaue

Kenntnis des Verfahrens, ohne eigene Erfahrung, aus rein theoretischen Erwägungen und Bedenken gebildet war. Viele hatten auch so glänzende Erfolge mittels der Ligaturmethode erreicht, dass eine Verbesserung der Resultate durch irgend ein anderes Verfahren ihnen für immer ausgeschlossen schien, und diese Ansicht hatte eine Art dogmatischen Charakters angenommen. Erst in letzter Zeit machte sich bei den deutschen Gynäkologen das Verlangen geltend, dieses neue Verfahren einmal objektiv zu prüfen und sich anzueignen, sich zu überzeugen, mit welchem Recht ihm eine größere Einfachheit, Sicherheit und Schnelligkeit nachgerühmt wurde. Wir sind gegenwärtig im Besitz einiger Arbeiten angesehener Fachgenossen, deren Ansichten aber in so vielen Punkten differiren, dass wir von einem übereinstimmenden Urtheil über den Werth und die Bedeutung der Klemmenbehandlung bei der Kolpohysterektomie noch weit entfernt sind. Diese Differenz in den Ansichten wird mindestens so lange noch bestehen, als die einzelnen Operateure sich nicht über ein bestimmtes, alle Details berücksichtigendes Verfahren geeinigt haben. Wünschenswerth wäre es auch, dass Niemand, bevor er mit der Methode voll und ganz vertraut ist, sich berufen fühlt, eigene Modifikationen vorzuschlagen und anzuwenden, von den erprobten Vorschriften abzuweichen oder diejenigen, deren Sinn und Nutzen ihm nicht sofort einleuchtet, für zwecklos zu erklären.

Ich habe mich genau nach den Vorschriften L. Landau's gerichtet, wie dieselben von ihm und seinem Bruder Theodor mehrfach veröffentlicht sind und ihrer Empfehlung folgend statt der präventiv gefäßversorgenden Methode Péan's die Landau-Doyen'sche bevorzugt, die in der freien Herausbeförderung des Uterus mit consecutiver Verschließung der 4 Hauptgefäße besteht. Eine ausführliche Beschreibung dieses Verfahrens ist vor Kurzem erschienen[1], wodurch ich wohl an dieser Stelle einer genauen Schilderung desselben überhoben bin.

Ich sehe in der Landau-Doyen'schen Enukleationsmethode eine Verbesserung des älteren, grundlegenden Verfahrens von Péan; sie gewährt meines Erachtens eine größere Sicherheit vor Verletzungen, giebt die Möglichkeit, unter genauer Kontrolle der Augen die Klemmen anzulegen und schränkt die Zahl derselben in vielen Fällen ein. Und gerade auf den letzten Umstand möchte ich für Diejenigen hinweisen, die der Methode Sympathie entgegenbringen und nach eigenen Versuchen mit derselben den unangenehmen Übelstand hervorheben, dass mit der größeren Anzahl von Klemmen die Schmerzen und Beschwerden gesteigert werden. An und für sich sind die Schmerzen bei der Klemmenbenutzung nicht bedeutender als bei der Ligaturmethode, bei der es ohne die bekannten, ca. 2 Tage anhaltenden »Schnürschmerzen« kaum jemals abgeht, und länger als 2 Tage habe ich, ohne auch nur 1mal eine Nachblutung gesehen zu

---

[1] L. und T. Landau, Die vaginale Radikaloperation, Hirschwald, Berlin 1896.

haben, die Klemmen nie liegen lassen. Die Beschwerden, die der Druck derselben in der Gegend des Introitus vaginae und am Oberschenkel machen, sind erträglich; das Befinden hängt viel von der Lagerung der Pat., der Sorgsamkeit der Umgebung, ja ich möchte fast sagen, von den Erfahrungen des Operateurs und des Wartepersonals ab. Die Scheide wird durch die richtige Placirung der Jodoformgazestreifen in derselben, die Oberschenkel durch je eine Lage Watte vor dem Druck der Klemmen geschützt, und die Zerrung an den Stümpfen in Folge der herabhängenden Instrumente durch eine schmale, keilförmige, der Höhenlage der Klemmen angepasste Unterlage verhütet. Der Urin wird, so lange die Klemmen liegen, durch Jaques' Patentkatheter abgenommen, da selbst bei der Möglichkeit des spontanen Urinirens die Hebung des Beckens beim Unterschieben einer Schüssel aus mannigfachen Gründen besser vermieden wird.

Die Abnahme der Klemmen geschieht nach ca. 48 Stunden. Döderlein[2] behauptet, dass sie für einigermaßen sensible Frauen außerordentlich schmerzhaft sei, eben so auch die Entfernung der Gaze. Seine Ansicht wird nicht überall getheilt. So erklärt Zweifel[3], »der Schmerz beim Abnehmen hängt wesentlich von der Sorgsamkeit des betreffenden Arztes ab. Wenn die Bewegung einer Zange schmerzhaft ist, so soll man dieselbe zunächst unberührt lassen und alle anderen entfernen, dann folgt sie schließlich ganz leicht und schmerzlos«. Bevor ich irgend eine entferne, öffne ich sie sämmtlich, vermeide jedes energische Zerren und ziehe zuerst die sich leicht lockernden hervor. Große Vorsicht ist auch geboten, um nicht die Gaze von ihrem Platze zu verrücken. Mit der größeren Übung, Erfahrung und Geschicklichkeit des Arztes vermindern sich auch die Schmerzensäußerungen der Operirten; das der Furcht entstammende Jammern dringt auch bei der Entfernung der Ligaturen an das Ohr des Operateurs.

Was die Wahl der Klemmen anbetrifft, so weisen alle mit diesen Instrumenten arbeitenden Operateure darauf hin, dass die langen geraden oder gebogenen nicht die Sicherheit bieten als die mit kurzem, dickem Maul. Man nimmt leicht wahr, dass das abgeklemmte Gewebe bei Anwendung der ersteren nicht überall unter gleichem Druck steht, so dass es sich leicht ereignen kann, dass der obere Theil des Lig. latum aus den Branchen des Maules sich herauszieht. Doyen legt daher, um das Herausgleiten des weniger festgeklemmten Ligamenttheiles zu verhüten, median von seinen langen federnden Klemmen noch eine kleine, wenig Gewebe beanspruchende Schutzklemme. Beim Gebrauch der kurzmauligen, von Landau modificirten (Verfertiger Windler und C. Schmidt, Berlin) steht das Gewebe überall unter gleichem Druck.

---

[2] cf. dieses Centralblatt 1897. No. 3.
[3] cf. dieses Centralblatt 1896. No. 38.

Ein Haupterfordernis bei der Klemmenbehandlung ist, dass die Instrumente von vorzüglichster Qualität sind und in großer Anzahl dem Operateur zu Gebote stehen. Ich betone dies ausdrücklich, da Döderlein in seinem Aufsatze in Nr. 3 dieses Centralblattes 1897 selbst mittheilt, »dass bei seinen 6 Klammern ihm 2mal das Malheur passirte, dass der in die Cremaillière fassende Zahn der rechten Branche noch während der Operation, aber bereits längere Zeit nach Schluss des Instruments abbrach, so dass die Klammer aufging«. Das beweist eigentlich nur, dass die Instrumente nichts werth waren und auch keiner vertrauenswürdigen Werkstatt entstammten. Ich habe bisher nirgends eines derartigen Ereignisses Erwähnung gefunden; Döderlein scheint allein von diesem Missgeschick betroffen zu sein. Sänger erklärt ausdrücklich, »seine Klammern hätten nie versagt, nie ist eine aufgesprungen, sie sind heute noch gebrauchsfähig«. Zweifel umschnürt die Klemmen mit Seidenfäden, um ein Aufspringen zu verhüten; bei schlechten Instrumenten ist das nur ein geringer Schutz, bei guten aber scheint mir eine derartige Gefahr fast ausgeschlossen, um so mehr, da es möglich ist, die Klemmen auf ihre Sicherheit und Brauchbarkeit zu prüfen; der Gedanke an das Abbrechen des in die Cremaillière fassenden Zahnes giebt uns somit keinen Grund, die Klemmenbehandlung zu verwerfen und einzig desswegen die Ligaturmethode zu bevorzugen. Er ist auch im Irrthum, »wenn er ein nachträgliches Abgleiten oder Aufgehen von Ligaturen für geradezu unmöglich« erklärt. Ich habe zwar keine dahingehenden Erfahrungen mit den Ligaturen bei meinen Totalexstirpationen gemacht, doch weiß ich, dass andere Operateure Todesfälle bei der Ligaturmethode durch Verblutung zu verzeichnen haben. Zweifel[4] sagt mit Recht: »Da alle Ligaturen bei stark ausgezogenem dislocirten Gewebe umgelegt werden, ist bei der Retraktion das Abgleiten oder das theilweise Ausschlüpfen der Gewebe aus denselben leicht möglich«.

Und Schauta[5] erklärt in seinem Lehrbuche: »Manchmal kommen auch Blutungen vor; die Ursache liegt im Abgleiten von Ligaturen«.

Ich gebe indess zu, solche Ereignisse sind sehr selten, aber noch viel seltener ist es, dass ein »vorzügliches« Instrument in der von Döderlein befürchteten Art versagt. Es scheint mir unzweifelhaft in Bezug auf Sicherheit vor Nachblutungen die Klemmenmethode viel eher einen Vorzug vor der Ligaturmethode beanspruchen zu können. Einen großen, durch Erfahrung als werthvoll erkannten Vortheil besitzt die letztere, und zwar den, dass wir hierbei in der Lage sind, das Peritonealloch zu vernähen und, indem wir zuvor die Ligamentstümpfe herabziehen und in den Wundwinkeln fixiren, jede Wunde aus dem Cavum peritonei auszuschließen. Aber dieses gelingt nur

[4] Zweifel, Vorlesungen über klinische Gynäkologie. Berlin, Hirschwald, 1892. p. 306.

[5] Schauta, Lehrbuch der gesammten Gynäkologie, Leipzig, Deuticke, 1896. p. 1079.

dann, wenn wir die Tuben und Ovarien zurücklassen, sonst würden die Stümpfe selbst bei stärkstem Zuge nicht mehr lang genug sein. Dieses Zurücklassen der Adnexa heißt bei der Totalexstirpation des carcinomatösen Uterus sich frei machen von dem Gedanken, dass in denselben Metastasen vorhanden sein können; doch die Erfahrung zwingt uns, mit dieser Möglichkeit zu rechnen. Lassen wir indess die Stümpfe im Peritonealcavum, so sind wir in Bezug auf Nachblutung und Sepsis weniger sicher als beim Offenlassen des Peritonealloches. Dies wird zwar von manchen Autoren geleugnet, die sogar aus Furcht vor der Sepsisgefahr die Klemmenbehandlung verwerfen, doch entscheiden hierüber nicht theoretische Erwägungen, sondern praktische Erfahrungen. So sagt Zweifel[6]: »Insbesondere hat sich die Befürchtung, welche Olshausen aussprach, dass beim Offenlassen der Peritonealwunde sekundäre Infektionen sich über die Intestina verbreiten können, nicht bestätigt«. Wenn Zweifel diese, m. E. richtige und auf Erfahrung mit der Methode beruhende Ansicht mit Sicherheit und Bestimmtheit gegenüber den Angaben anderer Operateure ausspricht, so findet dieses darin seine Erklärung, dass er in genauer Befolgung der von den französischen Autoren gegebenen Vorschriften die Jodoformgazestreifen bis zum 10. Tage unberührt lässt, dann ist »eine Lockerung der Gaze und ein festeres Dach durch verklebte Darmschlingen gebildet, so dass jetzt die Entfernung der Gaze leicht und schmerzlos erfolgt«.

Ohne einen Grund für das lange Liegenlassen der Gaze zu kennen, habe ich früher bereits den 5. oder 6. Tag dieselbe entfernt und hierbei zwar keine üblen Zufälle beobachtet, habe aber bei meinen letzten Operationen in Kenntnis dieser Gefahren bis zum 10. Tage gewartet. Ich will keineswegs annehmen, dass wir so vor einem Ileus oder Pseudoileus sicher sind, aber es ist einleuchtend, dass, wenn wir die Gaze zu einer Zeit entfernen, wo sie mit den Darmschlingen noch fest verklebt ist, diese dem Peritonealloch genähert und vielleicht auch einmal an gefahrvoller Stelle verwachsen können. Absolut sicher wird man den Ileus bei keiner Köliotomie, ob von den Bauchdecken oder der Vagina aus, ausschließen können.

Nun bin ich indess der Ansicht, dass Sänger nach seinen Erfahrungen mit der Klemmenbehandlung nicht berechtigt ist, die Behauptung aufzustellen, dass[7] »die vaginale Drainage nach Hysterektomien bei nicht eitrigen Erkrankungen der Adnexa Infektion und Intoxikation begünstigt«. Zwar hat er in 8 Fällen von Myomata uteri 4 Todesfälle zu verzeichnen, ein keineswegs günstiges Resultat, das aber bei der vollendeten Technik Sänger's wohl mehr einem Spiel des Zufalls zuzuschreiben ist; doch unter den 4 Todesfällen befindet sich nur ein Sepsisfall und auch hier ist die Sepsis nur wahrscheinlich. Aber selbst unter seinen 23 Fällen der I. Gruppe

---

[6] cf. dieses Centralblatt 1896. No. 38.
[7] cf. dieses Centralblatt 1897. No. 3.

(Carcinoma uteri, Sarcoma uteri und nicht bösartige Erkrankungen des Endometriums) ist nur ein Todesfall auf Sepsis zurückzuführen und dieser fällt nicht der Methode zur Last, sondern einem außerhalb der Anstalt vorgenommenen Operationsversuch, der septische Infektion zur Folge hatte. Nun, das ist doch ein glänzendes Resultat, das wahrlich keinen Grund zum abfälligen Urtheil giebt und sicherlich nicht die Ansicht stützt, dass die normale Peritonealhöhle weit empfindlicher ist für geringe Mengen von Infektionserregern oder Giftstoffen (wie Jodoform) als die chronisch entzündliche. Auch darf wohl nimmer angenommen werden, es bestehe noch ein Unterschied in der Reaktion des normalen Peritoneums, je nachdem es sich um einen myomatösen oder einen carcinomatösen resp. sarkomatösen Uterus handelt; etwas Derartiges ist auch von Sänger nirgends behauptet worden. Es kann somit auch nicht seine Erklärung für die ungünstigen Resultate bei vaginaler Hysterektomie der myomatösen Uteri acceptirt werden. Auch ist es nicht durch die Klemmenanwendung bedingt, dass der Peritonealspalt nach Entfernung großer myomatöser Uteri die einmal erhaltene Weite beibehält. Wer die weite Öffnung fürchtet, kann dieselbe durch Suturen verkleinern, wozu man sich meist veranlasst sieht, wenn zur Erleichterung der Hervorwälzung des Uterus ein Medianschnitt an der oberen Scheidenwand gemacht ist. Ich sah mich hierzu in 1 Falle gezwungen, in dem ich, um nach der Landau'schen Enukleationsmethode den außerordentlich großen Uterus vor Anlegen der Klemmen herauswälzen zu können, jenen Schnitt anlegen musste, und fand in dem Liegen der Klemmen kein Hindernis beim Nähen.

Auch L. und T. Landau[8] empfehlen besonders nach ausgiebiger Resektion carcinomatöser Scheidenlappen die Vereinigung der vorderen und hinteren Wand auf kurze Strecke durch Suturen.

Ich bin der festen Überzeugung, dass es einem so gewandten und erfahrenen Operateur wie Sänger sicherlich bei weiteren Versuchen glücken wird, die glänzenden Erfolge bei der vaginalen Radikaloperation des myomatösen Uterus mit Anwendung der Klemmen zu erreichen, die Andere veranlasst haben, diese Methode ausschließlich anzuwenden und begeistert zu empfehlen.

Was meine mit Klemmen ausgeführten Totalexstirpationen anbetrifft, so habe ich in 22 Fällen jenes oben erwähnte neuere Verfahren angewandt, das wesentlich in der freien Herausbeförderung des Uterus ohne präventive Verschließung der 4 Hauptgefäßstämme besteht. In der Bevorzugung desselben vor dem alten Péan'schen stimme ich Sänger vollständig bei, soll es aber eine bestimmte Bezeichnung erhalten, so müssen wir es gerechterweise das Landau-Doyen'sche nennen, da beide Operateure es unabhängig von einander ausgebildet, erprobt und empfohlen haben.

---

[8] L. und T. Landau, Die vaginale Radikaloperation. Berlin, Hirschwald, 1896. p. 107.

Ich habe bei diesen 22 Kolpohysterektomien nur 1 Todesfall zu verzeichnen, über den ich in aller Kürze Folgendes mittheilen möchte:

»Frl. B., 36jährige Virgo, wurde wegen abundanter Blutungen von verschiedenen Ärzten mit heißen Ausspülungen, Ergotin, Hydrastis, Hydrastinin etc. mehrere Jahre behandelt. Weder die Blutungen noch das Wachsen des Myoms hörten auf, das zur Zeit der Operation seiner Größe nach einem graviden Uterus am Ende des 4 Monats entsprach. Sie war in den ersten 14 Tagen nach der Operation fast fieberfrei, der Puls, wenn auch nicht frequent (bis 95 in der Minute), so doch auffallend schwach. Am 8. Tage klagte sie über Schmerzen in dem linken Unterschenkel, am 11. Tage über Schmerzen im linken Oberschenkel, die von palpablen Venenthromben mit Periphlebitis herrührten, war aber bereits am 14. Tage schmerzfrei. Am Abend dieses Tages plötzlich Schüttelfrost und Steigen der Temperatur auf 40,8. Dass es sich um das Wandern eines infektiösen Embolus handelte, war klar, kein Symptom deutete darauf hin, wo derselbe abgelagert war. Die Athmung war frei, das Sensorium unbenommen, die physikalische Untersuchung der inneren Organe ergab nichts Sicheres. Langsames, allmähliches Fallen der Temperatur in den folgenden Tagen, Appetit erhalten. Am 22. Tage ein erneuter Schüttelfrost mit nachfolgender Temperatur von 41,2. Von diesem Augenblick an änderte sich das ganze Krankheitsbild. Pat. lässt Stuhlgang und Urin unter sich; Sprache war lallend, schwer verständlich, ihr Verhalten ein ruhiges, große Schlafsucht. Am 25. Tage beginnt sie heftig zu schreien, nimmt nur hin und wieder Milch und Wein zu sich und stirbt am 28. Tage anscheinend unter großen Schmerzen im Kopf. Es handelte sich also um einen ins Cerebrum verschleppten Embolus. Sektion wurde nicht gestattet«.

In Bezug auf die Indikationen bemerke ich, dass es sich 12mal um Carcinom, 1mal um Sarkom, 1mal um zahlreiche polypöse Wucherungen der Cervix- und Corpusschleimhaut, 6mal um Myome und 2mal um eitrige Adnexerkrankungen gehandelt hat. Meine relativ geringe Zahl von vaginalen Radikaloperationen bei der zuletzt erwähnten Affektion findet darin seine Erklärung, dass ich durch langjährige Beobachtung zu der Erfahrung gekommen bin, dass Frauen nach doppelseitiger Exstirpation der eitrigen Sactosalpinx durch abdominelle Köliotomie auch ohne Entfernung des Uterus voll und ganz genesen, jene als Schreckgespenster so oft erwähnten und gefürchteten Stumpfexsudate doch im Ganzen selten auftreten und bei richtiger Behandlung schnell und spurlos schwinden. Diese Gewissheit in Verbindung mit der Überzeugung, dass abdominelle Köliotomie immerhin leichter, sicherer und schneller ausführbar und auch ungefährlicher als eine Kolpohysterektomie bei festen, starken und alten Verwachsungen der Adnextumoren ist, hat mich, wenn ich nach Anwendung aller anderen therapeutischen Mittel eine Operation für indicirt hielt, meist dazu geführt, den Leibschnitt zu bevorzugen. Übrigens folge ich damit nur dem Zug der Zeit, wenn ich mich zum Anhänger des exspektativen und konservativen Verfahrens selbst bei den eitrigen Adnexerkrankungen bekenne. Leider scheitern unsere besten Vorsätze hin und wieder am stürmischen Verlangen nach baldiger Wiederherstellung, nach Befreiung von den jeden Lebensgenuss verbitternden Schmerzen. Wo Arbeitsunfähigkeit die Existenz gefährdet, ist das schnelle operative Vorgehen nicht allein gestattet, sondern auch geboten.

In den beiden Fällen, in denen ich die vaginale Exstirpation des Uterus und der entzündlichen Adnexa vornahm, habe ich keine besonderen Schwierigkeiten bei der Ausführung des von L. und T. Landau so ausführlich und genau beschriebenen Operationsverfahrens gefunden; doch halte ich mit meinem eigenen Urtheil über die Anwendung der Klemmenmethode bei diesen Affektionen zurück, weise aber auf die günstigen Resultate Anderer, insbesondere auf die der Landau'schen Klinik hin. Das Eine aber möchte ich doch an dieser Stelle betonen: leicht, schnell und sicher wird man mit dieser Methode den chronisch entzündlichen Uterus und die eitrigen Adnexa nur dann per vaginam radikal exstirpiren, wenn man sich durch Operation der leichteren Fälle, d. h. derjenigen, bei denen weder der Uterus noch die Adnextumoren fixirt sind, diese Methode zu eigen gemacht hat.

Wer nur die schwierigsten, mit der Ligaturmethode kaum zu bewältigenden Fälle der Klemmenmethode vorbehalten will, — welche Absicht einzelne Autoren ja bereits ausgesprochen haben — der muss natürlich auf besondere Operationsschwierigkeiten gefasst sein, kann auch niemals solch glänzende Resultate erreichen, um daraufhin zum Enthusiasten des Verfahrens zu werden.

VI. Über Hilfsmittel beim gynäkologischen Unterricht.

Von

Dr. E. Winternitz,

Privatdocent und I. Assistenzarzt an der Univ.-Frauenklinik in Tübingen.

Da das Erlernen der gynäkologischen Untersuchungskunst keineswegs leicht ist und da es manchem Anfänger große Schwierigkeit bereitet, sich in die Verhältnisse, welche er touchirt, hineinzudenken, so wird man bestrebt sein, alle zu Gebote stehenden Hilfsmittel beim gynäkologischen Unterricht heranzuziehen, welche die Ausbildung des Vorstellungsvermögens erleichtern helfen.

So sind es z. B. die Lageveränderungen des Uterus, welche dem Studirenden Anfangs so schwer verständlich sind, die er sich nicht gut vorstellen und in welche er sich nicht hineindenken kann. — Häufig werden verschiedene Lageanomalien wie die Retroflexio und Retropositio u. A. m. zusammengeworfen. Dass ein anteflektirter Uterus auch retrovertirt sein kann, ist für Manchen eine scheinbare Unmöglichkeit.

Um dem Lernenden beim klinischen Unterricht die einzelnen Lageveränderungen auf eine bequeme Art demonstriren und erklären zu können, habe ich den Versuch gemacht, ein Modell zu benutzen, in dem sämmtliche Lageveränderungen leicht hergestellt werden können.

Dieses Modell wurde nach meinen Angaben von Herrn Universitätsmechanikus Albrecht in Tübingen hergestellt. Es besteht aus

einem Ring, welcher dem Beckeneingang entsprechen soll; an diesen schließt sich nach hinten das Kreuzbein an. Der Uterus ist so durch Kugelgelenke mit dem Kreuzbein in Verbindung, dass es möglich ist, alle Lageveränderungen herzustellen. Die Verbindung zwischen Fundus und Portio ist auch so beschaffen, dass beide in verschiedene Winkel zu einander gestellt werden können (s. Fig. 1).

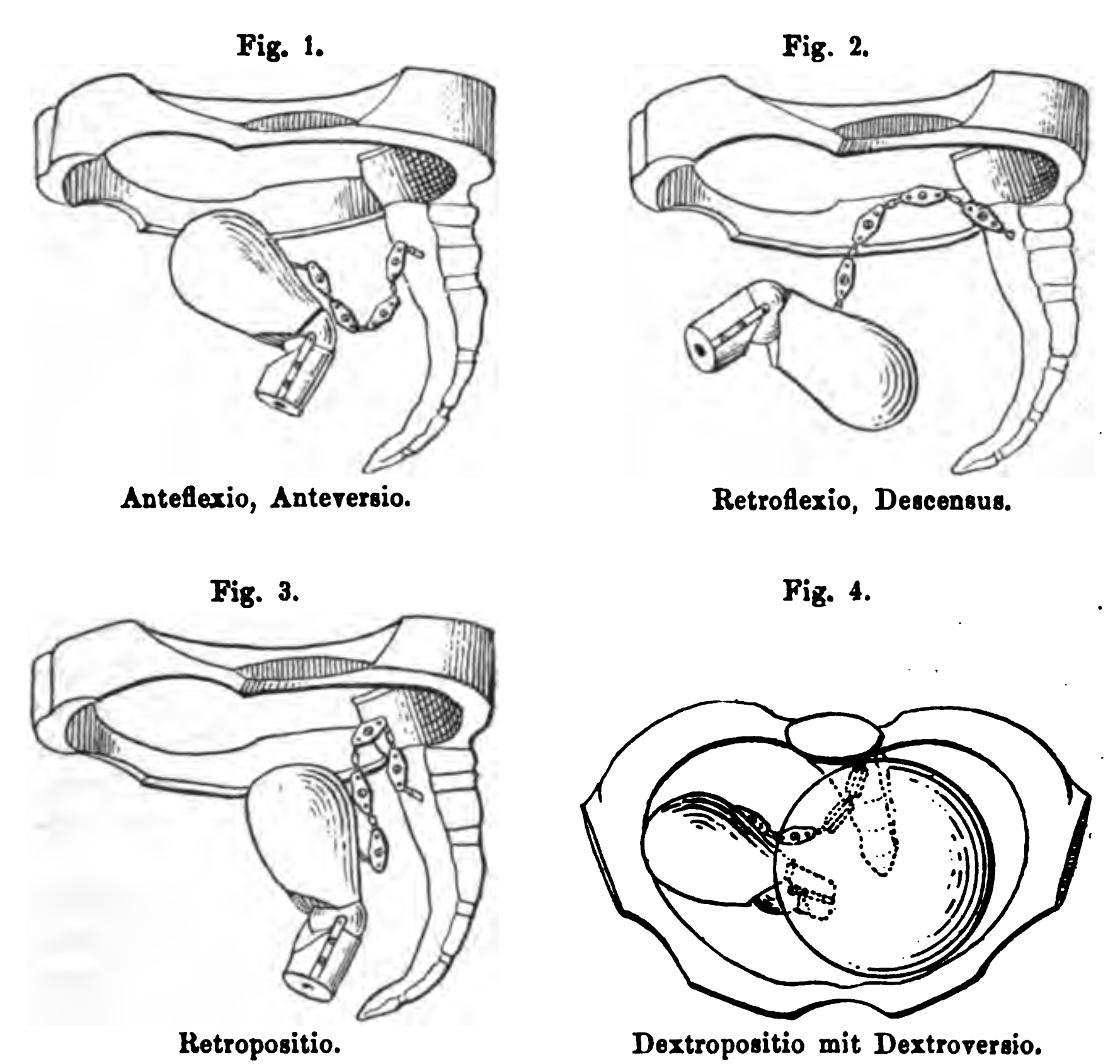


Fig. 1. Anteflexio, Anteversio.

Fig. 2. Retroflexio, Descensus.

Fig. 3. Retropositio.

Fig. 4. Dextropositio mit Dextroversio.

Dieses Modell kann ferner auch dazu verwerthet und benützt werden, um dem Studirenden während der Untersuchung den Befund zu erläutern, um ihm die Stellen, an welchen er die einzelnen Organe und pathologischen Veränderungen zu suchen hat, näher zu bezeichnen. Handelt es sich z. B. um kleinere Tumoren mit Verdrängung des Uterus nach dieser oder jener Seite, so kann man zum Zweck des besseren Verständnisses einen gewöhnlichen Gummiballon von entsprechender Größe nehmen und diesen an die Stelle, wo der Tumor in Wirklichkeit liegt, bringen, nachdem man die vorliegende Lageveränderung eingestellt hat (Fig. 4).

Dieses Hilfsmittel habe ich bis jetzt immer mit gutem Erfolg angewandt und verwerthet.

Anschließend hieran möchte ich noch ein weiteres Hilfsmittel kurz erwähnen, das beim gynäkologischen Unterricht sehr werthvolle Dienste leisten kann, nämlich das Modelliren mit Thon, Wachs, Pastellin oder anderem hierzu sich eignenden Material.

Schon seit einer Reihe von Jahren modellire ich einzelne Befunde von Kranken, die zum klinischen Unterricht verwerthet und demonstrirt werden.

Während der Praktikant den betreffenden Fall untersucht, kann der lokale Befund an dem angefertigten Modell erklärt werden: er hört also die Beschreibung und sieht zugleich den Fall vor sich, während er das, was er hört und sieht, nachzutouchiren sucht. Auf diese Weise bekommt der Untersuchende 3 Sinneseindrücke — er sieht, er hört und er fühlt —, was gewiss zur Ausbildung des geistigen Sehens und des Vorstellungsvermögens viel beiträgt.

Diese Modelle unterstützen, wie Froriep[1] sich treffend ausdrückt, »die Schulung der Einbildungskraft für 3dimensionale Raumvorstellungen«, welche ja bekanntlich in Folge ungenügender Vorbildung in den Schuljahren sehr daniederliegt.

Ich gehe noch einen Schritt weiter, indem ich in den Anfangskursen, so weit die Zeit reicht, hie und da die Studirenden die Befunde in Schultze'sche Schemata einzeichnen, ja sogar modelliren .asse, wenn es auch nur ganz einfache Verhältnisse sind, wie z. B. eine Vaginalportion mit ihren Einrissen. Diese einfachen Befunde kann Jeder modelliren, ohne dass er es gelernt hätte. Das Modelliren nimmt auch wenig Zeit in Anspruch. Es muss ja in einer Stunde nicht Jeder ein Modell anfertigen, sondern es wird stündlich abgewechselt; ja man thut aus pädagogischen Gründen sogar gut daran, wenn man erst gegen den Schluss der Stunde Diesen oder Jenen auffordert, zu zeichnen oder zu modelliren.

Wenn der Untersuchende weiß, dass er zeichnen oder modelliren soll, so wird er nicht eher zufrieden sein, als bis er den Befund ganz genau erhoben hat, bis er das, was er fühlt und später modelliren soll, auch vor sich sieht und dadurch gewissermaßen auswendig gelernt hat.

Diese Art des praktischen Unterrichtes hat gewiss Manches für sich und bietet vielfachen Vortheil. Auf diese Weise ist der Untersuchende geradezu gezwungen, sein Vorstellungsvermögen auszubilden und zu schärfen. Bei dieser Art des Lernens wird Derjenige, der es ernst nimmt, niemals in den Fehler verfallen, mit oberflächlichen Untersuchungsresultaten sich zu begnügen.

Das, was Froriep[2] so richtig vom Zeichnen sagt, gilt noch in höherem Maße vom Modelliren: »Das Zeichnen (Modelliren) aus dem Gedächtnis ist demnach die zuverlässigste Selbstprüfung über Vollständigkeit und Schärfe der erworbenen Erinnerungsbilder«.

---

[1] A. Froriep, Über Methode und Lehrstoff des anatomischen Unterrichtes. Tübingen 1895. p. 21.

[2] l. c. p. 15.

Auf die weiteren Vortheile und den mannigfachen Werth des Selbstanfertigens von Modellen und des Modellirenlassens im Allgemeinen und speciell beim gynäkologischen Unterricht gedenke ich an einer anderen Stelle näher und ausführlicher einzugehen.

Dieses Modell ist nur durch die Verlagsbuchhandlung für Medicin und Naturwissenschaften von F. Pietzcker in Tübingen zu beziehen. Der Preis beträgt 32 *M* (inkl. Kasten und Verpackung).

Berichte aus gynäkol. Gesellschaften u. Krankenhäusern.

1) Gesellschaft für Geburtshilfe zu Leipzig.

455. Sitzung vom 29. März 1897.

Vorsitzender: Herr Zweifel; Schriftführer: Herr Donat.

I. Herr Zweifel: Über Kranio-Cephaloklasie.

(Siehe Originalmittheilung in dieser Nummer.)

Diskussion: Herr Hennig hat immer erst perforirt und dann die Schädelbasis zertrümmert, Trepan verwendet.

Herr Zweifel hat am nachfolgenden Kopf oft von der Schädelbasis aus perforirt und niemals Verletzungen selbst gemacht, aber solche, von Anderen gemachte, gesehen, die bei einer zu geringen Senkung des Perforatoriums nicht in die Schädelbasis, sondern unversehens durch das Gesicht an die mütterlichen Theile gelangt waren. Wenn der Kopf hoch steht, glaubt er im Interesse der Mütter eher die Perforation zwischen dem kindlichen Kopf und der Symphyse, als die von der Schädelbasis aus empfehlen zu sollen. Dann ist aber der Trepan schwerer anzuwenden und der Blot'sche Dolch vorzuziehen. Übrigens sei auch mit dem Blot'schen Dolche von der Schädelbasis aus zu perforiren, nur müsse dann das Instrument gleichmäßig im Kreise gedreht werden, ja es biete dann den Vortheil, dass es, in der Schädelbasis angekommen, beim Öffnen eine ausgiebige Sprengung derselben bewirke.

Herr Döderlein: Die warme Empfehlung des Herrn Vortr. und die Demonstration wird nicht verfehlen, dem neuen Instrument Freunde zu gewinnen. Alle diejenigen, welche bisher Anhänger des Busch'schen Cephalothrypter waren, werden mit mir aber doch manches zunächst Theoretische gegen das Auvard'sche Modell nicht unterdrücken können, da gerade die Vorzüge des alten Cephalothrypter, seine Länge, seine starke Beckenkrümmung, hier völlig fehlen. Ich möchte den Herrn Vortr. desshalb bitten, uns zu belehren, ob dies kurze, gerade Instrument auch im Stande ist, bei stark verengtem Becken, sehr hoch, beweglich über dem Beckeneingang stehendem Kopf denselben zu fassen und zu entwickeln.

Herr Hennig verwendet nie scherenförmige, spitze Instrumente zur Perforation, sondern den Trepan. Dann muss man sich im vorderen Raum halten, genau rechtwinkelig aufsetzen.

Herr Hintze hat das Instrument 2mal auf dem Kreißsaal angewendet bei hochstehendem Kopf, ein 3. Fall misslang, weil bei diesem das erste wegen seiner Kürze nachtheilige Modell seine Anwendung fand.

Herr Krönig bestätigt den Nachtheil der Kürze des Instruments und giebt an, dass das neue Instrument länger gemacht, das Schloss tiefer gelegt worden.

Herr Zweifel beantwortet die Anfrage Döderlein's in gleicher Weise. Die Perforation am nachfolgenden Kopf halte er auch nach dem Gehörten für schwieriger und gefährlicher, zumal für solche Ärzte, die im Operiren unter Deckung der Hand keine Übung besitzen. Nach dem Eröffnen des Schädels komme beim Anziehen des Kindes das Gehirn von selbst. Trotzdem das neue

Instrument kürzer sei als der Cephalothrypter, komme man mit demselben eher aus, weil man im Stande sei, schrittweise höher und höher zu kommen, das Kind erst zu fixiren und allmählich tiefer zu ziehen, weil man gleichsam mit dem Instrument an dem Kopf in die Höhe klettern könne.

Herr Dietel hat das neue Modell 2mal am hochstehenden Kopf bei Beckenverengerung II. Grades angewendet und kann ebenfalls seine ganz vortreffliche Wirkung konstatiren. Das Schloss kommt gerade in die Vulva zu liegen. In dem einen Falle handelte es sich um eine äußerst schwere Extraktion, doch hielt das Instrument tadellos. Wenn irgend möglich, soll man die große Fontanelle oder in deren Nähe perforiren, weil dann das Cephalothrypterblatt direkt über das Gesicht zu liegen kommt.

Herr Döderlein: Der meiner Frage gewordene Bescheid befriedigt in so fern, als einmal die Berechtigung meiner Einwände gegen das Auvard'sche Modell gerade in der Konstruktion des neuen Instruments anerkannt sind, andererseits dieses selbst viel tauglicher erscheint, in schweren Fällen seinen Dienst nicht zu versagen. Wir werden desshalb diesem unsere volle Sympathie zuwenden.

II. Herr Zweifel: Ein neues Verfahren bei der Wundnaht.

(Erscheint als Original-Mittheilung in No. 19 d. Bl.)

III. Herr Hintze: Über einen Fall von spontaner Uterusruptur.

Am Sonnabend den 5. December v. J. wurde der Universitäts-Frauenklinik von einem auswärtigen Arzt eine Kreißende zugeschickt, bei welcher wegen eines ausgedehnten, auf die hintere Uteruswand übergreifenden Portiocarcinoms Gebärunmöglichkeit bestehen sollte. Obwohl, wie der Arzt weiter berichtete, die Frau bereits fiebere und in Folge dessen der Fall sehr aussichtslos wäre, habe er sie dennoch zur eventuellen Sectio caesarea uns zugewiesen, um zu ihrer Rettung nichts unversucht zu lassen.

Anamnestisch konnten wir noch folgende Einzelheiten erheben. Es handelte sich um eine XVpara, die 11mal normal geboren und 3mal abortirt hatte. Die letzte Menstruation war im December 1895. Die ersten Kindesbewegungen hat sie zu Pfingsten gespürt, die letzten 10 Tage vor der Aufnahme. Am Dienstag, den 1. December, traten Wehen auf, bald danach soll die Blase gesprungen sein. Obwohl die Frau auch während der nächsten Tage kräftige Wehen hatte, schickte die Hebamme, welche in dieser Zeit nur 1- bis 2mal für wenige Minuten bei der Kreißenden geblieben war, erst am 4. December nach ärztlicher Hilfe. Am Vormittag dieses Tages haben sich die Wehenschmerzen vorübergehend eingestellt, bald jedoch hatte Pat. fast unausgesetzt unter den heftigsten Schmerzen im Leib zu klagen gehabt, so dass sie in Folge der großen Unruhe bald aus dem Bett stieg und umherging, bald sich setzte und vor Erschöpfung wieder sich legen musste. Seit gestern Vormittag hat sie auch vermehrten Blutabgang aus der Scheide bemerkt.

Da der zunächst zugerufene Arzt sich über den Fall nicht völlig klar war, konsultirte er am Nachmittag einen Kollegen, der uns mit dem oben erwähnten Bericht die Kranke am nächsten Tage zusandte, da ein Transport am selben Abend nicht mehr möglich war.

Wir fanden bei der anämisch aussehenden, kollabirten, schwächlichen Frau bei normaler Temperatur und einem kleinen frequenten Puls von 112 den Leib entsprechend dem Ende der Schwangerschaft stark vorgewölbt bis zum Rippenbogen hin. Kleine Kindestheile waren links unterhalb der Rippen dicht unter den Bauchdecken deutlich durchzufühlen, der Rücken lag nach links zu und war leicht beweglich, der Kopf war nicht auffindbar. Kindliche Herztöne konnten nicht gehört werden. Der Leib war äußerst schmerzhaft auch bei der leisesten Berührung und musste desshalb die Untersuchung äußerst behutsam vorgenommen werden. Die Beckenmaße waren normal.

Bei der Exploration konnte man einen im Douglas liegenden, ca. kindskopfgroßen, prall elastischen Tumor fühlen, der den Beckeneingang völlig ausfüllte. Die Portio war kurz und schlaff, quer gespalten und für ca. 3 Finger gut durchgängig — sie stand dicht hinter und fast in der Höhe der Symphyse, in den geöffneten Muttermund hinein wurde durch den Tumor von hinten her ein Theil der inneren Uteruswand vorgewölbt, das Uteruscavum wurde, so weit man es mit 2 Fingern abtasten konnte, leer befunden.

Aus den Genitalien entleerte sich eine mäßige Menge blutiger Flüssigkeit.

Da nach diesem Untersuchungsbefund jedenfalls die Frucht frei in der Bauchhöhle lag, blieb nichts Anderes zur Rettung der Frau übrig als die Laparotomie.

Nachdem die Äthernarkose eingeleitet war, ließ sich nun bei entspannten Bauchdecken der etwas unter dem Nabel stehende Uterus völlig von dem in der freien Bauchhöhle liegenden Kind abgrenzen, was vorher wegen des äußerst schmerzhaften Leibes nicht möglich war. Der im Douglas liegende Tumor ging vom Uterus nicht aus und wurde als ein Ovarialtumor angesprochen. Bei einer neueren Austastung des Uterus fand man denselben wie vorher gleichfalls leer, eben so wenig konnte man auch eine Uterusruptur auffinden. Obwohl Alles für eine Uterusruptur sprach, wurde die Eventualität einer geplatzten Extra-uterin-Gravidität nicht ganz außer Auge gelassen.

Bei der nun sofort vorgenommenen Laparotomie entleerte sich aus der geöffneten Bauchhöhle fast 1 Liter theils geronnenes, theils flüssiges Blut. Das etwa mittelgroße, ausgetragene Kind befand sich im Zusammenhang mit der Placenta im freien Bauchraum zwischen den Darmschlingen. Placenta und Kind zeigten bereits Fäulniserscheinungen und verbreiteten einen äußerst übelriechenden, süßen Fötor. Dem entsprechend zeigten auch die Darmschlingen vielfach schmutziggraue, übelriechende, frische Beläge.

Nachdem das Kind mit seinen Anhängen schnell entfernt und die Bauchhöhle vom Blut gesäubert war, wurde sofort nach der Quelle der Blutung gesucht, es konnte jedoch keine solche gefunden werden. Es wurde nun der im Douglas liegende Ovarialtumor herausgewälzt und nachdem der Stiel durch Partienligaturen versorgt war, mit dem Paquelin abgetragen, und erwies sich als ein Dermoidkystom. Da an den beiden Adnexen absolut keine Eiinsertion zu finden war und auch ebenfalls nicht in der freien Bauchhöhle, so wurde nochmals der Uterus auf eine Rupturstelle abgesucht; erst nachdem von der Scheide aus mit 2 Fingern eingegangen war, konnte nun durch die kombinirte Betastung an der vorderen Cervixwand dicht hinter der Blase eine schräg verlaufende, sich jetzt 5 cm lang präsentirende Rissstelle konstatirt werden. Dieselbe blutete absolut nicht.

Wegen der bereits bestehenden Infektion der Bauchhöhle wurde von einer Naht dieses Risses Abstand genommen, derselbe vielmehr nur nach der Vagina zu mit Jodoformgaze tamponirt.

Nach ausgiebiger Toilette der Bauchhöhle mit trockenen Tupfern Schluss der Bauchdecken durch tiefgreifende, alle Bauchdecken fassende Seiden- und Katgutnähte, so wie durch fortlaufende Peritoneal-, Fascien- und Hautnaht von Katgut.

Die Prognose musste natürlich bei der bereits eingetretenen Infektion des Peritoneums auf eine äußerst schlechte gestellt werden.

In den nächsten Tagen machte sich ein überaus penetranter, süßlicher Foetor ex ore bei der Pat. bemerkbar, der erst etwas wich, als sie am 4. und 5. Tag reichliche übelriechende diarrhöische Stühle entleerte.

Der Puls war zu Anfang sehr frequent und klein, während die Temperatur zunächst innerhalb normaler Grenzen schwankte.

Am 6. Tage wurde der Krankheitsverlauf noch durch eine Pneumonie mit Temperatursteigerungen über 39° komplicirt.

Zu gleicher Zeit konnte auch ein sich innerhalb der Bauchwunde bildender Bauchdeckenabscess konstatirt werden, aus dem sich nach Entfernung einiger Nähte unter Auseinanderweichen der Wundränder ein stark übelriechender Eiter entleerte, aus dem Bacterium coli commune gezüchtet werden konnte.

In der Folgezeit gingen die Erscheinungen von Seiten der Lunge allmählich zurück, auch die Bauchdecken reinigten sich bald unter Kampherweinumschlägen, so dass Pat. am 26. Tage aufstehen und am 36. geheilt entlassen werden konnte.

Dass in dem vorliegenden Falle die Ursache der spontanen Uterusruptur darin zu suchen ist, dass durch das Dermoidkystom das kleine Becken völlig ausgefüllt wurde und so der Frucht, speciell dem Kopf, der Eintritt ins Becken versperrt war, brauche ich wohl nicht zu erwähnen.

Nach den Angaben der Pat. hatte die Hebamme die Dermoidcyste anscheinend für den kindlichen Kopf gehalten, dadurch ist auch das sorglose Verhalten der Hebamme etwas erklärlicher.

Das gewiss schon lange bestehende Kystom hatte bei den früheren Geburten desshalb keine Störung verursacht, weil es sich noch über dem kleinen Becken befunden hatte. Es ist bemerkenswerth, dass in der Litteratur unter ca. 250 Fällen von Uterusrupturen nur 3 erwähnt werden, bei denen die Ursache ein den Douglas ausfüllender Tumor war, der vorliegende würde sich diesen als 4. anreihen.

Wie ja schon zu Anfang erwähnt, war der Fall prognostisch als ein absolut aussichtsloser angesehen worden; dass es trotz der bereits eingetretenen Infektion des Peritoneums zur Heilung kam, bleibt immerhin etwas Wunderbares, andererseits muss uns dieser günstige Ausgang aber auch dazu auffordern, in ähnlichen aussichtslosen Fällen in gleicher Weise noch Alles zur Rettung zu versuchen.

Es ist vielleicht berechtigt, anzunehmen, dass durch das ausgiebige Austupfen mit trockenen Tupfern dies gute Resultat mit bedingt gewesen ist.

Obwohl aus der Peritonealhöhle direkt keine Abimpfung erfolgt ist, kann man doch wohl mit hoher Wahrscheinlichkeit den im Bauchdeckenabscess 6 Tage später aufgefundenen Infektionserreger, der sich als das Bact. coli erwies, für denjenigen ansprechen, der auch in der Bauchhöhle die Infektion hervorgerufen hatte; dass er virulenten Charakter besaß, zeigt uns eben die Reaktion auf die Bauchdecken.

Auch hier bestätigt sich wieder die häufig beobachtete Thatsache, dass das Peritoneum der virulenten Infektionskeime schnell Herr zu werden im Stande ist, während dieselben in dem weit empfindlicheren Bindegewebe der Bauchdecken zu einer eitrigen Schmelzung des Gewebes Anlass geben.

Von einer Übernähung der Bauchdecken, wie solche bei eitrigen Processen in der Bauchhöhle sonst principiell in der hiesigen Frauenklinik vorgenommen wird, war aus Rücksicht auf eine möglichst schnelle Beendigung der Operation wegen des Collapszustandes der Frau Abstand genommen.

Die Schwierigkeit in der Auffindung der Rupturstelle findet ihre Erklärung einmal darin, dass bei dem guten Kontraktionszustand des puerperalen Uterus auch die Rupturstelle wesentlich verkleinert und ihre Rissränder völlig gegen einander gepresst waren. Sodann hatte das Dermoidkystom den Uterus derart nach oben verdrängt, dass ein Abtasten der vorderen Wand auch in Narkose sehr erschwert war; mit der ganzen Hand einzugehen, war desshalb vermieden, weil dadurch eine Vergrößerung des Risses und eine damit verbundene stärkere Blutung befürchtet werden musste. Schließlich verlief der Riss an einer so versteckten und auch relativ günstigen Stelle, wo nur verhältnismäßig wenig Blutgefäße verletzt worden waren, denn es fand sich auch in der nächsten Umgebung nichts von irgend welcher Hämatombildung.

Einen bezüglich des günstigen Ausganges ganz ähnlichen Fall veröffentlichte Wiedow im Jahre 1889 auf dem Gynäkologenkongress. Es handelte sich in seinem Falle um eine in Folge von Hydrocephalus aufgetretene Spontanruptur, die von dem Fundus bis zur Cervix reichte und sehr zerfetzte Ränder aufwies. Das Kind war gleichfalls in die Bauchhöhle ausgetreten und zeigte einen Geruch wie bei beginnender Zersetzung. Die Operation wurde 14 Stunden nach erfolgter Ruptur vorgenommen und bestand wegen der starken Zertrümmerung des Uterusgewebes in der Porroamputation. Auch hier trat trotz der bereits eingetretenen Infektion Heilung ein.

Diskussion: Herr Hintze demonstrirt einen jüngsten Fall von spontaner Uterusruptur nach 7stündiger Geburtsarbeit in letzter Nacht. Die Frau war vor der Ankunft gestorben. Das demonstrirte Präparat war durch sofortige Sektion gewonnen worden.

Herr Zweifel erinnert an die Infektion mit Bacterium coli im Falle Hintze und den günstigen Verlauf, der nicht zu erwarten war. Die Virulenz der Bakterien sei abhängig vom Nährboden, hier Meconium und Fruchtwasser. Jedenfalls spricht auch dieser Fall für den Bauchschnitt als einzige Rettung.

Herr Döderlein demonstrirt eine am Morgen per laparotomiam entfernte Pyosalpinx von besonderer Form und Größe. Der Tumor war gar nicht verwachsen, die linke, andere Tube völlig gesund, ein Befund, der sicher darauf hinweist, dass es sich nicht um eine gonorrhoische Pyosalpinx handeln kann, was auch aus der Krankengeschicht unwahrscheinlich war.

Vorbehältlich des späteren mikroskopischen Befundes möchte ich diese Eitertube als durch tuberkulöse Infektion entstanden ansehen. Auffallend ist, dass sowohl das Peritoneum wie der übrige Genitalapparat keine Zeichen von Tuberkulose aufwiesen.

---

2) Verhandlungen der Gesellschaft für Geburtshilfe und Gynäkologie zu Kiew.

Sitzung vom 25. April 1896.

II. Orlowsky demonstrirte Reinkulturen von Neisser'schen Gonokokken, wobei er auf die Bedeutung der bakteriologischen Untersuchung bezüglich der Gonorrhoediagnose hinwies. Zur Darstellung von Reinkulturen bedient sich Ref. des von ihm modificirten Steinschneider'schen Nährbodens.

Diskussion: Pawlowsky bemerkte, dass die Darstellung der Kulturen gut gelungen sei.

Rein äußerte, dass er die Gonorrhoenfrage als die zweite nach der Sepsisfrage, welche wir heut zu Tage schon einigermaßen gelöst haben, betrachte.

III. Marjantschik demonstrirte Präparate von 1) Mola hydatidosa und 2) Insertio velamentosa.

Über diese Präparate wurde seitens der Herren Nejolow, Abuladse und Rein Einiges bemerkt.

IV. Pissemsky demonstrirte mikroskopische Präparate von Tubenschnitten. Stücke derselben wurden erhalten bei der Resektion der Tuben einer 28jährigen Frau, die dem wiederholten Kaiserschnitt in der gynäkologischen Klinik zu Kiew unterzogen wurde. Zum 1. Male wurde die Sectio caesarea in Folge eines Beckentumors ausgeführt; gleichzeitig wurden Behufs Vorbeugung von Schwangerschaft die beiden Tuben in einer Entfernung von 1 cm von dem Uteruswinkel mit einfacher Seidenligatur verbunden. Ungeachtet dessen trat Schwangerschaft nach 4 Monaten ein, wesswegen die zweitmalige Sectio caesarea ausgeführt wurde. Dies Mal wurden die Tuben an der Stelle der Ligaturen resecirt. Die mikroskopische Untersuchung ergab: das Lumen der linken Tube war vollständig obliterirt, das Lumen der rechten Tube war gar nicht verändert. Auf den ununterbrochenen Schnitten der rechten Tube war eine allmähliche Verengung der Tube zu bemerken, wobei an der Stelle der Ligatur das Lumen ad minimum verengt war. Die Stetigkeit des Epitheliums ist erhalten worden. An den Schnitten der linken Tube ist die Stelle des Lumens nicht zu bestimmen. In dem Gewebe befand sich ein kleinzelliges Infiltrat (von Leukocyten), Blutung und blutüberfüllte Gefäße. Zwischen den Fasern der Ligatur befanden sich in großer Masse polynukleare Riesenzellen. Nach der Ansicht des Ref. ist der Tubenverband Behufs Vorbeugung der Graviditas eine keineswegs befriedigende Methode.

Diskussion: Samschin stimmt der Meinung des Ref. bei.

Dolinsky beobachtete bei seinen Experimenten über Verbände des Duct. pancreat. die Herstellung des Durchlässigkeitsvermögens derselben. Analog sei nach seiner Ansicht dasselbe auch bei Tubenverbänden zulässig.

Rein bemerkt, dass das Lumen der rechten Tube wahrscheinlich hergestellt worden sei, was durch die Experimente an Thieren bestätigt wird.

Ott betrachtet die Tubenverbände als höchst unzuverlässig. Seine Ansicht begründet O. unter Anderem auch durch die Experimente von Ratschinsky, die in der O.'schen Klinik ausgeführt wurden. Bei der Resektion der Tuben erhält man auch unsichere Resultate.

V. Nachdem Herr Rein Herrn Ott einlud, den Vorsitz zu übernehmen, berichtete er über 500 Laparotomien. Sämmtliche Bauchschnitte sind chronologisch geordnet. Der Eintheilung nach erscheinen die Operationen in folgender Ordnung:

Ovariotomien und Ausschälungen von Cysten der Ligamenta lata	332	3,0%	Sterbefälle
Myotomien	73	10,9%	»
Salpingotomien und Kastrationen	33	12,1%	»
Explorative Bauchschnitte	13	13,0%	»
Laparotomien in Folge Graviditas extra-uterina	9	11,1%	»
Zusammen	461		
Sonstige Laparotomien	39	38,4%	Sterbefälle

Darunter:			
Kombinirte Ovariotomien	4	2	Sterbefälle
Kaiserschnitte	6	1	»
Freund'sche Operationen	2	2	»
Echinococcotomien	3	1	»
Operationen von Linea alba- u. Nabelbrüchen	3	0	»
Hysteropexien mit Entfernung der Adnexa	2	0	»
Hysteropexien mit Ausschälung von Cysten der Lig. lata	1	0	»
Schnitte von Bauchhöhlenabscessen	2	1	»
Entfernung von Sarkomen der Lig. lata	1	0	»
» » » d. Mesenteriums	1	0	»
Resektionen von Cystenwänden	2	1	»
Nephrektomien	1	0	»
Transplantationen von Ureteren in d. Rectum	1	1	»
Laparotomie in Folge Ileus	1	0	»
Wiederholte Laparotomien	9	5	»
Zusammen	39	14 = 38,4%.	

Als Indikation zur Cystenentfernung diente die bloße Diagnose derselben. Gegenindikationen kamen fast gar nicht vor. Als Indikationen zur Myomoperation dienten: die Zunahme der Geschwulst, Blutung, Schmerzen, Entzündung, zuweilen Sterilitas. Die Entfernung der Adnexa wurde bei Salpingitiden mit sehr schweren Symptomen und die Kastration bei Myomen, Entwicklungsfehlern und Hysteroepilepsien ausgeführt. Explorative Schnitte wurden selten gemacht. Bei bösartigen Neubildungen wurde nur dann nicht zur radikalen Operation gegriffen, wo der Zustand der Kranken gefährlich war und die Ausdehnung des Processes die Nutzlosigkeit oder Unmöglichkeit der Operation bedingte.

Technik. Während der Operation wurde 1) sowohl die Aseptik, als auch die Antiseptik angewandt; 2) bei mehr oder weniger komplicirten Fällen wurde ein größerer Schnitt der Bauchwand gemacht; 3) die Geschwülste wurden entweder vollständig oder in verkleinertem Zustand entfernt; 4) in schwierigen oder zweifelhaften Fällen wurde die Bauchhöhle drainirt; 5) die auf die Bauchwunde angelegte Naht war einstöckig und knotenförmig.

Ausgänge der Operationen:

In den	ersten	100	Fällen	12%	Sterbefälle,
» »	zweiten	100	»	8%	»
» »	dritten	100	»	7%	»
» »	vierten	100	»	8%	»
» »	fünften	100	»	7%.	»

In der alten Klinik wurden seit 1883 bis 1888 139 Laparotomien mit 15,1% Sterbefällen ausgeführt; darunter

Ovariotomien 99 8,1% Sterbefälle
Myotomien 17 17,6% »

In der neuen Klinik wurden seit 1888 bis 1896 361[1] Laparotomien mit 6,4% Sterbefällen ausgeführt; darunter

Ovariotomien 233 1,3% Sterbefälle,
Myotomien 56 8,2% »

Die Resultate derselben Operationen anderer Gynäkologen, welche in der letzten Zeit veröffentlicht wurden, waren:

Snegirew 567 Laparotomien 9,3% Sterbefälle; darunter Ovariotomien 7,4% Sterbefälle, Myotomien 12,3% Sterbefälle.

Kossinsky 412 Laparotomien; darunter Ovariotomien 18,0% Sterbefälle, Myotomien 24% Sterbefälle.

Phenomenow 234 Laparotomien 7,5% Sterbefälle.

Ott 204 Laparotomien 11,4% Sterbefälle.

Lebedew 200 Laparotomien 3,5% Sterbefälle.

Bogaewsky 150 Laparotomien 3,5% Sterbefälle.

Lawson Tait in den ersten 1000 Fällen 9,2% Sterbefälle.

Derselbe in den zweiten 1000 Fällen 5,3% Sterbefälle.

Leopold 1000 Laparotomien 13,3% Sterbefälle.

Schauta 1000 Laparotomien 10,4% Sterbefälle.

Olshausen 459 Laparotomien; darunter Ovariotomien 10,1% Sterbefälle, Myotomien 22,0% Sterbefälle.

Bei Leveriono et Codreano (Bukarest) ergaben die Laparotomien 34% Sterbefälle.

Auf Grund des Vergleiches der vaginalen Methode zur Entfernung von Neubildungen an den weiblichen Genitalien mit der Laparotomie kommt Ref. zu folgenden Schlüssen: 1) Die Kolpotomie ist nur in leichten Fällen anwendbar, dagegen die Laparotomie, obwohl gefährlicher, so ist dieselbe doch in den schwierigsten und gefährlichsten Fällen verwendbar. Ungeachtet dessen verfügt die Klinik zu Kiew über eine Serie von 56 Fällen ohne Sterbefälle. 2) Die Nebenumstände der Laparotomie sind komplicirter, doch werden diese Schwierigkeiten mit der Entwicklung der Aseptik verschwinden. 3) Die Vertheidiger der Kolpotomie glauben, dass der postoperative Zustand der Kranken, die der Laparotomie unterzogen waren, schlimmer sei. Trotzdem verläuft die Postoperationsperiode besonders in unkomplicirten Fällen günstig: unter dem 3. Hundert der vom Ref. beobachteten Fälle waren 78% nichtfiebernde Kranke. 4) Als Folgen der Laparotomie erschienen häufig Brüche der Lin. alba, doch ist hier auf den Grad der Dehnbarkeit der Bauchhaut vor der Operation Rücksicht zu nehmen.

Auf die vom Ref. gestellte Frage, ob auf die Laparotomie zu verzichten sei, antwortete er: Die Kolpotomie habe ihre speciellen Indikationen, und die Laparotomie als sichere und erprobte Methode, welche den Grunderfordernissen der Chirurgie, Anatomie und Physiologie entspricht, dieser »alte Freund« soll für viele und zwar für die komplicirtesten Fälle bestimmt bleiben. Es muss nicht vergessen werden, dass die Laparotomie für die Chirurgie viele Erfolge bedingte, dieselbe eröffnete die Möglichkeit des Fortschrittes bei der Heilung der Erkrankungen nicht nur der weiblichen Genitalien, sondern auch anderer Bauchorgane. Die Laparotomie ergab vortreffliche Resultate in der ganzen Welt.

Diskussion. Mironow: Die Laparotomie ist an und für sich gefährlicher als die Kolpotomie. Die Geschwülste der Adnexa mit eiterndem Inhalt werden gefahrloser per vaginam operirt. Nach der Kolpotomie sind keine Brüche beobachtet worden. Die Schwierigkeiten dieser Operation verschwinden, sobald eine gewisse Routine erworben ist.

[1] In der letzten Serie kam unter 131 Ovariotomien nur ein einziger Sterbefall bei einer Pat. vor, welche vor der Operation an Thrombose ven. cor. inf. litt.

Rein erwiederte: er habe Kolpotomie im Jahre 1890 bei einer Frau ausgeführt; diese Kranke besaß schon an Stelle der Narbe einen kleinen vaginalen Bruch.

Ott ist mit der Meinung des Ref. bezüglich der Indikationen zur Myotomie einverstanden: die Anwesenheit eines Fibroms ist noch kein Grund zur Entfernung desselben; es muss Symptome zeigen und progressiren.

Nachdem Opponent die Thätigkeit der gynäkologischen Klinik zu Kiew charakterisirte, beglückwünschte er Herrn Prof. Rein zu den glänzenden Resultaten, die er in den letzten 10 Jahren erhielt.

Tulub demonstrirte ein Durchschnittspräparat einer schwangeren Gebärmutter mit Frucht, welche von einer plötzlich gestorbenen Frau herrührte. Der Durchschnitt ist längs der ganzen Gebärmutter und Frucht gemacht worden. Alter der letzteren ist 32—34 Wochen. W. Dukelsky (Kiew).

Geburtshilfliches.

3) Neumann. Weitere Beiträge zur Lehre von der Osteomalakie.

(Archiv für Gynäkologie Bd. L.)

Zuerst giebt Verf. eine Übersicht über alle Theorien, die bis jetzt über die Ätiologie der Osteomalakie aufgestellt wurden. Die plausibelste, die Theorie Fehling's, hat jedenfalls noch viele Lücken aufzuweisen. Trotz einer Reihe von Misserfolgen nach der Operation, die von verschiedenen Autoren berichtet wurden, hält Verf. die Kastration für die bestbewährte Heilmethode. Die makroskopischen und mikroskopischen Befunde sind bei den verschiedenen Autoren äußerst verschieden. In den 9 Fällen, welche Verf. aus der Taufferschen Frauenklinik in Budapest beschreibt, waren dieselben fast ausschließlich negativ. N. kann daher die größere Vaskularisation der inneren Genitalien, die Hypertrophie der Eierstöcke etc. nicht als charakteristisches Merkmal der Krankheit anerkennen. Bezüglich der Indikationsstellung und der Art der Therapie kommt Verf. aus seinen und Anderer Erfahrungen zu folgenden Schlüssen.

Es ist unzweifelhaft, dass durch Verabreichung innerer Heilmittel Besserung erzielt werden kann. Von besonderer Wirkung ist die Verabreichung von Medikamenten (Phosphor) nach der Operation zur Besserung des Operationsresultates. Bei Nichtschwangeren hat das Experimentiren mit Medikamenten nur bis zu einer gewissen Grenze Berechtigung. Tritt keine Besserung ein, so soll möglichst bald die Kastration ausgeführt werden. In sehr schwierigen und vorgeschrittenen Fällen ist dieselbe nicht im Stande, den Process zum Stillstand zu bringen. In einem Falle hat die Chloroformnarkose für kurze Zeit auf Allgemeinbefinden und Schmerzen eine wohlthuende Wirkung ausgeübt. Bei schwangeren Kranken und raschem Fortschreiten des Krankheitsprocesses wird die Exstirpation des schwangeren Organs und der Adnexe mit Versenkung des Stumpfes nach Chrobak für die beste Methode gehalten.

Am Ende der Schwangerschaft bezw. nach Geburtsbeginn soll bei entsprechender Beckenverengerung der Kaiserschnitt mit Am-

putation der Gebärmutter, Entfernung der Adnexe und Versenkung des Stumpfes nach Chrobak ausgeführt werden. N. berechnet die Zahl der in Ungarn beobachteten und veröffentlichten Fälle auf 53, eine beträchtliche Zahl für ein Land, das früher als für Osteomalakie immun angesehen wurde. **Courant** (Breslau).

4) **Strassmann.** Über die Geburt der Schultern und über den Schlüsselbeinschnitt (Cleidotomia).

(Archiv für Gynäkologie Bd. LIII.)

Nach den Beobachtungen S.'s steht die zuerst geborene Schulter immer unter dem Schambogen. Hier gewinnt sie einen Hebelpunkt, um den die andere Schulter über den Damm hervorrotiren kann. Beim Zurückbleiben der Schultern nach der Geburt des Kopfes muss man zuerst die Expression zu Hilfe nehmen. Erst beim Sichtbarwerden derselben tritt die Extraktion in ihre Rechte. Bei übermäßiger Entwicklung der Schultern kommt es oft zum Absterben des Kindes. Ja sie können die Veranlassung zur spontanen Uterusruptur werden, wenn der Kopf schon tief im Becken steht. Verf. deutet so 2 Fälle, deren Krankengeschichten er wiedergiebt. Um den Rumpf und die Schultern zu verkleinern, will S. an Stelle der Exenteration die von Phänomenoff angegebene Durchschneidung der Schlüsselbeine setzen. Er hat diese einfache Operation in 3 Fällen angewendet, 1mal doppelseitig und 2mal einseitig, um nach Perforation des Schädels den ein neues Geburtshindernis bildenden Schultergürtel zu verkleinern. Das Schlüsselbein ließ sich leicht mit den Fingerspitzen der linken Hand fixiren; die rechte schob die Siebold'sche Schere vor und durchschnitt den Knochen. Die Präparation zeigte in dem einen Falle, dass nur der Knochen durchtrennt war. Es ist daher theoretisch denkbar, mittels dieser Operation 1mal das Leben eines Kindes zu retten. **Courant** (Breslau).

5) **Maygrier** und **Le Damany.** Intravenöse Injektion von artificiellem Serum bei Collaps in Folge von starkem Blutverlust.

(Gaz. hebdom. de méd. et de chir. 1896. No. 35.)

Eine Frau mit Placenta praevia, welche sehr viel Blut verloren hatte, wurde bewusstlos und pulslos in das Hospital Lariboisière gebracht. M. machte die kombinirte Wendung nach Braxton-Hicks und wartete nach Herabholen des Fußes die spontane Austreibung des Fötus ab. Gleich nach Wendung injicirte D. 2 Liter künstliches Serum. Hierauf sofortige Besserung. Nach Ausstoßung des Fötus wieder Collaps in Folge von Blutverlust. Autotransfusion mit vorübergehender Besserung. 1 Stunde nach der 1. Injektion 2. intravenöse Injektion von 2 Liter Serum. Der Puls hob sich hierauf und die Placenta wurde spontan geboren. Nach 5 Stunden wurde der Puls wieder schwach, desshalb 3. Injektion von 2 Liter Serum; hierauf definitive Besserung. Pat. erhielt also 6 Liter künstliches Serum. Nach 23 Tagen konnte die Frau, obwohl in den ersten Tagen des Wochenbettes eine intra-uterine Infektion aufgetreten war, die durch Curettage schnell beseitigt wurde, geheilt entlassen werden. Verff. wandten das Serum von Hayem an, das filtrirt und sterilisirt wurde. **Rech** (Köln).

6) **J. Fauney.** Du traitement des hemorrhagies par le serum salé.
Thèse de Paris, **G. Steinheil**, 1896.

In der Pinard'schen Klinik in Paris werden bei allen Fällen von schwerer Hämorrhagie neben der gewöhnlichen Behandlungsweise nach subkutanen Injektionen von Kochsalzlösung (7 : 1000) gemacht. Verf. veröffentlicht eine Serie von 17 derartigen Fällen, die in den letzten 4 Jahren in jener Klinik vorkamen und die ohne Todesfall verliefen. Die Ursachen der Blutung waren entweder Placenta praevia oder Atonie in der Nachgeburtsperiode, die eingespritzten Flüssigkeitsmengen betrugen 150—1200 g, als Injektionsinstrument diente die Potain'sche Spritze.

Verf. machte Versuche an Hunden, um den Unterschied zwischen der Wirkung der subkutanen und der intravenösen Einspritzungen auf die Geschwindigkeit und die Höhe des Wiederanstieges des Blutdruckes nach Aderlässen zu bestimmen und fand einen leichten Unterschied zu Ungunsten der subkutanen Injektion. Da jedoch die Differenz sehr gering ist und der Geburtshelfer nicht beabsichtigt, den früheren Druckwerth rasch und vollständig nach Blutungen wieder herzustellen, sondern im gegebenen Moment versucht den Blutdruck auf einer mit dem Leben vereinbaren Höhe zu erhalten, so wird Angesichts der leichten, raschen und umstandslosen Ausführbarkeit der subkutanen Injektionen dieser letzteren Methode der Vorzug gegeben. **Schober** (Paris).

7) **Pooth** (Köln). Die künstliche Erweiterung des engen Beckens.
(Monatsschrift für Geburtshilfe und Gynäkologie Bd. III. Hft. 6.)

P. theilt 3 neue Fälle von Symphyseotomie aus der Anstalt von Frank in Köln mit. Es wurde 2mal mit suprasymphysärem Querschnitt operirt. Immer wurde ein vorderes Blatt abgemeißelt, das dann in den klaffenden Spalt eingenäht wurde. Der dauernde Effekt wird treffend bewiesen durch die spontan verlaufende 2. Entbindung der Frau, über deren erste mit Symphyseotomie und Nachoperation in obiger Weise von Geuer (Centralblatt für Gynäkologie 1895. No. 43) berichtet wurde. **Roesing** (Hamburg).

8) **G. Rollet.** Symphyséotomie et accouchement prématuré artificiel.
Thèse de Paris, **G. Steinheil**, 1896.

Nach einer sehr langen geschichtlichen Einleitung über Schamfugenschnitt und künstliche Frühgeburt präcisirt R. den Standpunkt, welchen die beiden hierin in hren Ansichten von einander abweichenden geburtshilflichen Kliniken in Paris einnehmen. Während Pinard und Varnier eifrige Anhänger der Symphyseotomie sind und darüber die künstliche Frühgeburt so gut wie ganz aufgegeben haben, finden Tarnier und Bar, dass die künstliche Frühgeburt unter gewissen Bedingungen ein guter und der Symphyseotomie vorzuziehender Eingriff ist. Diese Bedingungen sind: ein Becken, dessen gerader Durchmesser nicht unter 9 cm beträgt, und eine Schwangerschaft, die im letzten Monat ihrer normalen Dauer angelangt ist. Bei Becken mit einem geraden Durchmesser von 8 cm und darunter verlangt Bar ebenfalls die Symphyseotomie, bei Becken zwischen 8—9 cm zieht er, falls nur der Beckeneingang allein verengert ist, die künstliche Frühgeburt vor, beim allgemein verengten Becken dagegen tritt bei diesem Durchmesser die Symphyseotomie in ihr Recht. **Schober** (Paris).

9) **Fullerton** (Duluth, Minn.). Fall von Symphyseotomie.
(Northwestern Lancet 1896. August 15.)

Frau mit Nägele'schem schräg verengten Becken war bei der 1. Entbindung mit schwerer hoher Zange von einem alsbald gestorbenen Kinde entbunden. Die Ursache der Verengerung war in einer im Alter von 10 Jahren überstandenen Coxitis zu suchen, welche zur Ankylose des linken Hüftgelenkes geführt hatte. Bei der 2. Entbindung wurde, wie schon vorher verabredet, zur Symphyseotomie geschritten und nach Ausführung derselben klaffte die Symphyse um die Breite des Zeigefingers. Diese Erweiterung des Beckens genügte, um ohne Schwierigkeit das Kind in gutem Zustand mit der Zange zu entwickeln, während ein Assistent

das Becken von den Seiten her zusammenpresste. Nach der Entbindung wurde das Becken dann auch wieder mittels Heftpflasterstreifen zusammengezogen, bis die Schambeinäste wieder völlig an einander lagen und wurde dieser Streifen noch 5 Wochen lang beibehalten. Nach dieser Zeit war die Frau im Stande, mit einem Stock herumzugehen und bald erlangte sie den gewohnten Grad der Freiheit in der Fortbewegung wieder. Die Operation wurde ausgeführt am 24. Februar 1896.

Lühe (Königsberg i/Pr.).

10) **Queirel.** Die Symphyseotomie in der Gebäranstalt zu Marseille.

(Revue internat. de méd. et de chir. prat. 1896. No. 19.)

Seit dem Jahre 1892 hat Verf. bei einer Gesammtsumme von 2514 Geburten 13mal die Symphyseotomie ausgeführt. Nur 13 Schwangere mit engen Becken kamen zur Beobachtung, und von diesen wurden 4 ohne Kunsthilfe entbunden. Bei den 9 anderen wurde die Symphyseotomie gemacht, und zwar war die Conjugata vera 1mal 9 cm, 5mal $8^1/_2$ cm und 2mal 8 cm. 1 Becken wurde nicht gemessen. Die 4 anderen Symphyseotomien wurden bei normalen Becken in Folge fehlerhafter Lage des Fötus gemacht. Alle Mütter blieben am Leben, von den Kindern 10. In 2 Fällen war der Fötus vor der Operation schon abgestorben, 1 Kind hatte durch die vorausgegangenen Zangenversuche so gelitten, dass es 6 Stunden post partum starb. Durch dieses günstige Resultat veranlasst, spricht sich Verf. für die Berechtigung der Symphyseotomie aus. Sein Instrumentarium besteht aus 1 Rasirmesser, 1 Bistouri, 2 Klemmpincetten, krummen Nadeln und Seide. Der Gang der Operation war folgender: Hautschnitt, Durchtrennung der Symphyse und des unter derselben liegenden Ligaments, Spreizung der Symphyse auf 3—6 cm, 2mal war dieselbe bis auf $6^1/_2$ cm nothwendig, zum Schluss nur Naht der Hautwunde. Bei allen Operirten trat Verwachsung der Symphysenenden ohne Ankylosenbildung ein; 3 haben später noch 1mal geboren und zwar eine am normalen Termin spontan, eine hatte eine Frühgeburt und die dritte wurde durch Wendung auf den Fuß entbunden. Bei 2 Frauen wurde die Symphyseotomie gemacht während sie an einem heftigen Grippeanfall litten, bei einer dritten während einer Typhuserkrankung. Die einzige Komplikation war in diesen Fällen eine oberflächliche Eiterung der Hautwunde. Als Folgen der Operation wurde 1mal eine Incontinentia urinae und 1mal eine Zerreißung des Ureters beobachtet. Alle Operirten standen in der 3. Woche post partum auf. Nach der Symphyseotomie war 4mal die Wendung auf den Fuß und 6mal die Zangenapplikation nothwendig. Weder Verletzungen des kindlichen Schädels durch die Symphysenenden noch stärkere Blutung wurde beobachtet.

Rech (Köln).

11) **W. Succow** (Gembitz). Ein Fall von centralem Dammriss mit Entwicklung des Kindes durch denselben.

(Deutsche med. Wochenschrift 1896. No. 46.)

28jährige, rachitische IVpara. Sämmtliche Entbindungen langwierig und schwer. Kinder entweder todtgeboren oder kurz nach der Entbindung gestorben. Vulva fast horizontal bei der in Rückenlage befindlichen Pat. liegend; Damm ungewöhnlich lang; Scheideneingang sehr rigid. Kopf quer im Beckeneingang lässt sich durch starken Druck von außen ins Becken pressen. Darauf stürmische Wehenthätigkeit. Trotz energischen Dammschutzes tritt der Kopf plötzlich mit dem schmalen Vorderhaupt voraus mitten durch den dünnen, übermäßig gespannten Damm. Der hierdurch gesetzte Riss begann hinter einem schmalen, ca. 2 cm breiten Gewebsstreifen und zog sich bis in den After, ohne den Sphincter ani vollständig zu durchsetzen. Naht nach Durchtrennung des restirenden Hautstreifens. Heilung.

Das Zustandekommen des centralen Dammrisses führt Verf. in diesem Fall auf die abnorme Länge des Dammes, die Schlaffheit und Schwäche seiner Gewebe, den rapiden, mit starker Wehenthätigkeit einhergehenden Verlauf der Austreibungsperiode und die Kleinheit der Frucht, so wie das Herabtreten des schmalen Vorderhauptes auf den Damm zurück.

Graefe (Halle a/S.).

12) **S. Small** (Saginaw, Michigan). Fall von centralem Dammriss.
(Med. record 1896. August 29.)

Obgleich S. bei der Entbindung einer alten Ipara zugegen war, konnte er doch nicht den Durchtritt des Kopfes durch den Damm zwischen Scheiden- und Mastdarmöffnung verhindern. Dabei sollen die Wehen gar nicht besonders stark gewesen sein. Der Riss begann etwas hinter der hinteren Scheidenkommissur und endete im Anus, der Sphincter ani war ganz durchtrennt. S. nähte den Riss am Tage darauf und es trat rasche Heilung ohne Eiterung ein. 4 Jahre später hatte S. wiederum eine Entbindung derselben Frau zu leiten und es gelang durch Einführen eines Zangenlöffels, gleichsam als Hebel zwischen Damm und Kindskopf, diesen so zu leiten, dass keinerlei Dammriss eintrat, obgleich eine starke Wehe den Kopf wieder scharf gegen den Beckenboden andrückte.

Lühe (Königsberg i/Pr.).

13) **A. Müller** (München). Zur Ballondilatation der Cervix und Scheide nach Champetier-Mäurer.
(Monatsschrift für Geburtshilfe und Gynäkologie Bd. IV. Hft. 5.)

Die unabhängig von einander durch Mäurer in Deutschland und Champetier de Ribes in Frankreich eingeführte Cervixdilatation mit Kautschukballons setzt gewisse technische Bedingungen voraus, durch deren Nichtbeachtung die Methode nicht die ihr gebührende Beachtung gefunden hat. M. beweist aus der Litteratur und an seinen 18 Fällen, dass dieselbe sehr leistungsfähig, wenn der Ballon genügend kräftig und der Zug ein energischer ist. Er hat sich ein eigenes Modell bei Stiefenhöfer in München anfertigen lassen mit Füllbeutel (zusammen 15 ℳ), da die Spritzenfüllung zu umständlich. Dasselbe bewährte sich bei Placenta praevia, Wehenschwäche und Einleitung der künstlichen Frühgeburt gleich gut. Es ist kegelförmig, sehr dickwandig und kochbar.

Roesing (Hamburg).

14) **Winternitz** (Tübingen). Über die Häufigkeit und Prognose der Zangenentbindungen auf Grund des gynäkologischen und geburtshilflichen Materials der Tübinger Universitäts-Frauenklinik.
(Monatsschrift für Geburtshilfe und Gynäkologie Bd. IV. Hft. 1 u. 2.)

15) Derselbe. Über die Zangenentbindungen an der Tübinger Universitäts-Frauenklinik (Prof. Säxinger) in den Jahren 1882—1896.
(Ibid. Hft. 6.)

Die im Grundplan statistische Arbeit ist zu eingehendem Referat ungeeignet. Obwohl kein eigentlich neuer Gesichtspunkt hervortritt, so lehrt die Beobachtung des sorgfältig benutzten Materials doch wieder einmal eindringlichst die Gefahren des geburtshilflichen Operirens, besonders der Zangenapplikation. In dem vorliegenden 1. Theile wird über 331 gynäkologische Fälle berichtet. Bei diesen ergab die Anamnese, dass die 1. Geburt mit der Zange beendet worden war.

Es fanden sich 39 komplete Dammrisse, von denen nur 11 nicht sofort nach der Geburt genäht waren, und 10 Harnfisteln. Häufig kamen die Kranken erst nach Jahren, um Hilfe nachzusuchen. Sehr häufig waren Lageveränderungen, während aber die Primiparen in 38,2% geringere und nur in 7,8% totalen Prolaps aufwiesen, hatten die Zweitgebärenden solchen schon in 33⅓%. Bei Mehrgebärenden nahm die Frequenz dagegen wieder ab. Vielfach fanden sich Narben an Damm, Scheide, Portio etc., die als Ursache großer Beschwerden und von Abortus angesprochen werden mussten.

Die 2. Arbeit bildet den Schlusstheil des im 1. Heft des gleichen Bandes der Monatsschrift begonnenen Aufsatzes. Sie giebt die Statistik der klinischen Zangengeburten und umfasst 158 Zangenapplikationen bei 4280 Geburten = 3,6%. In 52% der Fälle gab die Mutter oder Mutter und Kind die Indikation; die Mütter waren in 54,2% Erstgebärende. Die Mortalität der Mütter betrug 0%, der Kinder 3,1%. Die Einzelheiten des interessanten Berichtes müssen im Original nachgelesen werden.

Roesing (Hamburg).

16) **A. G. Th. Becking.** Kasuistische Mittheilungen.

(Nederl. Tijdschr. v. Geneeskunde 1897. Januar 16.)

Aus seiner Praxis theilt Verf. folgende Fälle mit:

1) Sectio caesarea. — Im Mai 1895 fand Verf. bei einer 24jährigen Person Gravidität im 9 Monat, Spin. 23, Crist. 25, Conj. diag. 9, Conj. vera auf 7 cm geschätzt. Diagnose: Allgemein verengt, platt-rachitisches Becken. I. Schädellage. Von Frühgeburt wurde kein Erfolg erwartet, Sectio caesarea vorgeschlagen und 15. Juni ausgeführt, weil Eltern lebendes Kind wünschten. Morgens früh Weheneintritt, Mittags 1 Uhr Operation — Ergotininjektion vor der Operation. Elastische Ligatur parat gehalten, aber nicht benutzt. Nach Incision der Bauchwand Uterus nach vorn aus der Wunde gewälzt, von einem Assistenten fixirt. Wundränder hinter dem Uterus von demselben an einander gehalten, Uterus mit warmen Kompressen bedeckt. Uterusincision 10 cm, Schnitt fiel in die Placenta, starke Blutung, durch die Placenta Kind extrahirt, Uterus kontrahirt sich gut. Eihäute gelöst, Innenfläche des Uterus mit warmen Borsäurekompressen ausgerieben, tiefe und oberflächliche Seidennaht des Uterus. Meconium und Fruchtwasser möglichst ganz aus der Bauchhöhle abgewischt, Schluss der Bauchwunde, 2. Ergotininjektion. Das asphyktische Kind wurde bald zum Athmen gebracht, 3500 g. Verlauf nicht ganz afebril, wird dem Fruchtwasser und Meconium im Peritonealsack zugeschrieben. 15. Juli würde Pat. ganz gesund mit Kind entlassen.

2) Sectio caesarea. — 37jährige Pat., VIIIpara, 1. Partus Forceps, 2. gleichfalls künstlich beendigt, 3. Geburt spontan (sehr kleines Kind), 4. und 5. Forceps (todte Kinder), 6. Forceps, 7. Perforation nach vergeblichem Zangenversuch. — Bei der 8. Gravidität wurde Frühgeburt verweigert, Prochownik'sche Diätkur vorgeschlagen, aber nicht eingehalten. Maße: Spin. 23, Cr. 25, C. diag. 9½, C. ext. 18½. Als Verf. gerufen wurde, waren Wehen am vorigen Tag eingetreten, jetzt Kopf fest mit kleinem Segment im Beckeneingang, Uterus stark kontrahirt, Fruchtwasser abgelaufen. Wendung nicht mehr möglich, Symphyseotomie wurde verworfen, Sectio caesarea vorgeschlagen, Vagina gereinigt, Operation wie im 1. Falle. Auch diesmal Schnitt durch die Placenta, Blutung geringer. Kontraktion des Uterus geringer, desshalb während des Anlegens der Nähte Tamponade des Uterus mit Jodoformgaze und Kompression des Uterus. Entfernung des Tampons vor dem Knüpfen der Nähte. 2. Ergotininjektion. Keine Atonie. Asphyktisches Kind, 4000 g, 51 cm, zum Athmen gebracht. Verlauf glatt, am 19. Tag entlassen.

Beide Operationen dauerten ¾ Stunden. Verf. tritt für die Desinfektion der Vagina ein, für Fälle, wo pathologische Zustände bestehen (z. B. gonorrhoischer Ausfluss), oder wo vielfach untersucht worden ist.

3) Komplikation der Geburt durch Tumor ovarii. Ovariotomie 3 Wochen p. partum.

27jährige Pat., normal menstruirt, ganz gesund während der Gravidität, 8 Tage ante partum Diarrhöe ohne bekannte Ursachen, starke Schmerzen im Bauch, Opium, Nachlass der Schmerzen.

20. September 1895 wieder Schmerzen, Kindskopf über dem Becken, von einem Tumor im Cav. Dougl. am Eintreten verhindert. Tumor prall elastisch, sonst nichts Näheres festzustellen, Wahrscheinlichkeitsdiagnose Tumor ovarii — Probepunktion gab rothbraune zähe Flüssigkeit. Vaginale Punktion des Tumors mittels Trokar, Kopf tritt ein, Beendigung der Geburt mittels Zange wegen Wehenschwäche. Kind lebt, Placenta spontan geboren. Wochenbett normal. Unmittelbar p. partum wurde links neben dem Uterus der Tumor, orangeapfelgroß und ziemlich fest, gefühlt, Diagnose multilokuläres Ovarialkystom. Tumor wird allmählich größer, Schmerzen treten ein, Temperatur 38,1°. Laparotomie 15. Oktober. Der Tumor stellt sich heraus als Dermoidcyste, Haare wurden zwischen den Därmen gefunden. Beim Lösen des Tumors aus seinen Verwachsungen riss er ein. Entfernung, Toilette der Bauchhöhle, Naht. In den ersten Tagen Fieber (39° am 3. Tag), sonst Verlauf gut. 3. November gesund entlassen.

4) Bei einer 41jährigen Frau entfernte Verf. ein großes, bis zum Nabel reichendes, bewegliches Ovarialkystom 4 Monate nach der letzten Entbindung. Verf. meint, dass vielleicht ein Einfluss der Entbindung auf das schnelle Wachsen des Tumors bestehe, weil aus der Anamnese hervorgeht, dass der Tumor vor der letzten Entbindung weder von der Pat. noch von der Hebamme bemerkt wurde, Pat. aber angiebt, dass nach der letzten Geburt der Bauch allmählich härter und größer wurde.

5) Extra-uterine Gravidität. — Pat. IIpara, meint zum 3. Mal schwanger zu sein. Letzte Menstruation 20. Mai — 16. Juli nach dem Coïtus plötzlich heftige Schmerzen im Leib, Blutung — Schmerzanfälle, jedes Mal mit Blutung, wiederholen sich. 4. August ärztliche Hilfe ersucht, Uterus weich und groß wie im 3. Monat der Gravidität, daneben links weicher, orangeapfelgroßer Tumor, wenig beweglich, schmerzhaft. Cav. Dougl. leer. Wahrscheinlichkeitsdiagnose: extrauterine Gravidität. 15. August Operation (Laparotomie). Coagula in der Bauchhöhle, Tubargravidität, Tumor jetzt im Douglas, berstet beim Versuch, denselben herauszubefördern, Fruchtsack verwachsen mit Lig. latum und Mesocolon. Parenchymatöse Blutung nach Entfernung, desshalb Tamponade nach Mikulicz. Nach 2 Tagen Entfernung des Tampons, missfarbige Flüssigkeit, 2. Tampon, nach einigen Tagen entfernt. Am 24. Tag p. op. entlassen mit einer Fistel, die spontan ausheilte. Einige Tage p. op. unter wehenartigen Schmerzen Abgang von Deciduafetzen.

6) Supravaginale Amputation eines myomatösen graviden Uterus. Pat., 38 Jahr, vom 12. Jahr an unregelmäßig menstruirt, nach der Heirath regelmäßig, letzte Regel Mai 1896. Subjektive Symptome von Schwangerschaft. Starke Schmerzen im Leib, Bewegung ist mühsam. Pat. fühlt harte Knoten im Bauch, Schmerzen nehmen zu. 19. August Operation. Weil die Myome sehr zahlreich und breit mit dem Uterus verbunden, außerdem zum Theil auch interstitiell, wurde der Uterus mit entfernt durch supravaginale Amputation nach der damals von Treub empfohlenen Methode (Liegenlassen der elastischen Ligatur), die auch Verf. nur empfehlen kann. In den ersten 12 Tagen wurden leichte Temperatursteigerungen (nur Abends 37,6°, einzelne Male bis 38,2°) beobachtet. Am 26. Tag p. op. wurde Pat. entlassen. Auch in 2 anderen Fällen von supravaginaler Amputation des schwangeren Uterus hat Verf. keinen ungünstigeren Verlauf als sonst ohne Gravidität beobachtet. **Semmelink** (Leiden).

17) J. Philipps (Cambridge). Über die Behandlung von Herzfehlern bei Schwangeren, Kreißenden und Wöchnerinnen.

(Practitioner 1895. Juni.)

Verf. verwirft aufs Entschiedenste eine zu häufige Einleitung von künstlichem Abort und Frühgeburt bei Heftigerwerden der Beschwerden in der Schwangerschaft. Wegen der mit diesen Eingriffen an und für sich schon verbundenen Gefahr — die Gewebe Herzkranker inficiren sich leichter als die Gesunder — und Angesichts des dann im Moment des Abortes und der Frühgeburt durch Herzstörungen wiederum eintretenden Risikos, sind diese, allerdings oft dem Arzte nahegelegten Eingriffe auf die desperatesten Fälle zu beschränken. Bei der Geburt ist, so wie der Muttermund völlig erweitert ist, zu entbinden, wenn irgend die Beschwerden dringend sind und sonst keine Indikation längeres Warten erheischt; die Narkose ist trotz des Herzfehlers vorzuziehen, da ihre Gefahr nicht so groß ist als die des Shocks der Entbindung ohne Narkose. Gegen die Blutung nach der Entleerung des Uterus, durch Überdilatation der Unterleibsgefäße und Anämie in Hirn und Herz schlägt er — neben dem üblichen Sandsack — Einathmungen von Amylnitrit vor. **Zeiss** (Erfurt).

Originalmittheilungen, Monographien, Separatabdrücke und Büchersendungen wolle man an *Prof. Dr. Heinrich Fritsch* in Bonn oder an die Verlagshandlung *Breitkopf & Härtel* einsenden.

Druck und Verlag von Breitkopf & Härtel in Leipzig.

Centralblatt
für
GYNÄKOLOGIE
herausgegeben
von
Heinrich Fritsch
in Bonn.

Einundzwanzigster Jahrgang.

Wöchentlich eine Nummer. Preis des Jahrgangs 20 Mark, bei halbjähriger Pränumeration. Zu beziehen durch alle Buchhandlungen und Postanstalten.

No. 19. Sonnabend, den 15. Mai. **1897.**

I. Hegar-Kaltenbach: Operative Gynäkologie mit Einschluss der gynäkologischen Untersuchungslehre.

Vierte umgearbeitete und vermehrte Auflage.

Herausgegeben von A. Hegar unter Mitwirkung von W. Wiedow, E. Sonntag, G. Bulius.

Besprochen von

Wilhelm Alexander Freund in Straßburg i/E.

Dass es mir vergönnt ist, das von Hegar herausgegebene Buch, über dessen 1. Auflage ich vor 23 Jahren in der Allgemeinen medicinischen Centralzeitung 1874 No. 84—90 mit ausführlichem Referat berichtet habe, in seiner 4. Auflage zu besprechen, hat ein mehr als persönliches Interesse. Wir sind bei der lebhaften Entwicklung der Gynäkologie während dieser 23 Jahre nicht kritik- und thatenlose

Zuschauer gewesen; darum steht uns die Rolle von Autor und Referent wohl zu.

Mit Hegar erheben wir bei dieser Gelegenheit die Klage um den zu frühen Tod Kaltenbach's aufs Neue. Dass dieser Tod nur eine Verzögerung der neuen Auflage verursacht hat, danken wir dem ernsten Fleiß Hegar's und seiner Mitarbeiter.

Die einfache Vergleichung des Äußeren der 1. und der 4. Auflage kann schon einen allgemeinen Begriff von der enormen Bereicherung der Gynäkologie in dem umfassten Zeitraum geben; die Lektüre zeigt, dass die Verdoppelung der Seitenzahl des Buches nur dem thatsächlichen Anwachsen des gynäkologischen Wissens und Könnens zu danken ist. Die Darstellung in der neuen Auflage ist so erfreulich knapp wie in der ersten.

In der Einleitung werden die allgemeinen Gesichtspunkte der gynäkologischen Untersuchung und Therapie, insbesondere diejenigen Einschränkungen, welche die anatomischen und physiologischen Besonderheiten der weiblichen Genitalien dem Untersuchen und Handeln auferlegen, dargelegt. Wenn der Verf. auf p. 3 behauptet, dass (trotzdem Eingriffe zum Zweck der Untersuchung und selbst Therapie während der Periode nicht die Gefahren bringen, welche man früher annahm) an der alten Regel festzuhalten sei, in der Zeit kurz vor und während der Menses ohne dringenden Grund sich jeden bedeutenden Eingriffes zu enthalten, — was muss er bei der Lektüre der jüngsten Mandl'schen Publikation[1] gedacht haben!

Das Kapitel über die durch Untersuchung zu begründende Diagnose ist seit der 1. Auflage genau um das Doppelte gewachsen — der beste Beweis dafür, welch große Wichtigkeit der Verf. dieser Seite des Unterrichtes zuschreibt. Wer die Hegar'sche Klinik, aus welcher die hier vorgetragenen Lehren ja hervorgegangen sind, kennen gelernt hat, wird wissen, dass auf die genaue Stellung der Diagnose und Indikation geradezu das Hauptgewicht gelegt wird. Der Student wird unablässig angehalten, die bimanuelle Untersuchung praktisch und den medicinischen Syllogismus zur Verwerthung des konstatirten Befundes für Diagnose und Indikation

---

[1] Beitrag zur Frage des Verhaltens der Uterusmucosa während der Menstruation. Archiv für Gynäkologie 1896. Bd. LII. p. 557.

Es wäre auf das dringendste zu fordern gewesen, dass die Indikationen zu dem operativen Vorgehen in den vier auf p. 556 skizzirten Fällen genau angegeben worden wären — um so mehr, als auf p. 564 über den Erwerb der menstruirten Uteri angegeben wird, dass dieselben bei Frauen, welchen erkrankte Adnexe entfernt werden sollten, und bei welchen die Anamnese und der Untersuchungsbefund keine besonderen abnormen Verhältnisse an der Mucosa erwarten ließen, während der Menstruation mit exstirpirt worden sind. Wie stand es um die erkrankten Adnexe? Nur im Falle III waren beide Tuben verdickt, gegen das Abdominalende, welches verklebt ist, sich erweiternd und Eiter enthaltend. Im Falle I und II sind die Tuben normal, die Ovarien kleincystös, im Falle IV Tubenschleimhaut geschwellt und geröthet (Menses!), sonst in den Adnexen nichts Abnormes.

theoretisch zu üben. Und das mit vollem Recht! Man kann das Studium dieses Kapitels, auf dessen Einzelheiten ich der mir zustehenden Raumgrenzen halber nicht eingehen kann (ich mache aber vor Allem auf den hochwichtigen § 17 aufmerksam), dem angehenden Gynäkologen nicht dringend genug ans Herz legen. Die richtige Erkenntnis des topographischen Verhaltens, der Lage- und Gestaltveränderungen, abnormen Fixirungen der Beckenorgane; der Wanderungen wachsender Tumoren wird neben der gehörigen Berücksichtigung des Zustandes der übrigen Organe und des Allgemeinbefindens immer die einzig verlassbare Grundlage zur Aufstellung der Indikation und damit die einzig zu billigende Berechtigung zum chirurgischen Eingriff abgeben. Dass diese Eingriffe jetzt mit nur geringen unmittelbaren Gefahren durchgeführt und darum oft ohne die vorangeschickte Mühewaltung um scharfe Diagnose unternommen werden, erklärt solches Vorgehen, rechtfertigt es aber nicht[2].

Gerade die Rücksicht auf diese moderne Tendenz der Praxis in der operativen Gynäkologie weist uns Lehrer gebieterisch auf die Pflege des strengen und gewissenhaften Unterrichts in der Diagnostik und Indikationsstellung hin, und ich erkläre mich im vollen Einverständnis mit denjenigen Ansichten, welche Fehling neulich im Gegensatz zu dem v. Winckel'schen Vorschlag zur Erweiterung des gynäkologischen Unterrichts veröffentlicht hat. Ich möchte glauben, dass der Lehreifer v. Winckel's, dem wir sehr bedeutende Förderungen verdanken, dies Mal etwas über das uns gesteckte Ziel hinausgegangen sei[3].

---

[2] Ich will bei dieser Gelegenheit auf einen sehr ernsten Passus in einem über die »Affaire Boisleux-Lajarige« in der No. 14 1897 der Tribune médicale von V. L. sehr zeitgemäß geschriebenen Artikel aufmerksam machen. Est-ce que la science, la mise en pratique du savoir personnel qui sont et doivent être, avant tout, la base de la connaissance et de la conviction, sont intervenus dans le cas dont il s'agit? Est-ce que l'opérateur, avant de se saisir de l'instrument et de passer à l'exécution, a examiné, exploré, sondé l'organe qu'il allait attaquer, pour s'assurer de l'opportunité, des indications réelles de l'opération, et justifier, ne fût-ce qu'a ses propres yeux, son intervention?

En aucune façon; et il faut le reconnaître, non pas à sa décharge, mais tout au moins, comme circonstance atténuante, cette manière de procéder est loin d'être rare et exceptionnelle, aujourd'hui, elle entre, pour une bonne, une trop grande part, dans les moeurs chirurgicales actuelles: le diagnostic préalable, soigneusement, minutieusement recherché et établi, selon la pratique de nos anciens, qui ne se déterminaient qu'à bon escient, en aussi complète connaissance de cause que possible, — ce diagnostic n'est plus de mode, il est détrôné, pour ainsi dire, par la révolution moderne qui permet, grâce à l'antisepsie, toutes les hardiesses chirurgicales. A quoi bon, en effet, s'escrimer et s'attarder dans une longue et patiente recherche de la nature et de la réalité du mal, plus ou moins profondément caché, lorsque l'on a à sa disposition la laparotomie exploratrice. Ouvrir largement le ventre, à tout venant; et le refermer, avec ou sans indication opératoire réelle, n'est-ce pas là, aujourd'hui, le plus facile, le plus simple jeu du bistouri?

[3] Wenn man Ursache hat, sich beim Studirenden und beim praktischen Gynäkologen über Vernachlässigung der diagnostischen Mühewaltung zu beklagen, so sollte man nicht immer nur Nachlässigkeit und, wie V. L. in dem oben ange-

Aus dem Kapitel der »Kleineren therapeutischen Technicismen und Elementaroperationen« hebe ich als besonders wichtig den § 25, welcher von den Injektionen in den Uterus handelt, hervor. Dass die daselbst betonten Warnungen und Kautelen sehr zeitgemäß sind, haben einige Publikationen unglücklich verlaufener Fälle jüngsten Datums gezeigt; — eben so wichtig ist das Kapitel über die Ausschabung der Gebärmutterhöhle § 26. Mit vollem Recht weist der Verf. auf die in der 1. Auflage des Buches (p. 264—268) zuerst in Deutschland gegebene Darstellung und Empfehlung dieses von Recamier erfundenen Verfahrens hin.

Die elektrische Behandlung wird in Ermangelung eigener Versuche nur kurz erwähnt und auf Grund der Erfahrungen Anderer nicht empfohlen.

---

führten Artikel »nos moeurs actuelles« als Ursachen dafür verantwortlich machen. Die wahre Ursache liegt viel tiefer. Eine gute ärztliche Untersuchung und richtige Verwerthung der Untersuchungsresultate für die Diagnose ist unvergleichlich schwieriger, verlangt einen viel größeren Aufwand von geistiger Anstrengung und eine tiefere allgemein-medicinische Bildung als die Ausführung der meisten gynäkologischen Operationen. Das Haupterfordernis ist eine gute Begabung und Ausbildung unserer Sinne, die Einübung eines schnell bereiten, geradwegigen geistigen Auffassens und ein klares, einfaches Urtheil. — Ich frage nun meine Amtsbrüder: Sind die meisten unserer Studirenden, wie wir sie aus dem Schoß des Gymnasiums empfangen, zur gedeihlichen Unterweisung in den oben angeführten Übungen befähigt? 8—10 Jahre des aufblühenden, aufnahmefähigsten Lebens der Sinne und des Geistes werden verbraucht ohne Übung, ja mit nachgewiesener Vernachlässigung und direkter Schädigung der Sinne, ohne Schulung, ja mit Verbauung einer richtigen Auffassung und geraden Beurtheilung naturgemäßer Vorgänge. Mag der Erwerb solchen erziehlichen Vorgehens nach dem Urtheil von Nichtmedicinern so groß sein wie er wolle, — beim Mediciner wiegt derselbe die schwere Schädigung für die Ausbildung in seinem Lebensberuf nicht auf. An den Fingern einer Hand können wir gemeiniglich in einem Cötus von 100 unserer Studirenden diejenigen zählen, welche gesunde, aufnahmefähige Sinne und die Fähigkeit zu naturwissenschaftlichem Denken aus dem Schiffbruch der vollendeten Gymnasialerziehung heil gerettet haben; die große Mehrzahl schleppt sich mühselig und unerfreulich durch die für sie unerhört großen Schwierigkeiten des medicinischen Studiums und Examens zu einer eben so mühseligen und unerfreulichen praktischen Betreibung ihres Berufs hindurch. — Dies ist auch die Wurzel jener schlimmen Zustände, welche diejenigen Kreise, denen es zukommt, Rath zu schaffen, dazu drängt, das Studium und die Examina der Mediciner umzumodeln, die ökonomischen und socialen Verhältnisse der Ärzte womöglich gesetzlich zu regeln. Die energische, zum Theil unerfreuliche Reaktion, welche sich unbekümmert um diese Verbesserungsbestrebungen ganz naturgemäß sowohl bei den Ärzten als auch beim Publikum gegen den Ansturm jener schlimmen Zustände erhoben hat, sollte doch endlich die Augen für die Wirklichkeit öffnen. Was aber ist für eine gedeihlich wirksame Änderung zu hoffen, wenn selbst die erste bescheidene, durchaus gerechtfertigte Forderung, die Zulassung der Realschul-Abiturienten zum medicinischen Studium, a limine abgewiesen wird? Ich kenne kein widerwärtigeres Geschäft als die immer wiederholte vergebliche Bemühung um eine Aufgabe, deren Lösung von ganz anderen als thatsächlich begründeten Momenten abhängig ist. Man muss dann mit Geduld die brutale Macht der thatsächlichen Entwicklung und der Nothstände abwarten, und mit Resignation zusehen, dass viel Zeit und Kraft unnütz vergeudet wird.

Die Massage erfährt eine beschränkte Empfehlung, sie ist vorzugsweise für die Subinvolutio uteri indicirt. — Das schon in der Anzeige der 1. Auflage als ausgezeichnet hervorgehobene Kapitel über Wundnaht, Blutstillung und Massenligatur (§ 37) ist den modernen Fortschritten entsprechend bedeutend erweitert. — Die historisch gerechte, vollständige, alles Wichtige heranziehende Darstellung der Antisepsis und Asepsis beschließt diesen Abschnitt des Buches.

Sehr zweckmäßig ist alles den einzelnen Bauchoperationen Gemeinschaftliche (die Vorbereitung, die Eröffnung und Säuberung der Bauchhöhle, die Wundnaht, die Komplikationen, die Drainage, die Nachbehandlung, die üblen Ereignisse und Folgen der Operation) in dem Kapitel »Die Laparotomie« (§ 39 f.) zusammengefasst und damit vielfache Wiederholung dieser Momente in den späteren Kapiteln erspart. So konnte schon das Kapitel der Ovariotomie (im eigentlichen Sinne) enger zusammengefasst werden. Dafür hat das Kapitel der Kastration seit der 1. Auflage eine beträchtliche Ausdehnung erfahren, wie ja Hegar recht eigentlich als Autor und Pfleger dieser Operation zu betrachten ist. Unzweifelhaft ist die Aufstellung der Indikationen der springende Punkt in der Diskussion, die sich über die Kastration lebhaft erhoben hat. So weit der Verf. die Grenzen der Indikationen in Bezug auf chronische Erkrankung der Ovarien, der Tuben, des Uterus, der Missbildungen desselben, der chronischen Entzündungszustände der Beckenorgane, der Osteomalakie steckt, so eng umschreibt er die Berechtigung der Operation bei Neurosen und Psychosen, bei welchen nur dann kastrirt werden soll, »wenn ein kausaler Zusammenhang dieser mit anatomischen Veränderungen und auf diesen basirenden funktionellen Störungen der Sexualorgane nachgewiesen werden kann«. — In der Technik der Operation wird der Bauchschnitt bevorzugt; die vaginale Methode habe nur sehr beschränkte Indikation. — Dieses und das nachfolgende Kapitel über die Operationen an den Tuben zeigen am klarsten den ungemein großen Fortschritt der operativen Gynäkologie innerhalb der letzten 20 Jahre; erfreulicherweise hat dieser Fortschritt mit der wissenschaftlichen Durcharbeitung speciell der Tubenkrankheiten gleichen Schritt gehalten. Im Anschluss an dieses Kapitel werden die Indikationen zur Exstirpation der tubaren Fruchtsäcke scharf formulirt und entgegen der absoluten Operationsindikation eingeschränkt. Auch für diese Operation wird von der vaginalen Methode abgerathen.

Die totale Exstirpation des Uterus wird gerade in diesem Buch immer mit besonderem Interesse gelesen werden, weil bekanntermaßen das in der 1. Auflage p. 217 aufgestellte rationelle Programm für diese Operation die Anregung und den Ausgangspunkt zur neuerlichen Inangriffnahme der früher wiederholt versuchten Operation abgegeben hat. In der vorliegenden Auflage werden alle seit der 1878 publicirten Methode neu angegebenen Methoden und Verfahren (die vaginale, sacrale, perineale) beschrieben, kritisirt, alle

dabei in Betracht kommenden Technicismen (Ligatur, Forcipressur, Klemmen) beurtheilt und endlich die Indikationen zur Operation aufgestellt.

Hegar hält für Myomtumoren bis zu etwa Kindskopfgröße nicht die vaginale Totalexstirpation, vielmehr die Kastration für indicirt; in Betreff der Totalexstirpation bei entzündlichen Affektionen der Adnexe mit oder ohne Eiterbildung spricht er sich sehr reservirt aus, fast abweisend bis auf seltene Ausnahmen bei der septischen Metritis und Endometritis. Ich muss auf Grund meiner auf der Frankfurter Versammlung der Ärzte und Naturforscher 1896 mitgetheilten Erfahrungen über 2 Fälle von Exstirpation des Uterus mit Ausschneidung der phlebitischen Venae spermaticae bei septischer Infektion Hegar's Meinung beistimmen.

Mit der Ausbildung der Myomotomie ist Hegar's Name eng verknüpft. Nach sehr sorgfältiger Beschreibung der Operationsmethoden wird in der Kritik derselben hervorgehoben, dass statistische Angaben zur endgültigen Entscheidung der Vorzüge der einen vor der anderen nicht geeignet seien; die extra- und die intraperitoneale Methode seien für bestimmte Fälle noch heute indicirt. »Vielleicht wird die Totalexstirpation der Amputatio uteri supravaginalis den Rang ablaufen, wenn ihre Technik noch weiter vervollkommnet wird.

Ganz verdrängt werden jedoch beide Operationen nicht werden, indem bestimmte anatomische Verhältnisse gegen die Totalexstirpation sprechen und zu einem Zurückgreifen auf die alten Methoden nöthigen können.«

Die Martin'sche Enukleation wird als bedenklich, die vaginale Myomotomie (Ausschälung bei solitären Tumoren bis zu Faustgröße) für berechtigt erklärt. Bei multiplen ist die Totalexstirpation vorzuziehen.

Die Amputation der Portio vaginalis, des Collum uteri, die Enukleation von Uterustumoren per vaginam, die Exstirpation der Polypen, die operative Behandlung von Inversionen werden mit Berücksichtigung der neuesten Erfahrungen besprochen.

Gegen die operative Behandlung der Retrodeviationen des Uterus verhält sich der Verf. sehr reservirt. Der »Alexander-Operation« stehen erhebliche Bedenken gegenüber. Die Ventrofixation aber soll bei fixirter Retroflexio, wenn überhaupt Indikation zur operativen Behandlung besteht, als das einzig zulässige Operationsverfahren betrachtet werden.

»Die Vaginofixatio hat schon theoretische Bedenken gegen sich.« Bei Frauen im zeugungsfähigen Alter sei sie unbedingt kontraindicirt. Sie sei nur gestattet bei beweglicher Retroflexio, diese aber mache in vielen Fällen überhaupt keine Beschwerden, »sie werden oft nur zufällig entdeckt und bedürfen gar keiner Behandlung. Oder aber es gelingt, die durch die Lageveränderung hervorgerufenen Beschwerden durch ein Pessar zu heben etc. etc.« (p. 621).

Ich habe dieselbe Ansicht über diese Materie in der gynäkologischen Sektion der Frankfurter Versammlung ausgesprochen und in dem in diesem Centralblatt erschienenen Sitzungsbericht veröffentlicht[4].

Die Discission und die Emmet'sche Operation erhalten streng umschriebene Indikationen und treffen nach meiner Meinung, nachdem die zustimmenden und ablehnenden Ansichten bis zu den Extremen geschwankt hatten, das Richtige.

Bei den Operationen an den breiten Mutterbändern ist die klare Darstellung der parametritischen Abscesse besonders hervorzuheben. — Es folgen die Operationen an den runden Mutterbändern und bei Gynatresien.

Das seit der 1. Auflage mit besonderer Vorliebe unter Heranziehung der neuen Erfahrungen ausgearbeitete Kapitel über die Operationen der Fisteln und Vorfälle gehört zu dem Besten, was über diese wichtigen Materien in der gesammten gynäkologischen Litteratur existirt. Es ist eine lichtvolle Darstellung alles dessen, was die Fachgenossen aller Nationen mit gleichem Eifer und Erfolg zum Aufbau dieses schwierigen Werkes beigetragen haben.

Bei dem Kapitel »Zur Genese und Anatomie der Vorfälle« möchte ich zum Zweck der Erklärung der auf p. 769 erwähnten und in Fig. 228 abgebildeten Formen nicht unerwähnt lassen, dass ich dieselben bei Virgines beobachtet habe. In der Heidelberger Naturforscherversammlung habe ich diese Vorfälle als Folge infantiler Beschaffenheit der Beckenorgane mit schwacher Beckenneigung und tief herabreichender Douglas'scher Tasche angesprochen. Die Douglas'sche Tasche reicht beim ungeborenen und neugeborenen Mädchen tief, manchmal bis unter die Mitte des Septum recto-vaginale herab und verkürzt sich erst mit der Verstärkung der Beckenneigung und Ausbildung der Anteversio uteri im normalen Gang der postpartalen Entwicklung. Einen exquisiten Fall dieser Art (über den ich in Heidelberg berichtet hatte), bei welchem ich den Bruchsack der Douglas'schen Tasche zum Theil exstirpirt, zum Theil verödet und die Cervix uteri an die Vorderfläche des Kreuzbeins unterhalb des Promontoriums rechts vom Rectum angenäht hatte, hat nach mündlicher Mittheilung später Hegar wegen recidiven Vorfalles mittels Kolporrhaphia posterior operirt.

Die Operationen der Scheidencysten, der interstitiellen Scheidentumoren; die neuen Methoden der Exstirpation der Scheide, der Verödung der Varicen der Scheide, die Transplantation von Schleimhautstücken und größeren Scheidenlappen; die Operation des Vaginismus werden kurz besprochen.

Bei den Operationen an der Vulva und am Damm interessirt vor Allem die Operation des alten Dammrisses. Der Kritik der Tait-Operation stimme ich aus Erfahrung durchaus bei; dieselbe ist

---

[4] Die in diesem Centralblatt gedruckte, aber in der Diskussion nicht so gesprochene Replik des Herrn Mackenrodt ist nicht geeignet, mich umzustimmen.

nur für seichte Dammrisse brauchbar. Die wichtigsten der alten und modernen Methoden der Dammplastik erfahren eine ungemein klare Darstellung und sachgemäße Beurtheilung.

Die Operationen der Neoplasmen der Vulva, die Clitoritektomie, die Abtragung der Labien oder des Hymens, die operative Behandlung der Coccygodynie beschließen das Werk.

Das allseitig anerkannte hohe Verdienst, welches sich dieses Werk seit der 1. Auflage um die Gynäkologie erworben hat, wird durch diese sorgfältig neu bearbeitete Auflage erhöht. Den allmonatlich, ja allwöchentlich publicirten neuen operativen Vorschlägen, welche bei der Kürze der Zeit die Probe der Erfahrung sicher nicht bestanden haben können, steht der Studirende und der Arzt rathlos und nicht gefahrlos gegenüber. Dieses Werk hat sich dem Studirenden als verlassbarer Führer, dem Arzt als ruhiger, besonnener und treuer Berather bewährt. Es hat auf dem stürmischen Meer dieser bewegten Zeit die zwei gefährlichsten Klippen, den senilen Konservatismus, wie das kritiklose Nachahmen unreifer Vorschläge sicher umschifft. So giebt uns dies Buch ein in scharfen Zügen ungemein klar gezeichnetes Bild des bewährten Besitzes der heutigen gesammten Gynäkologie, so dass das rund Herausgearbeitete, wie das Unfertige gleich energisch ins Auge fällt. Ich sage mit Bedacht »das Bild der heutigen gesammten Gynäkologie«; denn dies Buch ist, wie es echte Wissenschaft verlangt, im besten Sinne international. Und in der That — welcher gebildeten Nation Mitarbeit an dem stolzen Bau der operativen Gynäkologie möchte man gerechterweise entrathen wollen? Diesen Punkt berühre ich nicht ohne Grund. Denn, selbst den Fall gesetzt, dass eine Nation mit ihrer Arbeit an einer Wissenschaft und Kunst ein ganz hervorragendes Verdienst erworben hätte, so müssten das Männer der anderen Nationen sagen. — Dass aber ein gutes Buch einen individuellen Charakter nach Inhalt und Form tragen soll, so dass man aus seinem Studium einen einheitlichen, runden Eindruck und vollen Genuss wie von einem wahren Kunstwerk hat, das ist eine gerechte Forderung; der Vorzug eines solchen Buches, welchen keine Zeit verwischen kann, macht sich vor Allem darin bemerklich, dass sein Inhalt ungemein leicht und bleibend aufgenommen wird. Diesen einheitlichen Eindruck hat der Leser bei dem von den Freunden und Arbeitsgenossen Hegar und Kaltenbach verfassten Werk. Als ich vernahm, dass drei neue Mitarbeiter in die leere Arbeitsstelle Kaltenbach's eintreten würden, fürchtete ich für den homogenen Charakter des Buches. Glücklicherweise ohne Grund. Jeder, der fähig ist, solcherlei Eindrücke aufzunehmen, wird auch in dieser 4. Auflage — die drei mitarbeitenden Kollegen, Schüler Hegar's, werden freudigen Herzens diese Bemerkung lesen — auf jeder Seite des Buches einen findigen, kritischen Kopf und eine sichere Hand erkennen, den Kopf und die Hand Alfred Hegar's.

II. Ein neues Verfahren bei der Wundnaht.

Von
Prof. **Zweifel** in Leipzig.

Es ist bei den zahlreichen Laparotomien ein sehr berechtigter Wunsch der Gynäkologen, die Vereinigung der Bauchschnittwunde möglichst abzukürzen, jedoch stets in einer Art, die gegen die späteren Bauchbrüche in zuverlässiger Weise sichert. Wenn man, wie es in der ersten Zeit zu geschehen pflegte, einfach die 2 Wundränder mit durchgreifenden Nähten an einander näht, ohne sich um die genauere Adaptirung der einzelnen Schichten zu bekümmern, so geht dies zwar sehr schnell, aber auf Kosten der Operirten.

Eine Naht, welche Bauchbrüche sicher vermeiden soll, muss neben Entspannungsnähten noch eine besonders genaue Nahtreihe für die Fascie und eine Nahtreihe für die äußere Haut haben. Wir nähen selbst noch das Peritoneum zusammen, um niemals Blut aus den tieferen Schichten der Bauchwand in den Peritonealraum eindringen zu lassen. Am ehesten zu entbehren wäre diese letztere, die anderen jedoch sind unentbehrlich die Peritonealnaht andererseits am raschesten ausgeführt.

Wenn auch die fortlaufende Naht schon eine bedeutende Abkürzung brachte, so nimmt sie doch immer noch so lange Zeit in Anspruch, dass sie nicht als letzte Etappe in dem Streben nach Beschleunigung gelten kann.

Wir kamen auf ein neues Verfahren, welches für bewegliche Wundränder eine ganz bedeutende Abkürzung ergiebt.

Um die Beschreibung der neuen Naht zu verstehen, ist es nöthig, dieselbe zuerst einmal an 2 Stücken Leinwand zu versuchen. Zur Ausführung braucht man eine gebogene, gestielte Nadel, die ihr Öhr an der Spitze trägt, ferner eine stumpfe, gerade Nadel (große Nähnadel oder ein Pfriem) und 2 Fäden.

Die zu nähende Leinwand muss *gespannt* sein. Dann werden die 2 Fäden, an dem zunächst liegenden Wundrand beginnend, mit einer gewöhnlichen Nadel durchgeführt, in gewöhnlicher Weise geknotet und kurz abgeschnitten. Jetzt folgt die neue Naht. Der eine Faden kommt in die gekrümmte, gestielte Nadel und *zwar von der konkaven Seite her eingelegt*, diese Nadel durchsticht die 2 Leinwandstreifen auf einmal und die stumpfe gerade Nadel wird auf der anderen Seite durch die sich von selbst bildende Schleife an der konkaven Krümmung der gestielten Nadel durchgeführt und beide Fäden gleichmäßig angezogen. In dieser Weise wird Stich an Stich gereiht und die Leinwand in überraschend kurzer Zeit vereinigt. Zuletzt schließt ein gewöhnlicher Knoten die Nahtreihe ab.

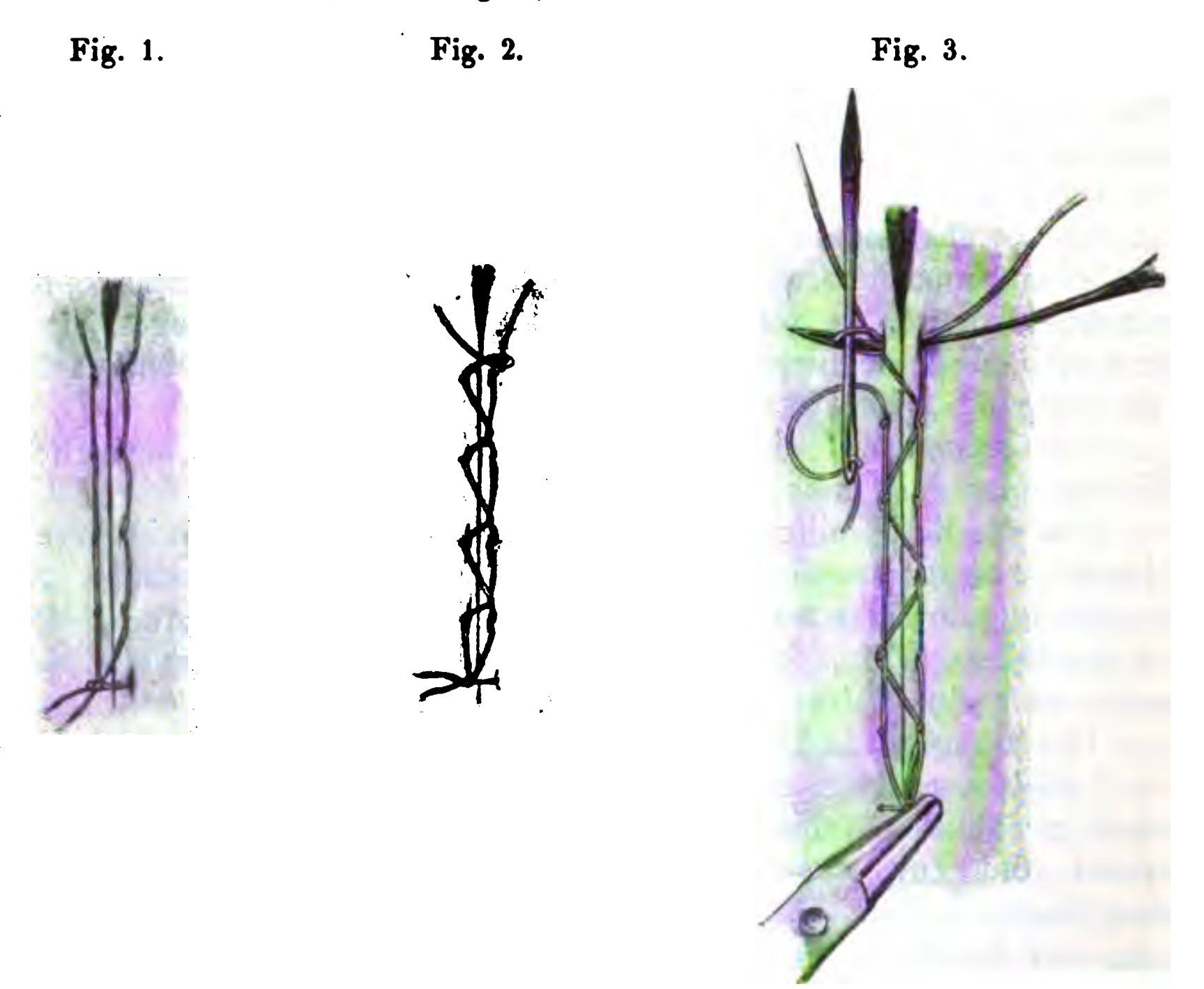
Für die Naht des Peritoneums ist diese Naht wie geschaffen: denn sie legt dasselbe flächenhaft an einander. Für die äußere

Haut bringt jedoch diese Falznaht mit sich, dass die Haut in eine kleine Falte erhoben wird. Das Aufheben einer Falte ist bei schlaffer, dünner Haut sogar von Vortheil, weil das Einkrempeln nach innen die Wundheilung mehr stört, als das Ausstülpen. Für eine dicke, fettreiche Haut giebt es jedoch einen zu großen Abstand der 2 Wundränder, diese müssen noch durch andere Hilfsmittel genau an einander gebracht werden.

Hierzu kann man zweierlei machen: entweder mit dem 2. Faden, welcher in die stumpfe gerade Nadel eingelegt ist, nach dem Anziehen beider Fäden noch eine Umschlingung um den ersten ausführen oder einen 3. Faden locker zwischen den einzelnen Stichen von einer Seite zur anderen legen.

Dieses letztere Verfahren wenden wir für die äußere Haut an, um neben der Schnelligkeit eine ganz genaue Adaption der Wundränder zu erzielen (siehe Fig. 3).

Fig. 1. Fig. 2. Fig. 3.



Die Ausführung beim Schluss eines Bauchschnittes gestaltet sich an der Lebenden folgendermaßen:

Zuerst kommen die Entspannungsnähte, und zwar Balken- oder Plattennähte, dann werden 2 Fäden von ca. 50—60 cm Länge gereicht, die beide in eine gewöhnliche chirurgische Nadel gelegt sind, der untere Wundrand mit denselben durchstochen und mit gewöhnlicher Knopfnaht geschlossen. Dicht an den Knoten wird der vorher benutzte Nadelhalter gelegt und die kurzen Fadenenden nahe am

Nadelhalter abgeschnitten, damit sie sich beim weiteren Nähen nicht verwirren. Am Nadelhalter zieht der eine Assistent den Wundrand straff, der Operateur ergreift die gestielte Nadel mit der rechten und die gerade stumpfe mit der linken Hand, der 2. Assistent hält mit 2 Pincetten den oberen Wundrand gespannt. Jetzt geht das eigentliche Nähen an. Der Operateur sticht mit der gestielten Nadel vom linken zum rechten Wundrand durch, von selbst hebt sich der Faden an der gekrümmten Nadel von dem Metall ab, und er führt nun die stumpfe Nadel mit der linken Hand durch die Fadenschleife der gestielten Nadel. Beide Fäden werden darauf gleichmäßig angezogen und damit die Vereinigung der 2 Wundlippen erreicht. Bei dem Peritoneum geht diese Naht in ca. 1 Minute durch die ganze Länge des Schnittes. Nun folgt die Vereinigung der Fascien, die man eben so machen kann, oder mit Hilfe der fortlaufenden Naht, denn hier mache ich darauf aufmerksam, dass die Fascie, weil sie sich nicht so leicht hochheben lässt, schwerer so zu nähen ist, als das Peritoneum und die äußere Haut.

Zuletzt kommt die äußere Haut an die Reihe, die nach dem oben Gesagten mit 3 Fäden ausgeführt wird. Auch hier ist eine straffe Spannung unerlässlich, der Operateur führt die Nadel wie es beim Peritoneum beschrieben wurde, der eine Assistent hingegen legt bei jedem Stich den 3. Faden locker von einer Seite zur anderen. Dieser 3. Faden braucht nicht angezogen zu werden, im Gegentheil ist es besser, ihn recht locker zu halten. Wenn aber am Ende der Operation die äußere Haut an einer Stelle nicht gut mit dem Schnittrand an einander gekommen ist, braucht man nur an diesem Faden ein wenig anzuziehen, so lässt sich die Haut so genau zusammenfügen, wie man nur will. Es ist ein Vortheil dieser Naht, dass man die einzelnen Stiche weiter aus einander legen kann (ca. $1^1/_2$ cm); denn die durch die Haut gezogenen Fadenstücke sind mit den Insektennadeln der umschlungenen Naht zu vergleichen, über welche dann die Fäden quer über den Wundrand von einer Seite zur anderen ziehen. Natürlich kann man mit der gestielten Nadel und der Fadenschleife nicht so leicht die Haut durchstechen, als mit einer gewöhnlichen Nadel, und passt diese Naht nicht für eine sehr derbe Haut, z. B. am Rücken.

Zum Nähen wird selbstverständlich überall Katgut genommen.

Wenn auch diese 3 Nahtreihen schon allein eine große Festigkeit ergeben, so beschränken wir uns nicht auf sie, sondern halten eine Entspannungsnaht für alle Fälle, wo starkes Erbrechen kommt, für eine Lebensfrage. Macht man jedoch die Entspannungsnähte mit Seide oder Katgut in der gewöhnlichen Weise, so drücken dieselben nach der Knotung die etwas erhobene Falznaht nieder. So führt die Falznaht folgerichtig zur Balken- oder Plattennaht und bringt damit noch einmal eine bedeutende Beschleunigung. Zur Balken- oder Plattennaht nehmen wir ausschließlich Silberfäden, weil man sie im Falle einer starken Anspannung der Bauchdecken beim Husten etc. länger

liegen lassen kann, ohne so bald wie bei Seide eine Eiterung befürchten zu müssen. Natürlich ist es, dass die durchgreifenden Entspannungsnähte zuerst gelegt werden müssen und dass die in gewöhnlicher Weise gelegten eine gleichmäßige Kompression der Wundlippen bedingen.

III. Über den Dammschutz bei Entwicklung des nachfolgenden Kopfes.

Von

Dr. W. Rubeška,

Professor an der Hebammenschule in Prag.

Während alle Lehrbücher der Geburtshilfe den Dammschutz bei den Kopflagen ausführlich behandeln, erwähnen sie ihn kaum beim nachfolgenden Kopf. Der Grund liegt wohl darin, dass im letzteren Falle die ganze Aufmerksamkeit des Geburtshelfers dem raschen Durchleiten des Kopfes gewidmet wird und der Dammschutz als nebensächlich erscheint.

Der Mangel an Dammschutzvorschriften beim nachfolgenden Kopf veranlasste Ostermann[1], ein in der Martin'schen geburtshilflichen Poliklinik in Berlin geübtes Verfahren zu beschreiben.

Dasselbe besteht darin, dass der Kopf, sei es nach Veit-Smellie oder Martin-Wigand, nur bis zu den Augenbogen extrahirt, dann aber der Stirnscheitel unter vollständigem Dammschutz entwickelt wird. Das geschieht folgendermaßen: »Wenn die Stirn zum Einschneiden gelangt, erhebt die eine Hand des Geburtshelfers, sagen wir die linke, die Füße des Kindes und giebt dieselben der Hebamme oder einer sonstigen Person in die Höhe zu halten, oder legt das Kind auf den Leib der Mutter. Zu gleicher Zeit hat die rechte Hand den Finger aus dem Munde des Kindes gezogen und legt sich, indem der Geburtshelfer mehr zur Seite tritt, an den Damm. Ihre Stelle im Munde des Kindes nimmt nun die linke Hand ein in der Haltung, dass der Ellbogen nach oben sieht. In der Schamspalte ist das Gesicht des Kindes mit den Augenbogen sichtbar. Die richtige Haltung des Kopfes ist vollständig gegeben und lässt sich durch minimalen Druck resp. Zug auf den Unterkiefer, der nach oben wirkt, aufs vollkommenste erhalten. Eine mäßige Verstärkung dieses Zuges lässt die Stirn rascher oder langsamer über den Damm treten, je nachdem die rechte Hand nachgiebt, welche nun in der Lage ist, allen Kautelen des Dammschutzes zu genügen, vor Allem auch die Gefahr plötzlicher Wehen bequem zu beherrschen. Der zweite Theil der Operation findet also auch unter ausgiebiger In-

[1] Die Entwicklung des nachfolgenden Kopfes und der Dammschutz. Berliner klin. Wochenschrift 1893. No. 20.

spektion des Dammes statt, welche durch das Erheben des Kindes und Zur-Seite-Treten des Geburtshelfers ermöglicht ist.

Falls das Kind schon aspirirt hat, so werden sich die Schleimmassen im Nasen-Rachenraum sammeln. Auch kann man schon jetzt den Mund reinigen.«

Meine Methode des Dammschutzes beim nachfolgenden Kopf, wie ich sie seit Jahren übe und in meinem Lehrbuch der Geburtshilfe für Hebammen vom Jahre 1893 beschrieben habe, ist sehr einfach und wirksam und ich bin überzeugt, dass sie von vielen Geburtshelfern, ohne beschrieben zu sein, geübt wird.

Ich lasse das Kind heraustreten oder extrahire durch den Mauriceau-Veit'schen oder den Wigand-Martin'schen Handgriff, bis der Mund geboren ist. Dann erfasst die eine Hand, beim Mauriceau-Veit'schen Handgriff die über den Nacken gelegte, beim Wigand-Martin'schen diejenige, die exprimirt hat, das Kind bei den Füßen und erhebt es stark in die Höhe, der Geburtshelfer stellt sich etwas zur Seite und die zweite Hand, diejenige, die im Munde war, kommt mit ausgestreckten Fingern nach Art des Ritgen-schen Handgriffes auf den Hinterdamm, während der Daumen in den Mund auf den Alveolarfortsatz des Oberkiefers zu liegen kommt. Nun beherrscht die Hand den nachfolgenden Kopf vollkommen und lässt ihn nur so weit austreten, als es die Elasticität des Dammes erlaubt, dann aber hält der Daumen kräftig zurück. Die ausgestreckten Finger drängen den Schädel von hinten her in den Schambogen und entlasten so den Damm. Wenn die größte Cirkumferenz des Kopfes, bei dieser Haltung die suboccipito-frontale von 33 cm Länge, zum Durchschneiden gelangt, kann die Hand den Schädel auch wohl außerhalb der Wehe herausheben.

Was also bei vorausgehendem Kopf beide Hände leisten, besorgt hier die eine und wohl auch mit demselben Erfolg. Weil das Kind den Mund und die Nase frei hat, kann es athmen, kann wohl auch schon jetzt, wenn nöthig, der Schleim aus dem Mund und Rachen mit einem elastischen Katheter herausgezogen werden, und so hat die Entwicklung des Kopfes für gewöhnlich keine Eile mehr.

Eines Zuges am Kopf bedarf es zu diesem Zeitpunkt nicht mehr, die Bauchpresse treibt ihn schon heraus oder kann ihn auch die Hand selbst aus der Schamspalte herausheben.

Vor der Ostermann'schen hat meine Methode die Einfachheit und Leichtigkeit der Ausführung, so wie auch die Entbehrlichkeit einer zweiten Person voraus und kann ich dieselbe nach zahlreichen Erfahrungen warm empfehlen.

IV. Zur Reform der gynäkologischen Nomenklatur.

Von
R. Kossmann in Berlin.

Kurz hinter einander hat dieses Blatt in den Nummern 6 und 14 dieses Jahrganges zwei kritische Besprechungen meiner Publikationen zur Reform der gynäkologischen Nomenklatur gebracht. Weit entfernt, mir eine Antikritik oder auch nur eine Autokritik herauszunehmen, bin ich außerordentlich dankbar für diese Beweise eines lebhaften Interesses an meinen Bestrebungen, und möchte mir nur erlauben, Angesichts der bevorstehenden Tagung der Deutschen gynäkologischen Gesellschaft auch noch selbst einmal, anknüpfend an jene Besprechungen, in einem Blatte, das naturgemäß eine größere Verbreitung als die von mir benutzte Monatsschrift hat, zur Unterstützung meiner Bemühungen aufzufordern.

Es sind keineswegs gerade die hybriden Wortbildungen in unserer Nomenklatur (wie dies der eine der Herren Referenten gemeint hat), die ich so ganz besonders perhorrescire. Es ist wohl möglich, dass einem klassischen Lateiner ein solcher Bastard aus griechischem und lateinischem Stamme sehr lächerlich und geschmacklos erschienen wäre. Aber schon in dem Latein der späteren Kaiserzeit waren eine Menge solcher Hybriden in allgemeinem Gebrauch, und für uns liegen die beiden, ohnehin verwandten, todten Sprachen so weit zurück, dass es uns nicht mehr besonders befremdet, ein Wort, wie »urogenitalis« und ähnliche zu hören. Wenn ich also auch in meinen kritischen Veröffentlichungen die Hybriden nicht ganz unbeanstandet habe passiren lassen können, so glaube ich doch, dass sich etwaige Reformbestrebungen auf diesem Gebiet zunächst darauf beschränken können, die sprachlich *unbedingt falschen* Wortbildungen auszumerzen. Es giebt deren in der That eine Anzahl, die für den einigermaßen mit den antiken Sprachen vertrauten Leser oder Hörer theils scheußlich, theils lächerlich klingen, und deren sich ein Stand schämen muss, der es sonst liebt, mit der humanistischen Grundlage seiner Bildung ein wenig zu renommiren.

Fassen wir zunächst die *physiologischen, pathologisch-anatomischen* und *chirurgischen* Kunstausdrücke in der Gynäkologie ins Auge, so hat der eine der Herren Referenten doch wohl ein wenig zu viel gesagt, wenn er von meinen Verbesserungsvorschlägen behauptet, dass sie *größtentheils* vollkommene Neubildungen seien. Verhielte sich das so, würde ich allerdings selbst verzweifeln müssen, die von mir gewünschte Reform jemals durchzusetzen. In Wirklichkeit aber sind von den ca. 300 Begriffen, die ich besprochen habe, etwa neun Zehntel solche, für die es bereits einen korrekten Kunstausdruck giebt, so dass es sich nur darum handelte, diesen gegenüber anderen, die die gleiche Bedeutung haben sollen, aber sprachlich inkorrekt sind, hervorzuheben und den Fachgenossen be-

sonders zu empfehlen. Nur ganz wenige dieser Ausdrücke sind heute vollständig ungebräuchlich geworden; mit dem fortschreitenden Geschmack an medicingeschichtlichen Studien wird sich aber auch ohnehin die Kenntnis dieser veralteten klassischen Kunstausdrücke weiter und weiter verbreiten, und es wird gewiss nicht ganz vergeblich sein, diesen Entwicklungsgang ein wenig beschleunigen zu wollen. Allerdings habe ich gelegentlich neben dem bereits gebräuchlichen und sprachlich richtigen Ausdruck auch noch eine oder die andere Neubildung vorgeschlagen. Es handelte sich dabei aber keineswegs um einen Ersatz, sondern immer nur um eine griechische oder lateinische Parallelform, wenn nur aus der einen der beiden Sprachen ein korrekter Ausdruck existirte. Es ist für gewisse Zwecke in der That wünschenswerth, namentlich neben dem lateinischen auch noch einen griechischen Ausdruck zu haben. Ich lege aber durchaus keinen Werth darauf, etwa jetzt schon eine Sanktion seitens der Fachgenossen auch für diese Parallelformen zu erhalten.

Was nun das letzte Zehntel, im Ganzen 29 Ausdrücke, anbetrifft, die ich als wirklich neue Vorschläge bezeichnen muss, so stellt auch davon ein ganz erheblicher Theil nur eine geringfügige Modifikation eines bereits im Gebrauch befindlichen Wortes dar; es sind das kleine sprachliche Korrekturen, an die sich das Ohr und die Feder ungemein leicht gewöhnen würden, und die zum Theil schon in anderen Kultursprachen recipirt sind. Dahin gehören z. B.: »Ventrifixura« für »Ventrofixatio«; »Vaginifixura« für »Vaginofixatio«; »Sterilitatio« für »Sterilisatio«; »Disinfectio« für »Desinfectio«; »Dermatoma« für »Dermoid(es)«; »Pelioperitonitis« für »Pelveoperitonitis«; »Proflexio« und »Proversio« für »Anteflexio« und »Anteversio«. Dazu kommen noch ein paar Vorschläge für Begriffe, für die es gebräuchliche lateinische Ausdrücke überhaupt noch nicht giebt, wie: »Resanguinatio« (Nachblutung); »Epitherapia« (Nachbehandlung); »Tyrosis« (Verkäsung). Endlich habe ich für »Molimina«, was »ungeheure Unternehmungen« heisst, das Wort »Tormina« vorgeschlagen; für das sprachlich unmögliche »Vaginismus«: »Elytrospasmus«; für »Incarceratio«: »Retentio«; und so noch einige andere.

Der Leser wird sich überzeugt haben, dass diese neuen Vorschläge nichts Unerhörtes oder Phantastisches bringen, und dass es in der That nur einer gemeinsamen Entschließung bedürfte, um solche *oder ähnliche* Verbesserungen einzuführen. Es kommt aber auch dabei gar nicht darauf an, sofort jeden anstößigen Ausdruck zu verdammen, sondern weit mehr darauf, die besseren und richtigeren *zur Benutzung* zu empfehlen.

Auch hinsichtlich der *anatomischen* Kunstausdrücke habe ich mir ja in dem zweiten Abschnitt meiner Schrift allerdings einige kritische Bemerkungen zu der von der anatomischen Gesellschaft durchgeführten Reform erlaubt, ich bin aber der Meinung, dass es Sache der anatomischen Gesellschaft ist, diese Kritik bei künftigem Ausbau der Reform einer Beachtung zu würdigen, während wir

Gynäkologen uns vorläufig am besten an die von den Anatomen wohl oder übel gewählten Kunstausdrücke halten und ihnen die Verantwortung dafür überlassen.

Thun wir dies, so bleibt in der That unsere augenblickliche Aufgabe eine solche, deren Durchführung keineswegs besondere Schwierigkeiten bietet, und ich kann nur nochmals dem dringenden Wunsche Ausdruck geben, dass die Deutsche Gynäkologische Gesellschaft eine Reform unserer Nomenklatur in diesem Sinne unternehmen und durchführen möge.

V. Über gynäkologische Massage in Beckenhochlagerung.

Von

Privatdocent Dr. **Oscar Beuttner** in Genf.

Seit Thure-Brandt die gynäkologische Massage gelehrt und geübt, hat man sich so zu sagen überall seiner speciellen Lagerung der Kranken bedient.

Ich für meine Person habe fast immer so massirt, dass ich mich zwischen die gespreizten Beine der auf dem Untersuchungstisch liegenden Pat. stellte, sei es, dass die Füße auf den Fußhaltern verblieben, sei es, dass erstere auf dem Tisch selbst sich aufstemmten.

In letzter Zeit hatte ich Gelegenheit, Frauen zu massiren, die einerseits nicht im Stande waren, die Bauchmuskeln gehörig zu entspannen, andererseits sehr fettreiche Bauchdecken besaßen und die in dritter Linie nach der Massage sich sehr ermüdet fühlten. Um diesen Unannehmlichkeiten zuvorzukommen, brachte ich die betreffenden Frauen in Beckenhochlagerung und war erstaunt, Folgendes zu konstatiren:

1) die schräge Bauchmuskulatur erschlaffte vorzüglich; weniger war dies mit den Musc. recti der Fall;

2) sanken die Därme dermaßen nach oben, nach dem Zwerchfell zu, dass man auch durch fettreiche Bauchdecken sehr gut massiren konnte;

3) fühlten sich die Frauen nach der Massage viel weniger ermüdet, da man nicht zuerst längere Zeit die über dem Beckeneingang liegenden Därme zu massiren, das heißt in einen Reizzustand zu versetzen hatte;

4) sank auch der Uterus mit den mehr oder weniger fixirten Adnexen nach oben und waren diese Organe somit der äußeren Hand besser zugänglich.

Auf Einzelheiten der erzielten Resultate, die ich bei vergleichenden Versuchen in den drei verschiedenen, oben kurz erwähnten Positionen, erzielt, will ich hier nicht eingehen, sondern will nur bemerken, dass mich die Pat. stets baten, doch nur in Beckenhochlagerung zu massiren, da diese Art der Massage viel weniger ermüde.

Aber nicht nur die Pat., nein, auch der Masseur ermüdet viel weniger leicht, da die aufrechte, etwas nach vornüber gebeugte Stellung keine so großen Anforderungen an seine Kräfte stellt wie die Thure-Brandt'sche Haltung.

Bei meinen vergleichenden Versuchen machte ich des Weiteren die Erfahrung, dass die Beckenhochlagerung auch für die gynäkologische Diagnose Besseres leistet, als die gewöhnliche Rückenlage; wesshalb sie aller Beachtung werth erscheint.

Bis jetzt ist die Beckenhochlagerung in Anwendung gezogen worden

1) bei Laparotomien,

2) bei der Blasen- (Ureteren-) Untersuchung.

Sie wird sich also des Weiteren anreihen

3) bei gynäkologischer Massage,

4) bei gynäkologischer Diagnose.

Als Massagetisch kann man das von Brandt angegebene »Plint« benutzen, nur thut man gut, dasselbe in der Weise zu modificiren, dass der, zwischen den Oberschenkeln gelegene Theil der schräg gestellten Platte entfernt werden kann, damit die Ellbogengegend nach Belieben gesenkt werden kann.

Ich hoffe nicht missverstanden zu werden: fern sei es von mir, das allein seligmachende Evangelium zu predigen.

Jede Lagerung hat ihre Vortheile und Nachtheile; die Beckenhochlagerung wird aber bezüglich der Massage und Diagnose die anderen Lagerungen ergänzen und vervollkommnen können; sie sei daher den Herren Kollegen bestens zur Beurtheilung anempfohlen.

VI. Noch einmal: Zur Wiederbelebung Neugeborener.

Von

Dr. **Oehlschlaeger** in Danzig.

In dem Jahrgang 1893 p. 718 dieser Zeitschrift veröffentlichte ich unter der Überschrift »zur Wiederbelebung Neugeborener« einen kleinen Aufsatz, in welchem ich darauf hinwies, dass Neugeborene bisweilen forcirte Inspirationsbewegungen machen, aber ohne jeden Erfolg, und dabei immer mehr blauroth werden. Es waren das gleichzeitig dieselben Fälle, in welchen man auch mit der größten Anstrengung beim Auflegen des Mundes auf den der Neugeborenen keine Luft in die Luftwege hineintreiben konnte. Es musste also ein unüberwindliches Hindernis für das Eindringen der Luft vorliegen. Und dieses ließ sich sofort beseitigen, wenn ich die Zunge des Neugeborenen mit der Kornzange anzog, ja bisweilen drang dann sofort von selbst die Luft in die freigemachten Luftwege, und die Athmung war hergestellt. Es konnte also nur die nach hinten gesunkene Zunge sein, welche den Eingang in die Luftwege verlegte,

dasselbe Hindernis, welches bei der Chloroformnarkose so häufig die Asphyxie herbeiführt. In schwereren Fällen von Asphyxie der Neugeborenen erwies es sich freilich als nothwendig, bei fortwährendem Anziehen der Zunge die künstliche Athmung durch Einblasen von Luft einzuleiten.

Dieses von mir in der Praxis vielfach erprobte Verfahren hat eigenthümliche Schicksale erlebt; ist es doch wiederholt mit den von Laborde im Jahre 1896 (s. diese Zeitschrift 1896 p. 255) empfohlenen »rhythmischen Zungentraktionen« zusammengeworfen und verwechselt worden. Und doch hat es nur das mit ihm gemein, dass bei beiden Verfahren die Luftwege frei gemacht werden, bei den meinigen in vollbewusster Absicht, bei dem Laborde'schen nur so nebenbei, verschleiert durch die mystischen »rhythmischen Zungentraktionen«. Ich habe die neu aufgetauchte Methode Laborde's wiederholt versucht, aber immer gefunden, dass das Wesentliche dabei die Zungentraktion, das »rhythmische« Moment reiner Ausputz ist. Dabei wird, als fehlender Theil meiner Methode, das gleichzeitige Einblasen von Luft in die Lunge unterlassen. Und so habe ich mich denn wiederholt überzeugen müssen, dass die rhythmischen Zungentraktionen für sich allein in vielen Fällen gar nichts nützten, sondern eine lebensrettende Wirkung erst zu Stande kam, wenn gleichzeitig mit dem stetigen Anziehen der Zunge auch rhythmisch Luft eingeblasen wurde.

Ich theilte zugleich in meinem oben erwähnten Aufsatz mit, dass man den Einwand gegen meine Methode des Hervorziehens der Zunge machen könne: es sei ja viel einfacher, mit dem in den Kehlkopf eingeführten Katheter direkt Luft in die Lungen einzublasen. Aber ich weiß, wie es selbst in Kliniken bisweilen vorgekommen ist, dass der Katheter statt in die Stimmritze in den Ösophagus eingeführt ist; und dann kann der Katheter doch immerhin, auch bei richtiger Einführung, leicht die zarten Schleimhäute der Neugeborenen verletzen. Ich habe mich übrigens dann später auch überzeugt, dass man das Anziehen der Zunge mittels der Kornzange sehr wohl ersetzen kann — ganz wie bei der Chloroformasphyxie — durch den bekannten Heiberg'schen Handgriff (Hervorziehen des ganzen Unterkiefers, den man vorn am Kinn und hinten an den beiden Winkeln fasst). Freilich ist das ein Handgriff, den die Hebamme nicht kennt, und den man selbst nicht gleichzeitig mit dem Einblasen von Luft vornehmen kann, ganz abgesehen von dem überhaupt dabei enstehendem Raummangel.

Berichte aus gynäkol. Gesellschaften u. Krankenhäusern.

1) Gesellschaft für Geburtshilfe und Gynäkologie zu Berlin.

Sitzung vom 9. April 1897.

Vorsitzender: Herr P. Ruge; Schriftführer: Herr Winter.

I. Demonstration von Präparaten.

Herr Gessner demonstrirt eine Kranke, die bei ihrer 1. Geburt schwere Verletzungen erlitten hat: es handelt sich um eine 33jährige Primipara mit einfach plattem Becken, dessen Conjugata vera auf wenig über 7 cm geschätzt wird. Die Geburt war nach über 2tägigem Kreißen seitens der Hebamme durch starken Zug am geborenen Kopf beendet worden. Die Wöchnerin fieberte hoch im Wochenbett, am Ende der 2. Woche trat unwillkürlicher Harnabfluss auf, in der 3. Woche wurde ein handtellergroßes, verjauchtes Gewebsstück durch leichten Zug aus den Genitalien entfernt. Nachdem die Kranke in der 4. Woche das Bett verlassen hatte, konnte sie das rechte Bein, in welchem unmittelbar nach der Entbindung starke, reißende Schmerzen aufgetreten waren, nicht gebrauchen.

Am rechten Unterschenkel bestehen jetzt 10 Wochen post part. die typischen Symptome einer Peroneuslähmung.

Der Befund an den Genitalien ergiebt, dass ein kompleter Dammriss entstanden war, der jedoch spontan geheilt ist, so dass Pat. vollkommene Kontinenz besitzt. An Stelle der Scheide findet sich nur ein kurzer, von narbigen Massen gebildeter Blindsack, in welchen eine für den Finger durchgängige Blasenfistel mündet. Der obere Theil der Cervix liegt in Narben eingebettet, der Cervicalkanal ist verschlossen.

Offenbar ist es durch den lange dauernden Druck des Kopfes zu einer Gangrän des oberen Theiles der Scheide und des unteren Theiles der Cervix gekommen.

Herr Burmeister demonstrirt:

1) Einen Uterus duplex supraseptus, den er durch Sektion einer 36 Stunden p. part. gestorbenen Puerpera erhalten hat. Links ist eine normal große Uterushöhle mit der Placentarstelle; rechts eine Nebenhöhle von 11 cm Länge, die von der ersten durch ein starkes, bis zum Os int. reichendes Septum getrennt ist. In derselben eine Decidua. — Schwangerschaft ohne Störungen. Geburt, Steißlage bei 21jähriger Ipara, dauerte 70 Stunden. Beendigung bei erweitertem Muttermund und hochstehendem Kontraktionsring durch Extraktion am herabgeholten Bein. Intra partum kein Fieber beobachtet, nur kleiner Puls und leicht benommenes Sensorium. In puerperio ebenfalls keine Temperatursteigerung; Benommenheit; zuletzt rasch zunehmende Auftreibung des Abdomens, Erbrechen fäkulenter Massen. — Sektion: Gasentwicklung in der freien Bauchhöhle; leichte peritoneale Gefäßinjektion; Uterusmuskulatur matsch, zeigt emphysematöses Knistern. Todesursache wohl Intoxikation durch Saprophyten.

2) Ein Kind, das nach Dekapitation entwickelt ist. Die Dekapitation musste 2 Stunden nach dem Blasensprung vorgenommen werden, da das abgestorbene Kind in eingekeilter Schulterlage mit Arm- und Nabelschnurvorfall sich befand, und der Kontraktionsring über Nabelhöhe gestiegen war. Mit dem Braun'schen Schlüsselhaken ist nur die Halswirbelsäule unter möglichster Schonung der Weichtheile zerbrochen, dann durch Zug am Arm der Rumpf entwickelt, und an den Weichtheilen des Halses der Kopf ins kleine Becken gezogen. Es ist dieses Verfahren schon einige Male von mir mit Erfolg eingeschlagen, und da man durch Zertrennung der Halswirbelsäule allein eine genügende Beweglichkeit der Frucht erzielt, um den bereits eingeleiteten Mechanismus der Selbstentwicklung zu vollenden, und man durch die Verbindung des Rumpfes mit dem Kopf eine geeignete Handhabe behält, um diesen ins kleine Becken hinabzuziehen, oder bei engem Becken auf den Beckeneingang zu fixiren, und man dadurch eventueller intra-

uteriner Manipulationen zur Entwicklung des Kopfes enthoben wird, scheint mir das Verfahren empfehlenswerth.

II. Diskussion zum Vortrag des Herrn Gebhard: »Über einen neuen Fall von maligner Choriongeschwulst«.

Herr Kossmann: M. H. Der Herr Vortr. hat uns selbst die syncytialen Veränderungen des Epithels in unzweifelhaften Drüsen und in einem epithelbekleideten Spaltraum des erkrankten Uterus gezeigt; auch in einem Cervixcarcinom, wo von Chorionbestandtheilen keine Spur vorhanden sein konnte, hat er sie nachgewiesen. Dennoch hat er nur die »Möglichkeit gewisser Beziehungen zwischen dem Syncytium des Neoplasmas und dem Uterusepithel« daraus zu folgern gewagt. Meines Erachtens ist die Identität dieser Gebilde über jeden Zweifel erhaben. Ist es auch schwierig, dies an späteren Schwangerschaftsstadien beim Menschen zu erweisen, so erkennt man es doch leicht bei Thieren in Präparaten aus dem Zeitpunkt, wo die Festsetzung des Eies an der Schleimhaut eben erst erfolgt ist.

Die individuell abgegrenzten Zellenmassen des Tumors führte der Herr Vortr. auf die Langhans'sche Zellschicht zurück, ohne dafür einen Beweis zu liefern. Ich muss die Annahme einer Abstammung eines Neoplasmas von dem Uterusepithel und der serösen Eihülle gleichzeitig für so fernliegend und jeder Analogie in der organischen Welt entbehrend erklären, dass ihr nur auf Grund unwiderleglichster Beweise Glauben geschenkt werden kann. Viel näher liegend ist jedenfalls die Annahme, dass neben dem syncytial umgewandelten auch das minder oder gar nicht modificirte Uterusepithel sich an der malignen Wucherung betheiligt und dass diese desshalb deutlich abgegrenzte Zellenmassen neben undeutlich abgegrenzten und neben echtem Syncytium aufweist. Die Verschiedenheit des Aussehens zwischen jenen und diesen kann nicht befremden, da die syncytiale Umwandlung des Epithels auch im gesunden Uterus die gleichen Veränderungen umfasst.

Ich bleibe also dabei, diese Neubildungen als Carcinome des Uterus anzusehen, in denen das Epithel die der Schwangerschaft eigenthümlichen Modifikationen bald in seiner Gesammtheit, bald nur zum Theil erlitten hat. Die Bezeichnung als Choriongeschwulst ist irreführend, da selbst nach des Herrn Vortr. Darstellung nur der unbedeutendste Bestandtheil des Chorions, die seröse Hülle, nach meiner Auffassung aber das Chorion sich überhaupt nicht an der Neubildung betheiligt.

Herr C. Ruge hebt das Einverständnis hervor, das über die epitheliale Natur des Syncytioma malignum unter den Herren Kossmann, Gebhard und ihm besteht, im Gegensatz zu den Anschauungen, die Stromabetheiligung annehmen, also ein Sarcoma deciduocellulare wollen. R. warnt davor, in voller Anerkennung der vorsichtigen Schlussfolgerungen Gebhard's, die in dem Gebhard'schen Fall gefundenen syncytialen Veränderungen an den Uterinepithelien als Beweis für die jedesmalige, regelmäßig bei Gravidität wiederkehrende syncytiale Umwandlung der Uterinepithelien anzusehen; — er kann desshalb nicht der Kossmann'schen Ansicht über die Umwandlung des uterinen Epithels in Syncytium und über die Herkunft des Zottenüberzuges (des Syncytiums der Zotten) aus dem umgewandelten Uterinepithel unbedingt beistimmen. R. glaubt entsprechend den Duval'schen Mittheilungen an der Serotina noch das erhaltene, allmählich freilich zu Grunde gehende Epithel an menschlichen Eiern gesehen zu haben. — Die in den Metastasen bei Syncytioma malignum vorkommenden Zotten sind nach ihm kein Beweis für bösartige Zottenstromawucherungen, — deren Möglichkeit ja offen gehalten werden muss — als vielmehr nur eine Folge embolischer Vorgänge. — Von dem in maligner Wucherung begriffenen epithelialen Überzug der auf embolischem Weg in die Metastasen gelangten, dieselben herstellenden Zotten geht die weitere Wucherung aus.

Herr Gottschalk sieht in dem vorgetragenen Falle einen neuen Beleg für die von ihm begründete Lehre, wonach von Bestandtheilen placentarer Chorion-

zotten, und zwar unter Betheiligung sicherlich fötaler Elemente, äußerst bösartige Neubildungen ausgehen können. Eben so werde durch den Fall die Richtigkeit dessen bestätigt, was G. seiner Zeit in der Diskussion bezüglich der Verschiedenartigkeit des Strukturbildes der placentarvillösen Neubildungen je nach ihrer Ausgangsstätte — ob von der äußeren Hülle oder von der ganzen Zotte als einer geschlossenen Einheit — hier ausgeführt habe. Damals konnte G., gestützt auf seine Untersuchungen des Falles Tannen, darthun, dass dort, wo die Neubildung sich aus Abkömmlingen des Syncytiums und der Zellschicht aufbaue, sie ein durchaus atypisches Strukturbild von durchaus irregulärem Bau zeige, wie dies auch an dem Falle des Herrn Vortr. deutlich hervortrat. Dem gegenüber habe G. auf das reguläre, durchaus typische Strukturbild seines ersten, mit dem Namen »Sarkom der Chorionzotten« belegten Falles, der den Ausgangspunkt für diese ganze Geschwulstgruppe gebildet, hingewiesen, wo immer wieder eine typische, in sich geschlossene, zottige Formation die Geschwulsteinheit ausmachte. 3 Fälle der letzteren Art seien inzwischen bekannt goworden, in denen sich innerhalb dieser zottigen Formationen sogar noch unzweideutiges Zottenstroma habe erkennen lassen, wie denn auch die Autoren dieser Fälle konform mit G. ihre Geschwülste zwar als Mischgeschwülste aufgefasst, aber der Sarkomgruppe einverleibt wissen wollen.

Aus diesen Beobachtungen erhelle daher der Ursprung dieser speciellen, von G. beschriebenen Unterart der placentarvillösen Geschwülste aus der Zotte als einem geschlossenen Ganzen.

Der fundamentale Unterschied — auf der einen Seite atypische, auf der anderen typische Strukturbilder der Neoplasmen — dürfe nicht übersehen werden. Da der Fall von Franqué zu der letzteren Gruppe gehöre, der Fall Gebhard zur ersteren, könnten beide Fälle nicht als ganz gleichartig hingestellt werden. Eben so könne man die uneingeschränkte Definition, dass alle placentarvillösen Neoplasmen, wie im Falle des Herrn Gebhard, vom Syncytium plus Zellschicht abstammen, auf Grund des vorliegenden Materials nicht acceptiren, vielmehr ließe sich an der Richtigkeit des von G. seiner Zeit aufgestellten Satzes, wonach diese Tumoren sowohl von dem Syncytium allein, als vom Syncytium plus Zellschicht, als auch von der ganzen Zotte als einer geschlossenen Einheit ausgehen und je nachdem verschiedenartige Strukturbilder darbieten können, jetzt nicht mehr zweifeln.

Die intraparietale Lage derartiger Tumoren sei verständlich, wenn man mit G. einen Excess des Tiefenwachsthums placentarvillöser Elemente als eine wahrscheinliche Vorbedingung für deren Entartung voraussetze.

Die Deutung des Ursprungs des Syncytiums, ob matern, ob fötal, sei schwierig, darin stimme G. mit Herrn C. Ruge überein. Eine neuerliche Beobachtung von Hofmeister ließe sich für den fötalen Ursprung verwerthen. Auch gebe G. zu bedenken, dass er schon vor 8 Jahren gezeigt, wie von dem syncytialen Überzug der Placentarzotten bei der normalen Entwicklung der Placenta schmale bandartige Ausläufer ausgehen können, sowohl auf die Oberfläche der Decidua basalis, hier ein Deckepithel vortäuschend, als auch in präformirte Hohlräume der Haftstelle, sich deren Wandung so innig anschmiegend, dass sie leicht für wahre Endothelbeläge irrthümlich gehalten werden können.

Herr C. Ruge ersucht Herrn Gottschalk, da von demselben von nachgewiesener Zottenveränderung, von der Veränderung der Zotte als geschlossener Einheit gesprochen wurde, um eine unumwundene Erklärung, ob er noch sarkomatöse Veränderung des Zottenstromas annimmt, ob nicht. — In Betreff der höchst interessanten und äußerst wichtigen Untersuchungsresultate Schauta's, wie Neumann's über die klinische Bedeutung der Blasenmole ist Herr R. noch nicht in der Lage', sich ganz anzuschließen; er hat so oft große, den syncytialen Abkömmlingen ähnliche Zellen im Stroma der myxomatös degenerirten Zotten gesehen, dass er sich trotz vollster Anerkennung der erwähnten Arbeiten weitere Prüfungen vorbehält, ob auf Grund eines derartigen mikroskopischen Befundes die Indikation der Totalexstirpation allein gestellt werden kann.

Herr Gottschalk verweist zur Beantwortung der von Herrn C. Ruge gestellten Frage auf seine im 51. Band des Archivs für Gynäkologie befindlichen Darlegungen, die er auch heute noch vollauf aufrecht halte. Als ein Sarkom im strengen Sinn einer sarkomatösen Entartung habe er die mit dem Namen »Sarkom der Chorionzotten« belegte Geschwulstart nicht beschrieben, vielmehr von vorn herein die vorwiegend epitheliale Natur der Primärgeschwulst, die rein epitheliale der Metastasen betont. Der Sarkomgruppe habe er die Geschwulst mehr aus Verlegenheit eingereiht, weil ihm ja nur die Wahl zwischen Carcinom und Sarkom möglich war und das morphologische wie biologische Verhalten der Neubildung nicht zuließen, sie ein Carcinom zu nennen. Dagegen sprechen die Betheiligung mesodermaler Zellen an dem Aufbau der Primärgeschwulst, die Zusammensetzung der Neubildung aus typischen, d. h. genau die Form der Placentarzotten wiederspiegelnden, zottigen Formationen und zwar sowohl in Primärgeschwulst wie Metastasen, endlich die ausschließliche Verbreitung auf dem Weg der Blutbahnen.

Herr Kossmann: M. H. Wenn Herr Gottschalk betont, wie schwierig es sei, beim Menschen die Frage nach der Herkunft des Syncytiums zu entscheiden, so gebe ich ihm Recht; bei Thieren, die man genau zur Zeit der Anheftung des Eies tödten kann, ist diese Schwierigkeit nicht vorhanden.

Wenn Herr Ruge der vergleichenden Anatomie die Aufgabe stellt, die Verschiedenheiten zwischen den Lebewesen festzustellen, so hat sie dieser Aufgabe genügt, indem sie bei den Säugethieren sehr ungleich weitgehende Modifikationen des Uterusepithels nachgewiesen hat. Niemals aber hat sie gelehrt, dass innerhalb verwandter Thierklassen die gleichen Gewebsschichten auf principiell verschiedene Weise entstehen, wie nach der hier verfochtenen Meinung das Syncytium bei einem Säugethier aus der serösen Hülle des Eies, bei dem anderen aus dem Uterusepithel entstehen soll. So etwas darf man nicht glauben, so lange die Beweise nicht ganz unzweifelhafte sind.

Was die Metastasen anbetrifft, nach denen Herr Ruge mich fragt, so habe ich nur von einem Falle gut erhaltene Lungenmetastasen untersuchen können. In diesen fand sich nur Syncytium, weder abgegrenzte Zellen noch gar Zottenstroma.

Was die sarkomatöse Natur solcher Tumoren anbetrifft, so halte ich den ersten von Sänger beschriebenen Fall, den ich Dank der Güte des Herrn Kollegen mir ansehen konnte, für ein Sarkom. Es kann nicht befremden, dass gelegentlich auch ein solches in einem schwangeren Uterus vorkommt. Die anderen Fälle waren Carcinome; auch die von Herrn Gottschalk beschriebenen halte ich nach den Abbildungen für unzweifelhafte Carcinome.

Herr Gebhard (Schlusswort) präcisirt seinen Standpunkt nochmals wie folgt. Obwohl in seinen Präparaten die Umwandlung von Drüsenepithel in syncytiale Massen nachweisbar ist, so wagt G. doch nicht, den allgemeinen Schluss zu ziehen, dass das Syncytium nichts Anderes ist als mütterliches Epithel.

Die zelligen Tumorbestandtheile hält Vortr. desshalb für Abkömmmlinge der sog. Langhans'schen Zellen, weil die Ähnlichkeit derselben mit den letzteren eine ganz frappante ist.

Die von C. Ruge an ihn gerichtete Frage, ob er den Tumor zu den epithelialen rechne, bejaht Vortr.

Der Name Choriongeschwulst ist nur in Ermangelung eines besseren gebraucht worden. Wir können noch nicht einen Namen erfinden, bevor wir über das Wesen der Geschwulst völlig im Klaren sind.

Die Ansicht des Herrn Gottschalk, in dem von v. Franqué beschriebenen Tumor sei Zottenstroma gefunden worden, erklärt Vortr. für eine irrige.

Herr Gottschalk (zur thatsächlichen Berichtigung) bemerkt, dass v. Franqué ausdrücklich angebe, noch Stroma in den zottigen Geschwulstformationen gefunden zu haben.

Geburtshilfliches.

2) **Weichardt** (Altenburg). 1331 Geburten in der Hebammenpraxis ohne Wöchnerinnentodesfall.

(Monatsschrift für Geburtshilfe und Gynäkologie Bd. III. Hft. 6.)

W. bezieht dies schöne Resultat, das trotz 127 operativer Eingriffe erreicht wurde, auf die strenge Durchführung seiner Karbolantisepsis und das Verbot, Karbolvaselin anders als in Zinntuben mitzuführen. Der Bezirk hat 35 Hebammen. Gleichzeitig war thunlichste Beschränkung der inneren Untersuchung angeordnet(!). Die Sterblichkeit, vor Einführung dieses Systems, betrug 1889/92:5‰.

Roesing (Hamburg).

---

3) **F. Ahlfeld** (Marburg). Die Bedeutung der äußeren Untersuchung der Gebärenden gegenüber der inneren.

(Deutsche med. Wochenschrift 1896. No. 44.)

A. ist der Ansicht, dass eine Zurückdrängung der inneren Untersuchung intra partum, für welche jetzt vielfach agitirt wird, für die Geburtshilfe die schädlichsten Folgen haben würde. Die äußere Untersuchung leistet nach seinem Dafürhalten keineswegs das Gewünschte, weil sie intra partum schwer auszuführen und daher nur von wenigen, sehr geübten Ärzten mit einigem Erfolg verwendet werden kann. Er stützt sich auf die Erfahrungen, welche er diesbezüglich in seiner Klinik mit Studenten, Hebammenschülerinnen, Assistenten und Hebammen gemacht hat. Ferner wirft er der äußeren Untersuchung vor, dass sie nur einen kleinen Theil der für Mutter oder Kind verhängnisvollen Geburtsanomalien erkennen lasse. Die von Müllerheim für die Untersuchung per vaginam aufgestellten Indikationen hält er für viel zu eng gefasst, was er durch Wiedergabe einiger Geburtsgeschichten zu begründen sucht. Im Gegensatz zu den Gegnern der inneren Untersuchung stellt er den Satz auf: der gewissenhafte Arzt muss eine innere Untersuchung vornehmen.

Schließlich möchte A. der äußeren Untersuchung, wenn sie gründlich ausgeführt wird, sogar schädigende Wirkungen im Geburtsvorgang nicht ganz absprechen. Er rechnet hierher Hervorrufen atypischer Wehen, Anregung der Bauchpresse zu ungeeigneter Zeit, Störungen im ersten Stadium der Placentalösung, Quetschungen des unteren Uterinsegments, Lage- und Haltungsveränderungen der Frucht.

Auf Grund dieser Erwägungen bezeichnet er als erstrebenswerthes Ziel nicht Zurückdrängen der inneren, sondern Vervollkommnung der äußeren und inneren Untersuchungsmethoden und Verwendung beider zum Nutzen der gebärenden Frau.

Graefe (Halle a/S.).

---

4) **W. Williams** (Baltimore). Die Häufigkeit des verengten Beckens in Baltimore.

(Johns Hopkins Hospital Bulletin 1896. August.)

Seit Eröffnung der geburtshilflichen Poliklinik an der Universität zu Baltimore hat W. stets die Beckenmaße sorgfältig aufnehmen lassen. Unter 100 so gemessenen Becken fand er: 4 rachitische flache, 4 einfache flache, 5 allgemein verengte, 1 durch Hüftgelenksentzündung schiefes, 1 quer verengtes Becken. Dabei ist zu erwähnen, dass nur Becken mit Conj. vera unter 9 cm als verengt angesehen wurden; von dieser Regel wurde nur 2mal abgewichen, da bei einer Conj. vera von 9,75 und 9,5 cm Geburtsstörungen auftraten. Was die Nationalität betrifft, so befanden sich unter diesen 15 Frauen mit Beckenverengerung 7 Negerinnen und 4 Eingeborene, 4 Eingewanderte, so dass die allgemeine Annahme, dass die Eingeborenen verhältnismäßig sehr selten enge Becken haben sollen, nicht bestätigt werden kann. 2 Frauen sind noch nicht entbunden, bei ihren früheren Entbindungen war aber Kunsthilfe nöthig gewesen. Von den 13 übrig bleibenden Frauen wurden 7 ohne Kunsthilfe entbunden, unter den 6 anderen wurden 4 durch hohe Zange, 1 durch Kraniotomie am abgestorbenen Kind, 1 durch schwierige Extraktion am Steiß entbunden und 2 der spontan Entbundenen verdankten dies auch nur dem spontanen Abort im 6. und 8. Monat.

Aus diesen Thatsachen ergiebt sich nicht nur die Wichtigkeit der Beckenmessung, sondern auch das verhältnismäßig weit häufigere Vorkommen einer Beckenverengerung, als man gewöhnlich annimmt.

Lühe (Königsberg i/Pr.).

---

5) **A. Dührssen** (Berlin). Über chirurgische Fortschritte in der Geburtshilfe.

(Deutsche med. Wochenschrift 1896. No. 45.)

Als chirurgische Fortschritte in der Geburtshilfe bezeichnet Verf. die Abortbehandlung durch Entleerung des Uterus, sei es mit der Curette, sei es mit dem Finger, so wie die feste Tamponade des Uterus mit Jodoformgaze, der Scheide mit Watte, ferner die operative Therapie der Tubarschwangerschaft. Handelt es sich bei der letzteren um hochgradig anämische Pat., so räth D. entweder vor der Operation eine subkutane Infusion von physiologischer Kochsalzlösung zu machen, oder an Stelle der ventralen die vaginale Laparotomie auszuführen.

Dass jeder Ovarialtumor in der Gravidität sofort zu exstirpiren ist, ist bekannt. Anders verhält es sich mit Myomen. Nach der letzten Arbeit Hofmeier's ist hier ein konservativerer Standpunkt am Platz. Im Allgemeinen zu entscheiden ist diese Frage nicht; es muss jeder einzelne Fall besonders beurtheilt werden. Dagegen plaidirt D. dafür, jedes operable Uteruscarcinom in der Schwangerschaft sofort zu exstirpiren und zwar in der Weise, dass man zunächst durch den vaginalen Kaiserschnitt ein lebendes Kind entwickelt und dann sofort hinterher den Uterus per vaginam exstirpirt.

Im Weiteren kommt Verf. auf die Erfolge der Kastration bei Osteomalakie zu sprechen. Er erwähnt dabei eines Falles, in welchem der incarcerirte, retroflektirte Uterus wegen der hochgradigen Verengerung des osteomalakischen Beckens sich nicht reponiren ließ. Olshausen exstirpirte ihn desswegen per vaginam.

Von den chirurgischen Maßnahmen unter der Geburt wird zunächst der klassische Kaiserschnitt besprochen, dann 2 Konkurrenzoperationen desselben, die Symphyseotomie und der von D. selbst empfohlene vaginale Kaiserschnitt.

Bezüglich der Resultate der operativen Behandlung der Uterusruptur hofft Verf., dass sie sich gleichfalls durch die vaginale Exstirpation der Gebärmutter bessern werden. Zur Beseitigung der für Mutter und Kind aus der mangelhaften Erweiterung des Muttermundes und Rigidität des Beckenbodens erwachsenden Gefahren empfiehlt er ausgiebige Incisionen des Muttermundes bezw. der Scheide und des Dammes. Interessant ist die Angabe, dass sich in der Berliner Idiotenanstalt allein 27 Fälle fanden, wo entschieden die Idiotie auf eine abnorm lange Dauer der Geburt oder eine schwere operative Entbindung zurückzuführen war.

Bei der Behandlung lebensgefährlicher Blutungen während der Geburt sieht D. in der Uterustamponade ein fast sicheres und ungefährliches Mittel, giebt aber jetzt doch zu, dass auch sie in einzelnen, schwersten Fällen im Stich lassen kann. Er selbst hat einmal aus diesem Grund den Uterus total exstirpirt.

Bezüglich der Behandlung des Wochenbettes erwähnt Verf. zunächst die prophylaktische Porro-Operation bei Beckenenge und zersetztem Uterusinhalt, die vaginale oder ventrale Uterusexstirpation bei Sepsis, Saprämie und Pyämie. Parametritische Exsudate sollen frühzeitig, schon von der 2. Woche an, incidirt werden. Bei Endometritis putrida ist D. für das Curettement, verwirft dasselbe aber bei Endometritis septica, da bei dieser durch den Eingriff der schützende Granulationswall zerstört und so den Streptokokken das Eindringen in die geöffneten Lymphbahnen ermöglicht wird. D. schließt mit dem Wunsch, dass bald ein Serum hergestellt wird, welches die Sepsis ohne operativen Eingriff mit Sicherheit heilt.

Graefe (Halle a/S.).

---

6) **Stearns** (New York). Fall von Kaiserschnitt post mortem, Entwicklung eines lebenden Kindes.

(Med. record 1896. August 15.)

Schwangere Frau litt an Lungen- und Kehlkopftuberkulose; die im 9. Monat vorgeschlagene Einleitung der künstlichen Frühgeburt wurde nicht gestattet und es wurde daher Alles vorbereitet, um sogleich nach dem Tode den Kaiserschnitt vorzunehmen. Der Tod erfolgte etwas vor der normalen Beendigung der Schwangerschaft, es hatten sich auch Wehen eingestellt. Etwa 5 Minuten nach dem Absterben der Mutter war das weibliche Kind entwickelt, zunächst tief cyanotisch, dann aber, nach 1—2 Minuten, trat Reaktion auf die gewöhnlich angewendeten Reize ein. Das fötale Herz hatte etwa 2 Minuten nach dem Tod der Mutter noch vollkommen regelmäßig geschlagen, später aber konnte absolut kein Ton

mehr wahrgenommen werden. **Das Kind wog bei der Geburt nur $4^1/_2$ Pfund, nahm** aber bald zu. **Lähe** (Königsberg i/Pr.).

7) **Adenot** (Lyon). Zwei Kaiserschnitte.

(Lyon méd. 1895. November 3.)

1) 37 Jahre, Osteomalakie in der 7. Gravidität; klassischer Kaiserschnitt bei voller Geburt. — Eierstöcke nicht entfernt! Kind 7 Pfund.

2) 36 Jahre, rachitisch; $6^1/_2$—7 C. v. 1. Geburt mit Cephalotripsie, die 2. Gravidität durch spontanen Abort beendet, wünscht lebendes Kind. Klassischer Kaiserschnitt. Kind 2700 g. Beide Mütter und Kinder am Leben erhalten.

Zeiss (Erfurt).

8) **Strebel.** Ein Beitrag zur Lösung der Kaiserschnittfrage.

(Archiv für Gynäkologie Bd. LII.)

Wie in anderen Instituten, so sind auch in der Züricher Frauenklinik die Resultate beim Kaiserschnitt viel günstiger geworden als früher. S. veröffentlicht aus den letzten 5 Jahren 10 Fälle von Sectio caesarea, die von Wyder operirt wurden. Es handelt sich in 3 Fällen um Zwerginnen, nämlich um 1 hochgradig allgemein verengtes rachitisches Zwergbecken, 1 allgemein verengtes Becken bei zwerghafter Person und 1 plattrachitisches Zwergbecken. Es schließen sich an 1 plattes rachitisches, 2 platte nicht rachitische, 1 allgemein verengtes, 1 coxalgisch schräg verengtes, 1 Becken mit Echondrom und 1 Fall von hochgradiger Verengerung des Geburtskanals durch Carcinoma vaginae. 4mal wurde die Porro'sche Operation, 6mal die Sectio caesarea conservativa ausgeführt. Unter Einbeziehung zweier vor der angegebenen Zeit operirten Fälle stellt sich die Mortalität der Mütter auf 8,3%. Nach diesen Resultaten ist der Standpunkt der Klinik folgender: Bei relativer Indikation ist die Sectio caesarea — aber nur in der Klinik — ganz wesentlich auszudehnen auf Kosten der Perforation am lebenden Kinde. Die letztere ist nur ausnahmsweise am lebenden Kinde auszuführen. Die Sectio caesarea ist auch zu bevorzugen gegenüber der Symphyseotomie. Aufrecht erhalten bleibt die Berechtigung zur rechtzeitigen Einleitung der künstlichen Frühgeburt. Wendung mit Extraktion und Anwendung der hohen Zange sind Eingriffe, die bei relativer Indikation gegenüber dem Kaiserschnitt bei Beckenenge 1. Grades in Frage kommen können, jedoch um so seltener, je besser die Resultate der Sectio caesarea sich gestalten. **Courant** (Breslau).

9) **Schirnow.** Zur Kasuistik des Kaiserschnittes bei engem Becken.

(Wratsch 1896. No. 36.)

Verf. berichtet über den 7. Fall von Kaiserschnitt in der Klinik des Prof. Lebedew bei relativer Indikation. Die Kranke ist 34 Jahre alt, VIIpara. Die ersten 2 Geburten verliefen natürlich, aber mühsam, die letzten 4 Geburten mussten unter Perforation beendigt werden. Die Kranke trat am 25. Oktober 1895 ein. Den Zeitpunkt, wo die Schmerzen anfingen, konnte sie nicht bestimmen. Dimensionen des Beckens: D. sp. = 25,5, D. cr. = 26,5, Conj. ext. = 17,5, Conj. diag. = 9, D. troch. = 29 cm. Das Fruchtwasser ging um 11 Uhr Morgens, 16. November 1895, ab. Bei der Untersuchung um 4 Uhr desselben Tages wurde konstatirt: der Gebärmuttermund ist $1^1/_2$ Finger weit geöffnet, die Nabelschnur ist herausgefallen und pulsirt. Die Frucht ist beinahe in der Querlage, deren Herztöne deutlich erkennbar. Die Geburtswehen sind genügend heftig. Um 5 Uhr 20 Minuten Nachmittags Kaiserschnitt. Die Ausführung der Operation geschah wie gewöhnlich. Auf die Tub. Fallop. ist je eine Ligatur nach Lebedew's Methode angelegt, welche Lebeden als Sterilisatio artificialis bezeichnet. Die Frucht war lebendig; deren Gewicht 4450 g. Kopfdimensionen: Umfang 36, D. rect. 13, D. obl. magn. 14, D. obl. min. 11, D. transv. m. $10^1/_2$, D. tr. m. 8 cm. Postoperationsverlauf normal.

Am Schlusse analysirt Verf. die Gründe, welche im gegebenen Falle die Operation indicirten. Als solche sind zu nennen: 1) Verkürzung der Conj. vera bis 7,5 cm, 2) der Umstand, dass die vorangehenden 4 Geburten die Perforation er-

heischten und 3) der Wunsch der Mutter, ein lebendiges Kind zu gebären. Verf. ist der Ansicht, dass man die Indikationen zur Ausführung des Kaiserschnittes erweitern muss. Der Sterblichkeitsprocentsatz ist bedeutend herabgesetzt worden. Nach Leopold ist derselbe gleich 4,5%. Nowitzky erhielt bei 16 Fällen das Sterblichkeitsprocent = 0, Schauta dasselbe bei 15 Fällen, Sänger bei 7 und Lebedew ebenfalls bei 7 Fällen. Bei Kraniotomie schwankt der Procentsatz zwischen 2,8—21,8. Obgleich es bei der Symphyseotomie gelungen ist, den Sterblichkeitsprocentsatz bis 1,7% herabzusetzen, so ist doch wegen anderer Nachtheile dieser Methode in manchen Fällen der Kaiserschnitt vorzuziehen.

W. Dukelsky (Kiew).

10) **Baer** (Philadelphia). Supravaginale Hysterektomie wegen Unmöglichkeit der Geburt mit intraperitonealer Behandlung des Stumpfes. I. Technik der Operation.

(Amer. journ. of the med. sciences 1896. Mai.)

11) **Davis** (Philadelphia). Supravaginale Hysterektomie wegen Unmöglichkeit der Geburt mit intraperitonealer Behandlung des Stumpfes. II. Wahl der Operation.

(Ibid.)

B. hat 2, D. 3 Operationen ausgeführt, alle, bis auf 1, wegen Beckenenge die von Ersterem unter anderer Indikation unternommene Hysterektomie wurde in Folge von Verengerung des Geburtskanals durch ein Uterusfibroid nothwendig. Der andere Fall B.'s ist dadurch bemerkenswerth, dass $1^1/_2$ Jahre vor der jetzigen Operation der klassische Kaiserschnitt gemacht worden war, dass aber die verheirathete Frau, welche schon vorher 5mal von todten Kindern mit der Zange entbunden worden war, nunmehr von den Gefahren weiterer Schwangerschaften befreit zu sein wünschte. Sie hatte ein plattes Becken und alle Kinder wogen über 12 Pfund. Ihre Beckenmaße waren folgende: Abstand der Spin. sup. ant. 28, der Cristae 30, der Trochanteren 29,5, die Conjugata externa 19,5 cm. Beide Kinder, sowohl das durch den klassischen Kaiserschnitt, als das durch die jetzige Hysterektomie entwickelte, blieben leben.

D. operirte jedes Mal wegen Beckenenge, und zwar waren es 2mal unverheirathete Mädchen. Die 3. Frau hatte schon 1mal ein todtes Kind geboren, jetzt kam sie im 9. Monat zur Behandlung, und es wurde zunächst, aber erfolglos, versucht, die Frühgeburt einzuleiten. Auch hier wurde stets die Hysterektomie wegen der Gefahren erneuter Schwangerschaften vorgezogen. Alle 3 Operirte blieben mit ihren Kindern erhalten. Die Conj. externa war in allen 3 Fällen 17 cm lang.

Im Übrigen bieten die beiden Aufsätze nichts Besonderes.

Lühe (Königsberg i/Pr.).

12) **Cutts** (Minneapolis). Fall von Porro's Kaiserschnitt bei Ankylose des Hüftgelenks und Beckenverengerung.

(Northwestern lancet 1896. Mai 1.)

29 Jahre alte Ipara hatte nach eitriger Coxitis im 6. Lebensjahre ein Hüftgelenk in stark gebeugter und adducirter Stellung zurückbehalten, dann war durch eine Osteotomie eine bessere Stellung des Beines erzielt worden, aber natürlich bestand die Hüftgelenksankylose fort. Zunächst wurden alle Eingriffe, ja sogar die Untersuchung verweigert, erst nach 2tägiger fruchtloser Geburtsarbeit konnte festgestellt werden, dass neben der Ankylose noch eine so erhebliche Verengerung des Beckens bestand, dass die Geburt per vias naturales unmöglich war. Da schon Fieber und puerperale Sepsis bestand, wurde der Porro'sche Kaiserschnitt gewählt und ohne besondere Schwierigkeiten ausgeführt; es wurde ein lebendes Kind entwickelt. Die schon zu sehr erschöpfte Frau starb 36 Stunden nach der Operation.

Es wurden folgende Beckenmaße festgestellt: Abstand der Spin. ant. sup. 9 Zoll, der Cristae $9^1/_2$ Zoll, der Trochanteren $11^1/_2$ Zoll, Conjugata ext. $6^1/_2$ Zoll,

rechter schiefer Durchmesser 7½ Zoll, linker 8¼ Zoll, Conjugata diagonalis 3¾, Conjugata vera 2¼ Zoll. Außerdem bestand noch erhebliche Lordosis, welche den Beckenraum noch weiter verengte. Der Kindskopf hatte ziemlich große Durchmesser.

Lühe (Königsberg i/Pr.).

13) **L. M. Bossi** (Genua). Über künstliche Erweiterung des Collum uteri.

(Obstétrique 1896. No. 4.)

Verf. glaubt durch Konstruktion eines besonderen Instrumentes zur Erweiterung des Collum uteri eine Lücke in der geburtshilflichen Praxis ausfüllen zu müssen, welche bis dahin bestand. Mit Hilfe dieses Instrumentes, welches von B. zuerst im Jahre 1890 auf dem internationalen Berliner Kongress gezeigt wurde, macht Verf. es möglich, auch wenn andere Methoden bereits ohne Erfolg angewandt worden sind, in kurzer Zeit und ohne jede Gefahr das Collum uteri genügend zu dilatiren, um die Geburt beendigen zu können auch am Ende der Schwangerschaft.

Das Instrument kann mit sicherem Erfolg angewandt werden, auch wenn das Collum noch nicht verkürzt und noch geschlossen ist, wie gewöhnlich bei Primiparen; es gewährt dem Operateur die Garantie, in einer mehr oder minder kurzen Zeit, je nach der Schwere des Falles, eine genügende Dilatation zu erlangen; in sehr schweren Fällen schon in 15—20 Minuten; auch regt es in mächtiger Weise die Wehen an. Es sind dies die Erfordernisse, denen Verf. durch seine Methode genügt zu haben glaubt. In einem Zeitraum von 5 Jahren hat B. theils in seiner persönlichen, theils in der Praxis seiner Kollegen eine Statistik von 112 nach seiner Methode behandelten Fällen zusammengestellt; die Sterblichkeit der Mütter war gleich Null; nur 6 Kinder starben während des Eingriffes.

Wenn auch die verschiedenen, schon bekannten Methoden zur Einleitung der künstlichen Frühgeburt a priori der seinigen vorzuziehen, da verschiedene weniger eingreifend seien, so würden sie doch in nützlicher und vortheilhafter Weise durch die mechanische Dilatation ersetzt werden können, wenn man sich einem Falle gegenüber befinde, in welchem der Uterus eine besondere Resistenz darböte den bereits mehrere Tage hindurch vergeblich angewandten Mitteln. Verf. will eben ein Mittel angeben, um künstlich die Geburt einzuleiten and eine Entbindung forcirt beendigen in kurzer Zeit, je nach der Schwere des Falles.

Odenthal (Hannover).

14) **J. F. Selhorst.** Rechtzeitige Geburt bei ventrofixirtem Uterus.

(Med. Weekbl. v. Noord- en Zuid-Nederland 3. Jaarg. No. 42.)

Pat., 35 Jahre, 10 Jahre steril verheirathet. — Im April 1895 Ventrofixation des Uterus wegen fixirter Retroflexio mit schmerzhafter Menstruation. — Mai 1896 Gravidität im 5. Monat, Portio vaginalis hochstehend, stark nach hinten. 20. September Weheneintritt, 21. wurde ärztliche Hilfe von der Hebamme gesucht, Portio hoch, nach hinten, bei jeder Wehe stärker nach hinten gepresst. 22. September Morgens vollkommene Erweiterung des Muttermundes, Steiß tief eingetreten; Wehen lassen jetzt nach, Frau immer mehr erschöpft, so dass die Extraktion vorgenommen wurde. Kind nicht asphyktisch. Puerperium ungestört. Bei späterer Untersuchung zeigte sich, dass die Fixation von der Geburt nicht gelitten hatte Die Fixationsnähte wurden durch die vordere Fläche des Uterus und durch den Fundus gelegt.

Semmelink (Leiden).

15) **C. Meyer** (Zürich). Beitrag zur operativen Eröffnung des Muttermundes unter der Geburt.

(Korrespondenzblatt für schweizer Ärzte 1896. No. 9.)

M. hat 7mal die Dührssen'schen Incisionen ausgeführt und zwar 2mal im Interesse des Kindes und 5mal im Interesse der Mutter. Dabei konnte M. folgende Beobachtungen machen:

Es wurden alle Kinder lebend geboren; alle Frauen machten ein gutes Wochenbett durch; nur in 1 Falle trat leichte Temperatursteigerung auf. Nennenswerthe

Blutungen, welche wegen der Incisionen auftraten, waren nicht zu konstatiren. Auch späterhin konnten von den Incisionen keine üblen Folgen konstatirt werden. Der Muttermund war bei Vornahme der Incisionen 1mal ca. 2frankenstückgroß, 1mal nur für 1 Finger durchgängig. Trotz guter Resultate kommt Verf. doch zu folgendem Schluss: Es setzt die Methode schon wegen einer allfälligen Blutung die Beherrschung der geburtshilflichen Technik, so wie genaue Kenntnis der aseptischen Maßnahmen voraus, und würde es sich sicher bald rächen, wenn das Verfahren eine weitere Verbreitung in dem Sinne finden sollte, dass ohne strikte Indikation, nur um eine sich etwas lange hinziehende Eröffnungsperiode abzukürzen, zu den tiefen Cervixincisionen gegriffen würde. **Walthard** (Bern).

16) **H. Meyer** (Zürich). Einiges über intra-uterine Kindsbewegungen.

(Korrespondenzblatt für schweizer Ärzte 1896. p. 697.)

M. macht zunächst auf die von Nägele beschriebenen, frühzeitig in der Schwangerschaft hörbaren Bewegungen des Kindes aufmerksam. Man hört dieselben schon vom 4. Monat der Gravidität an. Ihre Stärke ist verschieden und sind dieselben mit dem Schnellen einer schlaffen Sehne vergleichbar. Da diese Bewegungen nicht allzeit vorkommen, so ist gelegentlich eine zweite Untersuchung nothwendig. Unter Umständen muss zunächst der Fötus durch Kneten des Uterus zu Bewegungen veranlasst werden. M. hält das Zeichen für so sicher, dass bei einer zweiten Untersuchung mit negativem Resultat die Diagnose auf Tod der Frucht gestellt werden darf. — Außerdem hat M. 2 Fälle von intra-uterinem Singultus beobachtet. Diese wenig beschriebene intra-uterine Kindsbewegung charakterisirt sich durch ein minutenlang dauerndes Pochen oder Picken, das sich 1—2mal täglich wiederholt und bei dem sich in ungefähr gleichen Intervallen 15—20 Stöße auf die Minute vertheilen. **Walthard** (Bern).

17) **E. Welti** (Paris). Zur Behandlung der Placenta praevia.

(Korrespondenzblatt für schweizer Ärzte 1896. p. 497.)

W. bespricht zunächst an der Hand der Litteratur die Folgen, welche im Verlauf einer Geburt durch Placenta praevia bedingt werden können. Abgesehen von den Blutungen macht W. aufmerksam auf die Lageanomalien; mangelhaftes Eintreten und Abweichen des Kopfes; Vorfall der Nabelschnur oder kleiner Theile; vorzeitiger Blasensprung; Abort und Frühgeburt. Die Kombination einer der erwähnten Erscheinungen mit Blutungen spricht für Placenta praevia, auch wenn die Placenta selbst nicht direkt zu fühlen ist. Hierauf giebt W. die Pinard'sche Ansicht über die Ursache der Blutungen bei Placenta praevia. Pinard glaubt, die Ablösung der Placenta komme durch den Zug der Eihäute an der Placenta zu Stande. Die beständigen Kontraktionen, welche die Accomodation des Fötus bewirken, drücken den vorliegenden Theil auf die Eihäute. Bei normalem Sitz der Placenta wird der Zug an der Placenta durch die Elasticität der gesammten Eihäute amortisirt. Beim Tiefsitz aber ist auf der einen Seite die Eihaut so kurz, dass so zu sagen keine Elasticität disponibel ist. Sind die Eihäute schwach, so reißen sie unter dem Drucke ein, es kommt zu frühzeitigem Blasensprung. Sind die Eihäute stark, so zerren sie an der Placenta, lösen sie ab, es kommt zu Blutungen. Pinard hält es demnach für rationell, die Blase zu sprengen, um den Zug der Eihäute an der Placenta zu verhindern; er zerreißt desshalb die Eihäute so ausgiebig als möglich (nicht Blasenstich). Blutungen, welche trotz des Blasensprunges auftreten, werden als durch Ablösung der Placenta bedingt angesehen.

Zur Besserung der Kindersterblichkeit tamponirt Pinard nach dem Blasensprung nicht mittels Anziehen des Steißes, sondern er legt einen Champetier-de Ribes'schen Tracheleurynter in das Cavum uteri, wodurch eine Dilatation erreicht wird, welche dem stets in Kopflage einzuleitenden Fötus den Durchtritt erleichtert. Dadurch erreichte Pinard gegenüber anderen Autoren im Jahre 1894 eine Mortalität der Mütter von 2,6% und eine Mortalität der Kinder von 6,8%. (Nach Abzug der macerirt geborenen, vor Eintritt abgestorbenen 1,3%.)

Walthard (Bern).

18) v. Hex. Zur Statik der Beckenorgane.

(Korrespondenzblatt für schweizer Ärzte 1896. No. 13 u. 14.)

Die durch viele Zeichnungen illustrirte Arbeit muss im Original nachgelesen werden, da die Ausführungen nur an der Hand der Zeichnungen verständlich sind.

Walthard (Bern).

19) A. Neumann (Guben). Kann Uterusruptur durch plötzlichen Blasensprung bei Hydramnios zu Stande kommen?

(Deutsche med. Wochenschrift 1896. No. 43.)

20) H. W. Freund (Straßburg i/E.). Erwiederung auf diesen Aufsatz.

(Ibid.)

In No. 35 der Deutschen med. Wochenschrift hat F. über einen gerichtlichen Fall von Gebärmutter- und Scheidenzerreißung bei Hydramnios (cf. Ref. in diesem Blatt) berichtet und die Ansicht vertreten, dass der plötzliche, durch die Hebamme bewerkstelligte Blasensprung es gewesen sei, welcher die gespannte Gebärmutter zum Platzen gebracht habe. N. bezweifelt, dass diese Erklärung zutreffend sei. Wie soll, sagt er, die Uteruswand, welche bisher einem hohen Druck Stand gehalten, jetzt bei durch Blasensprung herabgesetztem intra-uterinen Druck platzen? Er selbst nimmt an, dass die durch den Hydramnios übermäßig gedehnte Uteruswand dadurch zum Bersten gebracht worden sei, dass der intra-uterine Druck durch die Versuche, die ausnahmsweise derben Eihäute mittels einer Stricknadel zu durchbohren, noch gesteigert wurde. Also nicht der Blasensprung an sich, sondern die Art des Blasensprengens soll die Schuld an der Ruptur der Uteruswand getragen haben. Die von F. als Stütze seiner Hypothese herangezogene Ruptur von Tubenblutsäcken bei plötzlicher Entleerung einer Hämatometra will N. nicht als beweiskräftig gelten lassen, da nicht die letztere, sondern eben die ersteren platzen, es sich also keineswegs um analoge Verhältnisse handelt.

Für das praktische Handeln zieht N. aus seiner Annahme die Konsequenz, dass bei Hydramnios, zumal mit derben Eihäuten, keine stumpfen Instrumente, sondern ein scharfes Messer benutzt werden soll.

Letzteren Vorschlag erklärt F. in seiner Erwiederung für beachtenswerth, da auf diese Weise eine plötzliche Eröffnung vermieden werde. Im Übrigen hält er seine Hypothese Betreffs des Zustandekommens der Ruptur in dem fraglichen Falle für besser gestützt als die N.'s, welchem er vorwirft, dass er die Erhöhung des intra-uterinen Druckes durch die Wehe und das Moment des plötzlichen Blasensprunges im Verhältnis zur Wehe nicht beachtet habe. **Graefe** (Halle a/S.).

21) A. Macdonald (Toronto). Hintere Hinterhauptslagen.

(Med. age 1896. No. 14.)

M. versteht unter hinteren Hinterhauptslagen das, was wir Vorderscheitellagen nennen. Er unterscheidet nach Herman 2 Arten derselben, leichte und schwere. Als erstere bezeichnet er diejenigen, bei welchen der Kopf derart flektirt ist, dass die vordere Fontanelle der Pfanne gegenüber steht; das Hinterhaupt tritt tiefer, findet am Beckenboden Widerstand und dreht sich nach vorn. Bei der anderen liegt in Folge mangelhafter Flexion des Kopfes die Stirn in der Pfannengegend; die Drehung des Hinterhauptes nach vorn bleibt aus; die Geburt zieht sich in Folge dessen in die Länge.

Um eine sichere Diagnose in zweifelhaften Fällen zu stellen, räth M. in Narkose die ganze Hand einzuführen und gegebenen Falls sofort die Lagekorrektur anzuschließen. Zu diesem Zweck wird nach Sprengung der Blase, während der tamponirende Vorderarm ein Abfließen des Fruchtwassers verhindert, der Kopf erfasst und das Hinterhaupt nach vorn gedreht, nöthigen Falls auch der Kindeskörper. Soll die Extraktion sofort angeschlossen werden, so wird, während die Hand liegen bleibt, an ihrer Palmarfläche erst der eine Zangenlöffel eingeführt, dann der andere.

4 Fälle, welche im Original detaillirt mitgetheilt werden, geben einen Beweis für die Brauchbarkeit des Verfahrens. **Graefe** (Halle a/S.).

22) **L. Hamon.** Contribution à l'étude du traitement des complications de l'avortement.

Thèse de Paris, **H. Jouve,** 1896.

Wenn 4 Stunden nach Ausstoßung des Fötus bei einem Abort die übrigen Eitheile noch nicht gefolgt sind, so besteht nach H. das Recht, von Retention zu reden. Die Retention an sich ist kein schlimmes Ereignis, nur ihre eventuellen Folgeerscheinungen, die Hämorrhagie und die Infektion sind es. Verf. wirft daher die Frage auf, ob man überhaupt die Retention bekämpfen solle, und in der Antwort stimmt er mit Tarnier und Pinard darin überein, dass gegen die einfache Retention bloß eine »bewaffnete Exspektation« erfnrderlich sei.

Stellt sich eine Hämorrhagie ein, so sind intra-uterine Injektionen von der Temperatur von 45 Centigraden vorzunehmen, führen diese nicht zum Ziele, so wird zum Curettement geschritten, welches stets instrumentell und ohne Narkose ausgeführt wird. Die Tamponade wird vom Verf., der darin sich als Pinard's Schüler offenbart, als zweifelhafter Eingriff verworfen.

In Fällen von beginnender Septikämie wird ebenfalls in erster Linie die intrauterine Ausspülung mit Quecksilberjodid 1 : 4000 3mal täglich angewendet, zeigt sich nach 24 Stunden keine Wirkung auf die Temperatur, so erscheinen dem Verf. als bestes Mittel die von Pinard angegebenen kontinuirlichen Uterusirrigationen; zuerst mit jener Quecksilberjodidlösung, dann mit Karbol 1 : 100, zuletzt mit Borsäurelösung. In Fällen, wo dieses Verfahren nicht ausführbar ist, wäre die Ausräumung des Uterus mit der Curette vorzunehmen.

Zum Schluss giebt Verf. eine Zahl von Krankengeschichten, um an der Hand derselben die günstige Einwirkung des Curettements auf Hämorrhagie und Sepsis darzuthun. **Schober** (Paris).

23) **C. Notle** (Philadelphia). Klinischer Bericht über den Verlauf der Schwangerschaft und Geburt, so weit er durch Suspensio uteri beeinflusst wird.

(Amer. gynecol. and obstetr. journ. 1896. November.)

N. hat bereits in der Versammlung der Amer. gyn. soc. Mai 1896 einen Vortrag über diesen Gegenstand gehalten, er ergänzt denselben durch neues Material.

Zunächst berichtet er über einen Fall, der ihm von Chalmers Cameron (Montreal) mitgetheilt wurde, in welchem derselbe genöthigt war, wegen unstillbarem Erbrechen Frühgeburt einzuleiten bei einer Frau, bei welcher 2 Jahre vorher die Ventrofixation gemacht worden war. Dann theilt N. eine Anzahl Komplikationen mit, welche er selbst beobachtet, so eine sehr langsame Geburt mit nachfolgender Blutung; eine Geburt, gehindert durch eine Geschwulst, welche bestand aus dem incarcerirten und hypertrophirten Fundus und der vorderen Wand der Gebärmutter, und beendigt durch eine sehr schwierige hohe Zange bei hochgradiger Gefahr einer Uterusruptur; ein zweiter ganz ähnlicher Fall, in dem es nicht gelang, die Füße zu erreichen und die Wendung zu machen, so dass Porro gemacht wurde. Die Frau ging an Sepsis zu Grunde.

N. kommt zu dem Schluss, dass Frauen, bei welchen Ventrofixation gemacht wurde, im 7. oder 8. Monat der Schwangerschaft untersucht werden sollten und wenn ähnliche Zustände, wie in den 2 letzten Fällen angegeben, auftreten, so ist die Frühgeburt einzuleiten. **Engelmann** (Kreuznach).

Verschiedenes.

24) **C. Vinay** (Lyon). Behandlung der puerperalen Sepsis mit Antistreptokokkenserum.

(Lyon méd. 1896. Januar 26.)

Das Serum, gewonnen durch Injektionen von Kulturen filtrirter Streptokokken, lieferte ein Laboratorium der Lyoner medicinischen Fakultät. Es wurden 4 Kranke

injicirt; in den beiden letzten Fällen, einer schweren Sepsis, die erst am 22. Tage zur Behandlung kam, und einer nach V. auf Infektion zurückzuführenden puerperalen Melancholie, blieb jede Wirkung aus. In den 2 ersten war der Temperaturabfall und die Hebung des Allgemeinbefindens nach den Injektionen eklatant; beide heilten, der erste allerdings nachdem erst noch eine sich nachher bildende Pyosalpinx geöffnet worden war. Die Menge des auf einmal injicirten Serums betrug 15—30 ccm; die Gesammtmenge 80, 55, 45 und (bei der Melancholie) 180 ccm. Die Injektionen sollen nach Überschreiten der höchsten Tagestemperatur und nur in Fällen, wo Streptokokkeninfektion sicher anzunehmen ist, gemacht werden. Da übrigens hier der ganze sonstige therapeutische Apparat mit in Scene gesetzt wurde, Curettement, intra-uterine Injektionen etc., so erscheint der Werth dieser Fälle doch recht fragwürdig. **Zeiss** (Erfurt).

25) **J. Walker** (Wakefield). Inversio uteri.

(Lancet 1896. August 29.)

Galabin und Playfair berechnen, dass auf 190 800 Entbindungen nur 1 totale und spontan aufgetretene Inversion der Gebärmutter kommt. Die von W. beobachtete Umstülpung ist desshalb erwähnenswerth, weil heftige Kontraktionen den Fundus uteri wieder nach unten trieben, wenn die Gebärmutter in die Scheide reponirt und nahezu revertirt worden war. Die Kontraktionen waren so stark, dass die Hand des Operateurs vollkommen gefesselt war. In Chloroformnarkose wiederholte sich dasselbe, so dass W. ermüdet auf die Reposition verzichtete. Sein Assistent beendete nach einigen Minuten die Reposition.

Rissmann (Hannover).

26) **C. D. Josephson** (Stockholm). Über Inversio uteri.

(Hygiea 1896. No. 7.)

Verf. theilt 2 Fälle mit, wo die Reposition nach der Küstner'schen Methode nicht vollführt werden konnte, und desshalb die Totalexstirpation der Gebärmutter ausgeführt wurde; in beiden Fällen Heilung. Der 1. Fall wurde von Salin $3^1/_2$ Monate nach der Entbindung behandelt. Kolpeuryse 24 Stunden, manuelle Repositionsversuche in Narkose, abermals Kolpeuryse 24 Stunden, dann Küstner'sche Operation und zuletzt Totalexstirpation. In dem vom Verf. selbst beobachteten Falle fand sich eine komplete Inversion, die vor 17 Jahren entstanden war. Obgleich Verf. auch den ganzen Halstheil spaltete, misslang die Reposition, und die Gebärmutter wurde entfernt. **L. Meyer** (Kopenhagen).

27) **A. v. Lerber.** Über die Einwirkung der Äthernarkose auf Blut und Urin.

Diss., Bern, 1896.

v. L. kommt in seinen Untersuchungen zu folgenden Schlüssen:

Die Äthernarkose übt beim Menschen keinen zerstörenden Einfluss auf die rothen Blutkörperchen aus.

Die Äthernarkose ruft beim Menschen eine erhebliche Leukocytose hervor, welche ihr Maximum erst einige Sekunden nach Aufhören der Ätherinhalationen erreicht.

Die Äthernarkose ist im Stande, vorübergehende Albuminurie zu erzeugen, doch besteht bei erkrankter Niere keine Indikation, Chloroform statt Äther anzuwenden, weil in Bezug auf die Nephritiden die Verhältnisse beim Chloroform noch ungünstiger sind als beim Äther. **Walthard** (Bern).

Originalmittheilungen, Monographien, Separatabdrücke und Büchersendungen wolle man an *Prof. Dr. Heinrich Fritsch* in Bonn oder an die Verlagshandlung *Breitkopf & Härtel* einsenden.

Druck und Verlag von Breitkopf & Härtel in Leipzig.

Centralblatt
für
GYNÄKOLOGIE
herausgegeben
von
Heinrich Fritsch
in Bonn.

Einundzwanzigster Jahrgang.

Wöchentlich eine Nummer. Preis des Jahrgangs 20 Mark, bei halbjähriger Pränumeration. Zu beziehen durch alle Buchhandlungen und Postanstalten.

No. 20. **Sonnabend, den 22. Mai.** **1897.**

I. Ein neuer Schnitt bei der Sectio caesarea.

Von

Heinrich Fritsch.

Als mein früherer Kollege Prof. Kaufman mir einmal in Breslau die Sektion einer Hochschwangeren machte, und ich Interesse daran hatte, den Muttermund von innen oben zu sehen, schnitt er den Uterus durch einen Querschnitt über den Fundus auf. Mich frappirte die Leichtigkeit, mit der sich das Kind entwickeln ließ und die geringe Ausdehnung des Schnittes, bei dem die Tuben nicht in Betracht kamen.

Ich beschloss desshalb, beim nächsten Kaiserschnitt diesen Schnitt zu versuchen. Die nächsten 8 Fälle waren aber alles solche, bei denen ich die Porro'sche Operation ausführte.

Erst vor Kurzem machte ich den konservativen Kaiserschnitt bei einer verheiratheten Frau. Ich entwickelte hier das Kind durch queren

Fundalschnitt und überzeugte mich, dass dieser Schnitt die Vortheile, welche ich mir theoretisch zurechtgelegt hatte, in überraschender Weise besaß.

Zunächst kann man den Leibschnitt höher im Abdomen anlegen, ungefähr so, dass der Nabel die Mitte bildet. Dies hat den Vortheil, dass eine spätere Hernie nicht so zu fürchten ist, denn die Hernien entstehen unterhalb des Nabels, namentlich dann, wenn der Schnitt zu weit nach abwärts reicht.

Sodann war die Sauberkeit eine ganz auffallende. Die Bauchwunde konnte gut angepresst, der Uterus durch die Hand des Assistenten vorzüglich komprimirt werden, da sie unbeweglich und ungestört liegen blieb.

Das Blut gelangte nicht in die Bauchhöhle, sondern floss nach außen ab. Es war nicht nöthig, auch nur ein einziges Mal im Bauche zu tupfen.

Auffallend war die geringe Blutung, obwohl die Placenta getroffen wurde. Sobald die großen Placentarsinus sich unmittelbar nach dem Schnitt entleert hatten, hörte auch ohne Kompression an der Cervix die Blutung auf.

Im Schnitt präsentirten sich nach Ablösung der Placenta die Beine des Kindes. Auch ein Vortheil, da die Entwicklung des Kindes sehr schnell gelang.

Ganz überraschend aber war die rapide Verkleinerung der Wunde durch die Verkleinerung des Fundus. Die Wunde, allerdings nicht gemessen, taxirte ich bei der Naht auf 8 cm. Es wurden nur 7 Suturen ziemlich dicht gelegt. Die Blutung stand sofort völlig. Da ich dicht neben der Wunde ausstach, wulstete sich die Nachbarschaft der Wunde so, dass eine sero-seröse Naht darüber gelegt werden konnte.

Ein Vortheil, auf den ich schon früher hingewiesen hatte, fiel besonders auf. Ich habe früher bei der Myomenukleation gesagt, dass man bei der Schnittrichtung auf den Gefäßverlauf Rücksicht nehmen muss. Im Fundus muss man quer — also parallel mit den Gefäßen — schneiden. Dann fasst die Naht rechtwinklig die Gefäße und die Blutung steht. Schneidet man in der Längsrichtung des Uterus, so liegen die Suturen parallel mit den Gefäßen und es kann leicht vorkommen, dass gerade zwischen zwei Suturen ein größeres Gefäß verläuft. Es müssen desshalb spätere Suturen oft nachgelegt werden.

Bei den Tubenaffektionen, namentlich bei Salpingitis isthmica nodosa exstirpire ich stets die ganze Tube bis in die Uterushöhle durch Keilschnitt, die Wunde blutet meist heftig, aber schon die erste Naht, rechtwinklig zu den Gefäßen verlaufend, stillt die Blutung. Meist sind 3 Nähte selbst bei großen Excisionen genügend.

Ähnlich ist es bei dem queren Fundalschnitt, auch hier war nach Anlegung der ersten tiefen Nähte die Blutung sofort gestillt.

Noch bemerke ich, dass die Lage der Wunde oben auf dem Uterus gestattet, den Uterus sofort nach der Entleerung größtentheils

in die Bauchhöhle zurückzubringen. Nur der Fundus, an einer Sutur als Zügel hochgehalten, liegt außerhalb der Bauchhöhle.

Die Operation dauerte bis zur völligen Beendigung 21 Minuten, was auch für die leichte Ausführung spricht.

Der fernere Verlauf war tadellos.

Ist auch nur ein Fall in der Weise operirt, so beweist er doch die Möglichkeit und Leichtigkeit der Methode. Desshalb möchte ich die Kollegen bitten, die Methode einer Prüfung zu unterziehen.

(Aus der kgl. Frauenklinik in Bonn.)

II. Ein Fall von Enukleation eines interstitiellen Myoms bei bestehender Schwangerschaft.

Von

Dr. R. Biermer, Assistenzarzt.

In dem neuen Handbuch der Gynäkologie[1] finden wir am Ende des II. Bandes in dem Kapitel »Myom und Schwangerschaft« eine Tabelle, in der Olshausen 23 Fälle aus der Litteratur vom Jahre 1885 an zusammenstellt, wo bei Komplikation der Schwangerschaft durch Myome die Enukleation mit Erhaltung des Uterus gemacht wurde. Wir entnehmen dieser Tabelle, dass von den 23 Fällen 1 starb (Nephritis apostematosa). Da ein Fall intra partum operirt wurde, so kommen bezüglich des Abortes nur 21 Fälle in Betracht. Von diesen 21 Fällen trat 8mal der Abort im Anschluss an die Operation ein, in 1 Falle kam es zur Frühgeburt, die aber nicht in Beziehung zur Operation gebracht werden kann. Die Resultate dieser konservativen Operationsmethode sind als durchaus günstige zu bezeichnen. Da nun die Fälle immerhin noch nicht sehr häufig sind, so möge es mir gestattet sein, kurz über einen Fall von Enukleation des Myoms bei bestehender Schwangerschaft zu berichten, den ich Gelegenheit hatte als Assistent zu beobachten.

Frau Str., 40 Jahre alt, war bisher immer gesund. In ihrem 17. Lebensjahre trat zum 1. Mal die Menstruation ein, dieselbe war stets regelmäßig, alle 4 Wochen 4—5 Tage andauernd. Seit 19 Jahren verheirathet, hat Pat. 8 normale Entbindungen durchgemacht. Die letzte Geburt war im Mai 1890. Zum letzten Mal ist Pat. Anfangs Januar menstruirt und fühlte sich Pat. seit dieser Zeit in Hoffnung. Die Schwangerschaft verlief bis zum 20. April ohne irgend welche Beschwerden. Seit diesem Tage klagt Pat. über heftige Schmerzen beim Wasserlassen, die sich derartig steigern, dass Pat. sich täglich mehrmals von der Hebamme katheterisiren lassen muss. Die Schmerzen lassen, sobald die Blase entleert ist, an Intensität nach und nehmen umgekehrt mit dem Grade der Füllung der Blase bis zur Unerträglichkeit zu. Das allmähliche Stärkerwerden des Leibes wird mit der bestehenden Schwangerschaft in Verbindung gebracht. Der Stuhlgang ist unregelmäßig, hart und meist schmerzhaft. Pat. kommt wegen der hochgradigen Blasenbeschwerden am 6. Mai in die Frauenklinik. Stat. praesens: kleine schwächliche Person, mit schlecht entwickeltem Panniculus adiposus, und auffallend anämischem Aussehen.

---

[1] Handbuch der Gynäkologie, herausgegeben von J. Veit. Bd. II.

Herz- und Lungenbefund normal. Brüste schlaff herabhängend, entleeren auf Druck Kolostrum. Warze und Warzenhof mäßig pigmentirt. Zahlreiche alte und frische Striae. Das Abdomen ist stark aufgetrieben. Die Perkussion desselben ergiebt oberhalb des Nabels überall tympanitischen Schall, unterhalb desselben längs der Mittellinie Dämpfung, die nach beiden Seiten zu allmählich in Tympanie übergeht. Bei der Palpation fühlt man den Fundus uteri entsprechend dem Ende des 4. Monats ca. handbreit über der Symphyse stehen, auffallend weit nach hinten verlagert, während man außer dem weichen Uterus noch direkt hinter der Symphyse einen festen derben, ca. kleinfaustgroßen Tumor fühlen kann. Die Gegend der Blase ist auf Druck sehr empfindlich. Die innere Untersuchung zeigt, dass die Scheide stark aufgelockert und dunkelrothblau verfärbt ist. Die Portio fühlt sich ebenfalls sehr weich an, zeigt mehrere alte Einrisse. Der Cervicalkanal ist für den Finger bis in die Nähe des inneren Muttermundes durchgängig. Bei kombinirter Untersuchung findet man den Uterus, der sich weich elastisch anfühlt, nach hinten verlagert, nirgends fixirt. Die Adnexe deutlich abzutasten, auf Druck etwas empfindlich, entsprechend der Gravidität nach oben verlagert. Vor dem Uterus, hinter der Symphysis o. p. fühlt man einen festen harten, ca. faustgroßen runden Tumor, der der vorderen Wand des Uterus anzugehören scheint und der dicht oberhalb des inneren Muttermundes beinahe in der Mitte der Vorderwand des Uterus direkt hinter der Blase sich bequem abtasten lässt. Der Tumor scheint fest mit dem Uterus verwachsen zu sein. Nach diesem Untersuchungsbefund mussten wir sofort an ein Myom der vorderen Uteruswand denken, das entsprechend seiner Lage die bedeutenden Blasenbeschwerden machte. Einen Tumor der Adnexe konnten wir um so leichter ausschließen, als wir dieselben leicht abtasten konnten. Ob das Myom interstitiell oder subserös war, konnten wir mit Sicherheit nicht entscheiden. Es trat nun an uns die Frage: soll man unter obwaltenden Umständen operiren oder nicht? Wir entschlossen uns, die Frau noch einige Zeit zu beobachten und ließen sie zu diesem Zweck das Bett aufsuchen. Schon nach 2 Tagen kamen wir zu der Überzeugung, dass die Beschwerden eher stärker als geringer wurden. Die Pat. konnte den Urin nicht spontan entleeren, alle 3 Stunden musste sie katheterisirt werden; sobald die Blase ca. 200 ccm Urin fasste, waren die Schmerzen unerträglich, und so entschloss man sich denn am 8. Mai zur Laparotomie.

Es wird nach gründlicher Vorbereitung der Pat. in der Linea alba ein ca. 15 cm langer Schnitt bis dicht unterhalb des Nabels gemacht. Das Peritoneum wird durchtrennt. Es zeigt sich nun folgender Befund. Der dunkel blauroth verfärbte Uterus, entsprechend dem Ende des 4. Monats der Schwangerschaft, liegt vor und hat die Därme und das Netz verdrängt. Er fühlt sich weich fluktuirend an. Die Adnexe sind volkommen normal. In der vorderen Wand des Uterus, beginnend tief unten entsprechend der Gegend des inneren Muttermundes, erhebt sich eine über mannsfaustgroße gleichmäßig runde Geschwulst, die vom Peritoneum überzogen ist. Dieselbe fühlt sich hart an. Diese Hervorwölbung entspricht dem vorher diagnosticirten Myom. Nachdem der Uterus an seiner ganzen Oberfläche abgetastet und sich hierbei nirgend wo ein weiteres Myom entdecken ließ, wird zur Enuklation des Myoms geschritten. Es wird ein ca. 10 cm langer Schnitt über das obere Segment des Tumors gemacht, das Peritoneum und das bedeckende Uterusparenchym in einer Dicke von ca. $^1/_2$ cm durchtrennt. Die Blutung ist unbedeutend. Nachdem nun durch diesen Schnitt das Myom frei zu Tage liegt — da dasselbe viel heller gefärbt ist als seine Umgebung, die Wand des schwangeren Uterus, hebt sich dasselbe auffallend deutlich hervor — wird es mit 2 starken gebogenen Collin'schen Zangen fest gefasst und ohne große Mühe aus seinem Bett herausgehebelt. Auffallenderweise war auch hierbei die Blutung nur unbedeutend. Entsprechend der Größe des Tumors, der ca. 9 cm lang, 6 cm breit und eben so dick war, war das Geschwulstbett ziemlich groß. Nachdem man sich überzeugt hat, dass die Mucosa des Uterus nirgends verletzt, wird das Geschwulstbett sofort durch 5 tiefe Katgutligaturen verkleinert und hierauf das Peritoneum durch fortlaufende Katgutnaht darüber vereinigt. Da es nirgends mehr blutet, wird die Bauchwunde wie

gewöhnlich in 3 Etagen geschlossen. Die Operation dauerte kaum eine 1/2 Stunde. Der Heilverlauf war ein absolut günstiger und fieberloser. Heilung der Bauchwunde p. pr. int. Vom 3. Tage nach der Operation kann Pat. spontan Urin lassen und sind die Blasenbeschwerden völlig verschwunden, nur ist Pat. noch nicht in der Lage, den Urin länger als 4 Stunden zu halten. Diese Schwäche bessert sich aber mit jedem Tage. Am 10. Tage p. L. (17. Mai) giebt Pat. an, deutlich die ersten Kindsbewegungen zu spüren.

Am 11. Tage werden die Nähte entfernt. Am 13. Tage verlässt Pat. zum ersten Mal das Bett und kann dieselbe am 19. Tage nach der Operation als geheilt nach Hause entlassen werden. Da wir der intelligenten Pat. den Auftrag gaben, uns über den Verlauf der Schwangerschaft und die spätere Geburt genau zu berichten, erhielten wir am 14. Juli von dem sie behandelnden Arzt einen Brief, aus dem ich Folgendes entnehme: »Frau Str. befand sich nach ihrer Rückkehr aus Bonn äußerst wohl. Am 21. Juni trat Abgang von Wasser auf, welcher Umstand meine Hinzuziehung veranlasste. Bei der Untersuchung zeigte sich der Uterus etwas über Nabelhöhe. Kindstheile waren nirgends deutlich zu fühlen; keine Herztöne, obwohl Frau Str. angab, täglich Kindsbewegungen verspürt zu haben, Muttermund geschlossen; kleines Becken leer. Behandlung: Bettruhe. Am 27. Juni stand die Frau wieder auf und befand sich bis zum 3. Juli vollkommen wohl. Am 3. Juli Abends 10 Uhr traten Wehen auf. Die Untersuchung 11 Uhr Abends ergab äußerlich denselben Befund wie am 21. Juni; innerlich: Muttermund fünfmarkstückgroß, Fußlage. Um 12 Uhr wurde die Frucht in vollständiger Fußlage spontan ausgestoßen. Dieselbe war männlichen Geschlechts, 35 cm lang und todtfaul (schlotternde Kopfknochen und braune Flecke an Stamm und Gliedmaßen). Da trotz energischer Anwendung des Credé'schen Handgriffs die Nachgeburt nicht zu Tage befördert werden konnte, wurde sie um 2 Uhr gelöst. Sie saß im rechten Tubenwinkel. Die Lösung gelang leicht. Das Wochenbett ist ohne jegliche Störung verlaufen. Die gestrige Untersuchung ergab eine normale Lage des Uterus. Frau Str. befindet sich äußerst wohl«. Es tritt nun an uns die Frage heran: hängt der vorzeitige Tod der Frucht zusammen mit der Operation oder nicht? Wie ich schon oben erwähnte, war die Operation eine verhältnismäßig leichte. Die Blutung war auffallend gering. Der Uterus wurde nur in geringem Maße in Mitleidenschaft gezogen. Die ganze Operation dauerte kaum 1/2 Stunde. Am 17. Mai bemerkte Pat. die ersten Kindsbewegungen, am 26. Mai kam sie zur Entlassung und befand sich bis zum 21. Juni vollkommen wohl, ja sie will sogar bis zu diesem Tage stets das Leben des Kindes gespürt haben. Also über 5 Wochen verlief die Schwangerschaft absolut normal, dann erst trat der Tod der Frucht ein.

Meiner Ansicht nach ist ein direkter Zusammenhang zwischen Tod der Frucht und der Operation nicht gegeben. Es scheint mir zum mindesten fraglich, ob man der Operation die Schuld des frühzeitigen Absterbens der Frucht geben darf. Aus dem ganzen Verlauf der Operationsgeschichte ist zu ersehen, dass das Resultat als ein durchaus günstiges zu bezeichnen ist. Die Frau wurde durch einen verhältnismäßig geringen operativen Eingriff von ihren großen Beschwerden befreit und zwar in konservativster Weise.

Ich möchte mich daher der Ansicht Frommel's anschließen, bei subserösen oder interstitiellen Myomen, auch wenn dieselben bereits ziemlich groß sind, zuerst die Enukleation zu versuchen, selbstverständlich nur, wenn die Beschwerden eine Indikation zur Operation geben. Treten bei der Enukleation unvorhergesehene Hindernisse ein, so ist immer noch Zeit vorhanden, den Uterus supravaginal zu amputiren oder die Totalexstirpation desselben anzuschließen.

III. Kritische Bemerkungen zur Entwicklungsgeschichte der weiblichen Geschlechtsorgane beim Menschen.

Von

P. Wendeler in Berlin.

Im 46. Bande des Archivs für mikroskopische Anatomie bemüht sich W. Nagel (»Über die Entwicklung der Müller'schen Gänge beim Menschen«), seine Verdienste um die Entwicklungsgeschichte der weiblichen Geschlechtsorgane dadurch in ein helleres Licht zu setzen, dass er mir die Verschweigung dieser seiner Verdienste ganz unbegründetermaßen zum Vorwurf macht. Dem löblichen Brauch, dem Gegner von solchen Angriffen durch Übersendung eines Separatabdruckes rechtzeitig Kenntnis zu geben, ist Nagel nicht gefolgt, obwohl ich ihm meine Arbeit, gegen die seine Fehde sich richtet, ohne eine ebensolche dringende Veranlassung seiner Zeit übersandt hatte. Die Redaktion des Archivs für mikroskopische Anatomie hat es schließlich abgelehnt, meine Vertheidigung gegen die unbegründeten Vorwürfe Nagel's, die an Umfang etwa dem dritten Theil dieser kritischen Bemerkungen entsprach, zu veröffentlichen, weil ich darin »auch Publikationen Nagel's berühre, die nicht im Archiv gedruckt worden seien«.

Da Nagel's Angriff gegen mich im Archiv für mikroskopische Anatomie gestanden hat, so ist es offenbar doch völlig gleichgültig, wo seine anderen Publikationen erschienen sind, die ich zu meiner Vertheidigung gleichfalls heranzuziehen für erforderlich halte. Ich muss desshalb die von der Redaktion jener Zeitschrift mir unter solcher Begründung zu Theil gewordene Ablehnung als eine in der wissenschaftlichen Publicistik bisher nicht übliche Parteinahme ansehen.

So gehindert, meine Vertheidigung frühzeitiger und an dem Orte zu führen, wo der Angriff stattgefunden hat, flüchte ich mich in die größere Öffentlichkeit dieser hochangesehenen Zeitschrift, um mich vor meinen Fachgenossen zu rechtfertigen und Nagel in seine Schranken zurückzuweisen. —

Wie sorgfältig ich in meiner in Frage stehenden Arbeit (»Die fötale Entwicklung der menschlichen Tuben«, Archiv für mikroskopische Anatomie Bd. XLV) darauf bedacht gewesen bin, Nagel auch nicht das kleinste seiner Verdienste unbestätigt zu lassen, möge man aus der Wiedergabe der bezüglichen Stellen ersehen.

In dem einleitenden Kapitel »a. Geschichtliches« schrieb ich im 4. Absatz auf Seite 168: »In neuester Zeit haben sich besonders v. Mihálkovics[5] und Nagel[6] sehr eingehend mit der Entwicklung des Urogenitalsystems befasst. Nagel wies auch beim menschlichen Embryo einen analogen Hergang der Anlage und Ausbildung der

Müller'schen Gänge, wie ihn Bornhaupt zuerst beim Hühnchen feststellte, nach«.

Der folgende Abschnitt lautet dann: »Um die Klarlegung der Verhältnisse bei der Entwicklung des distalen Abschnittes der Müller'schen Gänge so wie der damit zusammenhängenden Bildung des Genitalstranges haben sich besonders..., so wie in neuester Zeit v. Mihálkovics und Nagel verdient gemacht«.

Dann heißt es am Ende des 2. Absatzes auf Seite 169, wo von der Entwicklung der Eileiter aus den Müller'schen Gängen die Rede ist: »Erst in der Litteratur der neuesten Zeit finden sich bei v. Mihálkovics, Nagel und Anderen einige Bemerkungen hierüber«.

In dem Kapitel »b. Die Müller'schen Gänge« lautet dann Abschnitt 4 auf Seite 170: »Die jüngsten menschlichen Embryonen, bei welchen die Anlage der Eileiter eingehend beschrieben wurde, sind die Embryonen F. und M. von Nagel, die mit einer Länge von 12 und 13 mm etwa einem Alter von 33—35 Tagen entsprechen[3]. Bei ihnen fand sich der Müller'sche Gang schon in der oberen Hälfte der Urniere als kurzer Kanal angelegt...« Ferner steht auf Seite 173 im 1. Absatz: »In diesem Stadium lässt sich die Anlage des Ganges treffend mit einem auf der Spitze stehenden Pantoffel (v. Mihálkovics) oder einer Düte (Waldeyer, Nagel) vergleichen...«

Wenn Nagel solcher Anerkennung gegenüber schreibt (»Über die Entwicklung der Müller'schen Gänge beim Menschen«, Archiv für mikroskopische Anatomie Bd. XLVI): »so hätte ich wohl erwarten dürfen, dass er« (nämlich Wendeler) »sich bei seiner Darstellung der Entwicklung der Müller'schen Gänge bis zu ihrer Einmündung in den Sinus urogenitalis — welche er gleichzeitig als Abschnitt eines Lehrbuches hat erscheinen lassen — auch auf meine Arbeiten bezogen hätte,« so brauche ich wohl nur darauf hinzuweisen, dass ich dieser Erwartung Nagel's, wie soeben nachgewiesen wurde, in der That in der allerloyalsten und ausgiebigsten Weise entsprochen hatte. Wenn Nagel das nicht gesehen hat, so kann ich nur annehmen, dass er durch das Bedürfnis, sich noch einmal selbst zu beleuchten, für diese meine Loyalität völlig blind geworden ist. In dieser Blindheit wirft er mir dann weiter vor, dass ich auf Seite 173 meiner Arbeit in einem gesperrten Satz, in dem ich das Hauptergebnis der bisherigen Forschungen über die Entstehung des Müller'schen Ganges aussprach, seinen Namen nicht nochmals genannt habe; er meint, er »glaubte« diese Thatsache »bereits für den Menschen nachgewiesen zu haben«. Damit legt er also wiederum dem Leser seiner Schrift den Verdacht nahe, als hätte ich diese Resultate früherer Untersuchungen als neu hinstellen wollen und verschweigt, dass ich wenige Zeilen vorher, nach Schilderung der aus der vergleichenden Embryologie bekannten Thatsachen ausdrücklich geschrieben habe: »Der weitere Verlauf des Entwicklungsprocesses ist auch beim Menschen beobachtet«.

Ich glaube, diese Gegenüberstellungen genügen, um die Verdächtigung, als hätte ich fremde Verdienste verheimlichen oder mich mit fremden Federn schmücken wollen, für jeden unbefangenen Leser in das rechte Licht zu setzen und völlig zurückzuweisen.

Aber Nagel begnügt sich nicht mit jener Verdächtigung, sondern er sucht auch Gelegenheit, gleichzeitig seine Autorität und meine Arbeit in Gegensatz zu einander zu bringen und anzudeuten, dass die von mir in wörtlicher und bildlicher Darstellung gegebene Bestätigung einiger seiner Angaben im Grunde überflüssig gewesen sei. Nicht nur hebt er hervor, dass ein Theil seiner Embryen in »Flemming'scher Lösung« (soll wohl heißen in Flemming'schem Gemisch) »gehärtet waren und im Übrigen mit allen neuesten technischen Hilfsmitteln behandelt worden waren« (als ob ich nicht selbstverständlich gleichfalls die besten und neuesten Mittel der histologischen Forschung angewandt hätte), sondern er bemerkt auch noch: »Wäre der Embryo Wendeler's der einzige Beleg für diese Thatsache, so würde sie noch zweifelhaft sein können«.

Während er also eine Bestätigung seiner Befunde soeben ganz deutlich als überflüssig hingestellt hat, erklärt er hier, dass meine Beobachtung, wenn sie allein stände, der Bestätigung sehr bedürfe.

Thatsächlich aber wäre das Umgekehrte das Richtigere. Ich bin zwar nicht so überhebend, dass mir nicht jede Kontrolle meiner Untersuchungen sehr willkommen wäre. Aber wenigstens habe ich noch nie durch Unzuverlässigkeit meiner wissenschaftlichen Angaben Anlass zu der besonderen Hervorhebung, dass eine Kontrolle derselben nöthig sei, gegeben und auch Nagel ist es nicht möglich gewesen, irgend etwas Thatsächliches dafür beizubringen. Hinsichtlich Nagel's selber steht es damit anders. Sowohl seine Darstellung des hier speciell in Rede stehenden Entwicklungsprocesses, als auch die Zuverlässigkeit seiner sonstigen wissenschaftlichen Angaben machen in jedem Falle eine sorgfältige Kontrolle dringend wünschenswerth. Dies hier auszusprechen und zu begründen veranlasst mich nicht nur die mir von Nagel ohne jede Herausforderung meinerseits aufgedrängte Polemik, sondern auch die Beobachtung, dass den Arbeiten dieses Autors eine für unsere Wissenschaft nicht förderliche Autorität auf gewissen Gebieten von vielen Fachgenossen beigemessen wird, die keine Neigung, Gelegenheit oder Veranlassung hatten, auf diesen zum Theil etwas abgelegenen Gebieten selbst forschend thätig zu sein. —

Wie wir soeben gesehen haben, sucht Nagel bei den Lesern des Archivs für mikroskopische Anatomie den Eindruck zu erwecken, dass die Auffassung von der Entstehungsweise der Müller'schen Gänge, wie sie Bornhaupt zuerst beim Hühnchen entdeckt, Egli dann bei Säugethieren nachgewiesen und schließlich, im Einklang mit früheren Autoren, Nagel für das höchste Säugethier, den Menschen, bestätigt hat, nun gerade durch seine Untersuchungen jedem Zweifel entrückt war.

Um zu zeigen, dass dem nicht so ist, will ich nur einige hierauf bezügliche Stellen aus dem neuesten Sammelwerk auf dem fraglichen Gebiet, dem vortrefflichen und allgemein bekannten »Lehrbuch der Entwicklungsgeschichte des Menschen und der Wirbelthiere« von Oskar Hertwig, 5. Aufl., 1896, anführen. Auf Seite 360, Absatz II heißt es hier: »Bei den Reptilien, Vögeln und Säugethieren ist die Entwicklungsweise des Müller'schen Ganges noch Gegenstand wissenschaftlicher Kontroverse«. Und weiter lesen wir auf Seite 363, Absatz II: »Noch verdient besonders erwähnt zu werden, dass auch bei menschlichen Embryonen die Müller'schen Gänge (M. G.), während sie sich bilden, eine kurze Strecke mit dem Urnierengang (W. G.) verschmolzen sind (Fig. 253 A. B.). Zwar spricht sich Nagel, dem wir diese schöne Beobachtung verdanken, gegen eine Abspaltung aus, doch ist die Ähnlichkeit mit den beim Hühnchen und den amnionlosen Wirbelthieren erhaltenen Befunden wohl nicht in Abrede zu stellen und auch von Nagel hervorgehoben worden«.

Und in der That, wenn Nagel hätte beweisen wollen, dass die Müller'schen Gänge beim Menschen durch eine Abspaltung von den Urnierengängen entständen, so hätte er seine Abbildungen nicht geschickter wählen können, als er es gethan hat. (Siehe Archiv für mikroskopische Anatomie Bd. XXXIV. Tafel XIX. Fig. 25—28.) In Fig. 25, 26 und 27 sind nämlich Wolff'scher und Müller'scher Gang an einer Stelle, wo sie noch eng an einander liegen, nicht senkrecht, sondern schräg getroffen, so dass dadurch die scharfe Grenze zwischen beiden verwischt ist, und das Epithel des Müller-schen Ganges unmittelbar in das des Wolff'schen Ganges überzugehen scheint, wodurch der Eindruck erweckt wird, als wenn es aus einer sich später allmählich abspaltenden Verdickung der ventralen Wand des Wolff'schen Ganges entstanden wäre. Besonders deutlich tritt das in Fig. 27, die auch Hertwig (a. a. O.) wiedergiebt, hervor. In Nagel's Erklärung zu den Abbildungen findet sich eben so wenig als im Text ein Wort der Aufklärung hierüber. Da man selbstverständlich zur Erhärtung und Illustrirung der Ergebnisse seiner Untersuchungen die besten Präparate abzubilden pflegt, muss ich wohl annehmen (was auch durch meine Erörterungen Betreffs seiner Embryen von 12 und 13 mm weiter unten [p. 571 Abs. 2 u. ff.] noch weiter begründet erscheint), dass Nagel über geeignetere Objekte, besonders auch von jüngeren Embryen (diese Abbildungen stammen von Embryen von 21 und 22 mm Länge), nicht verfügte. So finden denn auch Hertwig's Zweifel an den Schlüssen, die Nagel aus seinen Untersuchungen zog, ihre volle Berechtigung.

Gerade diese Umstände hatten es mir wünschenswerth erscheinen lassen, in der von Nagel angegriffenen Arbeit mein Embryon von 13 mm (bezw. $12^1/_2$ mm) etwas genauer zu beschreiben und eine Reihe von Schnitten durch seine Tubenleiste naturgetreu abzubilden (siehe Archiv für mikroskopische Anatomie Bd. XLV. Tafel XI.

Fig. 1—6), die deutlich zeigen, dass in der That, wie auch Nagel, man könnte wohl sagen im Widerspruch mit seinen Abbildungen, im Text (wenigstens in der hier citirten Arbeit) richtig darstellt, der Müller'sche Gang beim Menschen nicht durch eine Abspaltung vom Wolff'schen Gang oder durch eine fortschreitende Einfaltung des Urnierenepithels entsteht.

Um nicht missverstanden zu werden, will ich auch hier ausdrücklich hervorheben, dass das Verdienst, die Entstehung der Müller'schen Gänge richtig erkannt zu haben, in erster Linie Bornhaupt und nach ihm Egli gebührt. Dass das Grundprincip, das in der Entwicklung des Organs bei den anderen Säugethieren obwaltet, auch beim Menschen zur Geltung kommen müsse, war mit höchster Wahrscheinlichkeit vorauszusehen. Natürlich lag und liegt es mir fern, Nagel das Verdienst, das er sich mit Anderen um diese Frage erworben hat, verkleinern zu wollen, wie ich das ja auch in meiner oben citirten Arbeit ausgiebig erwiesen habe. —

In seinem Aufsatz »Über die Entwicklung der Müller-schen Gänge beim Menschen«, Sitzungsberichte der Königl. Akademie der Wissenschaften zu Berlin 1889 p. 15 berichtet Nagel, dass er »eine größere Anzahl menschlicher Embryonen untersucht« hat und weist unter Anderem nach, »dass das unterste Stück der vereinigten Müller'schen Gänge ... zum Cervicalkanal wird« »und nicht, wie sonst gelehrt wird, zur Vagina«. Später hat Nagel den groben Irrthum, der ihm hier passirt ist, selber erkannt, so dass ich keine Veranlassung hätte, hier darauf zurückzukommen, wenn nicht die Art, wie Nagel seinen Irrthum berichtigt, eine so eigenthümliche wäre, dass ich, entsprechend den kritischen Zwecken dieser Zeilen, nicht unterlassen darf, darauf hinzuweisen. Im folgenden Jahrgang (1890) derselben Sitzungsberichte veröffentlichte nämlich Nagel einen Artikel: »Über die Entwicklung des Uterus und der Vagina beim Menschen«. In diesem Aufsatz, den er ausdrücklich als sich an den früheren anschließend bezeichnet, schildert Nagel auf der 3. und 4. Seite die Entstehung der Vagina aus dem untersten Abschnitt der Müller'schen Gänge, ohne irgend wie auf seine etwa 1 Jahr zuvor, im ausgesprochenen Widerspruch mit allen früheren Autoren, gemachte abweichende Entdeckung, dass das unterste Ende der Müller'schen Gänge zur Cervix und nicht zur Vagina wird, Rücksicht zu nehmen. Erst auf der 5. und zugleich vorletzten Seite des Artikels findet sich zu dem Satze: »Die Mündungsstelle der Müller'schen Gänge in den Sinus urogenitalis (....) jüngerer Embryonen ist gleichwerthig mit dem Introitus vaginae Erwachsener« folgende kleingedruckte Fußnote unter dem Text der Seite:

»A. a. O. (Sitzungsberichte von 1889 p. 20) habe ich die Meinung ausgesprochen, dass die Mündungsstelle der Müller'schen Gänge in den Sinus urogenitalis zum späteren Orificium uteri externum wird. Spätere Untersuchungen haben mir jedoch gezeigt, dass diese Ansicht nicht richtig war; ich muss vielmehr die hier gegebene Schilderung der Entwicklungsvorgänge als richtig bezeichnen.«

Bei der Selbstberichtigung eines Irrthums von so tiefgreifender Bedeutung war es sicherlich im Interesse der wissenschaftlichen Wahrheit und Klarheit und nach dem allgemeinen Brauch unbedingt erforderlich, jede derartige Verschleierung zu vermeiden und im Text selbst gleich bei der ersten Berührung des Gegenstandes das Versehen offen zu bekennen und zu berichtigen. Auch hätte Nagel nicht versäumen sollen, die vortreffliche Gelegenheit, die sich ihm hier bot, die Verdienste der Männer, die schon vor ihm diese Thatsachen sicher und richtig erkannt hatten, ohne gleich ihm zunächst auf Irrwege zu gerathen, in gebührender Weise hervorzuheben.

In derselben Arbeit (Sitzungsberichte 1889), in der Nagel irrthümlich den Cervicalkanal und nicht die Vagina aus dem untersten Ende der Müller'schen Gänge entstehen ließ, beschreibt er auch ein Embryon von 12 mm, bei welchem er fand, dass das untere (distale) Ende des Müller'schen Ganges, der erst eine kurze Strecke weit entwickelt war, eine sich nach abwärts abflachende Rinne bildet, woraus er in Bestätigung der Ansichten, die Waldeyer (Eierstock und Ei) im Jahre 1870 veröffentlichte, im Gegensatz zu den Ergebnissen der Untersuchungen von Bornhaupt, Egli und Gasser den Schluss zog, dass sich jedenfalls die Einstülpung über ein größeres Stück des Ganges als bloß das abdominale Ende erstreckt. Diese seine Schlussfolgerungen hat Nagel in einer späteren Arbeit widerrufen, leider aber ohne irgend etwas zur Deutung oder Aufklärung des zuvor von ihm klar geschilderten auffälligen anatomischen Befundes (siehe oben), der ihn zu falschen Annahmen veranlasste, beizubringen. In dieser späteren Arbeit dagegen (Archiv für mikroskopische Anatomie 1889) beschreibt Nagel dieses selbe Embryon von 12 mm nochmals, hier schildert er die Anlage des Müller'schen Ganges in derselben Weise, wie sie von Bornhaupt, Egli, Gasser und Anderen schon vordem bei Vögeln und Säugethieren richtig erkannt war, also ganz anders wie zuvor. Während Nagel ferner in den Sitzungsberichten (a. a. O.) bei diesem Embryon angiebt, dass derjenige Theil, wo das obere (proximale) Ende des Müller'schen Ganges sich befand, bei diesem Embryon durch eine unglückliche Schnittrichtung zu Grunde ging, lässt er diesen Defekt in der Arbeit im Archiv für mikroskopische Anatomie unerwähnt.

Endlich beschreibt Nagel noch in der schon viel erwähnten Arbeit (Sitzungsberichte 1889) ein Embryon von 13 mm, welches »noch in keinem Theile des Wolff'schen Körpers die Anlage des Müller'schen Ganges erkennen lässt«, wogegen er im Archiv für mikroskopische Anatomie (1889) auch bei diesem Embryon im proximalen Theile der Urniere bereits wohlausgebildete Müller'sche Gänge schildert. Eine Aufklärung dieser Widersprüche konnte ich in seinen späteren Arbeiten nicht finden.

Nun läge es von vorn herein nahe, anzunehmen, dass die beiden Embryen von 12 und 13 mm, die Nagel in den Sitzungsberichten

beschrieb, andere waren als die beiden gleich großen Früchte, die er danach im Archiv für mikroskopische Anatomie 1889 geschildert hat. Dem ist aber nicht so. Ganz abgesehen von anderen dagegen sprechenden Gründen giebt Nagel selbst wiederholt in dieser späteren Arbeit an, dass er von dieser Größe (12 und 13 mm) nur je 1 Embryon untersucht hat. So schreibt er z. B. in dem zur Erörterung stehenden Artikel im Archiv für mikroskopische Anatomie, Jahrg. 1889 auf p. 304 im letzten Absatz: »Abgesehen von den beiden (p. 272) beschriebenen Embryonen« (das sind die von 12 und 13 mm Länge), »habe ich die Ergebnisse an mehreren Exemplaren einer und derselben Größe vergleichen können . . .«

Nicht weniger widerspruchsvoll und unzuverlässig zeigen sich auch sonst Nagel's wissenschaftliche Arbeiten. So schreibt er z. B. in seiner Abhandlung: »Über die Entwicklung der inneren und äußeren Genitalien beim menschlichen Weibe«, Archiv für Gynäkologie Bd. XLV. 1894, die er als einen Auszug seiner in den letzten Jahrgängen des Archivs für mikroskopische Anatomie veröffentlichten Arbeiten bezeichnet (vgl. Archiv für mikroskopische Anatomie Bd. XLVI p. 280), Folgendes: »Aus meinen Untersuchungen geht hervor, dass der Müller'sche Gang bei ganz jungen menschlichen Embryonen (von 8—13 mm Länge) beiderlei Geschlechts als eine trichterförmige (richtiger »dütenförmige«) Einstülpung des verdickten Coelomepithels am proximalen Theile der Urniere angelegt wird, . . .;« auch hebt er hier hervor, dass seine Untersuchungen eine ganz andere Beweiskraft hätten, wie die anderer Forscher, da er sie an einer »vollständigen und vollzähligen Reihe mehrerer Hundert menschlicher Embryonen« angestellt habe. Wo sind denn nun die Ergebnisse dieser Untersuchungen zu finden? Vergeblich habe ich seine vorangegangenen Veröffentlichungen durchforscht, um die Schilderung der allerersten Anlage der Müller'schen Gänge bei menschlichen Embryonen von 8, 9, 10 und 11 mm Länge kennen zu lernen. Auch Nagel's Behauptung in Bd. XXXVII des Archivs für mikroskopische Anatomie (in dem Aufsatz: »Über die Entwicklung des Uterus und der Vagina beim Menschen«), dass er in seinem Aufsatz: »Über die Entwicklung des Urogenitalsystems des Menschen« (Archiv für mikroskopische Anatomie Bd. XXXIV) »nachgewiesen« habe, »dass der Müller'sche Gang bei ganz jungen menschlichen Embryonen (von 11—13 mm Länge) beiderlei Geschlechts als eine trichterförmige Einstülpung angelegt wird,« erwies sich bei näherem Zusehen als unrichtig; denn die beiden jüngsten dort beschriebenen Embryen waren 12 und 13 mm lang, und dass sogar auch die Schilderung über den Befund des Müller'schen Ganges bei diesen mit Vorsicht aufzunehmen ist, habe ich bereits oben nachgewiesen.

Schon in meiner Arbeit: »Die fötale Entwicklung der menschlichen Tuben« (Archiv für mikroskopische Anatomie Bd. XLV) hatte ich angedeutet, dass ich vergeblich nach einer Schilderung der Entwicklungsstufen, auf welchen Nagel den Müller'schen Gang bei

menschlichen Embryen von 8—11 mm fand, gesucht habe. Daraufhin hat dann Nagel in der gegen mich gerichteten Polemik (a. a. O)., auf die ich hier antworte, die Angabe seiner hierauf bezüglichen Befunde nachgeholt. Er schreibt von einem Embryon von 8 mm: »Das Bildungsepithel verhielt sich im Wesentlichen so, wie ich es bei etwas älteren Embryonen (von 12 und 13 mm Länge) gefunden und bereits geschildert habe. Da wo später der offene Trichter des Müller'schen Ganges liegt« (! !), »zeigte das Bildungsepithel eine seichte Einsenkung nach dem Wolff'schen Gang hin, welche vielleicht« (! !) »den Beginn des Einstülpungsprocesses darstellt«.

»Bei einem Embryo von 11 mm Körperlänge war nur das Bildungsepithel vorhanden, . . .«

Ich kann Nagel nur beistimmen, wenn er seine Deutung der seichten Einstülpung durch die Wahl seiner Worte (»vielleicht«) ausdrücklich als eine unsichere Hypothese kennzeichnet.

So sind also die beiden Embryen von 12 und 13 mm die jüngsten, bei welchen Nagel die Entwicklung des Müller'schen Ganges wirklich gesehen hat und auch Betreffs der wissenschaftlichen Verwerthung dieser kann ich mich einiger begründeter Bedenken (siehe oben) nicht erwehren.

In der That war ich desshalb aufs höchste überrascht, als ich trotz alledem in den neuesten Arbeiten Nagel's (a. »Die weiblichen Geschlechtsorgane«, im Handbuch der Anatomie, herausgegeben von K. v. Bardeleben 1896, und b. »Entwicklung und Entwicklungsfehler der weiblichen Genitalien« im Handbuch der Gynäkologie, herausgegeben von Veit 1897) in a. auf p. 69 und in b. auf p. 543 in dem Kapitel »Entwicklung der Tube« Folgendes las: »Bei menschlichen Embryonen von 7—$7^1/_2$ mm Länge ist (His, Anatomie menschlicher Embryonen, Leipzig 1880—1885) das Coelomepithel an der Außenseite des Wolff'schen Körpers um das Doppelte verdickt. Aus dem proximalen Theil dieser Verdickung bildet sich, wie ich (Über die Entwicklung des Urogenitalsystems des Menschen, Archiv für mikroskopische Anatomie Bd. XXXIV) nachgewiesen habe, der Müller'sche Gang, indem das Epithel an dieser Stelle (bei einem Embryo von 8 mm) in die Tiefe gegen den Wolff'schen Gang sich senkt, um schließlich (bei Embryonen von 12 und 13 mm Länge) einen kurzen, offenen Trichter zu bilden, . . .« Nagel irrt sich auch hier wieder in der Verwerthung seiner früheren Arbeiten. Zunächst hat er in der citirten Arbeit (in dem Werk b. citirt er hier an Ort und Stelle keine Arbeit) das Embryon von 8 mm überhaupt nicht erwähnt. Außerdem hat er (in seiner sehr viel späteren Polemik gegen mich) bei seinem Embryon von 8 mm nicht »nachgewiesen«, dass der Müller'sche Gang sich entwickelt, indem das Epithel sich gegen den Wolff'schen Gang in die Tiefe senkt, sondern er hat dort, wie wir soeben sahen, nur die Vermuthung ausgesprochen, dass eine seichte Einsenkung nach dem Wolff'schen Gang hin »vielleicht« den Beginn des Einstülpungsprocesses darstellt.

Auch die Angaben von His citirt Nagel nicht richtig. His schreibt nämlich in seinem klassischen Werk (a. a. O.) Betreffs seiner beiden Embryonen von 7 und 7 1/2 mm wörtlich: »Der Müller'sche Gang ist bei den Embryonen A. und B. noch nicht vorhanden. In der Rinne lateralwärts von der Urnierenleiste ist das Epithel um beinahe das Doppelte (bis auf ca. 20 μ) verdickt und so zeichnet sich jetzt schon die Stelle aus, an welcher später der Müller'sche Gang sich bilden wird«. Also nicht an der Außenseite des Wolff'schen Körpers, wie Nagel schreibt, sondern in der Rinne lateralwärts von demseben sah His das Epithel verdickt. Und das ist etwas wesentlich Anderes.

Da wir heute wissen, dass der Müller'sche Gang sich an der bei aufrecht stehend gedachtem Embryon nach vorn und lateral schauenden Kante, oder richtiger Seite, der Urnierenleiste und nicht von der seitwärts von ihr gelegenen Rinne aus durch trichterförmig sich einstülpende Wucherung des Urnieren-Oberflächenepithels entwickelt, so ist es ausgeschlossen, dass das, was His sah, der Beginn der Entwicklung des normalen Müller'schen Ganges gewesen ist.

Überhaupt muss ich die (übrigens auch ziemlich irrelevante) Frage nach dem ganz genauen Zeitpunkt, wann die Entwicklung des Müller'schen Ganges beim Menschen beginnt (ganz abgesehen von den Schwankungen, die sich in dieser Hinsicht bekanntermaßen bei allen entwicklungsgeschichtlichen Vorgängen zeigen), auch heute noch als eine offene bezeichnen. Immerhin wird man nicht fehlgehen, wenn man ihn in der 5. Embryonalwoche sucht.

Die jüngsten menschlichen Embryen, bei welchen, so weit mir die Litteratur bekannt geworden, die Müller'schen Gänge bisher beschrieben wurden, sind auch heute noch Nagel's unsichere (siehe oben) Embryen F. und M. von 12 und 13 mm Länge und mein Embryon von 12 1/2 mm. Von jüngeren Embryen aus der fraglichen Zeit sind das von Nagel (8 mm) und die beiden von His (7 und 7 1/2 mm) bereits hinreichend gewürdigt worden. Ferner gehört hierher noch das vortrefflich beschriebene Embryon von H. Meyer (8 mm), bei welchem weder von einer Anlage der Müller'schen Gänge, noch von einer solchen des Keimstockes irgend eine Spur vorhanden war. Ich kann noch hinzufügen, dass ich selbst noch ein bisher nicht veröffentlichtes Embryon von 8 mm untersucht habe, bei dem wohl die Anlage des Keimstockes in ihren allerersten Anfängen zu erkennen ist, von den M. G. sich aber gleichfalls keine Spur fand.

Zwar bin ich nicht so glücklich wie Nagel, die Stelle, »wo später der offene Trichter des Müller'schen Ganges liegt«, ganz genau angeben zu können, aber ich habe die ganze Urnierenleiste genau abgesucht und natürlich auch mein besonderes Augenmerk auf diejenigen Partien des Urnierenepithels gerichtet, unter welchen der Urnierengang verläuft, und welche wir als die Matrix des Tubenepithels kennen, wenn wir auch nicht mit Sicherheit den »Breitengrad« (wenn ich mich der Kürze halber eines geographischen Aus-

drucks bedienen darf) wissen, unter welchem die Einstülpung beginnt. Aber, wie gesagt, es war keine Spur einer Anlage des Müller'schen Ganges zu entdecken.

Weiter untersuchte ich ein Embryon von 10 mm, bei welchem der Müller'sche Gang bereits auf eine ganz kurze Strecke in der bekannten Weise angelegt war. Da dieses Embryon nicht mehr ganz frisch war, lasse ich es außer Rechnung. Endlich käme dann noch das Embryon von 11 mm Nagel's, bei dem vom Müller'schen Gang »nur das Bildungsepithel vorhanden« war. —

In seiner bereits erwähnten Bearbeitung der weiblichen Geschlechtsorgane im Handbuch der Anatomie des Menschen, herausgegeben von K. v. Bardeleben, giebt Nagel auf p. 72 Absatz 3 in dem Kapitel »Entwicklung der Tube« an, dass die Schleimhautfalten sich im 5. Monat zu entwickeln beginnen. Dieselbe Angabe findet sich im Handbuch der Gynäkologie auf p. 547. Das ist nicht richtig. Wie er aus meiner schon mehrfach erwähnten Arbeit: »Die fötale Entwicklung der menschlichen Tuben« aus Wort (p. 180) und Bild (Tafel XI, Fig. 9) hätte lernen können, beginnt diese Entwicklung bereits am Ende des 3. Fötalmonats und ist im 5. Fötalmonat schon ziemlich weit vorgeschritten.

Im Handbuch der Anatomie giebt Nagel auf p. 89 eine Abbildung »Fig. 53. Aus der Schleimhaut des menschlichen Gebärmutterkörpers. Vergrößerung 500«, in welcher der »Querschnitt von Uterusdrüsen mit flimmernden Cylinderepithelzellen« dargestellt sein soll.

Das Bild zeigt einen Schnitt durch eine Partie Schleimhautstroma mit einem ganzen Drüsenquerschnitt und mit dem Bruchtheil eines solchen. Jede Epithelzelle trägt in diesen beiden Drüsen an ihrer freien Oberfläche ein mehr oder weniger dickes, kappenförmig aufsitzendes Gebilde, das in ein bis höchstens drei konische, meist an ihrer Basis verhältnismäßig dicke, sich nach dem freien Ende stark verjüngende Spitzen ausläuft. Bekanntlich besteht aber das Flimmerkleid der Uteruskörperdrüsen sonst aus einem Wald von feinsten Protoplasmafäden, die von der Basis bis zum freien Ende gleich dick und so dicht gestellt sind, dass man auch auf den feinsten Querschnitten eine große, schier unzählbare Menge von ihnen auf den einzelnen Zellen findet. Der Kundige wird auf den ersten Blick sehen, dass Nagel sich durch Gerinnungsprodukte, die durch das zur Härtung verwandte Flemming'sche Gemisch erzeugt wurden, täuschen ließ. Diese Gerinnungsprodukte haben dann freilich bei der Anfertigung der Zeichnung eine kleine Idealisirung erfahren.

Ähnlich, wie mit der Entwicklungsgeschichte der Tuben, springt Nagel auch mit der der Ovarien um. So schreibt er in dem soeben citirten Abschnitt des Handbuches der Anatomie auf p. 46: »Bei menschlichen Embryonen von 8—12 mm Länge sieht man nämlich, wie ich nachgewiesen habe, an der Innenseite des Wolff'schen Körpers an derselben Stelle, wo auch bei allen Amnioten die

erste Anlage der Sexualdrüse zu sehen ist, eine wulstartige Verdickung des Coelomepithels, ...« (und der betreffende Passus im Handbuch der Gynäkologie p. 539 lautet wieder wörtlich so).

Leider citirt Nagel hier nicht, in welcher seiner im Litteraturverzeichnis angegebenen Arbeiten er diesen Nachweis erbracht hat. So viel mir bekannt, ist das jüngste menschliche Embryon, bei welchem er eine Eierstocksanlage beschrieben hat (und ich glaube nichts übersehen zu haben), das Embryon F. mit einer Körperlänge von 12 mm (Archiv für mikroskopische Anatomie Bd. XXXIV p. 272). Zwar spricht Nagel in den Sitzungsberichten der Königl. Preuß. Akademie der Wissensch. zu Berlin (1888 auch p. 1027) davon, dass er bei menschlichen Embryen von 11—13 mm Länge die Keimdrüse eben angelegt fand und giebt an, dass man auf dieser Entwicklungsstufe das männliche von dem weiblichen Geschlecht bereits zu trennen vermag, ob er aber auch ein weibliches Embryon von 11 mm Länge sah, geht aus der Arbeit nicht hervor.

Dass Nagel in der That bisher (1897) die allererste Anlage des Keimstockes beim Menschen auch überhaupt bei seinen Untersuchungen nicht gefunden hat, erweist sich auch daraus, dass er zur Illustrirung des frühesten Stadiums der Eierstocksanlage beim Menschen das Präparat eines 11 mm langen Schweinsembryons abbildet (Fig. 26 p. 46 im Handbuch der Anatomie und Fig. 103 p. 539 im Handbuch der Gynäkologie).

Ich will diese kritischen Bemerkungen nicht schließen, ohne auf »Fig. 30. Schnitt durch den Eierstock eines Neugeborenen« auf p. 48 der Arbeit im Handbuch der Anatomie hingewiesen zu haben. Vergleicht man diese Zeichnung mit Fig. 4 auf Tafel XX in Bd. XXXI des Archivs für mikroskopische Anatomie, so wird man finden, dass diese Figuren genau identisch sind, nur mit dem Unterschied, dass dort, wo im Handbuch der Anatomie sich ein einschichtiges »Eierstocksepithel« findet, im Archiv eine 6—8fache, nicht näher bezeichnete Zellschicht vorhanden ist. Eine Aufklärung, wo diese Zellschicht zwischen den beiden Publikationen hingerathen ist, erhalten wir nicht.

Ich bin sicher, dass alle Leser des Handbuches mit mir darin übereinstimmen werden, dass sie ein Anrecht darauf haben, von allen willkürlichen Änderungen, die auf Kosten der Naturtreue an einer Zeichnung gemacht sind, benachrichtigt zu werden, und dass ein solches Zurechtstutzen einer Abbildung dem jeweiligen Zweck entsprechend ohne Mittheilung an den Leser weder üblich noch statthaft ist. —

Diese mühelos zusammengestellte Reihe von Thatsachen dürfte genügen, zu erweisen, dass Herr Nagel alle Ursache hat, dankbar dafür zu sein, wenn seine Angaben einmal durch Untersuchungen eines Fachgenossen Bestätigung finden, und dass er seine Autorität überschätzt, wenn er solche Nachuntersuchungen für überflüssig erklärt.

IV. Zur Mechanik der normalen und pathologischen Lageveränderungen der Gebärmutter.

Von

Dr. F. Sielski in Lemberg.

Der Abschnitt der Gynäkologie, der über die Kräfte handelt, welche die Normallage des Uterus erhalten, als auch die physiologischen und pathologischen Lageveränderungen verursachen, ist immer noch nicht als abgeschlossen zu betrachten. Und so sei es mir gestattet, in dieser Hinsicht einige Bemerkungen zu machen, die hoffentlich etliche Lichtstrahlen in das bis nun jedenfalls noch dunkle Gebiet werfen dürften.

Bekanntermaßen ändert der Uterus fortwährend seine Form und Lage. Wenn aber die denselben dislocirenden Momente zu wirken aufhören, so kehrt er in seine normale Lage wieder zurück, das ist in die Anteversio-flexio. Was zwingt nun den Uterus, wieder und immer wieder seine normale Lage und Form anzunehmen? — Es werden da zur Erklärung verschiedene Momente in Betracht gezogen, und u. A. auch die Wirkung des intraabdominellen Druckes mit Recht besonders hervorgehoben. Aber meiner Ansicht nach besteht in der Deutung des Wesens und der Wirkungsweise des intraabdominellen Druckes ein gewisses Missverständnis, das aufgeklärt werden muss, wesshalb ich diesbezüglich einige Erwägungen kurz einschalte.

Es wird u. A. oft behauptet, dass bei respiratorischen Druckschwankungen in der Becken- und Bauchhöhle nur diejenige Uterusfläche der Wirkung der inspiratorischen Druckverstärkung ausgesetzt wird, die nach oben sieht. Auch sagt man, dass der intraabdominelle Druck Lageveränderungen des Uterus verursachen könne, und zwar in dem Sinne, dass, wenn die hintere Uterusfläche nach oben sieht, — Anteversion, und wenn das die vordere Fläche ist, Retroversion entsteht. Die Richtung der vermeintlichen Kraftwirkung wird an Illustrationen sehr oft mit einem Pfeil gezeichnet. — Nun ist das aber ganz und gar unrichtig. Wäre die Becken-Bauchhöhle von starren und festen Wandungen begrenzt, so könnte in Folge der abdominellen Druckschwankungen überhaupt keine Verschiebung der Organe stattfinden. Es ist sicher, dass der Druck in der ganzen Becken-Bauchhöhle überall gleich sein muss. Eine wandständige Darmschlinge wird bestimmt nicht stärker an die Bauchwand angedrückt als eine mitten in der Bauchhöhle liegende Schlinge an eine andere gedrückt wird. Das ist eine allgemein bekannte, erwiesene und keinerseits angefochtene, den Innendruck betreffende Grundregel der Physik. Übereinstimmend mit diesbezüglichen Gesetzen der Physik werden die Becken- und Bauchorgane bei Verstärkung des intraabdominellen Druckes nur in der Richtung des geringsten Widerstandes verschoben werden können. Hier ist das die weiche, elastische

vordere Bauchwand, und nur in ganz unbedeutendem Grade der Beckenboden. Mittels der weichen, elastischen Bauchwandungen wird der intraabdominelle Druck durch den Atmosphärendruck regulirt. Steigt der Innendruck über den atmosphärischen, so erweitert sich die Bauchwand, und sinkt er herunter, so zieht sich dieselbe wieder zusammen. Steigt das Diaphragma bei der Inspiration herab, so drückt es auf den Bauchhöhleninhalt und treibt mittels desselben die Bauchwand vor. Bei der Exspiration weicht die Bauchwand wieder zurück. Dasselbe geschieht auch in Folge der Füllung resp. Entleerung der Blase und des Digestionstractus. In allen diesen Fällen ändert sich die Kapacität und die Form der Bauchhöhle.

Von eminenter Wichtigkeit für unsere Auseinandersetzungen ist bezüglich der Kapacitätsschwankungen der Bauchhöhle noch ein anderes Moment, der Erwähnung und unsere Aufmerksamkeit verdient.

Bekanntermaßen darf der gesammte Innendruck eines Organismus nicht andauernd unterhalb des Atmosphärendruckes sinken. Die atmosphärische Luft übt auf unseren Körper einen Druck aus, der, entsprechend der Körperoberfläche des betreffenden Individuums, etwa 15—20 000 kg beträgt (beiläufig 7,5 kg auf jeden Quadratzoll Fläche). Sobald der Druck an irgend einer Stelle des Organismus unter diese Norm herabsinkt, drückt augenblicklich die Luft gegen diese Stelle flüssige Körper, auch halbflüssige Gewebe, bis die Druckdifferenzen ausgeglichen werden. Diese von den Druckverhältnissen abhängige Verschiebung der Flüssigkeiten geht nirgends so augenscheinlich von statten, wie eben in der Bauchhöhle. Beim verstärkten Intraabdominaldruck wird das Blut aus den Eingeweiden gegen die Peripherie des Körpers vertrieben, und bei der Verminderung des Druckes saugen umgekehrt die Eingeweideorgane das Blut an. Es ist bekannt, welche Bedeutung die Athmung auf die Blutbewegung durch die Leber hat. Durch die Kompression des bei der Inspiration herabsteigenden Zwerchfells, als auch durch die Spannung der Bauchwände wird das von Magen, Milz und Darm gesammelte Blut der Leber in die Vena cava inferior hineingetrieben. Und bei der darauffolgenden Exspiration aspiriren wieder die Bauchorgane das Blut aus den extraabdominellen Blutgefäßen.

Es ist selbstverständlich, dass in Folge der fortwährenden Formveränderung der Bauchhöhle auch die Form und Lage der Eingeweide sich wird ändern müssen. An die Form des Behälters passt sich der Inhalt an. Auch werden Lage- und Formveränderungen einzelner Theile der Eingeweide nicht ohne Einfluss bleiben können auf die Lage und Form der übrigen Bauchkontenta. Wenn eine Darmschlinge, mit Gasen oder Speisebrei stark gefüllt, erheblich ausgedehnt wird, so beansprucht sie einerseits mehr Raum für sich, andererseits wird eine größere Menge der Nachbarorgane mit ihr in Kontakt kommen müssen als wie wenn dieselbe leer und kollabirt ist. — Es entsteht somit die Frage, auf welche Art und Weise dieser

Lage- und Formwechsel der Eingeweide vor sich geht? Ist es etwa möglich, dass bei intakten Bauchhöhlenwandungen die einander anliegenden Flächen zweier Organe in senkrechter oder der senkrechten sich nähernder, also schiefer Richtung, sich von einander entfernen werden können, um anderen Gebilden Platz zu machen? Ist es vielleicht möglich, dass sich ein Organ von den übrigen isolire oder wenigstens eine Fläche eines Organs sich von der Umgebung derart ablöse, dass dieselbe, wenn auch nur für einen Moment, mit keiner anderen Peritonealfläche in Berührung komme?

Vor Beantwortung dieser Frage wird es gut sein, in unsere Erinnerung zu bringen, dass das Peritoneum seinem Wesen nach ein leerer, luftdicht verschlossener, aus seröser Haut bestehender Sack ist, dessen Wandungen knapp einander anliegen. Jedes Stück Peritonealwand muss immer und stets mit einem anderen Stück in unmittelbarer Berührung bleiben. Die Wandungen dieses Sackes machen mehrere Einstülpungen nach innen, und in diese Einstülpungen betten sich von außen die Bauch- und Beckenorgane ein. Alle Organe (ausgenommen einen Theil der Ovarialoberfläche und Tubenmündungen) liegen somit extraperitoneal und in der Peritonealhöhle befindet sich nichts, — ja, unter normalen Verhältnissen besteht ein Intraperitonealraum überhaupt nicht. — Nun wird es klar, dass die vom Peritoneum bedeckten, an einander liegenden Eingeweide bei intakten Bauchwandungen, somit unter Luftabschluss, nicht von einander abgelöst werden können, außer etwa bei Gewaltanwendung. Das topographische Lageverhältnis der anliegenden Flächen zweier Eingeweide wird nur derart verändert werden können, dass dieselben, an einander gleitend, sich von einander entfernen, aber gleichzeitig und in demselben Moment und unter Ausschluss von Bildung leerer Räume mit anderen nachgeschobenen Partien des Peritoneums in Kontakt treten. Von nicht unerheblicher Bedeutung ist dabei die Glattheit und Schlüpfrigkeit der sich berührenden Peritonealflächen. Die Glattheit und Schlüpfrigkeit des Peritoneums begünstigt und erleichtert die gleitende Verschiebung der Organe, erschwert aber gleichzeitig die direkte senkrechte Kontaktlösung derselben. Denn die Wirkung des Luftdruckes wird hier durch die physikalische Adhäsionskraft unterstützt, vermöge deren zwei glatte und feuchte Flächen, die unmittelbar anliegen, sehr stark an einander haften.

In der Peritonealhöhle sind somit die Verhältnisse ähnlich denen in der Pleurahöhle. Bei der Inspiration trachtet die sich erweiternde Thoraxwand von der Lunge sich zu entfernen. Da aber beide Pleurablätter unmittelbar und völlig luftdicht an einander liegen, so ist das nicht möglich, und die Pleura pulmonalis muss bei der Thoraxerweiterung der Pleura parietalis folgen.

Eben so in der Peritonealhöhle. Die mittels einer Hautfalte nach vorn gezogene weiche Bauchwand löst sich nicht von den Eingeweiden ab, sondern die letzteren folgen der ersten nach. Sehr gut illustriren diese Verhältnisse die Respirationsbewegungen der Leber.

Dieselbe gleitet mit aller Leichtigkeit an den Bauchwandungen, wie der Stempel einer Spritze, hinauf und hinunter, entfernt sich aber, trotz der bedeutenden Schwere des Organs, nicht um eine Linie vom Zwerchfell. Das sogenannte Aufhängeband der Leber ist außer aller Wirkung und kommt nie in die Lage, die Leber zu halten, da es wegen des genauen Anschließens der Leber an die untere Zwerchfellfläche gar nicht senkrecht gespannt werden kann. Der luftdichte Verschluss der Bauchhöhle verursacht, dass die Leber in unmittelbarem Kontakt mit dem Zwerchfell bleibt und dass dieselbe jede Respirationsbewegung des Diaphragmas mitmacht, ohne je den Kontakt mit demselben aufzugeben.

Vollkommen identisch mit diesem Sachverhalt ist das Verhältnis zwischen dem Uteruskörper und der oberen Blasenwand, und erklärt uns, warum der Uterus nach der Blasenentleerung sich in Anteversio-flexio legt. Unter normalen Umständen kann nie die Möglichkeit eintreten, dass sich der Uterus von der Blase trennt, und zwar sowohl wegen seiner Gewebsverbindung (Cervix), als auch wegen seiner Kontaktanheftung (Corpus) mit der Blase. Senkt sich die obere Blasenwand in der Richtung des sich bei der Harnentleerung vermindernden Widerstandes nach unten, so muss derselben der Uteruskörper unbedingt folgen und eben so unbedingt muss er seine normale Form und Lage annehmen. — Die Gewebsverbindung erlaubt nicht, dass sich beide Organe von einander entfernen, und der Atmosphärendruck sorgt dafür, dass der Kontakt zwischen beiden das Corpus und die obere Blasenwand bedeckenden Peritonealflächen nicht aufgehoben werde. Es ist geradezu undenkbar, dass zwischen Corpus und Blase, also in die Excavatio vesico-uterina, Darmschlingen etwa hineingepresst werden könnten, weil ja gerade dieselbe Summe von Kraft, die das zu Stande bringen sollte, auch das Corpus an die Blase drückt, abgesehen von dem Plus der hier ebenfalls wirkenden physikalischen Adhäsionskraft, welche mit Leichtigkeit die unbedeutende Elasticitätskraft der flektirten Gebärmutter überwindet.

Abgesehen von der Unzweckmäßigkeit der Einrichtung, wobei während einer jeden Blasenentleerung Darmschlingen in die Excavatio vesico-uterina hineingepresst würden, um nachträglich nach der beendeten Entleerung wieder weggeschoben zu werden, wüsste ich nicht, welche Kräfte diesen Mechanismus bewirken sollten und könnten. Welche Kraft sollte da den Uterus hindern, der herabrückenden Blasenwand zu folgen, und welche Kraft wieder, die Darmschlingen aus der einmal eingenommenen Lage in der Excavatio zu entfernen, um dem Uteruskörper Platz zu machen?

Es ist wahr, der Uterus ist ziemlich dislokationsfähig, aber seine Bewegbarkeit ist durch die Elasticität und Dehnbarkeit des Ligamentapparates ermöglicht, als auch dadurch, dass das Corpus von Organtheilen eingeschlossen ist, die mit ihm jede Bewegung mitmachen ohne Aufhebung der Berührungskontignität der an einander liegenden Flächen.

So werden z. B. bei der Trendelenburg'schen Beckenhochlagerung alle Eingeweide vermöge ihrer Schwere gegen die Zwerchfellaushöhlung zu verschoben; trotzdem bleiben aber dieselben im innigen Kontakt mit einander. Es lösen sich weder die Darmschlingen vom Corpus, noch das Corpus von der oberen Blasenwand ab. Die Verhältnisse ändern sich allsogleich nach der Incision der Bauchwand. Die Luft dringt mit hörbarem Geräusch in den Peritonealraum, die Darmschlingen rutschen frei nach dem Zwerchfell hinunter und die Excavatio vesico-uterina entfaltet sich, indem der Uteruskörper, vermöge seiner Elasticität sich ausstreckend, von der Blasenwand sich loslöst.

Betreffs der Festigkeit der vom Kontakt herrührenden Verbindung zweier Flächen im luftleeren Peritonealraum sind diejenigen Lageanomalien des Uterus von überzeugender Beweiskraft, bei welchen der Uteruskörper mit nicht dislocirbaren Organtheilen in Berührung kommt. Eine metritisch starre, große, antevertirte Gebärmutter, deren Fundus bis zur vorderen Beckenwand reicht, ist nur wenig bewegbar. Wie schwer sich dieselbe aus ihrer Lage herausbringen lässt, ist bekannt, und wir haben bei Repositionsversuchen oft das Gefühl, als ob der Fundus an die Symphyse angewachsen wäre. Eben so bei der retroflektirten Gebärmutter. Der Fundus uteri ist nur unter Kraftanwendung von der hinteren Beckenwand ablösbar, so dass, nach der Ausdrucksweise von Thure Brandt, der Fundus an der hinteren Beckenwand zu kleben scheint. Eben desshalb ist auch die Reposition der retroflektirten Gebärmutter mit Schmerzen verbunden.

Die fortwährenden Druckschwankungen in der Bauchhöhle werden, wie gesagt, durch die Ausdehnung resp. Zusammenziehung der weichen Bauchwand ausgeglichen. Mittelbar durch die Bauchkontenta geschieht dasselbe auch bei Druckschwankungen in der Beckenhöhle. Da die letztere von harten, unnachgiebigen, knöchernen Wandungen umgeben, nach unten von wenig nachgiebigem Beckenboden begrenzt ist, so werden z. B. bei Füllung der Blase alle Organe, welche über der Blase lagern, in der Richtung des geringsten Widerstandes, also gegen die Bauchhöhle zu, nach aufwärts verschoben. Nach der Blasenentleerung und dadurch entstandener Druckverminderung in der Beckenhöhle kehren die verschobenen Organe wieder herab, in ihre normale Lage zurück. Durch diese Verschiebbarkeit der Organe ist die Möglichkeit gegeben, dass Harn und Koth bei Blasen- und Mastdarmfüllung Platz in der Beckenhöhle finden, und dass diese Exkremente aus der Beckenhöhle, folglich auch aus dem Organismus entfernt werden können.

Was geschieht nun aber, wenn dieser Mechanismus irgend wie gehemmt wird, wenn abnormerweise diese Verschiebung der Beckenorgane gehemmt oder unmöglich gemacht wird und die normalen Druckdifferenzen nicht normalerweise ausgeglichen werden können?

— Es wird geschehen müssen, was unter ähnlichen Umständen auch anderwärts im Organismus vorgeht. Da die Füllung und Entleerung des Rectums und der Blase im lebenden Organismus nicht wird ausbleiben können, so müssen solche Veränderungen sich einfinden, welche kompensatorisch die ungestörte Funktionirung der Beckenorgane ermöglichen werden.

Zu diesen Veränderungen gehören u. A. auch die Lageveränderungen der Gebärmutter.

Betrachten wir z. B. die Verhältnisse bei der Anteflexio und Anteversio uteri. Angenommen, dass der Uterus in der Höhe, bis zu welcher er normaliter durch die volle Blase gehoben wird, derart fixirt ist, dass er nach der Blasenentleerung in seine normale Lage nicht zurückrücken kann. Jetzt sind nur zwei Eventualitäten möglich: entweder wird die Blasenentleerung nicht erfolgen können, oder die in Folge der Blasenentleerung eintretende Druckverminderung im retroperitonealen Beckenraum wird kompensatorisch andere, nicht fixirte Gewebspartien herabzerren, welche den durch das Zusammensinken der Blase frei gewordenen Raum ausfüllen werden. Dass das letztere geschieht, ist klar.

Wie bekannt, darf in Folge der Luftdruckwirkung im Organismus nirgends und unter keiner Bedingung ein leerer Raum sich bilden. Werden bei forcirter Extension die Knochenenden in einem Gelenk von einander entfernt, so drückt die Atmosphäre zwischen dieselben Weichtheile hinein und an der Oberfläche entstehen grubige Einsenkungen. Bei Lungenatelektase ist die entsprechende Thoraxhälfte eingesunken, die Interkostalräume verengert oder durch völlige Annäherung der Rippen ganz verschwunden, aber der Kontakt zwischen den beiden Pleurablättern ist niemals aufgehoben. Ja, sogar das Cavum cranii verkleinert sich beim Schwund des Gehirns im Greisenalter, und an den harten Scheitelbeinen bilden sich grubige Einsenkungen. Auf dieselbe Art wird somit auch die Druckdifferenz, welche durch die Blasenentleerung in der Beckenhöhle entstanden ist, ausgeglichen werden müssen. Und kann der Uterus wegen der Anheftung in der Gegend des inneren Muttermundes nicht in toto an die Stelle des geringsten Druckes herabrücken, so drückt dorthin der Atmosphärendruck durch Vermittlung der weichen Bauchwand und der Bauchkontenta diese Partien der Gebärmutter, die nicht fixirt sind: also Cervix und Corpus uteri. Die Formveränderung des Uterus, die dabei entsteht, ist abhängig von dem Verhalten beider Hebelarme. Sind Cervix und Corpus annähernd gleich groß, so erfolgt Knickung des Uterusgewebes an der Fixationsstelle in der Gegend des inneren Muttermundes und es bildet sich Anteflexio uteri. Ist das Volumen beider Hebelarme verschieden, so wird der voluminösere Abschnitt der Gebärmutter mehr nach unten verdrängt als der weniger voluminöse. Ist das Corpus uteri vergrößert, zumal wenn dasselbe metritisch starr ist, so entsteht Anteversion. Ist endlich bei hypertrophirter Portio das Corpus kleiner und schlaffer

als normal, so entsteht die Lageanomalie, welche Retroversio uteri anteflexi genannt wird.

Dass diese mit Gewalt unterhaltene Lage- und Formveränderung der Gebärmutter nicht immer symptomlos wird bleiben können, bezeugen die da oft vorhandenen dysmenorrhoischen Beschwerden.

Für gewöhnlich reichen die genannten Lage- und Formveränderungen der Gebärmutter nicht aus, um die Druckdifferenzen bei hoher Fixation des Uterus in der kleinen Beckenhöhle auszugleichen. — Zum Verständnis weiterer Vorgänge, die da zur Beobachtung kommen, wird es vielleicht gut sein, dieselben parallel mit denjenigen Erscheinungen zu besprechen, die in Folge starker Verminderung des Luftdruckes in unserem Organismus auftreten.

Bekannt ist die Erscheinung der Hervorpressung der Trommelfelle durch die Luft der Paukenhöhle bei Besteigungen hoher Berge. Ganz dieselbe Bedeutung hat das oft beobachtete Klaffen der Ampulla recti bei hoher Fixation des Uterus, dessen Zustandekommen durch die daselbst stagnirenden Darmgase (auch Kothmassen) ermöglicht wird. Es ist charakteristisch, dass das subjektive Wohlbefinden der betreffenden Individuen oft am erträglichsten ist, wenn das Rectum voll ist, und eben so charakteristisch ist es, dass die lästigsten Beschwerden recht oft erst nach erfolgter Stuhlentleerung sich einstellen, — zweifellos *in Folge der nach der Entleerung wieder eintretenden Inkompensation der Spannungsdifferenzen.*

Bei starker Verminderung des Luftdruckes erfolgen, wie wir wissen, starke Absonderungen der von der Luft direkt berührten Schleimhäute. Eben so ist die Hypersekretion der Cervicaldrüsen ein ganz gewöhnlicher Befund bei hoher Fixation des Uterus. Das Sekret ist bekanntlich in den meisten Fällen nicht katarrhalisch, sondern rein glasig, klar und durchsichtig. Auch kommt es oft zur Dilatation des Cervicalkanals und kopiöser Schleimretention in demselben. *Wie wir sehen, sind das lauter Erscheinungen der verminderten Druckwirkung, die bis jetzt eine andersartige Erklärung überhaupt nicht gefunden haben.*

Nach der Applikation eines Schröpfkopfes wird das Gewebe der betreffenden Stelle in das Lumen desselben zapfenförmig hineingepresst. Völlig dieselbe Entstehungsart haben die eigenthümlichen Formationen der Vaginalportion (Zapfenform, Pilzform etc.) bei Anteflexio und Anteversio uteri. Nur kommt es hier wegen der Konstanz der Saugwirkung zu dauernden Struktur- und Formveränderungen.

Lokale Herabsetzung des Luftdruckes hat, — wie uns ebenfalls der Schröpfkopf lehrt, — starke Hyperämie und Gewebsschwellung der betreffenden Stelle zur Folge. Bekanntermaßen sind die Erscheinungen der Hyperämie und die mit derselben in kausaler Beziehung stehenden anderweitigen Veränderungen bei Lageveränderungen der Gebärmutter, der Genese nach, nicht genügend erklärt. Dieselbe als

eine in Folge der Knickung und Kompression entstandene Stauung anzusehen, ist unzulässig, und mit vollem Recht bemerkt Theilhaber, dass an stabile Veränderungen der Lage die Gefäße sich sehr rasch anpassen, wie auch sonst bei spontanem oder artificiellem Undurchgängigwerden von Blutgefäßen sich rasch kollaterale Bahnen entwickeln, die Störungen in der Cirkulation verhindern. Ähnlich verhält es sich mit den Erscheinungen, die man mit dem Entzündungsprocess zu erklären trachtet.

Ihrem Wesen nach ist die Schwellung beim Schröpfkopf als eine mit dem anderweitigen Ödem identische Durchtränkung des Gewebes mit Bluttranssudat anzusehen. Beim Stauungsödem z. B. tritt das Blutplasma aus den Gefäßen desshalb aus, weil der intravaskuläre Druck denjenigen in den Weichgebilden übersteigt. Nun ist es gewiss gleichgültig, wie die Druckdifferenz zu Stande kommt, durch die Erhöhung des Blutdruckes in den Gefäßen oder durch die Spannungsverminderung in dem Gewebe. In beiden Fällen ist der Effekt identisch: Hyperämie, Stauung, Transsudation aus den Gefäßen und Imbibition des Gewebes mit der Lymphe. Bei diesem Sachverhalt müsste jedenfalls erwartet werden, dass bei hoher Fixation des Uterus auch diese Konsequenzen der Druckverminderung im Beckenraum sich einfinden werden. Und wirklich stellen sie sich ein, nur mit der Erklärung derselben haben wir unsere Noth gehabt. Ich meine nämlich die vielbesprochene sogenannte Parametritis posterior und bin überzeugt, dass wir es da mit einem solchen Erguss der Lymphe in das parametrane Bindegewebe zu thun haben. Das Missliche der Erklärung dieses Processes mit einer Entzündung ist bekannt, und auch die sorgfältigen pathologisch-anatomischen Studien von Ziegenspeck haben, denke ich, die Frage nicht zu einer befriedigenden Lösung gebracht. Das Resultat seiner Untersuchungen fasst Ziegenspeck in Folgendem zusammen: »Die Parametritis posterior verläuft in den Lymphräumen, welche die Arteriae und Venae uterinae umgeben. In frischen Fällen sieht das daselbst befindliche langfaserige Bindegewebe rosenroth bis hochroth aus und macht dadurch, dass eine dickliche Lymphe aus dem Schnitt ausfließt, den Eindruck, als sei es gequollen. In Fällen, wo die Schrumpfung schon weiter fortgeschritten ist, sieht es mehr grau aus, hat den langfaserigen Charakter verloren und ist dichter geworden. Das Fettgewebe, welches sonst dem Uterus ferner an der Beckenwand liegt, ist näher herbeigezogen und die Fettklümpchen lassen sich schwerer vom Präparat abtrennen als sonst. Die Venen sind stark geschlängelt, zeigen oft Varicen und in manchen, offenbar ehemals puerperalen Fällen Venensteine. Die Douglas'sche Falte ist ausgeglättet in nur einigermaßen ausgesprochenen Fällen, und das Peritoneum überkleidet stumpf den vernarbenden Gefäßbindegewebsstrang, nur ein heller Streifen deutet die Stelle an, wo die Kante desselben ursprünglich verlief. Der Strang selbst schneidet sich wie feuchte Watte«. — Nun weiß ich wirklich nicht, was in diesem Be-

fund entschieden für einen entzündlichen Process sprechen sollte, und das um so mehr, da die beschriebenen Veränderungen eben so gut als Ödem mit consecutiver Schrumpfung des Bindegewebes gedeutet werden können. Bemerken will ich noch, dass das entzündliche, wenn auch das serös-fibrinöse Exsudat sich vor dem rein ödematösen durch größeren Gehalt an farblosen Blutkörperchen und Eiweiß, als auch durch größere Gerinnbarkeit auszeichnet. Somit hätte Ziegenspeck vielleicht hier und da wenigstens Flocken oder Fäden geronnenen Fibrins beobachten müssen, was er um so weniger übersehen hätte, als seine Arbeit den Zweck hatte, den Beweis zu liefern, dass Parametritis posterior ein entzündlicher Process sei. Indessen spricht er kurz von einer dicklichen Lymphe, die aus dem Schnitt ausfließt. Und noch eines. Ziegenspeck hat ein Material von 56 Leichen zu seinen Studien ausgenutzt und verwerthet, und doch giebt er nicht an, abgesehen von der Schrumpfung des Bindegewebes, andersartige Veränderungen beobachtet zu haben, die für spätere Stadien, als auch für den Ausgang des entzündlichen Processes charakteristisch sind, und welche er höchst wahrscheinlich gefunden haben müsste, wenn Parametritis posterior eine echte Entzündung wäre.

Noch eines Symptoms der hohen Fixation der Gebärmutter will ich Erwähnung thun, und zwar der Sterilität. Dieselbe erklärt sich einfach dadurch, dass das Sperma, den physikalischen Gesetzen konform, nicht von der Stelle des geringeren gegen die Stelle des höheren Druckes wandern kann.

Anders sind die Verhältnisse, wenn die Gebärmutter nicht höher fixirt ist, aber im Gegentheil in der Beckenhöhle tiefer als normal zu liegen kommt, also beim Descensus uteri. Die Portio vaginalis rückt nach unten und vorn, wodurch der obere, vom Peritoneum bedeckte Abschnitt der hinteren Vaginalwand umklappt. In Folge dieser Entfernung der vorderen Peritonealfläche von der hinteren entfaltet sich der Douglas'sche Raum und der Boden desselben kommt tiefer in der Beckenhöhle zu liegen, zumal das Beckendiaphragma gewöhnlich ebenfalls schlaff ist und herabsinkt. Dieser Raum wird unbedingt nicht leer bleiben dürfen, es wird in demselben in Folge der Druckverminderung alles angrenzende Gewebe, welches sich nur lässt, eingesaugt, wodurch verschiedenartige peinliche Sensationen hervorgerufen werden.

Also in erster Linie wird das nur wenig bewegliche Rectum der saugenden Wirkung des erweiterten Douglas'schen Raumes ausgesetzt und hat einerseits das lästige Gefühl des Drängens nach unten, andererseits Retention der Kothmassen in der Ampulle zur Folge.

Auch eine gewisse Anzahl der Dünndarmschlingen, und zwar der mit dem längsten Gekröse versehenen, werden in den Raum herabgezogen. Da dieselben einige Centimeter tiefer in der Becken-

höhle zu liegen kommen als normal, so wird das denselben zugehörige Mesenterium bis zu seiner Ansatzstelle an der Lendenwirbelsäule einer Zerrung ausgesetzt und mittelbar auch das ganze Bauchfell in Mitleidenschaft gezogen. Rückenschmerzen, Schmerzen im Bauch, verschiedene Darmbeschwerden etc. sind die Folgen dieser Insulte.

In Anbetracht dessen, dass nur die mit dem längsten Gekröse versehenen Dünndarmschlingen in den Douglas'schen Raum werden herabrücken können, und auch das Volumen dieser Schläuche, abhängig von den Füllungsverhältnissen mit Speisebrei, ein wechselndes ist, und schließlich auch die Wandungen des Mastdarmes nach erfolgter Stuhlentleerung kollabiren, so ist es klar, dass alle diese Momente nicht geeignet sind, die Druckdifferenzen in der Beckenhöhle vollständig und dauernd zum Gleichgewicht zu bringen. Da nun von der Bauchhöhle kein Gewebe mehr zu holen ist, so bleibt nichts Anderes übrig, als dass in der Beckenhöhle selbst weitere Verschiebungen und Verstellungen der Organe eintreten müssen.

Es ist bekannt, wie oft die Ovarien bei Descensus uteri im Douglas'schen Raum angetroffen werden. Es liegt nahe, anzunehmen, dass dieselben dorthin in Folge der Druckverminderung hinabgezerrt werden.

Eben so der Körper der Gebärmutter. In Folge der Inversion des hinteren oberen Vaginalabschnittes bei Descensus uteri tritt unmittelbare Koaptation zwischen der diesen Theil der Vaginalwand bedeckenden Peritonealfläche und derjenigen, die das Corpus uteri überkleidet. Diese Koaptation schreitet gewöhnlich weiter hinauf, bis endlich der Fundus uteri mit der hinteren Beckenwand in Kontakt tritt und diejenige Lagedeviation zu Stande kommt, die Retroflexio uteri genannt wird. Ich zweifle nicht, dass diese Lageanomalie der Gebärmutter lediglich die nothwendige Folge der durch Descensus uteri erfolgten Druckverminderung im Douglas'schen Raum ist. Es ist der Effekt der saugenden Wirkung des entfalteten Douglas'schen Raumes.

In vielen Fällen ist jetzt eine vollkommen ausreichende Kompensation der Spannungsdifferenzen in der Beckenhöhle eingetreten, und die betreffenden Individuen können sich des besten Wohlbefindens trotz der Lageveränderung ihrer Beckenorgane erfreuen.

Doch nicht immer ist das der Fall, und in der Mehrzahl der Fälle stellen sich weitere Konsequenzen der Druckverminderung ein, und zwar Hyperämie und Stauung mit allen consecutiven Erscheinungen derselben, die insbesondere das Corpus uteri (Mesometrium und Endometrium), Ovarien, Parametrien und Pelveoperitoneum alteriren. Ich glaube kaum zu irren, wenn ich behaupte, dass der gesammte Symptomenkomplex der Retroflexio uteri im Sinne dieser Ausführungen seine wahre und naturgemäße Erklärung findet.

Bei Descensus uteri kommt es nicht immer zur Retroflexionsbildung. Ist der Körper der Gebärmutter starr und vergrößert, das Bauchfell schlaff und das Mesenterium länger als normal, so tritt der Kontakt zwischen dem Fundus uteri und der hinteren Beckenwand nicht leicht ein, indem dazwischen in der Excavatio uterorectalis dauernd Dünndarmschlingen liegen bleiben. Das sind ungefähr die Verhältnisse, wie sie bei Retroversio uteri beobachtet werden, zugleich aber auch die günstigsten Bedingungen für die Entstehung des Prolapsus uteri.

In der Natur werden dieselben Effekte nicht selten mit demselben Mittel erzielt und es können zur Erklärung vieler Erscheinungen analoge Beispiele angeführt werden. So ist es auch mit dem Schlussapparat der Scheide. In die Harnblase münden bekanntlich 3 Kanäle, das sind 2 Harnleiter und die Harnröhre. Bei der Spannung der Harnblase wird der Harn in die Harnröhre hineingepresst, nicht aber in die Harnleiter, gewiss dessbalb, weil die Harnröhre in senkrechter, die Ureteren in schiefer Richtung die Blasenwand durchbohren. Die letzteren werden bei starker Spannung der Blasenwand, so weit sie innerhalb derselben verlaufen, mit zusammengepresst und der Zugang zu denselben von der Blase aus abgesperrt, so dass, je stärkere Blasenkontraktionen, desto besserer Verschluss erfolgt. Aus demselben Grunde ist es auch möglich, eine ausgeschnittene Blase, ohne dass die Harnleiter unterbunden sind, aufzublasen. — Auch wohl im schiefen Verlauf des Leistenkanals durch die muskulöse Bauchwand wird der Grund liegen, dass nicht alle Menschen äußere Leistenhernien acquiriren.

Analog diesen ist auch der Schlussapparat der Scheide konstruirt. Normaliter liegt die Vagina in den Weichtheilen des Beckenausgangs von vorn nach hinten, also in der Richtung des geraden Durchmessers. Der Effekt des intraabdominellen Überdruckes muss unter diesen Bedingungen der sein, dass die vordere Vaginalwand an die hintere und beide an das fast unnachgiebige Beckendiaphragma angedrückt werden, und es erfolgt ein vollkommener Verschluss der Scheide, so dass keine Möglichkeit vorhanden ist, dass der Uterus prolabire.

Nicht so bei Retroversio uteri. Hier ist der Verlauf der Vagina und des Uterus mehr oder weniger in der Richtung der Beckenachse, also senkrecht zum Beckendiaphragma, und dieser Umstand hat Insufficienz des Schlussapparates der Scheide zur Folge. Bei jeder Verstärkung des intraabdominellen Druckes saugt nun die Atmosphäre den Uterus nach unten gegen den Introitus vaginae zu, und wenn die sonstigen Bedingungen sich einfinden, fällt die Gebärmutter vor.

Somit hat auch diese Dislokation des Uterus die Druckdifferenz zur Ursache; die Gebärmutter begiebt sich — wie immer — an die Stelle des geringsten Widerstandes.

Es braucht wohl nicht bemerkt zu werden, dass die geschilderten Vorgänge in der Wirklichkeit nicht so einfach sich gestalten, wie das in dem kurzen Aufsatz schematisch dargestellt oder eigentlich nur in den weitesten Umrissen kaum angedeutet wurde. Vieles wurde übergangen, die Ätiologie vollkommen unberücksichtigt gelassen und nur ein Theil der reinen Mechanik in Betracht gezogen. Somit ist es selbstverständlich, dass bei der Komplicirtheit der diesbezüglichen Processe, großer Verschiedenartigkeit der Ursachen und Mannigfaltigkeit der Folgen die in der gedrängtesten Kürze gehaltenen Ausführungen keinen Anspruch auf erschöpfende Vollständigkeit machen können.

V. Ein Fall von spontaner Uterusruptur.

Von

Dr. **Heydrich** in Liegnitz.

Folgender Fall von spontaner Uterusruptur bietet Interesse durch die Schwierigkeit, wie das Zustandekommen derselben zu erklären ist. Ich schicke voraus die Anamnese des behandelnden Kollegen Herrn Dr. Jacobsohn aus Haynau.

A. Chr., 36 Jahre alt, leidet nach ihrer Angabe seit ihrer Jugend an einem »steifen Kreuz«, ist aber nie ernstlich krank gewesen, hat auch keinen Abort gehabt. Mit 24 Jahren 1. Entbindung, jetzt 6. Entbindung. In allen Fällen Kopflage, Schwangerschaft ohne besondere Beschwerden, doch starker Hängebauch schon während der 1. Schwangerschaft. 4mal war Kunsthilfe nothwendig und zwar Ausgangszange wegen Wehenschwäche, nur 1mal spontane Geburt. Die Nachgeburt kam stets von selbst. Uterus war stets nach Ausstoßung der Placenta gut kontrahirt, nur 1mal bei der 5. Geburt spätere Nachblutung in Folge Atonia uteri, die jedoch ärztliches Einschreiten nicht nöthig machte. Alle Kinder stark, schätzungsweise 9—10 Pfund, mit starkem Kopf.

Die letzte Schwangerschaft verlief gut, 2 Tage vor der Entbindung wurde wegen stärkerer Blutung die Hebamme gerufen, die jedoch bei Ankunft der Hebamme bereits stand; ihre Verordnung war Bettruhe; am nächsten Tage stand die Schwangere auf und fühlte sich wohl.

Am Tage der Entbindung, 5. Januar 1897, begannen die Wehen Morgens 8 Uhr, um 2 Uhr Nachmittags wurde die Hebamme gerufen. Zunächst wegen Stuhlverhaltung entleerendes Klystier, mit gutem Erfolg. Auf die Frage nach Abgang des Fruchtwassers erhielt sie keinen Bescheid. Die Hebamme nahm an, dass es mit der Stuhlentleerung fortgegangen sei. Nunmehr Untersuchung, Schädellage, Kopf tief, keine Blutung, keine Besonderheit, Kind lebt. Allgemeinzustand gut, keine Klage. Wehen mittelmäßig, Wehenpause kurz und schmerzfrei. Nach etwa $^3/_4$ Stunden (nach Ankunft der Hebamme) begann die Kreißende plötzlich über »Brennen im Leib« zu klagen und gleichzeitig trat Wehenschwäche ein, die anhielt, wesswegen zu mir geschickt wurde. Bei meiner Ankunft um etwa $3^1/_4$—$3^1/_2$ Uhr folgender Befund:

Allgemeinbefinden leidlich, Puls schwach, beschleunigt, doch deutlich fühlbar. Sensorium frei, Temperatur nicht auffallend niedrig. Die Kreißende klagt nicht besonders, stöhnt leise. Starker Hängebauch, bei Rückenlage den Schoß reichlich handbreit überragend; der Fundus uteri über die Symphyse gebeugt, keine Blutung. Kindliche Herztöne leise, links tief, in der linken Regio inguinalis hörbar. Wehen fast gar nicht vorhanden. Innere Untersuchung ergiebt den Kopf tief in der Scheide liegend, unbeweglich, mit dem größten Umfang bereits im Beckenausgang, der

Sagittaldurchmesser des Kopfes im rechten schrägen Durchmesser des Beckens. Schon während der Lagerung im Querbett klagt die Gebärende über Unwohlsein und Brennen im Leib; doch sind die Schmerzäußerungen nicht besonders lebhaft. Schräge Anlegung der Zange ohne Schwierigkeit, beim Probezug folgt der Kopf. Nach 3 Traktionen Einschneiden des Kopfes, Lösung der Löffel und Entwicklung des Kopfes mit 2 Fingern, so wie des Rumpfes, keine Blutung. Kind todt. Nunmehr stärkere Schmerzäußerung, Rückenlage. Nachgeburt folgt nicht innerhalb $^1/_2$ Stunde. Auffallendes Emporsteigen des Uterus, der sich von außen leer anfühlt.

Untersuchung ergiebt Placenta nicht in der Scheide liegend, wie vermuthet. Cervix sehr hochstehend, der innere Muttermund, welcher für den äußeren gehalten wird, auffallend kontrahirt, der Uterus leer. Die Hand gelangt nach hinten in eine große Höhle, wie sich herausstellt, den Douglas. Beim Verfolgen der über die Symphyse sich nach vorn und rechts abknickenden Nabelschnur gelangt die Hand an die vorderen Bauchdecken.

Somit Ruptura uteri. Die Entfernung der Placenta aus der Bauchhöhle gelingt nicht. Der sofort zugezogene Kollege Dr. Leo konstatirt denselben Befund und vermag auch nicht die Placenta zu entfernen. Allgemeinbefinden verschlechtert sich, doch kein ausgesprochener Collaps, leises Wimmern, Bewusstsein ungetrübt. Vorläufig Analeptica. Dr. Heydrich telegraphisch berufen.

Ich fand die Frau mit schwer leidendem Gesichtsausdruck und weichem fadenförmigen, beschleunigten Puls vor. Leib war auf Berührung sehr schmerzhaft, es bestand so starker Hängebauch, wie man dies nur selten zu Gesicht bekommt; bei entleertem Uterus lagen die Bauchdecken bis zum oberen Drittel der Oberschenkel. Die Nabelschnur hängt aus den Geschlechtstheilen heraus. Den Befund bei der ersten Untersuchung soll beifolgende erste Skizze veranschaulichen. Scheide sehr lang und weit, vordere Muttermundslippe dick und etwas fester, wie sonst gleich nach Ausstoßung einer Frucht.

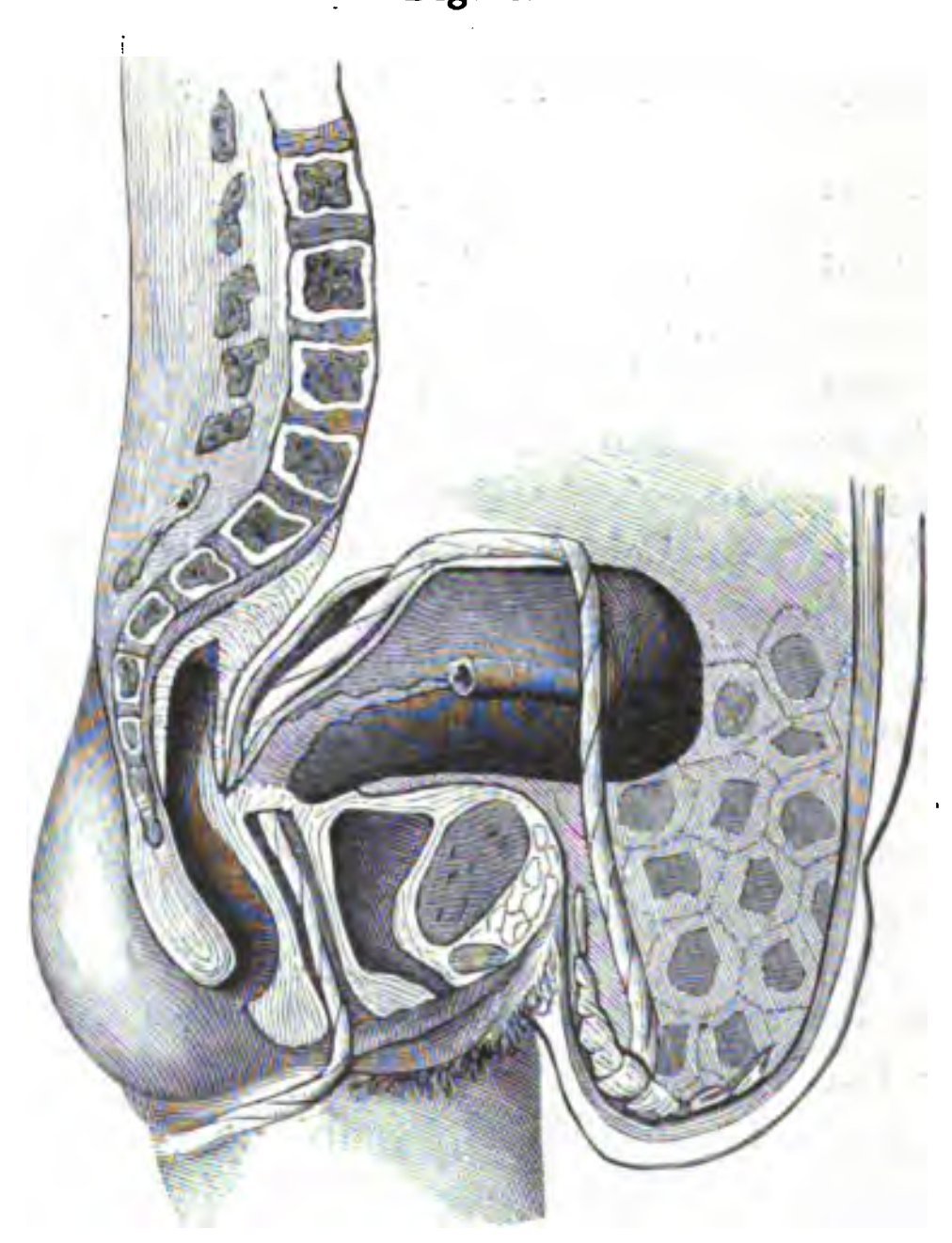
Äußerer Muttermund genau nach hinten durch einen klaffenden Riss gespalten. Der Riss setzt sich 4—5 cm weit auf die Scheide fort ungefähr bis zur tiefsten Stelle der Douglasfalte, nach oben ist derselbe in Längsrichtung etwa 20 cm lang bis an den fest kontrahirten inneren Muttermund zu verfolgen. Der äußere Muttermund hat schätzungsweise nach Zusammenlegung des Risses eine Größe wie ein kleiner Handteller.

Der vollkommen nach hinten gespaltene Cervicalkanal ist sehr lang, an der hinteren Wand ungefähr noch $^1/_3$ länger als an der vorderen. Der innere Muttermund ist knapp für einen Finger durchgängig, Uterus fest kontrahirt, keine Blutgerinnsel in der Scheide oder im Cervicalkanal, eben so wenig im eröffneten Douglas. Die Nabelschnur verschwindet in dem etwa 24—25 cm langen Riss nach oben in die Bauchhöhle hinein. Dieselbe wird durch Zug von außen etwas angespannt und nun mit der Hand verfolgt. Sie leitet an der hinteren Fläche des fest kontrahirten Uterus vorbei, von dort nach rechts über das hintere Lig. latum, die rechte Tube, über die Symphyse weg der vorderen Bauchwand entlang bis zur tiefsten Stelle des Hängebauches auf den Oberschenkeln, wo sich die Placenta befindet.

Dieselbe wird mit voller Hand gefasst und auf dem beschriebenen Wege entfernt. Da durchaus keine Blutung bestand, lag keine Indikation zur Naht des Risses vor, derselbe wurde mit Jodoformgaze leicht tamponirt. Nach 24 Stunden starb die Frau an Peritonitis. Sektion wurde leider verweigert.

Bei der Beurtheilung dieses Falles ist eine gewaltsame Ruptur ausgeschlossen. Abgesehen davon, dass die Anlegung der Zange und Extraktion des Kindes Herrn Dr. Jacobsohn ohne Schwierigkeiten und ohne Anwendung von Gewalt gelang (er versicherte, dass er nie eine leichtere Zange angelegt habe), spricht gegen eine Einwirkung von außen, die Beschaffenheit des ganz glatten, enorm langen Längsrisses. Das Becken war sehr geräumig, es fehlen in der Anamnese alle Angaben von übermäßig heftigen Wehen, es fehlt der charakte-

Fig. 1.



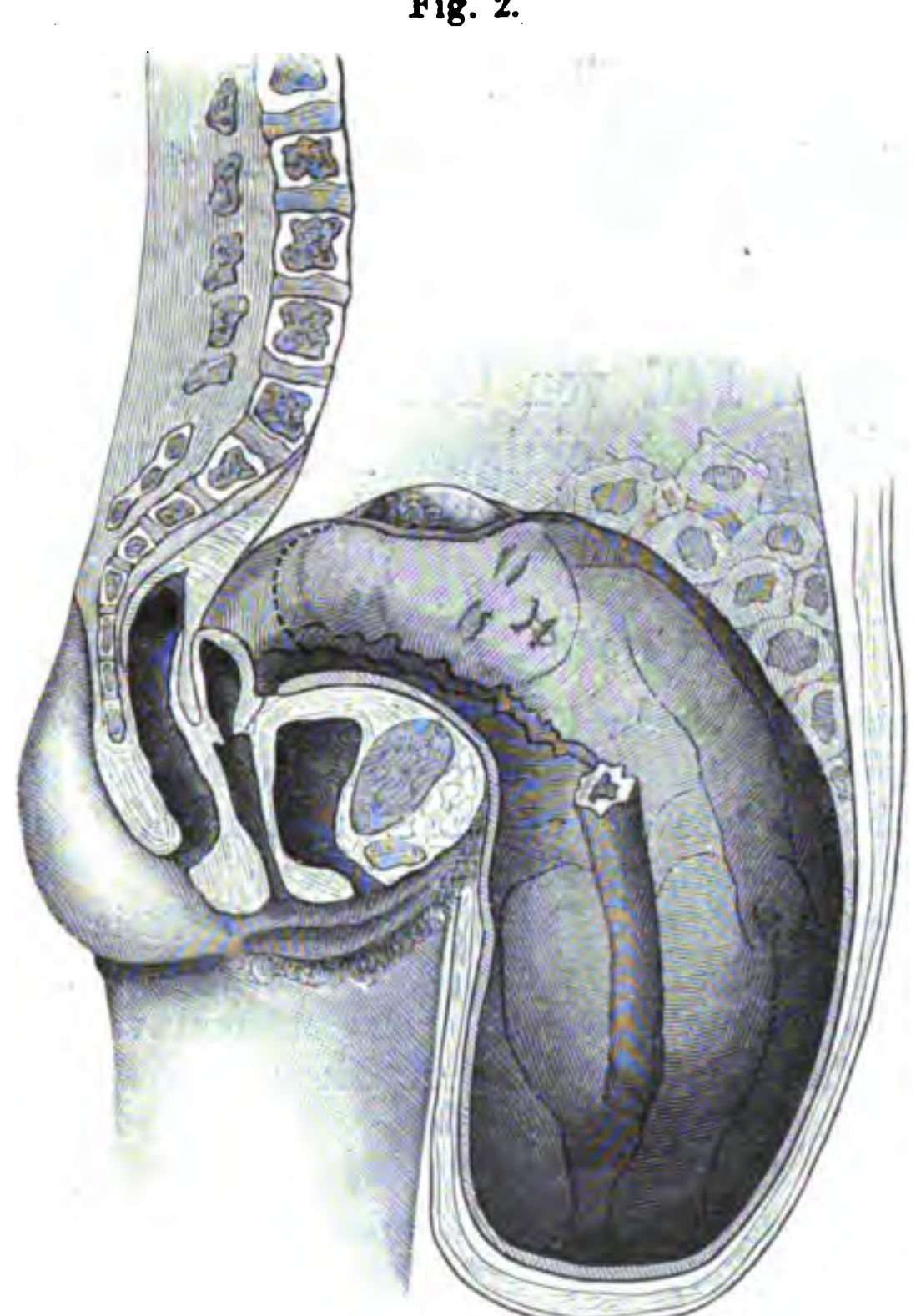
ristische Rupturschmerz und jede Blutung nach der Entbindung. Nur bei Beginn der Entbindung trat eine Blutung ein, die spontan sehr bald stand.

Als einzige auffallende hochgradige pathologische Veränderung, die zur Erklärung herangezogen werden kann, bleibt hier der Hängebauch übrig. Als Ursache desselben ist eine leichte Kyphose im unteren Brusttheil der Wirbelsäule anzunehmen. Der Befund der Untersuchung ergab, dass die Cervix durch den auf die Oberschenkel herabhängenden Uterus sehr lang ausgedehnt und besonders an der hinteren Wand durch Überdehnung stark verdünnt war. Durch

diese Verdünnung mag an der hinteren Wand auch ein Schwund oder seitliches Weggleiten größerer Gefäße stattgefunden haben. Es bleibt mir zur Erklärung nun nur die Annahme übrig, dass sich bei Beginn der Wehen der Cervicalkanal bald in ganzer Ausdehnung, ohne zu verstreichen, so weit erweitert hat, wie er nachträglich bei meiner Untersuchung gefunden wurde. In diesen Kanal drängte nun der Kopf mit einem Segment hinein.

Es entstand hinten an der papierdünn ausgedehnten Wand schließlich beim Tiefertreten über dem größten Umfang des Kopfes

Fig. 2.



ein kleiner Einriss, besonders da naturgemäß die Kraft der Wehen den Kopf in Folge des Hängebauches gerade gegen die hintere Cervicalwand treiben musste. Die zweite Skizze soll diesen Moment des ersten Platzens veranschaulichen. Ein großer Theil des vorangehenden Kopfes musste, da der Cervicalkanal nur über dem größten Umfang geplatzt war, in den noch ungeplatzten Theil eingepresst die weitere Führung des Kopfes übernehmen, so dass bei jeder Wehe der Kopf tiefer tretend über seinem größten Umfang allmählich das Weitergehen des Risses nach unten veranlasste, bis der Kopf in die weite Scheide eingetreten war. Hierauf trat Wehenschwäche ein,

bis die Geburt durch Anlegung einer Beckenausgangszange beendet wurde. Der Cervicalkanal musste sich nun in Folge des hinteren Risses nach vorn retrahiren, die nachfolgende Placenta musste, ihrer Schwere folgend, durch den klaffenden Riss in den Douglas gelangen und beim ersten Aufrichten durch Aspiration nach der tiefsten Stelle des Hängebauches geleitet werden. Vorstehende Erklärung bleibt mir bei dem vereinzelt dastehenden Falle als die einzig annehmbare übrig. Si emacht es klar, warum kein eigentlicher Rupturschmerz bestand, warum nur gleich im Anfang eine Blutung eintrat, die bald spontan stand, warum trotz der Ruptur die Frucht nach außen befördert wurde, und warum der Riss gerade die beschriebene Beschaffenheit hatte.

Besonders halte ich in gerichtsärztlicher Beziehung die Thatsache der Möglichkeit des Zustandekommens einer Uterusruptur in vorstehender Weise für wichtig.

VI. Über einen Fall von Geburt bei Transpositio viscerum totalis, nebst einigen Betrachtungen über die Lage der Gebärmutter.

Von

Dr. **Karl Bodon**, Frauenarzt in Budapest.

Ich erlaube mir diesen Fall desshalb zu publiciren, weil ich in der einschlägigen Litteratur keine analoge Beobachtung gefunden und weil ich hoffe, dass es einigermaßen beitragen kann zur Lösung einer noch immer strittigen Frage.

Vor einigen Wochen beobachtete ich den Verlauf einer Geburt bei der 22jährigen Gattin eines hiesigen Ingenieurs. Sie war eine Secundipara, deren erste Geburt ganz normal verlaufen ist. Die Frau selbst machte mich darauf aufmerksam, dass ihr Herz auf der rechten Seite sei.

Nach Verlauf des Wochenbettes war es nicht schwer, die Transpositio viscerum totalis auf Grund des folgenden Untersuchungsergebnisses festzustellen:

Herzdämpfung rechts. Spitzenstoß im rechtsseitigen fünften Interkostalraum innerhalb der Mammillarlinie. Traube'scher halbmondförmiger Raum rechts unterhalb der Herzdämpfung. Die auf die oberen Partien des Rückens gelegte Hand fühlt den Stimmfremitus links stärker als rechterseits zum Beweis dessen, dass der linke Bronchus ein größeres Lumen hat und der Rückenfläche näher gerückt ist als der rechte. Mithin sind auch die Lungen umgelagert. In Bezug auf die Abdominalorgane finde ich die Leberdämpfung links, die Milzdämpfung rechts. Der nach Frerich's Methode aufgeblähte Magen (1 Kaffeelöffel voll Acidum tartaricum und gleich nachher 1 Kaffeelöffel voll Natrium hydrocarbonicum in einem halben

Trinkglas Wasser) zeichnet den Kontour der großen Curvatur ziemlich scharf auf die Bauchdecken und es wird aus dem Verlauf dieses Kontours sofort klar, dass sich der Magen auf der rechten Seite befindet. Bei den schlaffen Bauchdecken ist das Coecum leicht zu palpiren, es liegt im linken Hypogastrium. Der Puls der Aorta descendens ist auf der rechten Seite der Wirbelsäule zu fühlen. Ein Tumor konnte weder in der Bauchhöhle noch im Becken aufgefunden werden.

Die Geburt verlief bei der mittelgroßen Frau, deren Becken normale Maße zeigte, ganz glatt. Ich habe nur bezüglich der Lage des Uterus Einiges zu bemerken.

Es ist bekannt, dass der Uterus gegen Ende der Schwangerschaft nur selten in der Mittellinie des Körpers liegt. Der Gebärmuttergrund neigt sich in der großen Mehrzahl der Fälle nach der rechten Bauchhälfte. Außer dieser Deviation dreht sich der Uterus auch um seine Längsachse zumeist derart, dass seine Vorderfläche zugleich nach rechts, seine Hinterfläche hingegen nach links zu liegen kommt.

Es war nun in meinem Falle bemerkenswerth, dass der Fundus uteri sich nicht in die rechte, sondern in die linke Bauchhälfte hinüberneigte, und dass auch die Rotation der Gebärmutter im entgegengesetzten Sinne stattgefunden hatte. Die vordere Uterusfläche sah nach links, die rechte Uteruskante lag vorn hinter den Bauchdecken rechts von der Linea alba.

Ich bin mir dessen bewusst, dass man aus einem Falle keine Schlüsse ziehen darf. Wo wir jedoch nicht festgesetzten Thatsachen, sondern nur Theorien gegenüber stehen, dort müssen wir auch einzelne Fälle registriren, namentlich wenn diese geeignet erscheinen, unser Wissen mit einem neuen Beitrage, ja vielleicht sogar mit einem neuen Gesichtspunkt zu bereichern.

Es sei mir daher gestattet in Kürze jener Lehren Erwähnung zu thun, die man zur Erklärung der so häufigen rechtsseitigen Deviation und Rotation der graviden Gebärmutter angeführt hatte.

Es hieß, dass sich der Uterus desshalb nach rechts senkt, weil die Placenta zumeist in der rechten Hälfte des Uterus liegt und diesen mit ihrem Gewicht nach rechts umbiegt. Dann hieß es, dass das rechtsseitige runde Mutterband, welches kürzer und an Muskelelementen reicher ist, die Gebärmutter nach rechts zieht. Neuerdings suchte man die Ursache darin, dass während des Schlafes auch die Frauen zumeist auf der rechten Körperseite liegen, dass sie sich beim Gehen mehr auf den kräftigeren rechten Fuß stützen, dass sie Lasten mit dem rechten Arm heben, in der rechten Hand tragen. Als wahrscheinlichste Ursachen der Deviation und Rotation gelten die folgenden: 1) dass das Rectum im oberen Theile des Beckens linkerseits liegt, und folglich im gefüllten Zustand den linken schrägen Beckendurchmesser verengt und 2) dass die Basis des Mesenteriums von rechts unten nach links oben verläuft und dass

dementsprechend die Därme, die mehr in die linke Bauchhälfte zu liegen kommen, die Gebärmutter nach rechts drängen.

Auch mein Fall scheint die zwei letzteren Erklärungen zu unterstützen. Bei der Transpositio viscerum totalis liegt das Rectum in der oberen Beckenhälfte rechts und es unterliegt keinem Zweifel, dass auch die Basis des Mesenteriums in entgegengesetzter Richtung verläuft. Diese Thatsachen erklären die linksseitige Deviation und Rotation des Uterus. Die Levret'sche Lehre passt auch auf diesen Fall nicht, denn so weit ich es aus dem Verlauf der Tuben an der graviden Gebärmutter und aus den Maßen der Eihüllen bestimmen konnte, haftete der Mutterkuchen in diesem Falle an der hinteren Fruchthalterwand. Die Frau ist nicht gelinkt, ihr rechter Arm ist kräftiger als der linke. Die Frau, wie auch ihr Gatte behaupten, dass sie während des Schlafes zumeist auf der rechten Seite liegt.

Es ist auch sehr interessant, dass das Kind — möglicherweise auch zufolge der obwaltenden Verhältnisse — mit dem Mechanismus der 2. Hinterhauptslage geboren wurde.

Beim Neugeborenen so wie beim älteren Kinde liegen die Brust- und Baucheingeweide ganz normal.

---

1) **L. Knapp** (Prag). Klinische Beobachtungen über die Wanderniere bei Frauen.

(Prager Zeitschrift für Heilkunde Bd. XVII.)

Eine fleißige Studie, deren Ergebnisse in Folge exakter Beobachtungen vielfach neu und interessant sind. Mit C. Ruge unterscheidet K. Tieflage der Niere (wohin die angeborene Nierensenkung und die Hufeisenniere gehört) und Tiefertreten der Niere, wohin alle übrigen Descensusformen einzureihen sind. Descendirt sind jene Nieren, welche in der Längsachse nach abwärts dislocirt sind; ist mit dieser Lageveränderung noch eine andere verbunden, in dem Sinne, dass sich der untere Nierenpol der Medianlinie nähert, so liegt Wanderniere vor. Eine solche kann 1. oder 2. Grades sein, je nachdem unter dem Rippenbogen weniger oder mehr als die untere Hälfte des dislocirten Organs zu fühlen ist, 3. Grades, wenn die ganze Niere in toto an abnormer Stelle palpabel erscheint. In der Ätiologie wird ein akutes Trauma meist nur den Einfluss haben, dass eine bis dahin symptomlos bestandene Nierendislokation plötzlich Erscheinungen zu machen beginnt, weit häufiger entsteht sie, wie bekannt, im Gefolge von chronischen Traumen (Husten, habituelle Obstipation etc.) Als ein bisher nicht gewürdigtes ätiologisches Moment führt K. auch das von ihm öfters beobachtete Emphysem der Unterlappen der Lunge an, wobei die Abflachung der Zwerchfellkuppel am ausgesprochensten ist. Alle Momente, welche zu rascher Abmagerung führen, können »dazu disponirte« Nieren dislociren, aber auch bis dahin latente Dislokationen in Folge der Erschlaffung erst nachzuweisen ermöglichen. Dass entgegen Glénard Nephroptose auch

ohne Erschlaffungszustände vorkommt, beweisen 17 Fälle von reiner, unkomplicirter Wanderniere (unter 100 Fällen). Insbesondere aber lenkt K. die Aufmerksamkeit auf die von ihm gefundene Thatsache, dass die über den physiologischen Grad hinausgehende Anteflexion des Uterus besonders bei Vergrößerung desselben viel häufiger als die Retroflexion Nierendislokationen bedingt. Indem die Harnblase dem auf sie ausgeübten Drucke ausweicht, findet eine Zerrung der Ureteren und des mit ihnen verbundenen Peritoneums statt, damit eine Lockerung des Suspensions- und Fixationsapparates der Niere. Diese Annahme findet ihre Begründung darin, dass unter 100 Fällen der Uterus 85mal hochgradig anteflektirt war, darunter 18mal auch vergrößert (Metritis, Myom, Gravidität), auch die dabei so häufige Cystocele spricht für diese Annahme. Auch auf die Erschlaffungszustände des Beckenbodens, so wie auf die entzündlichen Processe der Genitalorgane sind viele Fälle der Untersuchungsreihe zurückzuführen. Dagegen ist das Mieder, wenn richtig konstruirt, d. h. wenn es seinen Stützpunkt am Darmbeinkamme findet (wie die Zeichnungen beweisen), ein Schutzmittel gegen Wanderniere und verdient nicht immer die Vorwürfe.

Nach eingehender Symptomatologie bespricht K. die vielumstrittene Statistik. K. fand in 5% der Fälle Wandernieren, davon 96% rechtsseitige, der Form nach in 89% 1. Grades bei Nulliparen in 14%. Danach dürften Zahlen der Autoren wie 20—27% zu hoch gegriffen sein. — Für die Diagnose genügt der manuelle Nachweis der Niere an abnormer Stelle (charakteristisch ist oft das Entschlüpfen der Niere), man soll übrigens nicht nur im Liegen, sondern auch im Stehen der Pat. oder in Knie-Ellbogenlage untersuchen. Die Harnuntersuchung allein hat diagnostisch geringes Interesse, wird aber wichtig z. B. bei Differentialdiagnose zwischen hydronephrotischer Wanderniere und Ovarialcysten (auch wohl Echinococcussäcken), in solchen Fällen soll aber die Flüssigkeit unbedingt durch die Punktion gewonnen werden, diese »sei einfacher, ungefährlicher und rascher, als die Sondirung der Harnleiter«. Die eben erwähnte, praktisch sehr wichtige Differentialdiagnose wird am ausführlichsten besprochen. Da hierbei die chemische Prüfung der Flüssigkeit im Stiche lassen kann, weil auch in Ovarialcysten mitunter Harnstoff gefunden wurde, so soll nach v. Jaksch nie die mikroskopische Prüfung unterlassen werden, hierzu muss die Flüssigkeit centrifugirt werden, weil so die stets sehr spärlichen Harnkanälchenepithelien im Sediment leichter gefunden werden. Die Nichtbeachtung dieser Vorschrift hat schon oft zu verhängnisvollen Verwechslungen geführt. Interessant ist in differentialdiagnostischer Hinsicht ein (bisher noch nicht publicirter) Fall, in dem ein im hinteren Scheidengewölbe gelegener faustgroßer Tumor, der bei 2 Entbindungen keinerlei Störung hervorgerufen hatte, für eine extrauterine Placenta gehalten werden musste, während sich bei der wegen Volvulus vorgenommenen Köliotomie ergab, dass es sich nur um die

hochgradig verlagerte, vergrößerte rechte Niere im Douglas handelte! Die Verschlimmerung der Beschwerden einer Wanderniere in den ersten Monaten der Gravidität erklärt K. nicht nur durch reflektorische Einflüsse in Folge der Raumbeschränkung im kleinen Becken, sondern ebenfalls wieder durch die gesteigerte Anteflexion des vergrößerten Uterus; durch diesen indirekten Zug an den Nieren auf dem Wege der Ureteren ließen sich — den theoretischen Erwägungen nach — gerade die leichten Formen, so wie der Beginn von Nierendislokationen erklären; auch post partum könnte ein zur Unzeit (bei voller Blase!) und ungeschickt ausgeführter Credé'scher Handgriff ähnlich wirken zur Entstehung der Wanderniere. Insbesondere weist K. auch auf die Bedeutung von wiederholten Fehlgeburten hin (59 Frauen von 100). Er nimmt an, dass gerade durch Fehlgeburten mannigfache Schädigungen des Gesammtorganismus, so wie einzelner Organe, welche direkt oder indirekt für die Lageerhaltung der Niere von Bedeutung sind (Peritoneum, Uterus, Blase etc.), herbeigeführt werden können, während andererseits die Autoren die Wanderniere mehr als Ursache der Fehlgeburten anzusehen geneigt sind. Weiterhin finden Komplikationen, Prognose, auch die »Wanderniere als ätiologisches Moment« Besprechung, ein Kapitel ist auch der Prophylaxe der Wanderniere gewidmet. Die Prognose ist besonders dann günstig, wenn es gelingt, durch einen mäßigen, nach ein- und aufwärts wirkenden Druck der Frau momentan eine Erleichterung zu schaffen. Die Therapie, welche erst beim Beginn von Beschwerden in ihr Recht tritt, muss eben so sehr eine allgemeine sein (Kräftigung durch reichliche Nahrungszufuhr etc.), als direkte durch mechanische Einwirkungen. Die Massage nach Thure-Brandt (Unternierenzitterdrückung, Querlendenklopfungen und Übungen für die Bauchmuskeln) ergab recht günstige Resultate, oft schon nach wenigen Sitzungen, doch kann K. in die optimistischen Behauptungen Ziegenspeck's nicht einstimmen. Häufig genug bietet nur die Bandagenbehandlung Erfolg. Alle durch direkten Druck analog den Bruchbändern wirkende Bandagen sind zu verwerfen, die Dislokationen können nur durch indirekten Druck korrigirt werden, indem sämmtliche Organe der Bauchhöhle in toto am Herabsinken gehindert werden. In dieser Hinsicht sind Bandagen mit Bauchschild (Schatz) oder Binden mit Pelotte ohne Faden, oder Mieder mit eingenähter Pelotte zu empfehlen, eine Bandage passt nicht für alle Fälle, es muss vielmehr hier individualisirt werden. Zahlreiche Figuren erläutern Konstruktion und Wirkungsweise der Bandagen. Operative Eingriffe wurden nicht ausgeführt, K. verwirft mit Schatz das Annähen der Niere als »überflüssig«.

Piering (Prag).

---

2) J. B. Bullitt. Über Wanderniere.

(Med. age 1896. No. 11.)

Der Aufsatz B.'s bringt eine kurze, instruktive Übersicht der Ätiologie, Symptome und Therapie der Wanderniere. Aus der Einleitung sei erwähnt, dass Verf. von der erworbenen Wanderniere die angeborene »floating kidney« unterscheidet, bei welcher ein besonderes Mesonephron dem Organ ermöglicht, in der Peritonealhöhle zu liegen. Sie soll selten die schweren Erscheinungen hervorrufen, welche bei der Wanderniere beobachtet werden. Sowohl die letztere wie die floating kidney können durch Adhäsionsbildung an abnormer Stelle fixirt und so zur »dislocirten Niere« werden. Kongenitale Beweglichkeit der Niere soll hauptsächlich links, erworbene rechts vorkommen.

Die Symptomatologie bringt die Aufzählung der bekannten, für Wanderniere charakteristischen Beschwerden. Als von anderen Autoren seltener erwähnt sei der hartnäckigen Obstipation und anfallsweise auftretender gastrischer Beschwerden gedacht, wie sie nach des Verf. Erfahrungen sonst nur bei Pylorusstenose vorkommen.

Bezüglich der Therapie äußert sich B. wenig vertrauensvoll über die Erfolge monatelanger Rückenlage bei gleichzeitiger Mastkur, dessgleichen über die Brauchbarkeit von Pelotten. Dass oft gutsitzende Leibbinden die Beschwerden der Pat. völlig heben, erwähnt er nicht. Die Arbeit schließt mit einer ausführlichen Beschreibung der Nephrorrhaphie, für welche Verf. eintritt. Graefe (Halle a/S.).

---

3) G. Camero. Le traitement de la cystite douloureuse chez la femme par le curettage vésical.

Thèse de Paris, H. Jouve, 1896.

Die Cystitis dolorosa ist von der französischen Schule zu einer eigenen Krankheitsform gemacht worden, einer Krankheitsform, bei welcher das Symptom Schmerz eine so große Rolle spielt, dass die anderen Charaktere wie gonorrhoische oder tuberkulöse Grundlage daneben in den Hintergrund treten und ihren Werth für die Klassifikation verlieren. Dieser Blasenkatarrh wird besonders häufig bei Frauen beobachtet, oft im Anschluss an Erkrankungen des Uterus und der Adnexe, wie auch C. über Fälle berichtet, wo das Curettement des Uterus oder die Ablation des Uterus oder der Adnexe zur Heilung des Blasenkatarrhs führte. Für die anderen Fälle galt, wenn die allgemeine und lokale medikamentöse Behandlung versagt hatte, die Dilatation des Blasenhalses und in letzter Instanz das Anlegen einer Blasenscheidenfistel als Behandlungsmittel.

Neuerdings wird nun in der Guyon'schen Klinik in Paris in mittelschweren Fällen das Curettement der Blase bei dieser Affektion ausgeführt. Während die linke Hand in die Scheide eingeführt ist, wird von der rechten mit der Volkmann'schen Curette das Trigonum und seine Umgebung ausgekratzt, denn die untere Blasen-

hälfte ist fast der alleinige Sitz der anatomischen Veränderungen bei Blasenkatarrh. Darauf wird ausgespült und ein Dauerkatheter eingelegt. Besonders günstige Resultate hat diese Methode bisher nicht gegeben.

Schober (Paris).

Berichte aus gynäkol. Gesellschaften u. Krankenhäusern.

4) X. Kongress französischer Chirurgen zu Paris.

Sitzung vom 24. Oktober 1896.

(Gaz. hebdom. de méd. et de chir. 1896. No. 91.)

Über die Totalexstirpation des myomatösen Uterus.

Terrier hat in den letzten Monaten 12mal wegen Uterusmyom und je 1mal wegen Corpuscarcinom und Extra-uterin-Gravidität die abdominale Hysterektomie ausgeführt. Alle Operirten genasen. 7mal hat er den Uterus vollständig entfernt, 5mal denselben supravaginal amputirt. Bei der totalen Hysterektomie macht T. den Bauchschnitt ziemlich groß und zieht vermittels Korkzieher den Uterus vor die Wunde. Dann bindet er mit starken Seidenfäden die Adnexe doppelt ab; zwischen beiden Ligaturen wird durchgeschnitten und die central gelegene als Zügel benutzt, um den Uterus zu heben. Hierauf wird an der vorderen und dann an der hinteren Seite des Uterus ein peritonealer Lappen abgelöst. Die Loslösung des ersteren ist meist leicht, größere Schwierigkeit entsteht auf der Rückseite, da hier das Peritoneum dünner ist und fester an seiner Unterlage haftet. Die beiden Lappen werden so tief wie möglich, bis zur Höhe des inneren Muttermundes losgelöst. Starke Adnexklammern fassen dann die Ligamenta lata so tief, dass die Arteria uterina mitgefasst wird. Mit Messer und Schere wird der Uterus seitlich lospräparirt und über dem inneren Muttermund amputirt. Hierdurch wird Licht und Platz geschaffen. Vermittels einer großen, krummen Pincette wird von der Scheide aus zuerst das vordere Scheidengewölbe eröffnet und abgebunden, darauf das hintere, so dass die noch vorhandene Cervix vollständig losgelöst ist. Die von den Klemmpincetten gefassten Ligamenta lata werden mit starken Seidenfäden abgebunden, die Scheidenwunde durch Vernähen der vorderen mit der hinteren Wand geschlossen und überdies noch, um die subperitoneale Höhle vollständig abzuschließen, die im Anfang der Operation abpräparirten Peritoneallappen vereinigt. Die Operation zerfällt demnach in 2 Theile: 1) Supravaginale Amputation des Uterus, 2) Eröffnung der Scheide, Entfernung der Cervix und Ligatur der Ligamente.

Pierre Delbet: Der allgemeinen Richtung, die partielle Hysterektomie durch die totale zu ersetzen, habe ich mich angeschlossen. Ich bin jedoch der Meinung, dass der bei der partiellen Hysterektomie zurückbleibende Stumpf nicht so viel Unheil anrichtet, als angenommen wird. Die guten Resultate der totalen Hysterektomie haben nach meiner Ansicht ihren Grund in der Vervollkommnung der Operationstechnik, und zwar besteht der Fortschritt in dem Schluss des Peritoneums und dem Fortfallen der Massenligaturen. Sowohl bei der totalen wie bei der partiellen Hysterektomie muss man sich bis zum inneren Muttermund herunterarbeiten; denn die erste Bedingung beim Zurücklassen eines Uterusstumpfes ist, dass derselbe so klein wie möglich ist.

Bei der Loslösung der Cervix kommt vor Allem die Gefahr einer Ureterverletzung in Betracht. Ich habe nun Versuche angestellt, wie sich der Ureter verhält, wenn man den Uterus künstlich in anormale Lage bringt. Ich fand, dass, wenn der Uterus stark nach unten gezogen wird, wie bei der vaginalen Hysterektomie, die Ureteren näher und auf eine größere Strecke dem Uterus anliegen. Dieselben kreuzen dann den Uterus nicht wie normal an der Cervix, sondern in der Höhe des inneren Muttermundes und selbst des Corpus.

Betrachtet man an Präparaten die anatomischen Verhältnisse des Ureters zum Uterus, so ist man erstaunt, dass bei der vaginalen Hysterektomie nicht öfter Ureterverletzungen vorkommen. Zieht man dagegen den Uterus stark in die Höhe, wie es bei der abdominalen Hysterektomie nothwendig ist, so entfernt man den Uterus aus der gefährlichen Nähe der Ureteren; dieselben liegen dann dem Scheidengewölbe an. Hat man bei der abdominalen Hysterektomie den Uterus kräftig hervorgezogen, so besteht mit Ausnahme der Fälle, wo das Myom sich in der Nähe der Portio entwickelt hat, keine Gefahr einer Ureterverletzung. Meine Operationsmethode ist folgende: Nach Eröffnung des Abdomens wird der Uterus hervorgezogen und in die Höhe gehalten. Hierauf suche ich die Adnexe; dieselben sind oft pathologisch verändert; sie werden von ihrer Umgebung losgelöst, hervorgezogen und nahe am Uteruswinkel abgebunden. Eine lange, starke Pincette fasst nun hart an der Uteruskante das ganze Ligamentum latum, so dass die Uterina mitgefasst wird. Loslösung des Uterus vom Ligament, Bildung eines vorderen und hinteren Peritoneallappens, Eröffnung des vorderen oder hinteren Scheidengewölbes, Loslösung der Portio von der Scheide und Entfernung des Uterus in toto. Darauf definitive Blutstillung, die abgeklemmten Gefäße werden einzeln unterbunden. Die Blutung aus der hinteren Scheidenwand wird durch eine Matratzennaht gestillt. Es ist nun eine größere peritoneale Wunde vorhanden, welche von einem Ovarienstiel zum anderen geht. Dieselbe wird geschlossen, indem man die peritonealen Lappen vermittels Lembert'scher Nähte vereinigt. Alle Ligaturfäden befinden sich nun unterhalb des Verschlusses und es bleibt keine Öffnung im Peritoneum. Die Wiederherstellung des Beckenbodens ist so vollständig, als wenn man es mit normalen Verhältnissen zu thun hätte. Ich habe 8 Pat. auf diese Weise operirt und alle 8 sind vollständig geheilt. Ein Fall war besonders interessant. Es war eine Kreißende, bei der ein großes Myom die Spontangeburt verhinderte. Unglücklicherweise war das Kind schon abgestorben, als ich die Operation unternahm. Ich habe den graviden Uterus mit dem Myom zusammen entfernt. Die Kranke wurde vollständig geheilt. Was mir besonders aufgefallen ist, ist der äußerst günstige Heilungsverlauf bei diesen so Operirten. Die Pat. kamen nicht nur alle durch, sondern wurden auch von allen Beschwerden befreit. Die Resultate sind so zufriedenstellend, dass man nach meiner Ansicht die Indikationen für die abdominale Hysterektomie erweitern kann; denn bei ihr braucht man weder Blasen- noch Ureterenverletzungen zu fürchten; ferner ist nicht die Gefahr vorhanden, dass Pincetten abgleiten. Die Operirten haben außerdem nicht so viel Schmerzen. Die Größe des Tumors wird für mich nicht mehr für die Wahl des Operationsweges bestimmend sein. Mit Ausnahme der Fälle, wo man das Myom von der Scheide aus unter Schonung des Uterus entfernen kann, ziehe ich die abdominale Hysterektomie der vaginalen vor.

Routier: Meine Methode der abdominalen totalen Hysterektomie scheint mir noch einfacher und leichter zu sein, als die, welche Terrier beschrieben hat. Die Operation beginnt ähnlich wie die vaginale Hysterektomie mit der Eröffnung des hinteren und vorderen Scheidengewölbes. Wenn dieses nicht möglich ist, löse ich wenigstens die Scheide von der Cervix. Dann wird die Kranke in Beckenhochlagerung gebracht und das Abdomen eröffnet. Nach Abbindung der Adnexe wird, wenn das Myom ins kleine Becken hineinreicht, ein langer Schnitt von der Blase angefangen über die Vorderfläche des Uterus gemacht und die Myome enukleirt; das kleine Becken wird dann zugänglich. Da die beiden Scheidengewölbe geöffnet sind, führe ich einen Gummischlauch um den Rest des rechten Ligamentum latum, knüpfe denselben mit einem Seidenfaden fest und löse den Uterus ab. Dasselbe geschieht auf der linken Seite. Die Ligaturen werden zur Scheide hinausgeführt und die Wunde mit Gaze tamponirt. Hierauf Schluss der Bauchwunde. Seit 1894 habe ich alle Myome, welche nicht per vaginam entfernt werden konnten, auf diese Weise operirt. Ich habe auch die totale Hysterektomie bei vielen eitrigen Tubenerkrankungen, wenn es aus dem Uterus blutete, oder Drainage nothwendig war, angewandt. Die guten Resultate, welche ich erzielt habe, ermuthigen mich, auch dieses Verfahren weiterhin anzuwenden.

Poirier: Seit dem letzten Juli wende ich für die abdominale totale Hysterektomie folgendes einfache Operationsverfahren an. Nach Eröffnung des Abdomens wird das Myom hervorgewälzt und die zum Uterus gehenden Gefäße abgebunden. Ablösung eines vorderen peritonealen Lappens, Eröffnung des vorderen Scheidengewölbes, Herausziehen der Portio und Ablösung derselben von der Scheide. Ich habe diese Operation 4mal ausgeführt; einmal gelang dieselbe nicht und zwar bei einer Frau, welche außer einem großen Myom beiderseits große Tubensäcke hatte.

Pozzi: Das Verfahren von Terrier hat den Nachtheil, dass man nicht hinlänglich gegen Blutungen und Verletzungen der Ureteren geschützt ist. Ich glaube, dass ein großer Fortschritt darin besteht, dass man den Uterus zuerst von der Scheide aus löst. Man umschneidet das Scheidengewölbe rings um die Portio, löst die Blase ab und schiebt sie in die Höhe, gerade wie bei der vaginalen Hysterektomie. Der Uterus hängt jetzt nur noch an den Ligamenta lata; dieselben werden mit starken Klammern gefasst und der Uterus hart an seiner Kante abgetragen. Auf diese Weise operirt man schnell und blutleer; denn die Gefäße, welche zum Uterus gehen, bluten nur stark, wenn man sie ziemlich weit von diesem Organ unterbindet. Bevor sie in die Uterusmuskulatur eindringen, theilen sie sich, so dass, wenn man hart am Uterus abschneidet, mit Ausnahme einzelner großer Äste nur kleine Äste durchschnitten werden, die man leicht abklemmen kann.

Das neue Verfahren von Doyen, das ich in letzter Zeit bei verschiedenen großen Myomen anwandte, hat mir gute Resultate gegeben. Ich empfehle als Voroperation, wenn man in Folge von tiefsitzenden Myomen das untere Uterinsegment nicht erreichen kann, eine sagittale Incision über den Tumor zu machen, um die Myome, welche im kleinen Becken sitzen, enukleiren zu können. Vermittels einer langen Pincette wird von der Scheide aus das hintere Scheidengewölbe eröffnet und dann die Portio gefasst und nach dem Abdomen zu umgeklappt. Zur Loslösung der Blase zieht man den Uterus stark in die Höhe und hilft mit Finger und Schere nach. Das Originelle dieser Operationsmethode ist, dass jede vorherige Blutstillung unterbleibt. Doyen schließt die Scheidenwunde und drainirt nicht. Ich ziehe die Drainage mit Gaze vor; vorher vernähe ich die blutende Fläche mit Katgut, vereinige Scheide mit Peritoneum und führe alle Ligaturfäden in die Scheide.

Gouilloud: Auch ich bin Anhänger der totalen abdominalen Hysterektomie. Mein Verfahren unterscheidet sich von dem Delagénière's nur durch nebensächliche Details und Modifikationen, welche die Gefahren einer Infektion vermindern sollen.

Nach Abklemmung der Ligamenta lata hängt der Uterus nur noch an der Scheide. Durch die stark angezogene Scheide fühlt der Finger die Portio. Unterhalb derselben lege ich vom Abdomen aus 2 gekrümmte Pincetten, welche die ausgezogene Scheide in ihrer ganzen Breite quer fassen. Mit dem krummen Messer des Thermokauters brenne ich langsam und aseptisch die Scheide zwischen den beiten Pincetten durch. Der Uterus wird entfernt, und, da die eine Pincette an ihm hängt, wird jede Verunreinigung des Operationsfeldes durch Blut oder Scheidensekret vermieden. Die 2. Pincette bleibt an der Scheide und schließt dieselbe, bis die Unterbindung der Gefäße beendet ist. Hierauf wird die Peritonealwunde vernäht und die subperitoneale Höhle nach der Scheide drainirt. Diese Methode hat den Vortheil, dass jede Operation von der Scheide aus vermieden wird und jede Kommunikation zwischen Scheide und Peritoneum einerseits und zwischen Uterushöhle und Peritoneum andererseits unmöglich wird.

Ricard: Die abdominale Totalexstirpation des myomatösen Uterus habe ich schon vor 2 Jahren empfohlen. 40mal habe ich dieselbe angewandt, und obwohl sehr schwere Fälle darunter waren, habe ich nur 3 Todesfälle gleich einer Mortalität von 7,5%. Nach Eröffnung des Abdomens wird der Uterus vor die Bauchwunde gewälzt. Oft ist dieses in Folge von Adhäsionen, eitrigen Adnexentzündungen und Einkeilung im kleinen Becken nicht möglich oder doch nicht leicht. In diesen Fällen müssen zuerst die Adhäsionen gelöst werden. Sobald das Myom

mobil ist, schreite ich zur präventiven Blutstillung. Nach Abklemmung der Spermatica arbeite ich mich am Rande des Uterus vor, durch die ganze Tiefe des Ligamentum latum bis zum Vaginalgewölbe. Die dem Auge sichtbaren Äste der Uterina und des Venenplexus werden durch Pincetten versorgt. Auf der anderen Seite dasselbe Verfahren. Hierauf wird ein peritonealer Lappen losgelöst und die Blase zurückgeschoben. Der Uterus hängt jetzt nur noch an der Scheide. Auf eine in die Scheide eingeführte lange Pincette wird im hinteren Scheidengewölbe eingeschnitten, die Portio mit einer Zange gefasst und durch Scherenschnitte von der Scheide gelöst. Die Pincetten werden nun durch Seidenligaturen ersetzt, Tamponade nach der Scheide, Schluss der Bauchwunde. Früher vernähte ich sorgfältig die Scheidenwunde, doch bin ich in letzter Zeit davon abgekommen, da es unnütz ist und die Operation dadurch unnöthig verlängert wird. Weder Blasen- noch Ureterenverletzungen sind mir vorgekommen; außerdem ist die Blutung bei dieser Methode so gering, dass man große Myome entfernen kann, ohne mehr wie 2 Löffel Blut zu verlieren.

Temoin (Bourges): Ich habe 45 abdominale Hysterektomien ausgeführt. 3 Todesfälle. Sobald ich den myomatösen Uterus aus der Abdominalhöhle herausgehoben habe, klemme ich die Ligamenta lata mit 2 langen Pincetten ab. Hierauf mache ich einen langen Schnitt, der, wo möglich, an der Cervix beginnt und auf dem Fundus uteri endet. Von diesem ziemlich tiefen Schnitt aus schäle ich den Tumor heraus, wie dieses früher schon von Richelot und Doyen angegeben worden ist. Nach Entfernung desselben bleibt nur noch eine Art uteriner Kapsel, die ich möglichst nahe an der Cervix abschneide. Den Stumpf vernähe ich durch 2 über einander liegende Nähte.

Pantaloni (Marseille). Im Laufe des Jahres 1896 habe ich 14mal die totale abdominale Hysterektomie ausgeführt wegen Uterusmyomen, welche theils bis zum Nabel reichten und theils denselben überschritten, 2mal wegen Corpuscarcinom, 1mal wegen Uterusmyom mit Adnexeiterungen; außerdem machte ich 2mal den Porro. Nur die Pat. mit den eitrigen Tubensäcken starb am 25. Tage nach der Operation. In diesem Falle musste ich das ganze Peritoneum des kleinen Beckens mit entfernen und das Epiploon zum Abschluss des Beckens benutzen, indem ich es an den hinteren Theil der Blase und die hintere Beckenwand festnähte. Obgleich meine Methode mir gute Resultate gegeben hat, habe ich doch jetzt die Operationsmethode von Doyen adoptirt. Ich glaube, dass dieser Methode die Zukunft gehört.

Monprofit (Angers): Ich bin ebenfalls für die abdominale totale Hysterektomie. Seit 1 Jahre wende ich sie ausschließlich bei Uterusmyomen an. Ich mache nach Delagénière einen vorderen und hinteren Peritoneallappen, eröffne nach Doyen die Scheide hinten, fasse die Portio mit der Zange, ziehe sie in die Höhe und mache so gleichsam eine vaginale Hysterektomie vom Abdomen aus. Die Scheidenöffnung verschließe ich. Gleich Ricard und Delbet war ich erstaunt, wie leicht und sicher dieses Verfahren zum Ziel führt. Ich vollende jedoch die definitive Unterbindung eines Ligaments, ehe ich an das andere herantrete.

Reverdin freut sich, dass man heute die Nothwendigkeit, den Uterus stark hervorzuziehen, einsieht, ein Verfahren, das er schon vor 8 Jahren angegeben habe und das die Operation sehr erleichtere. **Rech** (Köln).

Myome.

5) **Dudley** (Chicago). Die chirurgische Behandlung der Fibromyome des Uterus.

(Northwestern Lancet 1896. Oktober 1.)

Abgesehen von palliativen Maßregeln konkurriren mit einander die Operationen von der Scheide und diejenigen von den Bauchdecken aus. Man kann

nicht für alle Fibromyome des Uterus nur eine allgemein gültige Norm aufstellen, sondern muss von Fall zu Fall die Wahl treffen. Falls man von der Scheide aus die Geschwulst erreichen kann, ist sicherlich dieser Weg vorzuziehen. Daher müssen alle Cervixfibroide, alle gestielten intra-uterinen Fibroide, so wie die besser zugängigen submukösen Fibroide von der Scheide aus in Angriff genommen werden.

Die Operation durch Zerstückelung wird immer mehr und mehr beliebt. Doch ist dabei stets die Gefahr vorhanden, dass durch die dabei nöthige Zerrung bei Herabholen der Geschwulst ein nebenbei vorhandener Beckenabscess einreißt und seinen Inhalt in die Bauchhöhle entleert; schon manche geschickt ausgeführte Operation hatte durch ein solches Missgeschick einen ungünstigen Ausgang. Muss man daher das Bestehen eines solchen Abscesses argwöhnen, so stehe man von diesem Verfahren ab. Um sich den Tumor besser zugängig zu machen, kann man entweder dilatiren, oder tiefe seitliche Cervixeinschnitte machen, selbst bis zum inneren Muttermund. Die hierdurch hergestellten Lippen zieht man tief herab und zugleich aus einander, dann fasst man den Tumor und enukleirt oder zerstückelt ihn.

Statt dieses Verfahrens räth nun D., nur einen halbkreisförmigen Schnitt vor dem Uterus zu machen, welcher die Scheidenwand von der Cervix ablöst, von dieser aus einen etwa 1 cm langen Schnitt in der vorderen Scheidenwand nach abwärts zu führen, wobei man die Eröffnung der Blase und die Ureteren vermeiden muss. Hierauf wird die Harnblase stumpf mit dem Finger von dem Uterus abgelöst, bis man das Bauchfell erreicht, aber ohne es zu durchtrennen, so die vordere Gebärmutterwand freilegend. Falls die Geschwulst in der Höhle liegt, durchschneidet man die Wand des Uterus, nöthigenfalls kann man auch das Bauchfell eröffnen und den letzteren Schnitt in die Wand noch höher hinauf führen. Dieses Verfahren könnte mancherlei Vortheile gewähren.

Lühe (Königsberg i/Pr.).

6) **Chrobak** (Wien). Beitrag zur Kenntnis und Therapie der Uterusmyome.

(Monatsschrift für Geburtshilfe und Gynäkologie Bd. III. Hft. 3.)

Im Anschluss an die Mittheilung eines Falles von Myoma myxosarcomatosum (Pick), der bald nach Exstirpation durch Metastasen und Recidiv letal endete, präcisirt C. seinen Standpunkt hinsichtlich der Methoden der Operation bei Myomen des Uterus. Er wünscht durchaus Individualisirung mit Rücksicht auf das Allgemeinbefinden. Die idealste Operation ist hinsichtlich Recidiv die Totalexstirpation, denn er sah 3mal im Stumpf nach Amputation maligne Neoplasmen sich entwickeln. Ist jedoch Gefahr in der Schwierigkeit der Technik oder der Dauer des Eingriffes vorhanden, so wählt er Kastration, Amputation, Enukleation, auch vaginale Verfahren mit Culbute nach hinten oder vorn.

Roesing (Hamburg).

7) **Leopold.** Die operative Behandlung der Uterusmyome durch vaginale Totalexstirpation.

(Archiv für Gynäkologie Bd. LII.)

Im Anschluss an die 48 Operationen, die Berner schon veröffentlicht hat, berichtet L. über weitere 26 vaginale Totalexstirpationen wegen Myom. An die Krankengeschichten schließen sich Bemerkungen über die Indikationen, über die Vorbereitungen zur Operation und über die Nachbehandlung. Aus der genau geschilderten Operationstechnik ist hervorzuheben, dass L. womöglich zuerst den Douglas eröffnet und von dort unter Leitung des Fingers den untersten Ligamenttheil unterbindet. Der leitende Gedanke ist der, den vergrößerten Uterus durch Enukleation der Myome zum Zusammenfallen zu bringen, um darauf seitlich abbindend bis an die Tuben gelangen zu können. Von 74 Operirten sind 2 gestorben (2,7%). Von der 17. Operation an ist kein Todesfall mehr vorgekommen. Womöglich lässt L. Ovarien und Tuben zurück, wenn sie gesund sind, um die

klimakterischen Beschwerden zu vermeiden. Eine ausgedehnte Anwendung machte L. schon als Vorbereitung zur Operation von der subkutanen Kochsalzinfusion. Einzelne Kranke erhielten auch nach der Operation noch über 8 Tage lang täglich 200—300 g. Bei der Blutarmuth der Pat. leistete die Infusion vorzügliche Dienste. In einem Falle (No. 10) war eine Fehldiagnose gestellt worden, und erst bei der Exstirpation des Uterus zeigte es sich, dass es sich um ein Fibromyom des Ovariums handelte. **Courant** (Breslau).

8) **J. Moore** (Dayton Building, Minn.). Hysterektomie bei Fibroiden als Geburtshindernis.

(Northwestern Lancet 1896. September 1.)

M. wurde in Konsultation mit einem anderen Arzt zu einer schon längere Zeit kreißenden Frau gerufen, bei welcher das Geburtshindernis in einigen Uterusfibroiden bestand. Da die Frau schon sehr erschöpft und schleunige Hilfe nöthig war, wurde sofort der Uterus mit Frucht und den Anhängen abgetragen. Nur noch ein kurzer Cervixstumpf blieb zurück, welcher übernäht und versenkt wurde. Die Frau genas. **Lühe** (Königsberg i/Pr.).

9) **Sneguireff** (Moskau). 83 Fälle von Myomohysterectomia abdominalis totalis nach modificirtem Doyen'schen Verfahren.

(Monatsschrift für Geburtshilfe und Gynäkologie Bd. IV. Hft. 6.)

S. giebt in dieser Arbeit neben einer nochmaligen Darstellung seiner schon früher veröffentlichten Operationsmethode, die sich auf die präliminare Unterbindung der Artt. uterinae (s. Monatsschrift für Geburtshilfe und Gynäkologie Bd. III. Hft. 6) stützt, seine ganze Kasuistik der letzten 2 Jahre in Tabellenform. Die zum Theil »sehr« schwierigen Fälle ergaben bei einer durchschnittlichen Operationsdauer von 45 Minuten eine Mortalität von 4,8%. **Roesing** (Hamburg).

10) **Delagénière.** Die abdominale Totalexstirpation wegen Myom. III. Serie von 10 Fällen.

(Arch. prov. de chir. 1896. No. 11.)

D. beschreibt bei Gelegenheit von 10 neuen Fällen einige Abänderungen seiner im Centralblatt vom Ref. früher ausführlich beschriebenen Methode.

Zur Vorbereitung für die Operation sollen die Frauen schon lange Zeit vorher antiseptische Scheidenausspülungen machen. Wo dies nicht geschehen konnte, sollen die Scheidenwände erst mit 1%igem Sublimatalkohol, dann mit 1‰iger Sublimatlösung abgewaschen werden; dann tamponirt man Cervix und Vagina mit Jodoformgaze und erneuert diese Tamponade vor der Operation.

Die Blutstillung ist in so fern modificirt worden, als die utero-ovariellen Gefäße erst nur abgeklemmt und später ligirt werden u. A. m. Die Drainage durch die Bauchdecken wird nicht mehr mit Glas-, sondern mit Gummidrain bewirkt, der nach 48 Stunden entfernt wird. Auch die subperitoneale Wundhöhle in der Vagina soll sorgfältig drainirt werden.

Von den 10 Operirten ist eine gestorben. **Witthauer** (Halle a/S.).

11) **E. Müller** (Aarhus). Supravaginale Hysterektomie wegen Fibromyomen.

(Hospitals Tidende 1896. No. 46 u. 47.)

Verf. theilt 10 Fälle von Myomotomie mit; 9mal intraperitoneale Stielbehandlung nach Schröder, 2 Todesfälle; 1mal extraperitoneale Stielbehandlung, Heilung. — Verf. spricht sich gegen die Kastration bei Fibromyomen aus.

L. Meyer (Kopenhagen).

12) **H. Graufelt** (Helsingfors). Über Myomotomie.

(Finska Läkaresällskapets Handlingar 1896. No. 3. u. 4.)

In dem Zeitraum vom 8. April 1877 bis 1. Januar 1896 wurden in der gynäkologischen Klinik zu Helsingfors 158 Operationen wegen Myomata uteri aus-

geführt und zwar: 84 Laparomyomotomien, 20 Kastrationen, 44 Polypenoperationen von der Scheide her, 10 vaginale Enukleationen submuköser Fibromyome. Bei den 84 Laparomyomotomien vertheilen sich die verschiedenen Operationsmethoden wie folgt: Mit extraperitonealer Stielversorgung 5 (mit 1 Todesfall); intraperitoneal nach Schröder 18 (5 †); intraperitoneal mit Versenkung der elastischen Ligatur 1 (1 †); retroperitoneal nach Chrobak 24 (2 †); totale Entfernung der Gebärmutter 3 (1 †); Enukleationen der Geschwulst nach Martin 15 (2 †); Entfernung gestielter subseröser Geschwülste 18 (3 †). Von den 20 Kastrationen starb 1, von den 44 vaginalen Polypenoperationen 1, von den 10 vaginalen Geschwulstenukleationen keine. — Die meisten Operationen sind von Heinricius ausgeführt. Die 158 Operationen werden in tabellarischer Form mitgetheilt.

L. Meyer (Kopenhagen).

13) **v. Chrzanowski.** Zwei Fälle von sekundärer Verwachsung submuköser Myome mit der gegenüberliegenden Wand des Uterus.
(Zeitschrift für Geburtshilfe und Gynäkologie Bd. XXXV. Hft. 1.)

v. C. beschreibt 2 Fälle, in denen große, von dem Uteruskörper ausgehende, submuköse Myome bei ihrem Wachsthum in die Gebärmutterhöhle hinein mit den Uteruswänden in der Umgebung sekundär verwachsen waren. Die Verwachsungen bestanden im 1. Falle aus theils lockerem, theils festerem Gewebe. Die Schleimhaut war in dem noch übrigen Theile des Cavum hypertrophisch, um in der unmittelbaren Nähe der Verwachsungszone zu atrophiren, und zwar bezog sich diese Atrophie auf die sämmtlichen Bestandtheile der Mucosa. Dort, wo das Gewebe des Uterus und des Tumors in einander übergingen, fand sich von der Schleimhaut keine Spur. Zeichnungen mikroskopischer Präparate dienen zur Erklärung. Im Fall 2 waren die Verwachsungen weit fester und stellten ein ganz derbes Gewebe dar, von einer eigentlichen Gebärmutterhöhle war, abgesehen von einem 3 cm langen Stück Cervix, nichts erhalten.

Die Operation bestand beide Male in der Totalexstirpation des myomatösen Uterus mittels Laparotomie. Beide Pat. machten eine ungestörte Genesung durch.

Scheunemann (Breslau).

Geschwülste.

14) **M. Flesch** (Frankfurt a/M.). Ein Fall von Uterussarkom.
(Berliner klin. Wochenschrift 1896. No. 51.)

50jährige IIpara. Letzter Partus vor 16 Jahren. Menopause seit dem 48. Jahre. Seit einiger Zeit starker jauchig-blutiger Ausfluss, Uterus reicht über die Symphyse, ist frei beweglich. Portio stark erodirt; Cervix für einen Finger durchgängig. Cavum weit; Schleimhaut gewulstet. Abrasio mucosae. Mikroskopische Untersuchung ergiebt nichts Carcinomverdächtiges. Nach 4wöchentlicher Pause erneuter blutiger, aber nicht jauchiger Ausfluss; starker Druck nach unten; Schmerzhaftigkeit in der rechten Seite. Starke Abmagerung; dagegen Zunahme des Abdomens. Untersuchung ergiebt einen bis über den Nabel reichenden Tumor; aus dem Muttermund ein ca. 3 cm im Durchmesser großer, kugliger Körper ragend. Douglas mit festen Massen ausgefüllt. Diagnose: Multiple Myome.

Der im Uterus fühlbare Tumor mit der Curette unter unbedeutender Blutung stückweise entfernt. Danach finden sich weitere auf der Schleimhaut sich breit hervorwölbende Tumoren, welche in gleicher Weise entfernt werden. Danach sehr erhebliche Verkleinerung des Uterus, welcher p. vag. total exstirpirt wird. Operation durch häufiges Ausreißen des Gewebes und einen linksseitigen parametritischen Strang erschwert. Adnexe wegen Collapses der Pat. zurückgelassen. Mikroskopische Untersuchung ergiebt kleinzelliges, noch auf die Schleimhaut beschränktes Sarkom. Exitus am 7. Tage p. op.

Die Sektion ergab: Adipositas cordis; Emphysema pulm. Hepar adip. Peritonitis sarcomatosa. Pyosalpinx dextra et sinistra; Parametr. purul. (gonorrh.?).
Graefe (Halle a/S.).

15) J. Bäcker. Über Ätiologie und Therapie des Gebärmutterkrebses.

(Archiv für Gynäkologie Bd. LIII.)

B. berichtet in dieser ausführlichen Arbeit über die Erfahrungen, die in den Jahren 1882 bis 1895 an 705 Kranken in der Késmárssky'schen Klinik zu Budapest gesammelt wurden. Im ersten Theil der Arbeit sucht Verf. hauptsächlich an der Hand der Statistik den Nachweis zu führen, dass die klinische Ursache des Gebärmutterkrebses, welche gewissermaßen das Terrain vorbereitet, von derjenigen Gruppe von Endometritiden gebildet wird, deren Beginn in den meisten Fällen auf das Wochenbett zurückgeführt werden kann. Bei Gonorrhoekranken und sterilen Frauen gehört das Carcinom zu den Seltenheiten. Vom klinischen Standpunkt aus, von dem aus die Arbeit geschrieben ist, kann die Ätiologie des Uteruscarcinoms nicht für so dunkel angesehen werden, wie dies die Lehrbücher annehmen. Sehr wahrscheinlich erscheint die hohe Bedeutung der katarrhalischen Affektionen. Prophylaktisch muss demnach die Heilung und ständige Beobachtung der chronischen Endometritiden unser Ziel sein. Den zweiten Theil seiner interessanten Ausführungen widmet B. den Initialsymptomen des Gebärmutterkrebses. Er weist auf die frühzeitigen Blasenstörungen mit häufigem Harndrang hin, ferner auf die Härte und Morschheit des Carcinomgewebes, die zur Feststellung der Diagnose verwerthet werden können. Im dritten Theil der Arbeit giebt B. einen Überblick über die 70 durch vaginale Totalexstirpation operirten Fälle. Nur in einem Falle wurde die abdominale Exstirpation des Uterus vorgenommen, weil außer dem Krebs der Portio ein kindskopfgroßes Fibromyom vorhanden war. Vor der abdominalen Operation wurde vaginal excochleirt und die Wundfläche vernäht. Von denen, die vor mehr als 3 Jahren operirt sind, blieben ungefähr 27% gesund (7 unter 26). Sämmtliche definitiv geheilten Fälle betrafen Carcinome der Vaginalportion oder des Uteruscorpus. Im Übrigen decken sich die Resultate ungefähr mit denen der meisten anderen Kliniken. Verf. geht auch genauer auf die angewendete Technik und ihre allmähliche Verbesserung ein. Er kritisirt und verwirft das Morcellement, die Episiotomie zur Erweiterung der Scheide (trotz großer Vorsicht einmal Recidiv in der Episiotomienarbe), die sacralen Methoden und auch die neuen Methoden der Blutstillung, sowohl die Forcipressur wie die Igniexstirpatio. Zum Schluss zieht B. gegen die hohe Amputation bei isolirtem Portiocarcinom zu Felde.

Das Studium der Arbeit ist sehr zu empfehlen, weil die darin entwickelten konservativen Anschauungen mit klarem und scharfem Blick an einem großen, gut bearbeiteten Material gewonnen sind. **Courant** (Breslau).

16) K. Eckardt. Ein Fall von primärem Tubencarcinom.

(Archiv für Gynäkologie Bd. LIII.)

Verf. beschreibt aus der Bonner Frauenklinik einen reinen Fall von primärem Tubencarcinom, der dadurch besonders interessant ist, dass in der Geschwulst beide bisher beobachtete Formen, sowohl die adenomatöse als auch die alveoläre, in gleicher Weise entwickelt waren. Von der Operation ist zu berichten, dass die kindskopfgroße, linksseitige Geschwulst beim Herauswälzen aus dem Abdomen einriss, und grauröthliche, hirnähnliche Massen aus dem Riss quollen. Die Heilung der 45jährigen, schwachen Pat. war nur durch geringe Venenthrombose des linken Oberschenkels in der 3. Woche gestört. Die mikroskopische Beschreibung der Geschwulst wird von 5 Abbildungen begleitet. Die 6. Figur stellt den Tumor makroskopisch dar. Er ist sackartig von ovaler Gestalt. Seine Oberfläche kleinhöckrig, blauröthlich. Im Inneren zeigen sich blumenkohlartige Wucherungen und zwischen ihnen freiliegende nekrotische Massen. Die Tubenwandung ist un-

gleichmäßig infiltrirt und weist außerdem circumscripte Knoten bis Walnussgröße auf. Das uterine und ampulläre (verklebte) Tubenende sind frei, doch finden sich im Ligamentum latum und besonders in der Mesosalpinx verstreute, lymphatische Geschwulstherde, die mit dem Haupttumor in keinem direkten Zusammenhang stehen. Die verschiedenartigen mikroskopischen Bilder vom drüsenartigen Hohlraum mit einschichtigem Cylinderepithel bis zum echten, polymorphen Krebsalveolus finden sich in allen Theilen der Geschwulst und sind nicht an bestimmte Schichten der Tubenwand gebunden. Auch alle Übergänge mit papillären Einstülpungen in den Drüsenraum sind beobachtet. Das Ovarium ist vollständig normal. In den unberührten Tubentheilen wurden wenig entzündliche Erscheinungen gefunden, was eben so wenig für die entzündliche Basis der Geschwulst spricht wie die Einseitigkeit derselben. Die klinischen Symptome waren nicht derart, dass die Diagnose Carcinoma tubae zu stellen war. Die bisherigen Erfahrungen fordern dazu auf, in ähnlichen Fällen nicht nur die anderen Adnexe, sondern auch den Uterus mit zu entfernen. Die große Schwäche der Pat. hatte das in diesem Falle nicht rathsam erscheinen lassen. Auch muss möglichst viel vom Ligamentum latum mitgenommen werden, weil in ihm unfühlbare Metastasen sitzen können. Die sehr übersichtlich gegebenen mikroskopischen Einzelheiten müssen im Original studirt werden. **Courant** (Breslau).

17) **Reinicke.** Zur Frage des Sarcoma deciduo-cellulare.

(Archiv für Gynäkologie Bd. LIII.)

R. beschreibt einen Gebärmuttertumor, der in der Dresdener Frauenklinik durch Porro'sche Operation gewonnen wurde. Die Laparotomie war ex indicatione vitali wegen schwerer innerer Blutung, die plötzlich wie beim Platzen eines extra-uterinen Fruchtsacks eingetreten war, ausgeführt worden. Es zeigte sich, dass die Blutung aus einer Perforationsöffnung im Fundus uteri kam, aus welcher zottiges, dunkles, placentarartiges Gewebe hervorgewuchert war. Die Gebärmutterwand war von einem Tumor durchwachsen, der das Cavum in Kleinapfelgröße vollständig ausfüllte. Die makroskopische und mikroskopische Beschreibung der Geschwulst, der 3 Abbildungen beiliegen, zeigt eine überraschende Übereinstimmung mit der Schilderung aller der Sarkome, die in den letzten Jahren als Sarcoma deciduo-cellulare von Sänger, Menge, Klien und vielen Anderen veröffentlicht worden sind. Ref. braucht daher hier nicht näher auf Einzelheiten des mikroskopischen Befundes einzugehen. Die Hauptbestandtheile der Geschwulst bilden 2 Zellsorten; für die erste ist der große, bläschenförmige Kern charakteristisch, für die zweite die lange, spindelförmige Gestalt. Die Tumorzapfen aus der ersten Zellsorte zusammengesetzt, sind von einem bindegewebigen Fasernetz durchsetzt und oft direkt von Gefäßendothelien begrenzt. Die zweite Zellsorte findet sich zerstreut besonders an der Muskelgrenze des Tumors. Verf. schließt die Betheiligung der Schleimhaut oder ihrer Schwangerschaftsprodukte an der Geschwulstbildung mit Sicherheit aus und muss den Tumor als Sarcoma uteri haemorrhagicum mit Betheiligung der Muskelzellen bezeichnen. Nach einer Kritik der hauptsächlichsten Arbeiten über deciduale Sarkome kommt R. zu folgendem Schluss:

»Es ist bis jetzt noch kein Fall von Sarcoma deciduo-cellulare sicher nachgewiesen; die als solche beschriebenen Neubildungen sind großzellige Sarkome des Uterus, wahrscheinlich ausgehend vom Myometrium. Übergänge von echten Zellen der Decidua graviditatis in derartige Sarkomzellen sind noch nicht beobachtet, wenn auch möglich. Die Gravidität kann nicht als Ursache dieser Neubildungen angesehen werden, sondern verläuft selbständig nebenher. Die Anfänge der Neubildung sind mit großer Wahrscheinlichkeit in den meisten Fällen als zeitlich noch vor Eintritt der Schwangerschaft liegend anzusetzen.«

Diese Anschauungen des Verf. beziehen sich jedoch lediglich auf das Deciduosarkom vom Sänger'schen Typus, nicht auf die von den Chorionzotten ausgehenden malignen Neubildungen. **Courant** (Breslau).

18) **Palm.** Eine Hymenalcyste und ein Atherom des Labium minus bei einer Erwachsenen; zugleich ein Beitrag zur Kenntnis der Hymenalcysten.

(Archiv für Gynäkologie Bd. LI.)

Die Mehrzahl der bis jetzt beschriebenen Cysten am Hymen fand sich bei Neugeborenen. Bei Erwachsenen sind 2 Fälle bekannt. P. fügt einen dritten hinzu, der in der Ziegenspeck'schen Privatklinik (München) beobachtet und untersucht wurde. Der ca. $^3/_4$ cm im Durchmesser große, kugelförmige Tumor wurde bei Endometritisbehandlung entdeckt. Die mikroskopische Untersuchung ergab, dass es sich um eine Retentionscyste handelte, in deren Wandung außer lockerem Bindegewebe glatte Muskelzellen vorhanden waren. Die Cystenwand trug mehrschichtiges Plattenepithel. Der Inhalt bestand aus einer homogenen Masse, die als gallertiges Umwandlungsprodukt des Drüsensekrets gedeutet wurde. P. hält die Geschwulst für eine Talgcyste, um so mehr, als er Gelegenheit hatte, ein derartiges Kystoma labii minoris zu untersuchen, dessen Inhalt und Wandung mit dem beschriebenen Präparat große Ähnlicheit hatten. Der homogene Inhalt ohne Epithelien und die Muskelzellen in der Wandung bilden das Eigenthümliche des Befundes. **Courant** (Breslau).

19) **Palm.** Beitrag zur Entstehung der Cysten im Hymen bei Erwachsenen.

(Archiv für Gynäkologie Bd. LIII.)

In der Ziegenspeck'schen Privatfrauenklinik wurde eine Balggeschwulst in der linken kleinen Schamlippe und eine Hymenalcyste beobachtet. P. untersuchte letztere genau und fand seine schon früher (Bd. LI des Archivs) geäußerte Ansicht bestätigt, dass es sich um ungewöhnlich lokalisirte Talgdrüsen handle. Die Wand der Cyste war mit mehrschichtigem Plattenepithel ausgekleidet und bestand aus lockerem Bindegewebe mit eingelagerten Muskelzellen. Bei den Serienschnitten wurde besonders darauf geachtet, ob sich ein Lumen an der Abtrennungsfläche der Cyste fände, das als Einmündungsstelle eines von oben herabkommenden Kanals hätte betrachtet werden können. Es fand sich keine derartige Stelle. Wenn auch der Sitz der Cyste an der Vorderwand rechts an die Abkunft vom Gartner'schen Kanal denken ließ, muss dennoch nach dem mikroskopischen Befund diese Genese verneint werden. **Courant** (Breslau).

20) **Palm.** Ein Fall von Cystadenofibromyoma cervicis; kasuistischer Beitrag zu den Adenomyomen.

(Archiv für Gynäkologie Bd. LIII.)

P. untersuchte ein Präparat aus der Sammlung von Dr. Ziegenspeck. Die ovale Geschwulst mit einem längsten Durchmesser von 4 cm hatte langgestielt am inneren Muttermund gesessen und war mit der Schere abgetragen worden. Im Inneren befinden sich 3 größere, durch Zwischengewebe getrennte Hohlräume, die mit einander kommuniciren und einen Kanal in den Tumorstiel hineinsenden. Die Auskleidung besteht aus niedrigem, einschichtigem Cylinderepithel, die Grundsubstanz ist fibromyomatöses Gewebe. Außerdem finden sich vor Querschnitte normaler Uterindrüsen. Verf. rechnet die Geschwulst den Adenomyomen schleimhäutiger Abkunft zu, die nach Recklinghausen immer als centrale Geschwülste erscheinen und nicht wie die paroophoralen die dorsale Wand des Uterus bevorzugen. **Courant** (Breslau).

21) **Aubry.** Über Sarkom der Uterusschleimhaut.

Thèse de Paris, **H. Jouve,** 1896.

Verf., welcher 12 Fälle von Uterussarkom mittheilt, unterscheidet 2 Arten: 1) das interstitielle Sarkom, das seinen Ausgang von der Uterusmuskulatur nimmt, und 2) das von der Uterusschleimhaut ausgehende Sarkom. Letzteres bietet ent-

weder das Bild einer polypösen Wucherung oder einer diffusen Infiltration. Verf. beschäftigt sich in seiner Arbeit hauptsächlich mit letzterer.

Die diffuse Form des Uterussarkoms ist sehr selten und tritt fast nur bei Frauen nach der Menopause auf. Die Gebärmutter ist hierbei gleichmäßig vergrößert und gleicht einem graviden Uterus aus dem 5.—6. Schwangerschaftsmonat. Die Uterusmuskulatur ist stark hypertrophisch und von großen Venen durchzogen, jedoch vollständig frei von der malignen Neubildung. Auf dem Durchschnitt kann man oft eine deutliche Demarkationslinie zwischen der sarkomatös entarteten Schleimhaut und der Uterusmuskulatur wahrnehmen. Die Cervix bleibt meist unverändert, in einigen Fällen fand sich eine vollständige Atresie des Cervicalkanals. Die Uterushöhle ist stark erweitert und mit blutiger, übelriechender Flüssigkeit angefüllt, in der sich abgestoßene fungöse Massen der Neubildung befinden. Diese Hämatometra kann sehr bedeutend sein, Péan beobachtete 13 bis 15 Liter Flüssigkeit. Der histologische Charakter des Uterussarkoms unterscheidet sich nicht von dem Sarkom anderer Körpertheile. Es finden sich sowohl Rundzellen- wie Spindelzellensarkome, bemerkenswerth ist jedoch eine starke Vermehrung der Kapillargefäße.

Die hauptsächlichsten Symptome des diffusen Uterussarkoms sind fast die nämlichen wie bei den anderen malignen Neubildungen der Uterusschleimhaut: Blutungen, stinkender, serös-eitriger Ausfluss und Schmerzen, welche durch die Vergrößerung des Uterus bedingt sind. Ein ziemlich sicheres Symptom des diffusen Sarkoms ist der starke, wässrige Ausfluss. Die Prognose des Uterssarkoms ist äußerst schlecht. Die Therapie besteht in möglichst frühzeitiger vaginaler oder abdominaler Hysterektomie.

Reck (Köln).

22) **O. Piering** (Prag). Fibrom der Vulva.

(Prager med. Wochenschrift 1896. No. 22.)

Betrifft eine 26jährige Person, welche die Befürchtung, dass eine Geschwulst am Genitale ein Hindernis für ihre bevorstehende Heirath abgeben könne, zu P. führte. Es handelte sich um einen Tumor, welcher besonders das rechte große Labium bedeutend vorwölbte, von prall elastischer Konsistenz war und stellenweise (Pseudo-)Fluktuation nachweisen ließ. Die Geschwulst war langsam, aber stetig gewachsen, hinderte beim Gehen und Sitzen, vor 5 Jahren sollte entsprechend dem Ausführungsgang der Bartholin'schen Drüse durch einige Zeit ein Abscess bestanden haben.

Der Untersuchungsbefund, anfänglich dem Bild einer übergroßen Cyste der Bartholin'schen Drüse zu entsprechen scheinen, ließ mit Rücksicht auf die höckrige Beschaffenheit der Oberfläche, die Entwicklung der Geschwulst in die Tiefe und die anamnestischen Angaben die Diagnose auf Fibrom des großen Labiums stellen.

Stumpfe Ausschälung desselben und Entfernung durch die nur 4 cm lange Incision an der Grenze zwischen großem und kleinem Labium, so dass heute die kleine Narbe kaum sichtbar ist.

Die histologische Untersuchung ergab ein zellreiches Fibrom (Prof. Chiari) mit reichem Blutgefäßgehalt, herdweiser schleimiger und hyaliner Degeneration nicht nur der Bindegewebssepta, sondern auch der Zellherde. P. weist auf die relative Seltenheit der Fibrome an den großen Labien hin und spricht sich nach Klob für deren Entstehung aus dem Unterhautzellgewebe aus.

Trotz des Gefäßreichthums ließ sich ein Einfluss der Menstruation auf die Blutfüllung des Fibroms (wie häufig beobachtet) nicht konstatiren.

Knapp (Prag).

Originalmittheilungen, Monographien, Separatabdrücke und Büchersendungen wolle man an *Prof. Dr. Heinrich Fritsch* in Bonn oder an die Verlagshandlung *Breitkopf & Härtel* einsenden.

Druck und Verlag von Breitkopf & Härtel in Leipzig.

Centralblatt

für

GYNÄKOLOGIE

herausgegeben

von

Heinrich Fritsch

in Bonn.

Einundzwanzigster Jahrgang.

Wöchentlich eine Nummer. Preis des Jahrgangs 20 Mark, bei halbjähriger Pränumeration. Zu beziehen durch alle Buchhandlungen und Postanstalten.

No. 21. **Sonnabend, den 29. Mai.** **1897.**

(Aus der Universitäts-Frauenklinik zu Jena.)

I. Die Elektrotherapie bei der Behandlung der Retroversio-flexio uteri.

Von

Dr. Otto Falk.

Durch die anatomischen Arbeiten eines Luschka (Anatomie des Menschen Bd. II Hft. 1), durch die gynäkologischen eines B. Schultze (Pathologie und Therapie der Lageveränderungen der Gebärmutter) und Otto Küstner (Entstehungsbedingungen der Retroversio-flexio etc. Zeitschrift für Gynäkologie Bd. XI) sind wir über die Natur und Bedeutung der Douglas'schen Falten (Plicae recto-uterinae, Ligg. sacro-uterina) aufgeklärt worden. Wir wissen,

dass sie organische Muskulatur einschließen, die die Funktion hat, die Lage des unteren Endes der Gebärmutter zu sichern (Musculus retractor uteri). Erschlaffung dieser für die Normallage des Uterus so besonders wichtigen Muskeln, welche nach Schultze zumeist durch die von ihm so bezeichnete Parametritis posterior mit consecutiver Atrophie der Muskulatur hervorgerufen wird, bietet naturgemäß einen Hauptangriffspunkt der gynäkologischen Therapie. Denn sobald diese normalen Befestigungen des Uterus wirkungslos geworden sind, gewinnen die ihn dislocirenden Kräfte, als da sind Gravitation und Bauchpresse, die Fähigkeit, die heute allgemein als pathologisch anerkannte Retroflexion der Gebärmutter herbeizuführen.

Die Erkenntnis der Richtigkeit dieses von Schultze 1881 in seinen Lageveränderungen und von Küstner im Jahre 1885 in seinem Aufsatz über die Entstehungsbedingungen der Retroversioflexio deponirten Satzes müssen dazu führen, nach therapeutischen Maßnahmen zu suchen, welche, rechtzeitig applicirt, die erlahmte Kraft der Retractores uteri wieder aufzubessern im Stande sind, um damit der Gefahr einer Retroflexio uteri mit allen ihren Folgen vorzubeugen oder bei eingetretener Retroflexion das ätiologische Moment derselben zu beseitigen.

Bereits im Jahre 1881 schrieb B. Schultze in seiner Pathologie und Therapie der Lageveränderungen der Gebärmutter: »In jenem Anfangsstadium der Retroflexion, in welchem die Leistung der Douglas'schen Falten noch nicht ganz erlahmt ist, in welchem der Uterus bei der Untersuchung bald in Retroflexion, bald in normaler Anteflexion stets sehr beweglich angetroffen wird, genügt oft methodische Anregung des Uterus und des Mastdarmes zu Kontraktionen, um dem Uterus seine normale Lage dauernd wiederzugeben«. Schultze empfiehlt dann des Weiteren kalte Bäder, kalte Vaginalirrigationen, kalte Klystiere etc. »Auch die Erfolge«, fährt er fort, »die von Anwendung der Elektricität, der Massage, der schwedischen Heilgymnastik gerühmt werden, können wohl nur auf dieses erste Stadium der Retroflexion bezogen werden.«

Es soll nun der Zweck dieser Zeilen sein, die hier bereits von Schultze angegebene Therapie der mobilen Retroflexion vermittels der Elektricität den Herren Kollegen vom Fach wieder ins Gedächtnis zurückzurufen und ihnen dieselbe nahezulegen.

Ich bin mir recht wohl bewusst, dass ich weder etwas Neues bringe, noch gerade ein weites Feld dieser Behandlungsweise erschließe.

Denn ich bin weit entfernt, den Utopien eines Tripier, jenes Vaters der Elektrotherapie gynäkologischer Erkrankungen, Raum zu geben. Glaubte Jener doch ernsthaft, durch lokale Faradisation einen retroflektirten Uterus direkt redressiren zu können. Schon Apostoli war sich bewusst, vermittels der Elektrotherapie bei Lageveränderungen nur sekundäre Wirkungen erzielen zu können. »Beschleu-

nigte Blutcirkulation, verstärkte Uterusinvolution und Resorption peripherer Exsudate«, so schreibt er, »sind nach meiner Ansicht die Ursachen, welche den Uterus rasch frei und beweglich machen.« (Vorwort von Apostoli zu Temesváry: Elektricität bei Frauenkrankheiten. Klinische Zeit- und Streitfragen 1890. Bd. IV. Hft. 7 und 8.) Aber auch Apostoli zieht, wie man hieraus ersieht, die Grenze der auf Elektrotherapie der Retroflexion des Uterus zu stellenden Indikation recht weit. Der Amerikaner Bigelow versteigt sich bei der ganz einseitigen Empfehlung der elektrischen Behandlung von Retroflexionen dazu, die Pessare eine »schreckliche und unwissenschaftliche Erfindung« zu nennen. Er will außerdem gerade bei fixirten Retroflexionen, bei denen ja Pessare in der That werthlos sind, in Massage und Elektricität Handhaben sehen, mit denen er fast stets zu einem günstigen Resultat gelangt. (Elektrotherapie bei Frauenkrankheiten von H. Bigelow. Deutsch von Asch 1890.) Was Wunder, wenn zahlreiche Gynäkologen, wie z. B. H. Bayer, Playfair, Mathelin u. A. m., die nach den Vorschriften Apostoli's arbeiteten, auf dem Gebiet der Lageveränderungen des Uterus Misserfolge aufzuweisen hatten.

Eine meiner Auffassung von der Verwendbarkeit jener Therapie am nächsten stehende finde ich bei Temesváry in dem oben angezogenen Aufsatz. Er geht vor Allem auf die Ätiologie der Lageveränderungen der Gebärmutter zurück, lässt aber die Anwendung des elektrischen Stromes bei einer durch Exsudatmassen hervorgerufenen Retroflexio, wie auch bei einer solchen, die durch die Hypertrophie des Uterus, also durch »die Überlastung der den Uterus fixirenden Bänder« bewirkt werden soll, bestehen. Dann giebt er an, dass er bei Erschlaffung des Unterstützungsapparates der Gebärmutter die besten Resultate mit dem faradischen Strom von großer Quantität zu erzielen gedenke. Jenen letzten Satz unterschreibe ich eben so freudig wie den bald darauf folgenden, dass jeder Elektrisirung in den geeigneten Fällen selbstverständlich die Reposition des verlagerten Uterus vorangehen müsse, ja, dass man erfolgreich die Elektrotherapie mit einer Pessarbehandlung vereinigen könne.

In der That: gerade der Pessarbehandlung einer Retroflexio bei einem sonst mobilen Uterus möchte ich die Elektrotherapie Zwecks Stärkung der Musculi retractores uteri als zweckdienlichen Appendix an die Seite gestellt wissen.'

In seinem soeben erscheinenden Lehrbuch der gesammten Gynäkologie lässt sich Schauta bei der Besprechung der Retroflexionsbehandlung mit Pessaren folgendermaßen aus:

»Man könnte hoffen, dass bei dieser Pessarbehandlung, da der Uterus dauernd in normaler Lage erhalten wird, sich doch endlich der normale Tonus der Douglas'schen Falten wieder herstellen würde. Doch ist diese Hoffnung in der Regel eitel, denn gerade durch die abnorme Spannung des hinteren Scheidengewölbes zum Zweck der Fixation der Cervix durch das Pessar wird der Möglichkeit der

Wiederherstellung des Tonus der Ligg. sacro-uterina entgegen gearbeitet. Desshalb hat Schultze, der Meister der Lehre von den Lageveränderungen des Uterus, ein Pessar ersonnen, das den Uterus in normaler Lage hält, ohne das hintere Scheidengewölbe zu dehnen oder zu zerren, und ohne irgend einen Druck auf die Douglas'schen Falten auszuüben, das Achterpessar.«

Wenn dieses Pessar nun auch die Musculi retractores entlastet, entspannt, so dürfte doch gerade eine so kräftige und direkte Reizung zu Kontraktionen derselben, wie wir sie durch die lokale Faradisation appliciren können, besonders thunlich sein, um einen Status quo ante und damit die Entbehrlichkeit eines doch immerhin unbequemen Instruments, wie es ein Pessar ist, herbeizuführen.

Werfen wir nach diesen Erörterungen noch einen Blick auf die Methoden, die von den gynäkologischen Elektrotherapeuten bislang bei der Retroflexio uteri geübt worden sind.

Tripier, der für die Anteflexio und Anteversio recto-uterine Faradisation empfahl, wollte die Retroflexio und Retroversio uteri mit vesico-uteriner Faradisation behandelt wissen.

Rockwell (Am. syst. of gyn.) will einen Pol des faradischen Stromes bei Retroflexio uteri in die Blase einführen, den anderen Pol auf das Kreuzbein auflegen. Er glaubt dadurch Kontraktionen der vorderen Uteruswand und bessere Ernährungsverhältnisse für diese zu bewirken.

Horatio R. Bigelow, jener Feind der Pessarbehandlung, folgte Rockwell's Angaben.

Temesváry, von dem ich bereits erwähnt habe, dass er zuvorige Reposition des Uterus dringend forderte, der auch die Kombination einer Pessarbehandlung mit der elektrotherapeutischen für geboten hält, giebt folgende Angaben über die von ihm geübte Behandlungsweise:

»Bei der Gewebshypertrophie des Uterus (und den durch sie bedingten Lageveränderungen) muss unsere Behandlung natürlich eine intra-uterine sein, bei Schwäche des Stützapparates hingegen eine vaginale (mittels der bipolaren Elektroden Apostoli's) und zwar werden wir in diesen Fällen bei Anteflexionen oder -versionen das vordere Scheidengewölbe und bei seitlichen Deviationen das dem Uteruskörper entgegengesetzte seitliche Scheidengewölbe zu unserem Angriffspunkt wählen.«

Obschon Temesváry sich, wie aus dem Angeführten ersichtlich ist, einer strengen Indikationsstellung und eines Zurückgreifens auf das ätiologische Moment der betreffenden Lageveränderung befleißigt, so hängt er doch, was seine Therapie betrifft, noch ganz an den Vorschriften eines Tripier und Apostoli. Warum will Temesváry bei der Retroflexio oder -versio uteri speciell das vordere Scheidengewölbe zu dem Angriffspunkt seiner Therapie machen?

Nach Allem wird es dem Leser einleuchtend geworden sein, was mich dazu bewegte, die Elektrotherapie als ein kräftiges Adjuvans

bei der Behandlung mobiler Retroflexionen zu empfehlen. Man muss die elektrische Reizung nur möglichst direkt auf die erschlafften Ligg. sacro-uterina einwirken lassen. Man muss den faradischen Strom bevorzugen, welcher nachgewiesenermaßen von anhaltenderem Reiz auf die glatte Muskulatur ist. Um der ersteren Forderung gerecht zu werden, lege ich eine breite Plattenelektrode des faradischen Stromes unter das Kreuzbein der in Steiß-Rückenlage sich befindenden Pat., während ich eine kugelsondenförmige, bis an die 1 cm breite Kugel durch einen Hartgummimantel isolirte Elektrode abwechselnd in das durch Rinnenspecula freigelegte hintere Vaginalgewölbe beiderseits oder in einer zweiten Sitzung in das Rectum bis in die Höhe der Insertionspunkte der Ligg. sacro-recto-uterina einführe. Die Stärke des faradischen Stromes wird vermittels der Induktionsrolle so regulirt, dass die Pat. zwar die Wirkung des Stromes verspürt, allein keinen Schmerz äußert. Selbstverständlich wird diese Procedur nur nach Reposition des Uterus vorgenommen. Auch lege ich in der Zeit zwischen den Sitzungen ein den Uterus gut in Anteflexion haltendes Pessar, am liebsten ein Schultze'sches Achterpessar.

Die Beobachtungszeit meiner so behandelten Pat. ist noch eine zu kurze, um mich mit Bestimmtheit über den Erfolg dieser die Pessarbehandluug bei mobiler Retroflexio uteri unterstützenden Maßnahmen äußern zu können. Immerhin glaube ich, dass man dieser auf physikalisch-physiologischem Boden stehenden Therapie die Beachtung nicht zu versagen braucht!

II. Beitrag zur Ureter-Bauchfistel-Frage.

Von

Dr. Seiffart in Nordhausen.

Am 7. August v. J. laparotomirte ich eine Pat., bei der sich ein ziemlich mannskopfgroßer Tumor im rechten Lig. latum entwickelt hatte. Es reichte diese cystische, prallelastische Geschwulst oben bis zur Mitte zwischen Symphyse und Nabel, unten bis auf den Beckenboden, vorn drängte sie den Uterus links gegen die Symphyse und zog die Blase stark nach oben. Nach hinten reichte die Geschwulst bis an das Promontorium, von dem sie nicht abzugrenzen war. Ich versuchte, den Tumor in toto herauszuschälen, nachdem ich das überkleidende Peritoneum durch einen etwa 3querfingerbreit von der Symphyse entfernten und ungefähr parallel mit derselben verlaufenden Schnitt durchtrennt hatte — aber das war unmöglich. Das den Tumor überkleidende Peritoneum war theils papierdünn, theils durch Auflagerungen so stark verdickt und mit der Geschwulstwand so innig verwachsen, dass es überall einriss. Bei dieser Ausschälung versperrten mir zwei ungefähr fingerdicke, von rechts hinten nach links vorn quer über den Scheitel der Geschwulst ziemlich parallel verlaufende Stränge den Platz; ich isolirte zuerst den mehr nach außen liegenden, unterband ihn auf beiden Seiten, schnitt ihn ab und sah, dass er aus fibrinösen Massen, Tumorwand und Bauchfell bestand. Sofort ging ich auch an den zweiten Strang, der genau so zusammengesetzt schien wie der erste, und resecirte auch von ihm ein ungefähr 4 cm langes Stück. Als ich mir dies aber näher betrachtete, fand ich zu meinem Schrecken in der Mitte desselben — ein Stück Ureter.

Vorläufig ließ ich die Unterbindung beider Enden des Ureters sitzen und beendete die Operation. Nachdem ich das Geschwulstbett nach Möglichkeit verkleinert und den dann noch übrig gebliebenen Hohlraum nach den Bauchdecken zu drainirt hatte, suchte ich durch sanften Zug an den beiden durchschnittenen Ureterenden diese, so viel es irgend angängig war, einander zu nähern und erreichte dadurch, dass ich die Enden auch in dieser Position in die Bauchwunde einnähte, eine Verminderung des die beiden Ureterhälften trennenden Hiatus bis auf ungefähr 2 cm.

Heilung reaktionslos, in der Blase stets nur ein minimales Quantum trüben Urins, erhebliche Sekretion durch die Ureterfistel.

Da die Pat. durch die der Operation vorhergehenden Beschwerden und den erheblichen Eingriff sehr reducirt war, schob ich die beabsichtigte Nephrektomie auf und versuchte inzwischen den unteren, nach der Blase führenden Theil des Ureters durch tägliches Sondiren offen zu halten. Es glitt die 4 mm-Sonde zuerst steil nach unten in der Richtung nach dem Promontorium, dann nach innen und vorn, bis ich den in die Blase eingeführten Metallkatheter dicht an der Sondenspitze fühlte.

In den nächsten Wochen verkleinerte sich der Zwischenraum in den Bauchdecken, wo die beiden Ureteröffnungen lagen, und allmählich rückten diese sich näher. Schließlich — es war ungefähr 4 Monate nach der Operation — betrug die Öffnung in der Bauchhaut kaum noch mehr wie der Sondenknopf.

In demselben Maße, wie sich die Bauchwunde verkleinerte, vermehrte sich das Quantum des Urins in der Blase, während die Fistel immer weniger secernirte.

Als ich nun die kleine Fistelöffnung durch Heftpflaster verschloss, hatte ich die Freude, dass unter dem Pflaster kein Tropfen Urin mehr hervorquoll und nach 8 Tagen, als ich das Pflaster entfernte, war die Fistelöffnung völlig geschlossen.

Seit mehr als 1 Vierteljahr beobachte ich die Pat. und habe wiederholt die Blase mit Cystoskop und Rose'schem Speculum untersucht. Dabei fand ich, dass aus dem rechten Ureter der Urin tadellos entleert wird. Die Gegend der Uretermündung bildet eine leicht trichterförmige Ausbuchtung, die deutlich erkennen lässt, dass an dem Ureter ein Zug ausgeübt worden ist, resp. noch ausgeübt wird.

Erwähnenswerth ist noch, dass die Bauchdecken über der Stelle der früheren Fistel sehr dünn sind und überall frei bewegliche Därme durchfühlen lassen.

III. Weitere Beobachtungen mit meinem Verfahren, bei der Frau den Urin beider Nieren gesondert aufzufangen[1].

Von

Dr. med. H. Rose in Hamburg.

Bei dem regen Interesse, welches meinem Verfahren von hervorragenden Hamburger und auswärtigen Ärzten entgegengebracht ist, glaube ich in der Annahme nicht fehl zu gehen, dass auch in weiteren Kreisen dasselbe geprüft werden wird, und erlaube mir desshalb einige Erfahrungen und, wie ich glaube, für die leichtere Erlernung der Methode nützliche Winke zu veröffentlichen.

Bis jetzt habe ich in 11 Fällen, Dank der Liebenswürdigkeit bekannter hiesiger Chirurgen, Gynäkologen und innerer Kliniker, Gelegenheit gehabt, mein Verfahren zu erproben. In 2 Fällen war

[1] Vgl. Centralblatt für Gynäkologie 1897. No. 5.

nicht wegen der Schmerzen, sondern wegen des anormalen Geisteszustandes der Pat. (Dementia senilis und Hysterie) die Narkose nothwendig. Dieselbe ist, wenn nicht vollkommen tief und ruhig, eine Erschwerung der Untersuchung. Auf die Fälle selbst gehe ich hier nicht näher ein, hebe nur ausdrücklich hervor, dass in keinem irgend eine schädliche Nachwirkung aufgetreten ist.

Weitere Studien konnte ich an einer größeren Anzahl Leichen machen, welche mir von Herrn Dr. E. Fränkel in liebenswürdigster Bereitwilligkeit in der Anatomie des Eppendorfer Krankenhauses zur Verfügung gestellt wurden.

Wie bei allen Untersuchungen mit Speculis muss man erst eine gewisse Übung erlangen, hier besonders die Uretermündung zu erkennen und einzustellen. Als eine gute Vorbereitung möchte ich empfehlen, an der Leiche nach Eröffnung der durch Urin oder eingefüllte Flüssigkeit ausgedehnten Blase mit dem Spiegel unter Kontrolle des Auges in Beckenhochlagerung die Uretermündung fest zu umschließen, sie zu beleuchten und sich dann die Entfernung vom Orif. urethrae ext., vor Allem aber die Stellung des Speculums genau zu merken. In meinen Fällen an 11 Lebenden und 10 Leichen war die Entfernung stets zwischen $5^1/_2$ und 6 cm, nur in einem bei sehr ausgedehnter Blase $6^1/_2$. Es darf also das Speculum beim Aufsuchen der Ureter zunächst nur $5^1/_2$ cm weit eingeführt werden, die Kontrolle ist an der Skala leicht. Sobald die Einführung zu weit geschieht, ist es ein Ding der Unmöglichkeit, die Ureteren zu sehen. Das eingestellte Speculum steht bei richtiger Lagerung ziemlich senkrecht mit einer nach der Entfernung der beiden Uretermündungen von einander (2—4 cm, wovon aber nur die Hälfte in Betracht kommt) schwankender seitlicher Abweichung von der Mittellinie nach unten außen.

Bei Untersuchungen an der Lebenden empfiehlt es sich zunächst, die Pat. vom Abend vorher an ca. 16 Stunden nichts Flüssiges genießen zu lassen. Es ist dann die Urinsekretion eine äußerst geringe, man kann die Blase vorzüglich untersuchen und in Ruhe nach den Ureteren fahnden, ohne durch schnelle Anfüllung des luftgefüllten Cavums mit Urin gestört zu werden. Sollte sich zu viel Urin sammeln, wird er aufgetupft. Dünne gerade glatte Holzstäbchen[2], an deren Enden ein 5—6 cm langes Gewinde eingeschnitten ist, eignen sich ausgekocht und mit dünnen sterilen Wattestreifen locker umwunden dazu sehr gut. Die locker gewickelte Watte wird durch das Gewinde am Abgleiten verhindert, lässt sich leicht abwickeln und durch neue ersetzen. Benutzt man eine Wundspritze mit Gummischlauch zum Aufziehen des Urins, so können entsprechend der Länge der 2 Specula an 2 Stellen weiße Fäden mit einer Nähnadel durch die Schlauchwand gestochen und locker um das Rohr geknotet werden,

[2] 100 Stück 5 ℳ bei Bolte Nachf. Dieselben können mehrere Mal gebraucht werden.

2 deutlich sichtbare Marken, wie weit der Schlauch ohne Ansaugung der Blasenschleimhaut eingeführt werden kann.

Zum Zweck der Uringewinnung ist eine vorhergehende Flüssigkeitsentziehung nicht praktisch, da die spärliche Urinsekretion ein sehr langes Warten auf genügende Urinansammlung bedingt. Nach genauer Feststellung der Entfernung der Uretermündung wird eine zweite Untersuchung gemacht, die gewöhnlich keine schmerzstillenden Mittel erfordert.

Ist die Blase gut ausgedehnt, so bekommt man nur dann Urin im Speculum, wenn der Abschluss ein vollkommener ist, sonst fließt der Urin in die luftgefüllte Tiefe ab, bis diese gefüllt ist. Es ergiebt sich daraus, wenn vor erfolgter Füllung unter solchen Umständen Urin aus dem deutlich eingestellten Ureter sich im Spiegel sammelt, es nur der von dieser Seite allein sein kann. Ferner muss das Speculum, nachdem es ausgetupft, so lange leer bleiben, bis man eine kleine Menge Urin oder Eiter oder Blut je nachdem deutlich aus dem Ureter hervorquellen sieht. Lässt man zum Zweck des Auffangens Urin im Spiegel sich ansammeln, so darf das Niveau desselben nicht mit der Athmung synchron sich heben und senken, sonst ist eine Verbindung mit der Blasenhöhle vorhanden, es muss ruckweise etwas höher kommen, dann wieder eine Zeit unverändert bleiben.

Die beste Quelle für das mittels Reflektors in die Blase zu werfende Licht ist direktes Sonnenlicht, doch leider nicht immer zu haben, demnächst ein elektrisches, dann ein Gasglühlicht, dann erst kommt die elektrische Stirnlampe an Helligkeit, wenigstens die von mir benutzte. Als Schutz gegen die strahlende Wärme kann ein Tuch auf den Leib der Pat. gelegt werden.

Die nöthige Dilatation der Harnröhre ist auch bei jungfräulichen Personen ohne besondere Schwierigkeit möglich. Bei der Dilatation wird eine ergiebigere Ausdehnung der Blase erreicht, wenn die besser mit sterilem Öl als mit Glycerin geschmeidig gemachten Simon-schen Specula — 3 Größen 0,6—0,8—1,0 cm Lichtweite genügen — nach der Einführung und Herausnahme des Obturators einige Minuten liegen bleiben. Es dehnt sich die glatte Blasenmuskulatur, deren Widerstand überwunden werden muss, unter anhaltendem Druck langsam aus. Jede Blase hat einen bestimmten, bei den einzelnen Menschen sehr verschiedenen, durch Gewöhnung variablen Ausdehnungsbezirk, bis zu dem die Ausdehnung ohne jede Empfindung des Besitzers erfolgt; erst wenn dieses Maß überschritten ist, meldet sich die Blase.

Weil dieser physiologische Ausdehnungsbezirk aber bei Blasenerkrankungen dadurch sehr verkleinert wird, dass die entzündlich infiltrirten oder sonst veränderten Gewebe schon bei geringer Dehnung in schmerzhafte Spannung gerathen und reflektorisch Zusammenziehungen, selbst Krämpfe der Muskulatur auslösen, muss in allen Fällen erkrankter Blase, welche mit häufiger schmerzhafter Ent-

leerung kleiner Urinmengen verbunden sind, ein ganz besonderes Augenmerk auf Unempfindlichmachung der Blasenschleimhaut gerichtet werden, wenn eine genügende Ausdehnung durch die Luft erreicht werden soll. Bei meinem letzten Fall derart hat es sich sehr gut bewährt, dass ich 0,01 Morph. vorher subkutan injicirte, ehe mit ca. 15 g einer 2%igen Cocainlösung die Blase 5 Minuten gefüllt wurde, die Cocainisirung der Harnröhre wurde durch eben so lange Einlagerung von einem mit in 2%iger Cocainlösung getränkter Watte umwickelten Holzstäbchen bewirkt. Vielleicht genügt auch eine Morphiumeinspritzung allein. Wie mir Herr Dr. Seiffart in Nordhausen mittheilte, hat er die Untersuchung wiederholt ohne alle schmerzstillenden Mittel mit Erfolg gemacht, ohne dass die Pat. besonders geklagt hätten. Bei nichtempfindlicher Blase ist mir das bei weiteren Untersuchungen auch gelungen, bei empfindlichen wird wohl aus den oben angeführten Gründen die Überempfindlichkeit künstlich durch Morphium oder Cocain oder beides herabzusetzen sein.

Die Lagerung habe ich, ohne am Princip etwas zu ändern, folgendermaßen am praktischsten gefunden. Die Pat. liegt auf einer unter einem Winkel von ca. 55° ansteigenden gepolsterten oder mit einer Decke bedeckten Tischplatte und wird in dieser steilen Lage vorm Herabsinken so geschützt, dass ein der Länge nach zusammengelegtes Bett-Tuch an einer Seite des Körpers entlang, vorn über die Schulter, hinten um den Nacken, nach vorn über die andere Schulter, an der anderen Seite entlang herumgeführt wird. Beide Enden, über den oberen Rand der Schrägplatte hinübergeschlagen, werden unterhalb derselben von 2 Gehilfen gehalten, welche gleichzeitig mit der anderen Hand je ein Bein stützen. Die Oberschenkel werden so nach dem Leib gebeugt, dass sie etwa wagerecht liegen; damit wird ein doppelter Vortheil erreicht, die Spannung der Bauchmuskeln wird vermindert, viel Raum zur bequemen Untersuchung gewonnen. Eine steilere Lage giebt eine bessere Ausdehnung der Blase und kann deswegen bei Blasenerkrankungen vielleicht in Frage kommen, hat aber ihre großen Unbequemlichkeiten; während die Lage unter ∠55° auch längere Zeit bis über eine halbe Stunde gut vertragen wird.

Die beiden angegebenen Specula haben bisher allen Anforderungen genügt.

IV. Dermoidcyste als Geburtshindernis. Kraniotomie. Incision des Sackes mit Herausnähen desselben. Heilung.

Von

Dr. **Nicolaus Ostermayer** in Budapest.

Die große Seltenheit der Komplikation der Geburt mit Ovarialtumoren veranlasst mich, folgenden Fall aus meiner Privatpraxis hierorts mitzutheilen.

Am 18. Januar 1897 Morgens 6 Uhr holte mich mein Freund und Kollege, Dr. v. Bosóky, persönlich zu einer Gebärenden, die seit 36 Stunden in Wehen

daliegen soll und die Geburt trotzdem nicht vor sich geht, indem der Schädel unverändert ballotirend über dem Beckeneingang lagert. Am 17. Januar Abends soll blutiger Schleim abgegangen sein; der Abgang von Fruchtwasser ist von der Hebamme nicht beobachtet worden. Nach Angaben der Letzteren sind sämmtliche Geburten der Kreißenden sehr langsam, verzögert vor sich gegangen, besonders die letzte, zu welcher auch ein Arzt herangezogen wurde; die Geburt verlief jedoch spontan, ohne operative Intervention des Arztes.

Frau E. K., 43 Jahre alte Spenglersgattin, menstruirte im 14. Lebensjahre das 1. Mal. Menstruation erschien regelmäßig. Hat 6mal spontan geboren, das letzte Mal vor 5 Jahren. Gegenwärtig steht sie am normalen Ende der Schwangerschaft.

Die Gebärende mittelgroß, kräftig gebaut, gut genährt, gesund aussehend, bekommt in Pausen von 5—10 Minuten kräftige, sehr schmerzhafte Wehen; Puls kräftig, voll, etwas frequent, Temperatur normal. Abdomen durch den am Ende des 10. Monats stehenden graviden Uterus beträchtlich vergrößert. Kindliche Herztöne rechts von der Linea alba deutlich hörbar, von normaler Frequenz. II. Schädellage. Schädel über dem Beckeneingang leicht ballotirend. Beiläufig in der Mitte zwischen Symphyse und Nabel eine quer verlaufende seichte Furche, Bandl'sche Furche, welche die hochgradige Dehnung des unteren Uterinsegments anzeigt. Bei der inneren Untersuchung fällt mir sofort die Einengung des Scheidenlumens in seinem oberen Abschnitt auf, die durch eine das hintere Scheidengewölbe sammt nächstem Theil der hinteren Vaginalwand flach vorwölbende, teigig weiche, stellenweise etwas härter sich anfühlende, nicht fluktuirende Geschwulst bedingt wird. Die Geschwulst füllt die Kreuzbeinhöhlung aus, verlegt beiläufig zur Hälfte den Beckeneingang und zieht sich verbreiternd über das Promontorium, das nicht gefühlt werden kann, in die Bauchhöhle herauf. Die durch alte seitliche Einrisse quer gespaltene Portio hoch über den Schambogen heraufgezerrt. Muttermund für 4 Querfinger bequem durchgängig, Cervix verstrichen, beide Fontanellen tastbar. Schädel nach links theilweise auf den linken Darmbeinteller verschoben. Die durch den Tumor bedingte Raumbeengung im Beckeneingang war eine ganz bedeutende, so dass der Schädel sich in den letzteren nicht einstellen konnte und bei jeder Wehe nach links unten auswich. Die Geschwulst wurde bei jeder Uteruskontraktion fester, rückte aber nicht tiefer.

Dass die Geschwulst das Geburtshindernis abgab, lag auf der Hand, schwierig, richtiger gesagt unmöglich war es aber, über die Qualität, ob fester Tumor oder Cyste, zu entscheiden, was für die einzuschlagende Therapie von größter Wichtigkeit gewesen wäre. Die Konsistenzverhältnisse sprachen eher für festen Tumor, doch konnte eine Cyste nicht gänzlich ausgeschlossen werden. Ich beschloss daher, unter allen Umständen zunächst die Reposition zu versuchen, die mir jedoch auch in der Narkose nicht gelang.

Da das Vorhandensein einer festen Geschwulst näher lag, weiterhin die teigig-weiche, pastöse Konsistenz derselben ein Ausweichen beim Durchziehen der Frucht durch das Becken in Aussicht stellte und endlich der Schädel ohne besondere Schwierigkeiten mit der Hand zu erreichen, daher voraussichtlich Raum in genügender Weise für einen verkleinerten Kopf vorhanden war, entschloss ich mich zur Kraniotomie um so eher, weil ich sowohl die Probepunktion, als auch Incision der Geschwulst wegen der hohen Infektionsgefahr des Peritoneums durch den aus der gemachten Öffnung eventuell austretenden Cysteninhalt, welcher besonders bei Dermoidcysten hochgradig septische Eigenschaften besitzt — mit Rücksicht auf Erhaltung des Lebens der Mutter in erster Linie — nicht riskiren wollte.

Die Unmöglichkeit der spontanen Geburt, die übermäßige Dehnung des unteren Uterinsegments — durch die Bandl'sche Furche angezeigt — forderten mich auf, rasch zu handeln, und es wurde in fortgesetzter Narkose unter Assistenz meines Freundes Dr. v. Bozóky nach äußerer Fixirung des Schädels die Perforation mittels des Nägele'schen Perforatoriums ausgeführt, das Hirn zerwühlt und ausgespritzt und der Simpson-Braun'sche Kranioklast angelegt, um die Extraktion zu bewerkstelligen. Unter Anwendung eines mäßig kräftigen, jedoch

vorsichtigen Zuges wollte ich extrahiren, doch drohte mir der Kranioklast, der an der Schläfenschuppe und Scheitelbein festgeschraubt war, auszureißen, warum ich diesen von Frischem über das Gesicht anlegte und nochmals vorsichtig anzog; der Schädel rührte sich jedoch nicht. Da das Vorhandensein einer Cyste nicht gänzlich ausgeschlossen war und ich deren eventuelle Berstung und Entleerung in den Bauchraum durch forcirte Extraktion vermeiden wollte, blieb vor der Ausführung des Kaiserschnittes, zu welchem alle Vorbereitungen getroffen wurden, nichts Anderes übrig, als die nicht minder gefährliche Probeincision im hinteren Scheidengewölbe zu machen. Ich schnitt daher in der Ausdehnung von etwa 6 cm das hintere Scheidengewölbe in der Längsrichtung ein, doch erfolglos; ich erweiterte den Schnitt, es entleerte sich aber wieder kein Cysteninhalt. Meine Annahme, dass eine feste Geschwulst vorlag, bestätigte sich also scheinbar. Als ich jedoch mit dem Finger in die Incisionsöffnung, aus der es mächtig blutete, eindrang, traf ich einen etwa kleinapfelgroßen Haarballen, den ich mit dem hakenförmig gekrümmten Finger umfing und extrahirte, worauf sich etwa 1 Liter einer dicklichen, grauen, mörtelartigen, fettig sich anfühlenden Masse ergoss. Ich musste noch 3 solche Haarknäuel entfernen, um eine totale Entleerung zu bewerkstelligen. Hierauf wurden beide Wundränder mit Kugelzangen vorgezogen, der Sack gründlich mit Sublimatlösung ausgespült, und eiligst ein dicker Jodoformgazestreifen in die Höhe eingeführt, die Zangen ausgehakt, denn der Schädel rückte schon nach beseitigtem Hindernis tüchtig vor. Um die Geburt rasch zu beendigen und die Infektionsgefahr zu vermindern, legte ich den Kranioklast an, extrahirte die perforirte Frucht anstandslos und entfernte manuell die Placenta. Hierauf wieder Vorziehen der Ränder der Incisionsöffnung, stramme Tamponade des Sackes mit Jodoformgaze, Herausleiten dieser in die Scheide und Tamponade des Uterus sammt Vagina.

Temperatur 37,6° Nachmittags um 5 Uhr am Tage der Operation. Weder Erscheinungen peritonealer Reizung noch Blutung. Uterus fest kontrahirt. Mittels Katheters werden etwa 300 g Harn abgelassen.

Am 20. Januar wurden sämmtliche Tamponstreifen entfernt, wobei diejenigen, die im Cystensack lagen, einen aashaften Gestank verbreiteten, letzterer tüchtig mit Sublimatlösung ausgespült, mehrere über $1/2$ Meter lange Haarbündel herausgeholt und, da die Pat. die Exstirpation des Sackes nicht zuließ, der Sack in das Scheidengewölbe in die Incisionsöffnung eingenäht und mittels eines fingerdicken Gummirohres drainirt. Täglich 2malige Spülung mit 2%iger Lysollösung.

Am 28. Januar Entfernung der Nähte, Ausspülen des Sackes. Das Drainrohr wird belassen.

Am 26. Februar wird der Sack um die Hälfte kleiner gefunden, das Drainrohr gekürzt. Die Sekretion des penetrant riechenden, dünnflüssigen Eiters hat wesentlich abgenommen. Die Kranke, die natürlicherweise auf ist und ihren häuslichen Verrichtungen nachgeht, verbleibt in weiterer ambulatorischer Behandlung.

Das Hauptinteresse des vorliegenden Falles liegt in dem Umstand, dass es nach dem Untersuchungsbefund unmöglich war, zu entscheiden, ob ein fester oder cystischer Tumor vorgelegen hat, warum ich auch wegen der scheinbar günstigen Verhältnisse für Kraniotomie mit anfänglicher Vermeidung der gefährlichen Incision die Frucht opferte. Die Probepunktion hätte auch zu keinem Resultat geführt, weil sich die Punktionskanüle in den mächtigen Haarballen, der bei der nachträglichen Incision mit dem Finger entfernt werden musste, eingebohrt hätte und auf diese Weise nicht im Stande gewesen wäre, den Cysteninhalt zu aspiriren. Da jedoch selbst der verkleinerte Schädel die verengerten Geburtswege ohne Berstungsgefahr der Geschwulst bei gewaltsamem Vorgehen nicht passiren konnte, so blieb vor der Ausführung der Sectio caesarea,

die bei festen Tumoren zu machen ist, nichts Anderes übrig, als die Incision auszuführen, die glücklicherweise günstig endete.

Ovarialtumoren als Komplikation während der Geburt kommen sehr selten vor. Nach Fehling[1] waren unter 17832 Geburten in der kgl. Frauenklinik zu Berlin nur 5 mit Ovarialtumoren komplicirt. Wie gefährlich diese Komplikation ist, erhellt am besten aus der statistischen Zusammenstellung Jetter's[2], nach welcher von 110 operativ behandelten Fällen 47 zu Grunde gingen (43%). Am gefährlichsten sind die kleineren Tumoren, die das kleine Becken entweder ganz oder theilweise ausfüllen und auf diese Weise ein nur durch Kunsthilfe zu beseitigendes, sehr ernstes Geburtshindernis abgeben. Unter diesen kleineren Geschwülsten sind nach Jetter die Dermoide am häufigsten. Große Tumoren, die in der Bauchhöhle lagern, versperren selten den Weg für die vorrückenden Kindestheile und haben nur in so fern einen Einfluss auf die Geburt, als durch sie fehlerhafte Lage der Frucht, Unregelmäßigkeiten in der Wehenthätigkeit, ungenügende Funktion der Bauchpresse hervorgerufen werden kann.

Ohne Kunsthilfe ist die Prognose hier, wie Flaischlen[3] hervorhebt, eine sehr schlechte. Von 13 derartigen Fällen, die Playfair zusammengestellt hat, sind 6 Mütter gestorben. Die Hauptgefahr liegt in dem Eintreten einer Uterusruptur oder Berstung des Sackes mit Entleerung in die Bauchhöhle. War der Tumor eine Dermoidcyste, die in den Bauchraum einbarst, so tritt nach Olshausen[4] ganz regelmäßig der Tod ein, was seinen Grund in der hohen Infektiosität des Cysteninhalts hat, besonders in solchen Fällen, wo letzterer eitrig oder jauchig ist, was häufig genug vorkommt.

Was nun die Behandlung der durch Ovarialtumoren komplicirten Geburtsfälle anlangt, so ist daran festzuhalten, dass, wie Hohl[5] es richtig betont, jeder Fall individualisirend behandelt werden muss, da eine für jeden speciellen Fall passende Therapie, wie es auch unser Fall beweist, vorzuschreiben leider unmöglich ist. Doch ist nach folgenden, nach den Angaben der neueren Autoren zusammengestellten allgemeinen Regeln vorzugehen.

In erster Linie ist in allen Fällen die Reposition der Geschwulst selbst in Narkose zu versuchen. Gelingt diese nicht in Rückenlage, so versucht man sie in Seiten-, eventuell in Knie-Ellbogenlage. Dass die Reposition von Erfolg begleitet sein kann, beweisen u. A. 2 Fälle von Flaischlen, in welchen nach der in Narkose ausgeführten Reposition die Entbindung zweier lebenden Mädchen mittels Zange (im ersten wurde sie am hochstehenden Kopf angelegt) ermöglicht wurde.

---

[1] Deutsche med. Wochenschrift.
[2] Inaug.-Diss., Tübingen, 1861.
[3] Zeitschrift für Gynäkologie 1894. Bd. XXIX.
[4] Krankheiten der Ovarien. 1886.
[5] Archiv für Gynäkologie 1896. Bd. LII.

Ist die Reposition nicht möglich, so wird der Tumor punktirt oder sofort im hinteren Scheidengewölbe breit incidirt. Gefahrlos ist weder die Punktion noch die Incision, selbst bei aseptischem Vorgehen nicht, weil der durch die gemachte Öffnung in die Bauchhöhle austretende Cysteninhalt, wenn er infektiös ist, z. B. bei Dermoidcysten, sehr leicht eine tödliche Peritonitis hervorrufen kann. Angezeigter ist es schon, in allen Fällen die Incision zu machen, da die Punktion bei Dermoidcysten und solchen mit gallertigem Inhalt, so wie auch bei multilokulären Kystomen nicht zum Ziel führt. Um die Infektion der Peritonealhöhle durch den austretenden Cysteninhalt zu vermeiden, hat Fritsch[6] angegeben, man solle nach Trennung des hinteren Scheidengewölbes die Scheidenwundränder an die Cyste annähen und erst dann incidiren. Später wird der Sack drainirt und durch Ausspülungen mit reizenden Lösungen zur Verödung gebracht. Dass es bei dieser Methode nicht immer zu einer Vereiterung oder Verjauchung des Cystensackes durch Lochialinfektion und daran anschließend zu consecutiver Peritonitis kommen muss, wie es Flaischlen befürchtet, beweist mein Fall, in welchem der Cystensack zwar erst nachträglich herausgenäht, jedoch die Nachbehandlung (Drainage und Spülungen) nach Fritsch mit gutem Erfolg fortgeführt wurde.

Nachdem aber Ovarialtumoren im Wochenbett selbst unter normalen Verhältnissen große Neigung zur Vereiterung und Verjauchung zeigen, so ist es jedenfalls richtiger, radikal vorzugehen und, wenn es die äußeren Umstände gestatten, der Incision die Exstirpation der Geschwulst nachfolgen zu lassen. Über den Zeitpunkt der letzteren sind zwar die Autoren nicht einig, doch neigen die meisten dahin, dass sie bei infektiösem Inhalt sofort an die Geburt anschließend, in allen anderen Fällen einige Stunden nach derselben, spätestens den nächsten Tag ausgeführt werden soll.

---

1) **K. Boden** (Budapest). Über drei mit Ovariinum siccum (Merck) behandelte Fälle, darunter ein Fall von Epilepsie.

(Deutsche med. Wochenschrift 1896. No. 45.)

Ein Fall typischer Ausfallserscheinungen nach Kastration, ein anderer nach physiologischer Menopause. Dosis: täglich anfänglich 2, später 4 Tabletten. In beiden Fällen Verschwinden der Beschwerden.

Bei der 3. Pat. handelte es sich um eine Epilepsie, welche bei einem früher gesunden Mädchen zur Zeit des Menstruationsbeginns eingesetzt hatte. Die Menses waren stets sehr spärlich gewesen. Aufhören der großen Anfälle bei Ovariinbehandlung (täglich 8 Tabletten). Wiederkehr derselben bei Herabsetzung der Dosis oder völligem Aussetzen des Mittels. Die kleinen Anfälle wurden durch Bromate gemindert.

Graefe (Halle a/S.).

[6] P. Müller, Handbuch der Geburtshilfe Bd. II. p. 829.

2) **Jacobs.** Eierstockstherapie.

(Policlinique 1896. No. 23.)

Nach Versuchen mit Eierstockssubstanz in verschiedenen Formen hält Verf. den Ovarienwein für das tauglichste Präparat zur Behandlung der Störungen der natürlichen und postoperativen Menopause, ferner gewisser Fälle von Chlorose und endlich von nervösen Störungen, die mit der Menstruation in Beziehung stehen. Er kommt zu folgenden Resultaten: 1) Klimakterische Beschwerden sind verschwunden oder bedeutend gebessert. 2) Dieselben Erfolge erzielt man bei Beschwerden nach Operationen, die ein Aufhören der Menses veranlasst haben; auch die Blasenschmerzen, welche im Klimakterium häufig auftreten, werden beseitigt. 3) Eine rasche Besserung beobachtet man auch bei Chlorotischen und Dysmenorrhoischen. 4) Der Einfluss des Eierstocksextrakts auf psychische Störungen, welche Genitalaffektionen begleiten oder nach ihnen entstehen, ist unbestreitbar. 5) Bei allen Kranken wurde eine rasche und konstante Besserung des Allgemeinbefindens wahrgenommen; die so häufigen Verdauungsstörungen verschwanden nach einigen Tagen, der Appetit stellte sich ein, der Stuhlgang wurde regelmäßig. 6) Blutungen in der Menopause bei Abwesenheit von Neoplasmen hörten schnell auf. 7) Die therapeutische Wirkung auf das allgemeine Nervensystem zeigte sich vom 1. Tage ab.

Der Ovarienwein, hergestellt von Lambotte und Cherfeys in Brüssel aus Ovarien von Kühen, wird täglich in einer Dose von 20 g verabreicht, was einer Menge von 20 cg Ovarienextrakt entspricht.

Witthauer (Halle a/S.).

3) **Seydel** (München). Über praktische Verwerthung der Leukocytose.

(Münchener med. Wochenschrift 1896. No. 38.)

1) Nach Laparotomie wird bei einem Kaninchen die vordere Wand des Magens mit Aleuronat bestrichen, sodann das Netz nach aufwärts geschlagen und auf die bestrichene Stelle des Magens gelegt. Bereits nach 4 Tagen zeigte sich das Netz fest mit der vorderen Magenwand verwachsen, so dass es ohne einzureißen nicht entfernbar ist.

2) Bei einem Kaninchen wird mit einem Pinsel Aleuronat zwischen die beiden Leberlappen gebracht. Nach 6 Tagen fanden sich die beiden Leberlappen mit einander und mit der vorderen Bauchwand fest verwachsen.

3) Eine Dickdarmschlinge wird mit Aleuronat bestrichen und eine ihr zunächst liegende Dünndarmschlinge auf die bestrichene Stelle gelegt; nach 6 Tagen fand sich keine Verklebung, ja es war nicht einmal die Versuchsstelle mehr zu erkennen.

4) Aleuronat zwischen Pleura pulmonalis und costalis gebracht ergiebt ebenfalls keine Adhäsionen, kein Exsudat, keine Auflagerungen.

Versuche 5 und 6, in welchen durch Situationsnähte eine Festhaltung der einander zugekehrten Darm- bezw. Nieren- und Bauchwandflächen erzielt wird und welche den Erfolg völliger Verwachsung erzielten, zeigen, wie auch 3 und 4, dass die serösen Häute nur dann mit einander verkleben, wenn sie einander berühren und stetig in ruhiger Lage zu einander gehalten werden.

7) Nach Punktion einer Hydrocele eines 20jährigen Pat. wurden, ohne den Trokar zu entfernen, durch denselben mit steriler Spritze ungefähr 5 g steriler Aleuronatlösung inficirt. Die Kontrolle des Kranken nach $^1/_2$ Jahr ergab keine Recidive, keine Vergrößerung des Hodens.

Die Versuche, Muskelflächen zur Verklebung mit Aleuronat zu bringen, waren erfolglos, die Lücken füllte stets ein trübes Exsudat aus, eine Ansammlung von Leukocyten, aber gänzlich steril, frei von Eiterung.

R. Müller (Markdorf).

---

4) **E. Bohl.** Klinische Beobachtungen über die Wirkung des Formaldehyd-Kaseïn.

(Münchener med. Wochenschrift 1896. No. 38.)

Das neue Präparat, ein »Kondensationsprodukt aus Kaseïn und Formaldehyd« von Merck in Darmstadt, ist ein gelbliches gröberes Pulver von weder hervortretendem Geruch noch Geschmack. Es kam klinisch zur Verwendung als Pulver und in Form von Tampons, als Formaldehyd-Kaseïngaze, welch letztere in einfacher Weise durch Einstreuen des Pulvers in angefeuchtete Gaze jedes Mal vor dem Gebrauch hergestellt wurde.

Die Untersuchungen, die bei 25 Fällen angestellt wurden, ergaben folgende Resultate: das Präparat hat schwach antiseptische Eigenschaften, ohne die Mikroorganismen der Eiterung stärker zu beeinflussen wie andere Antiseptica. Es kann die Eiterung frischer Wunden verhindern, wenn diese nicht von vorn herein stark inficirt waren. Eiternde granulirende Wunden beeinflusst es langsam durch Beschränkung der Eiterung und adstringirende Wirkung auf die Granulationen. Eine Eiterung, die durch nekrotische Gewebsfetzen unterhalten wird, ist durch Form-Kaseïn kaum zu beeinflussen; erst wenn dasselbe nach Abstoßung der nekrotischen Theile auf das Gewebe wirkt, vermag es die Sekretion einzuschränken. Wirkungen auf größere Entfernungen, z. B. von einer Wunde aus auf die inficirten Lymphbahnen, kommen dem Form-Kaseïn nicht zu. Auf die Haut wirkt es nicht reizend, ekzematöse Stellen der Haut hindern seine Anwendung nicht. Ulcus molle wird durch Form-Kaseïn langsam, Ulcus durum gar nicht beeinflusst. Allgemeine Wirkungen oder Vergiftungen waren nicht zu beobachten. Im Ganzen scheint das Form-Kaseïn in seiner Wirkung dem Glutol ähnlich. Besonders ist die Bildung eines aseptischen Schorfes bei frischen Wunden beider eigenthümlich, während ihre Wirkung auf eiternde Wunden nur eine beschränkte ist.

R. Müller (Markdorf).

---

5) **Louis Schnyder.** Muskelkraft und Gaswechsel.

Diss., Bern, 1896.

S. kommt, gestützt auf seine Untersuchungen, zu folgenden interessanten Resultaten:

Die Versuche an Rekonvalescenten zeigen, dass die Erholung nach schwächenden Krankheiten ähnlichen Effekt hat wie die Trainirung bei Gesunden. Bei den Rekonvalescenten zeigt sich die Stofferspamis auch bei der auf die Einheit des Körpergewichts berechneten Ruheausscheidung, während die Übung beim Gesunden die in der Ruhe ausgeathmete Kohlensäure nicht verminderte. Diese Thatsache ist dadurch zu erklären, dass beim noch erschöpften Rekonvalescenten auch diejenigen Bewegungen der Organe, welche den vegetativen Funktionen dienen (wie Athmung und Herzschlag), angestrengt arbeiten und erst mit der Kräftigung des Rekonvalescenten mühelos fungiren, wie beim normalen Individuum deren beständig thätige Muskeln immer trainirt sind. **Walthard** (Bern).

---

6) **de Seigneux.** De la présentation du sommet et du mécanisme de son engagement.

Inaug.-Diss., Basel.

Gestützt auf Beobachtungen an 80 Fällen der Baseler Klinik kommt S. bezüglich der Einstellung des Kopfes und dessen Eintritt in das kleine Becken zu folgenden Schlüssen:

1) Der Kopf stellt sich nicht nach bestimmten Regeln ein. Man findet gleichmäßig vertheilt bald eine Einstellung des vorderen Scheitelbeins (Vorderscheitelbeineinstellung), bald Hinterscheitelbeineinstellung, bald treten die Scheitelbeine gleichmäßig ein.

2) Die Dimensionen des Beckens haben an und für sich keinen Einfluss auf die Entstehung dieser oder jener Einstellung.

3) Die Art der Einstellung ist direkt abhängig vom Winkel, welchen die Uterusachse mit der Beckenachse bildet. Fällt die Uterusachse nach vorn von der verlängerten Beckenachse, so entsteht eine Vorderscheitelbeineinstellung oder Naegele'sche Obliquität. Fällt die Uterusachse hinter die Fortsetzung der Beckenachse, entsteht die Hinterscheitelbeineinstellung. Fällt die Uterusachse mit der verlängerten Beckenachse zusammen, treten beide Scheitelbeine gleichmäßig ins Becken ein. Dieses Verhalten erklärt das häufige Vorkommen von Hinterscheitelbeineinstellung bei Erstgebärenden und Vorderscheitelbeineinstellung bei Mehrgebärenden.

4) Die Hinterscheitelbeineinstellung ist viel häufiger als bisher angenommen wurde und der Eintritt des Kopfes ins kleine Becken gelingt in dieser Stellung ganz eben so leicht wie bei Vorderscheitelbeineinstellung oder gleichmäßiger Einstellung beider Scheitelbeine.

5) Außerdem macht Verf. noch auf das Übereinanderschieben der Scheitelbeine aufmerksam. Seine Beobachtungen gehen dahin, dass beim normalen Becken wie beim engen Becken stets dasjenige Scheitelbein unter das andere geschoben wird, welches in zweiter

Linie in den Beckenkanal eintritt. Dieses Scheitelbein wird abgeplattet, erleidet Eindrücke, während das zuerst eingetretene seine normale Form beibehält.

6) Treten beide Scheitelbeine gleichmäßig ein, resp. annähernd gleichmäßig, so kommt es nicht zu einem Übereinanderschieben der Scheitelbeine, sondern das zuletzt in den Beckenkanal eingetretene Scheitelbein liegt mit seinem Rand in der Sagittallinie, etwas tiefer als der Rand des zuerst eingetretenen.

7) Kennt man die Lage des Kindes und die Stellung der Scheitelbeine zu einander, so kann man auch nach der Geburt die Art der Einstellung bei der Geburt konstruiren. **Walthard** (Bern).

Berichte aus gynäkol. Gesellschaften u. Krankenhäusern.

7) Gesellschaft für Geburtshilfe und Gynäkologie zu Köln a/Rh.

Sitzung vom 25. Juni 1896.

Vorsitzender: Herr Frank; Schriftführer: Herr Brohl.

1) Herr Brohl demonstrirt zuerst einen faustgroßen Uteruspolypen und sagt: In diesem Falle konnte selbstverständlich nur der operative Eingriff helfen. Schwer fiel mir der Entschluss hierzu in dem Falle, welchem ich dieses Präparat von multiplen Myomen verdanke. Es handelt sich um eine 48jährige Virgo, die man dem Aussehen nach 20 Jahre älter schätzen durfte. Sie hat recht viele Sorgen gehabt und vor 2 Jahren an einer schweren Pleuritis gelitten, sich hiervon auch jetzt noch nicht vollständig erholt. Außerdem haben jahrelang bestehende Beschwerden von Seiten der inneren Genitalien — Fluor, starke, unregelmäßige Periode, Schmerzen, zuletzt Wochen hindurch anhaltende Blutungen — den Körper der Pat. sehr geschwächt. Bei der Untersuchung fand sich, dass ein höckriger harter, nur an wenigen Stellen Fluktuation zeigender Tumor die linke Hälfte des großen Beckens zum großen Theil, das kleine Becken fast ganz ausfüllte und in dieses eingekeilt war, so dass die Geschwulst nur sehr wenig verschieblich erschien. Der Untersuchung zufolge musste man annehmen, dass es sich handelte um verwachsene Tumoren des Uterus und der Ovarien: Myome und Cysten. Unter den geschilderten Umständen konnte ich mich nicht recht zur Operation entschließen. Ich erklärte, diese nur dann ausführen zu können, wenn auch das einzige Mittel im Stich ließe, von dem man am Ende noch die Herstellung eines erträglichen Zustandes hoffen könnte, das Ergotin. Doch bei Anwendung dieses Mittels wuchs die Geschwulst, steigerten sich die Beschwerden, so dass die Pat. erklärte, diese nicht mehr ertragen zu können. Daher Operation am 16. Juni 1896. Symphysenschnitt, Abtragung des linken, hühnereigroßen, mit der Beckenwand leicht verwachsenen Ovariums, Unterbindung der Lig. lata etc. so weit wie möglich, Loslösung eines faustgroßen, die Lage des Corpus uteri bei Retroflexio einnehmenden, breitgestielten, subserösen Myoms vom Mastdarm am Boden des kleinen Beckens, Abtragung des von zahlreichen kleineren Myomen durchsetzten Uterus bis tief in die Portio hinein, extraperitoneale Lagerung der Wundflächen und Tamponade. Bis jetzt Verlauf der Heilung recht gut, so dass doch noch Aussicht auf vollständige Heilung vorhanden ist.

M. H.! Über diese beiden, nichts Ungewöhnliches bietenden Fälle habe ich mir gestattet, etwas ausführlicher zu berichten, um Ihnen zu zeigen, wann ich eine Operation vorzuschlagen pflege. Ich operire nur dann und habe immer nur dann operirt, wenn ich den Beweis für erbracht halte, dass entweder die Operation das einzige oder wenigstens das beste Mittel ist zur Herstellung der Gesundheit oder doch eines erträglichen Zustandes. Da wird nun meine Handlungsweise in

der »Berliner med. Gesellschaft« — Sitzung vom 28. März 1896 — laut einem Referat in der »Deutschen med. Wochenschrift« von einem Kollegen als das beste Beispiel für den jetzt herrschenden Furor operativus hingestellt und behauptet, »neulich hätte man wieder in Köln einer 26jährigen Frau den Uterus und die Adnexe fortgeschnitten, weil sie 3mal abortirt hatte«. Als ich die Beschwerden und Leiden jener Pat. und die fast 2 Jahre lang von mir und anderen Kollegen geleitete Behandlung hier schilderte und das Präparat demonstrirte, hat Niemand geglaubt, dass der Kranken auf andere Weise Heilung oder auch nur Besserung gebracht werden konnte, als durch das angewandte Verfahren. Nicht weil die Pat. 3mal abortirt hat, habe ich jenen Eingriff für gerechtfertigt gehalten und ausgeführt, sondern weil die Eierstöcke so hochgradig degenerirt waren, dass kein Theil derselben unbesorgt erhalten werden konnte. Nach Beseitigung solcher Ovarien aber hätte das Zurücklassen der ebenfalls erkrankten, stark verdickten Tuben und des Uterus, der lange Jahre retroflektirt gewesen und immer wieder in die fehlerhafte Lage zurückgekehrt war, für die Pat. nur von großem Nachtheil sein können. Durch den radikalen Eingriff aber ist es mir in diesem, wie auch in den anderen hier besprochenen Fällen gelungen, die Frau von ihrem Leiden vollständig zu befreien, sie gesund zu machen.

Diskussion. Herr Frank: Als mir dieser Angriff auf Kölner Ärzte gezeigt wurde, konnte mir auf meine Erkundigungen Niemand sagen, wer eigentlich damit gemeint sein soll. Ich habe mich darauf an Gottschalk gewandt und zu meiner Überraschung erfahren, dass die Grundlage zu seinem Angriffe ein kurzes Referat aus unserer Gesellschaft abgegeben hat. Alle können wir dem Kollegen Brohl bezeugen, dass die Fälle, so wie sie Gottschalk darstellt, in Köln unbekannt sind. Auch kann Herr Brohl überzeugt sein, dass die Reklamesucht mancher junger Ärzte auch von Berliner Kollegen nicht gebilligt wird, besonders wenn sie darauf ausgeht, unter dem Deckmantel der moralischen Entrüstung Zerrbilder von anderen Kollegen und ihrem Thun zu entwerfen.

Herr Bayer: Über Serumtherapie bei Puerperalfieber.

B. hat mit dem Antistreptococcicum von Denys und Leclef Versuche angestellt. Er bekam dasselbe direkt von Denys zugeschickt, und es war gewonnen worden, indem Pferden in steigenden Dosen theils Streptokokkentoxin, theils Reinkulturen von Streptokokken injicirt wurden. Er bespricht die Versuche, welche von Denys und Leclef an Kaninchen und Menschen gemacht wurden, indem er besonders die Fälle von septischer Peritonitis und schwerem Puerperalfieber hervorhebt, welche mit dem Serum geheilt worden sein sollen. Die Wirkung, welche B. erzielte, bestand darin, dass die Temperatur zwar von 40° auf 37—38° vorübergehend sank, bei den Pat. ein starker Schweiß ausbrach, das Herz schwächer wurde, die Temperatur wieder stieg und schließlich die Kranken rasch zu Grunde gingen. B. zeigt die Fieberkurven vor und kommt zu dem Schluss, dass wenigstens bei der embolischen Form der Infektion das Antistreptococcicum keinen Nutzen bringt.

Bei der Diskussion berichtet Herr Pooth über die Nucleïnbehandlung bei Puerperalfieber, welche von Schauta neuerdings so sehr empfohlen wurde, und fragt, ob in der Gesellschaft Erfahrungen hierüber bestehen.

Herr Frank hatte Gelegenheit, einen schweren Fall der embolischen Form des Puerperalfiebers mit Dr. Hölscher zu behandeln, bei welchem Nucleïn zur Anwendung kam. Von einer günstigen Beeinflussung der Krankheit konnte F. sich nicht überzeugen; bereits am 3. Tage der Nucleïnbehandlung starb die Pat. Trotzdem ist F. der Ansicht, dass der einzige Weg, die puerperale Sepsis und Pyämie wirksam zu bekämpfen, darin besteht, antibakterielle Medikamente in die Blutbahn zu bringen, welche dem Organismus selbst nicht schaden, und zwar schon bei den ersten Anzeichen der schweren Erkrankung, nicht erst, wenn diese bereits große Zerstörungen im Körper angerichtet hat. F. empfiehlt Injektionen von Kreosot mit Ol. camph. āā oder Guajakol mit Ol. camph. āā.

Sitzung vom 12. November 1896.

Vorsitzender: Herr Frank; Schriftführer: Herr Brohl.

1) Neuwahl des Vorstandes, wobei der alte Vorstand wiedergewählt wird.

2) Kassenbericht des Herrn Esser.

3) Jahresbericht des Herrn Brohl.

4) Herr Kötschau demonstrirt:

a. Einen 4 Pfund schweren Tumor: Elephantiasis glabra labii minoris.

b. Ein ungefähr gänseeigroßes Ovarium mit einem 2markstückgroßen Corpus luteum von seltener Schönheit. Das Präparat stammt von einer 27jährigen Frau, bei der wegen linksseitigem, kindskopfgroßem Ovarialkystom und chronischer rechtsseitiger Salpingo-Oophoritis nebst perisalpingooophoritischem Exsudat, verbunden mit sich beständig steigernden Beschwerden, die beiderseitigen Adnexe entfernt wurden.

c. Eine doppelseitige faustgroße Pyosalpinx, von einer 28jährigen Frau stammend.

d. Doppelseitige, über kindskopfgroße Ovarialsarkome einer 52jährigen Frau. Zugleich wurde ante operat. ein zweiter, dem Netz angehörender maligner Tumor festgestellt, die Möglichkeit eines Magencarcinoms der großen Curvatur (seitens des Magens keinerlei Beschwerden, kein Erbrechen etc.) offen gelassen. Die Operation wurde auf vieles Drängen hin trotz Kachexie unternommen. Nach Entleerung des Ascites fanden sich zahlreiche, bis stecknadelkopfgroße metastatische Auflagerungen auf dem Peritoneum und der Darmserosa. Die schwierige Exstirpation der Ovarialsarkome gelang rasch. Nach der Operation hörten die vorher unerträglichen Schmerzen auf, es bestand kein Fieber etc. Am 6. Tage trat Nachmittags Herzschwäche ein, am Abend desselben Tages der Exitus letalis bei vollständig klarem Bewusstsein. Die Sektion erwies keine Spur von Peritonitis, außer dem carcinomatösen Netz und Magen, welche bei der Operation unberührt geblieben waren, wurden Metastasen in anderen Organen (von den Knoten im Peritoneum abgesehen) nicht gefunden. Der Uterus wies mehrere interstitielle kleine Myome und einen Schleimhautpolypen in der linken Tubenecke auf. Das Interessante des Falles ist vor Allem, dass bei derselben Pat. primäres Magencarcinom mit sekundärem Netz- und Peritonealkrebs besteht neben primärem Sarkom der Ovarien.

e. Eine rechtsseitige Tube (und Ovarium), bei einer 25jährigen Frau exstirpirt, die an den heftigsten Blutungen litt. Die Operation bestätigte die Diagnose einer rechtsseitigen Tubargravidität, die das Präparat in trefflicher Weise illustrirt.

5) Herr Frank: Demonstrationen.

F. verspricht sich von der Symphyseotomie eine große Zukunft, will desshalb jeden Fall demonstriren:

Ehefrau H., 34 Jahre alt, IIpara. Beim 1. Kind Wendung. Bei den Extraktionsversuchen riss der Kopf ab und konnte nur in Stücken entfernt werden. Nach der Entbindung wurde sie mit Rupt. perinei et vaginae in desolatem Zustand in die Anstalt gebracht und konnte erst nach 5 Wochen entlassen werden. Am 13. Oktober 1896 Nachmittags 8 Uhr kam die Frau mit starken Wehen auf das Geburtsbett. Am 14. Oktober 1896 Vormittags sprang die Blase, Vorfall eines Konvoluts von Nabelschnurschlingen, Muttermund fast verstrichen, Kopf über dem Beckeneingang. Da die Nabelschnur noch schwach pulsirt, Symphyseotomie mit Osteoplastik nach Frank, Wendung, Extraktion. Die Heilung ging ungestört von statten. Am 14. Tage schon verließ die Frau das Bett und heute, am 12. November 1896, bewegt sie sich wie eine vollständig Gesunde.

Die Beckenmaße betrugen

vor der Operation	Sp. 25,0	Cr. 26,0	Tr. 29,0	Bd. 16,0
heute in der Sitzung	» 27,0	» 29,0	» 31,0	» 17,5.

Als Nachtheile bei der jetzigen Operation hat F. empfunden:

1) Die Lostrennung des Knochenstückes aus der Symphyse ist mit einem geraden Meißel schwierig, da der Spitz- resp. Hängebauch hinderlich ist. F. hat desshalb einen S-förmig gebogenen Meisel anfertigen lassen, welchen er vorzeigt.

2) Die Knochenlamelle wurde seither mit den Symphysenenden direkt vereinigt; dabei macht die Entfernung der Nähte nachher Schwierigkeiten. Dies soll vermieden werden, indem die Suturen, welche die Symphysenenden mit jener Lamelle vereinigen, auch durch die äußere Haut geführt und hier über einem Jodoformstreifchen geknotet werden.

F. stellt ferner eine Pat. vor, die wegen geplatzter Tubargravidität operirt wurde, und zeigt den exstirpirten Sack mit dem 2 Monate alten Fötus. Die Frau, welche am 18. Mai zuletzt ihre Periode hatte, am 10. August plötzlich beim Stuhlgang die heftigsten Schmerzen bekam und mehrere Male ohnmächtig wurde, war von Ärzten an Bauchfellentzündung behandelt worden. Am 29. August kam sie zu Fuß in die Poliklinik und wurde aufgenommen, da sie ein rechtsseitiges, peritonitisches Exsudat hatte, das fast bis zum Nabel reichte. Am 30. August konnte erst mit Sicherheit die Diagnose auf geplatzte Tubargravidität gestellt werden, als die Frau zusehends kollabirte. Schnellste Laparotomie; Bauchhöhle voll Blut. Der Sack, im Douglas mit Darmschlingen fest verwachsen, muss gleichsam herausgerissen werden. Nach dem Befund war der Sack am 18. bereits geplatzt. Es kam zur Abkapselung, die am 30. August zum 2. Male platzte.

F. empfiehlt bei diesen verzweifelten Fällen, wie es auch hier geschehen ist, rasch auszustopfen, eventuell Schieber liegen zu lassen und die bekannte Abkapselung zu machen.

Am 21. Oktober sekundäre Bauchnaht; heute vollständige Heilung.

F. stellt den Fall vor, weil er zeigt, dass die Bildung einer Hämatocele die Frau noch nicht sichert vor dem nochmaligen Platzen, und ist desshalb für die frühzeitige Operation der Hämatocele, besonders bei der arbeitenden Klasse.

Zuletzt stellt F. eine Frau vor, bei der vor 7 Monaten die Blase über der Symphyse eingeschnitten wurde, um eine hohe Blasen-Scheidenfistel zu heilen. Nach der Heilung blieb eine Blasen-Bauchfistel zurück. Nach einer 2. Naht und scheinbarer Heilung platzte die Narbe nachträglich wieder auf, so dass sich F. gezwungen sah, einen Hautlappen aus dem Schamberg in den Blasendefekt über der Schamfuge zu transplantiren. Der Lappen ist eingeheilt und die Fistel geschlossen.

Lageveränderungen, operative Behandlung.

8) **Steinthal** (Stuttgart). Die operative Behandlung der Retroflexio uteri und die Alexander-Adams'sche Operation.

(Deutsche med. Wochenschrift 1896. No. 48.)

Eine operative Behandlung der Retroflexio uteri hält S. für in folgenden Fällen indicirt: bei nicht komplicirter Retroflexio uteri Kranker jenseits der 30er Jahre bis in die Nähe des Klimakteriums, welche mit den gebräuchlichsten nicht operativen (lokalen und allgemeinen) Maßnahmen erfolglos behandelt worden sind; weiter bei jungen Mädchen und Nulliparen, wo die falsche Lage der Gebärmutter sekundäre Störungen in den Anhängen (chronische Oophoritis) hervorgerufen hat und die nothwendige Lageberichtigung durch Ringe neue, unangenehme Erscheinungen verursacht, ferner bei den nicht beweglichen Retroflexionen mit größerer oder geringerer Betheiligung des Beckenbindegewebes, des Peritoneums und der Adnexa; endlich

bei jenen Retroflexionen, welche mit Vorfällen kombinirt sind und ohne deren Korrektur die Prolapsoperation eine zweifelhafte Prognose bietet.

Die Ventrifixatio uteri verwirft S. einerseits wegen ihrer angeblichen Mortalität von 5%, andererseits wegen der Möglichkeit eines sekundären Bauchbruches. Die Vaginaefixatio lässt er nur für Frauen mit künstlicher oder natürlicher Klimax gelten mit Rücksicht auf die aus dieser Operation oft resultirenden, schweren Geburtshindernisse. Er selbst giebt der Alexander-Adams'schen Operation den Vorzug, welche er innerhalb zweier Jahre an 24 Kranken ausgeführt hat. Bei 19 Kranken handelte es sich um bewegliche Retroflexionen, bei 2 um fixirte, bei 3 um Prolapse mit Retroflexionen. 13 Pat. sind vor genügend langer Zeit operirt, um ein Urtheil über das Endresultat zu fällen.

In 11 Fällen ist die Stellung des Uterus eine tadellose geblieben; in einem (dem 3. Falle des Verf.) gelang es nicht, die Ligamente zu finden; in einem weiteren ließ sich die Operation ohne Schwierigkeit ausführen; es wurde aber die Aufrichtung des Uterus während der letzteren wegen Verdachtes auf gonorrhoische Vaginitis nicht kontrollirt. 14 Tage post op. lag der Uterus wieder retroflektirt. S. sieht hierin nur einen scheinbaren Misserfolg. Er fasst seine Erfahrungen in folgenden Sätzen zusammen:

1) Die Alexander-Adams'sche Operation ist eine ungefährliche und für den auf sie Eingeübten leicht ausführbare Operation, welche keinerlei Nachtheile bedingt, wenigstens sind bis jetzt Geburtshindernisse nach derselben noch nicht bekannt geworden. Auch Hernien scheinen nach richtig ausgeführter Operation nicht nachzukommen; sie ist zur Zeit die physiologischste Operation.

2) Sie kann nur im orthopädischen Sinn gut wirken, d. h. bei beweglichen Retroflexionen mit nur geringen Störungen in den Beckenorganen; wo schwerere Störungen entzündlicher Natur vorliegen, müssen diese für sich noch behandelt werden. Die fragliche Operation ist aber der Pessarbehandlung überlegen, weil sie in den erstgenannten Fällen rasch und dauernd heilt, in den nachgenannten nicht durch neue Reize noch weitere Entzündungen setzt.

3) Die Operation ist da werthlos, wo das Grundleiden nicht in der anormalen Stellung des Uterus, sondern in schweren Veränderungen des Uterusparenchyms und der Adnexa liegt.

4) Über die Mithilfe der Operation bei Prolapsoperationen sind noch weitere Erfahrungen zu sammeln, doch erscheint es wünschenswerth, letztere nur von einem Punkt aus in Angriff zu nehmen.

Graefe (Halle a/S.).

---

9) **A. Mackenrodt** (Berlin). Die Vesicofixatio uteri.

(Berliner klin. Wochenschrift 1896. No. 49 u. 50.)

Der vorliegende Aufsatz M.'s ist eine Wiedergabe seines auf der Naturforscherversammlung in Frankfurt a/M. gehaltenen Vortrages.

Ein Referat desselben findet sich in No. 42 des vorigen Jahrganges dieses Blattes. Nur das, was in dem letzteren nicht mitgetheilt worden ist, soll hier wiedergegeben werden. Zunächst bedarf es der Erwähnung, dass M. es für den Dauererfolg der Vesicofixation für unerlässlich hält, das abgelöste Blasenperitoneum zu verkürzen und eine feste sero-fibröse Verwachsung zwischen der wunden, des Peritoneums entblößten Blasenwand mit der serosabekleideten Oberfläche der vorderen Corpuswand herbeizuführen und so einen dauernden Stützpunkt für das mit der Uterusserosa sero-serös vereinigte Blasenperitoneum zu schaffen.

Die Technik bei der M.'schen Vesicofixation ist folgende: Die vordere Lippe wird mit 2 Kugelzangen gefasst, der Uterus heruntergezogen; das vordere Scheidengewölbe wird durch eine Kugelzange unter dem Harnröhrenwulst gefasst, nach oben gezogen; das gestraffte Scheidengewölbe wird von der Portio bis wenig über die Hälfte seiner Länge hinaus durch Medianschnitt gespalten, dann die Blase vom Collum und der Scheidewand stumpf und scharf abgelöst bis an die Plica vesico-uterina. Nunmehr wird die Blase von ihrem eigenen Peritoneum, d. h. vom vorderen Blatt der Excavatio vesico-uterina, so weit als thunlich zurückgeschoben, das Peritoneum gefasst und quer eröffnet, am Wundrand durch 2 Klemmen gefasst und fixirt. In die zum Vorschein kommende Wand des Corpus uteri wird eine halbstumpfe, mit dicken Zähnen versehene Kugelzange eingesetzt, welche nicht so leicht ausreißt; nunmehr werden die Kugelzangen von der Portio abgenommen, dieselbe mit einer Fadenschlinge gefasst, welche zugleich den unteren Wundwinkel verschließt, und dann mit dem Zeigefinger zurückgeschoben.

Es folgt das Corpus uteri dem Zug seiner Kugelzange; in die Scheidenwunde gezogen, lässt sich durch Kugelzangen der Fundus bald herabziehen; er wird durch eine solche fixirt. Nunmehr werden die beiden Klemmen mit dem Blasenperitoneum angezogen, die Blase noch weiter nach oben abgelöst und die große abgelöste Peritonealschürze so hoch als möglich durch eine fortlaufende Katgutnaht quer, von einem Uterushorn bis zum anderen, fest auf den Uterus aufgenäht. Der unterhalb der Naht noch in den Klemmen liegende Peritoneallappen wird abgeschnitten. Nach Abnahme der Kugelzange sinkt der Uterus zurück. Jetzt wird die Portio an der Fadenschlinge vorgezogen und die zurückgeschobene Blase mit dem Finger heruntergerollt, bis das durchschnittene Septum vesico-vag. zum Vorschein kommt und mit einer Klemme gefasst werden kann. Mit einer Ligatur wird diese Stelle der Blasenwand auf dem Uterus in der Gegend des inneren Muttermundes fixirt, so dass der Theil der Blasenwand, welcher früher auf dem Collum lag, so wie der vom Blasenperitoneum abgelöste auf die Vorderfläche des Corpus uteri zu liegen kommt, mit welchem er verwächst. Endlich wird die Scheidenwunde durch Naht geschlossen.

Soll die Vesicofixation abdominell ausgeführt werden, so verfährt M. folgendermaßen: Laparotomie in Beckenhochlagerung, Anhaken des Uterus mit Kugelzangen, des Blasenperitoneums mit Klemmen; quere Spaltung des Peritoneums in der Umschlagfalte und Abhebung derselben in Gestalt eines Rechtecks von der Breite des Collums von der Blase. Verkürzung dieses Lappens um 5—10 cm, dann Vereinigung desselben, da wo er sich auf die Blase überschlägt, mit dem Fundus uteri durch fortlaufende Katgutnaht.

Letzteres Verfahren empfiehlt M. übrigens nur für die Fälle, in welchen bei virginellen Personen die operative Heilung dringend indicirt ist, ohne dass es möglich ist, der einigermaßen beweglichen Retroflexio von der Scheide aus beizukommen. In allen Fällen von fest fixirter Retroflexio, bei komplicirenden Adnexerkrankungen etc. giebt er der Ventrofixation den Vorzug. **Graefe** (Halle a/S.).

---

10) **Buschbeck.** Zur operativen Behandlung der Retroflexio uteri.
(Archiv für Gynäkologie Bd. LII.)

Wegen Retroflexio uteri waren in der Dresdener Frauenklinik in den Jahren 1887—1895 im Ganzen 96 Fälle nach 3 verschiedenen Methoden operirt worden. Von diesen konnten 77 in der vorliegenden Arbeit zur Feststellung des operativen Erfolges verwerthet werden. In 54 resp. 53 Fällen wurde die Leopold'sche Ventrofixation vorgenommen, in 15 Fällen vaginale Methoden angewendet und in 8 Fällen die Verkürzung der Ligamenta rotunda nach Alexander-Kocher ausgeführt. In einem Falle der 1. Gruppe wurde statt der Ventrofixatio fundi uteri die Vesicofixatio uteri abdominalis mit gutem Erfolg ausgeführt. Unter den verschiedenen vaginalen Verfahren, die angewendet wurden, ist die quere Durchstechung der vorderen Uteruswand bei hochgeschobener Blase ohne Eröffnung der Plica zu erwähnen. Die beiden Fadenenden wurden nach senkrechter Durchführung zur vorderen Muttermundslippe über einer Platte geknotet. Diese Ersatzmethode der Schücking'schen Ligatur wurde 9mal angewendet. Einmal wurde nach Mackenrodt operirt, neuerdings 2mal nach Bode-Wertheim. Mit Ausnahme der letzteren befriedigten die Resultate der vaginalen Methoden sehr wenig. Die beiden vaginalen Verkürzungen der Ligamenta rotunda kommen wegen der Kürze der Zeit noch nicht in Betracht. Von den übrigen 13 vaginal Operirten blieb nur bei 4 nachweislich der Uterus anteflektirt liegen. Geburtsstörungen sind allerdings nicht beobachtet. Ausgenommen ist einer dieser Fälle, der später wegen Recidiv ventrofixirt wurde. Bei diesem 2mal operirten kam es zur Querlage und Verziehung des Muttermundes nach links oben in Folge einer Schwiele zwischen Blase und Uterus, die als Folge der oben beschriebenen vaginalen Ligatur anzusehen ist. Zur Entbindung genügte eine allerdings schwierige Wendung. Es musste ein rechtsseitiger Cervixriss genäht und der atonische Uterus tamponirt werden. Unter 6 Frauen, die sich nach der Alexander-Kocher'schen Operation zur Nachprüfung einfanden, hatten 2 Recidive aufzuweisen. Einer dieser Fälle, der nachträglich ventrofixirt wurde, ist desshalb interessant, weil bei der Bauchoperation festgestellt werden konnte, dass die Ligamenta rotunda sehr stark gedehnt waren, und dass die Retroflexio uteri nur dann aufgehoben werden konnte, wenn man die Bänder im centralen Drittel ihres Verlaufes erfasste und anzog. Unter den Ventrofixationen finden sich solche, die im Anschluss an andere Operationen oder wegen Prolaps gemacht wurden. Es bleiben 41 Fälle übrig, die durchschnittlich $2^3/_4$ Jahre nach der Operation beobachtet wurden und in denen allen der Uterus antefixirt blieb. Die Leopold'sche Methode wird vom Verf. genau geschildert und besonders die Einfachheit des Verfahrens hervorgehoben. 11 von den 41 nur Ventrofixirten, nicht Kastrirten, wurden wieder schwanger.

9 gebaren rechtzeitig, 2 abortirten. Geburtsstörungen wurden in keinem Falle beobachtet. Verf. meint, dass die vaginale Verkürzung der Ligamenta rotunda vielleicht berufen sei, die Ventrofixation in Fällen von mobiler, nicht komplicirter Retroflexio zu ersetzen. Bis genügende Erfahrungen über die Operation vorliegen, bleibt jedoch die Ventrofixation nach der Leopold'schen Methode das einfachste, sicherste und für Schwangerschaft und Geburt ungefährlichste Verfahren zur operativen Behandlung der Retroflexio uteri. Es sei noch erwähnt, dass in der Leopold'schen Klinik bei vaginalem Verfahren und fixirter Retroflexio immer zuerst der Douglas eröffnet wurde, um von hier aus die Adhäsionen zu lösen.

Courant (Breslau).

11) **A. Eurén** (Eksjö). Ventrofixation wegen Uterusprolaps.

(Hygiea 1896. No. 10.)

Von den 2 Fällen E.'s betraf der eine ein 20jähriges Mädchen, das schon im 14. Jahr den Vorfall bemerkte. Es war in New York mit Kolporrhaphie und Alexander's Operation behandelt worden. Die Gebärmutter, 11 cm lang, ragte zur Hälfte aus der Vulva hervor. Amputation der Vaginalportion und Kolporrhaphie, dann 5 Wochen später Ventrofixation. 6 Monate nach der Operation theilte die nach Amerika zurückgekehrte Pat. E. mit, dass das Resultat der Operation fortwährend völlig befriedigend war. **L. Meyer** (Kopenhagen).

12) **Ch. P. Noble** (Philadelphia). Eine neue Operation für gewisse Fälle von Uterusprolaps.

(Amer. gynecol. and obstetr. journ. 1896. Mai.)

N. operirte eine 47jährige VIIpara wegen eines totalen Uterusprolapses mit großer Cystocele und Loslösung der hinteren Vaginalwand vom Rectum mittels vorderer Kolporrhaphie, Perineorrhaphie und Ventrofixation. Aber schon kurze Zeit nachdem die Pat. ihre häuslichen Arbeiten wieder aufgenommen hatte, senkte sich die hintere Scheidenwand von Neuem und zog die Cervix derart mit sich nach unten, dass sie aus der Vulva sah, obwohl der Fundus an der Bauchwand fixirt blieb. Nach ca. 1 Jahre öffnete N. desswegen die Bauchhöhle nochmals, amputirte den Uterus supravaginal und fixirte nun die Rückseite des Cervixstumpfes an der Bauchwand. Da auch jetzt noch die hintere Vaginalwand gesenkt blieb, wurde nach einiger Zeit noch eine seitliche Kolporrhaphie und die Perineorrhaphie angeschlossen. Wenn auch bis jetzt der Erfolg ein guter ist, so hält es N., da ein abnormer Tiefstand des Douglas besteht, doch nicht für ausgeschlossen, dass sich in Folge des intraabdominellen Druckes allmählich wieder ein Vorfall der hinteren Scheidenwand entwickelt. In diesem Falle würde er — und das ist die neue von ihm empfohlene Operation — die hintere Vaginalwand spalten und den Douglas durch Gazetamponade zur Obliteration zu bringen suchen.

Graefe (Halle a/S.).

13) **Halbertsma.** Prolapsoperationen.

(Nederl. Tijdschr. v. Geneeskunde 1896. No. 24.)

In 50 Fällen wurde 44mal Kolporrhaphia ant., 22mal Kolporrhaphia post. gemacht, 15mal am Uterus operirt, 36mal Perineoplastik gemacht ohne Wegnahme von Gewebe. 2 Pat. wollten sich nicht dem 2. Akt der Operation, die in 2 Tempi gemacht werden sollte, unterwerfen, alle Anderen wurden geheilt entlassen, von diesen 8 innerhalb 3 Wochen (2 sogar innerhalb 16 Tagen p. op.). Öfters blieben Pat. auch nach der Heilung längere Zeit im Krankenhaus, weil sie sich besser schonen konnten als zu Hause, oder aus äußeren Gründen. 28 von 37 Fällen, über die Berichte einkamen, waren recidivfrei. Ausnahmsweise wurden Kolporrhaphia ant., post., Perineoplastik, Amputatio colli zusammen angewendet, meistens genügten eine oder zwei dieser Operationen. Amputatio colli wurde sehr selten gemacht. Verf. hat bisweilen nur die hintere Lippe amputirt, für hochgradige Collumhypertrophie hält Verf. die supravaginale Amputatio colli am geeignetsten. Exstirpatio uteri sei nur selten bei Prolaps indicirt. Ventrofixation wurde einmal ohne dauernden Erfolg angewendet. Verf. hat bis vor einigen Jahren bei Prolaps

immer erst Pessarbehandlung gemacht, ist aber davon zurückgekommen, weil die Pessarbehandlung fast nie Heilung giebt, öfters Gefahren mit sich bringt (Ulceration, Abscess- und Fistelbildung). Aus den 50 Fällen, die beschrieben wurden, wäre zu entnehmen, dass die operative Behandlung nicht gefährlicher, wenn nicht sogar unschuldiger sei als die Pessarbehandlung.

Semmelink (Leiden).

14) **Jacobs** (Brüssel). Eine neue Methode zur Beseitigung des vollständigen Gebärmuttervorfalles (Trachélopexie ligamentaire).

(Monatsschrift für Geburtshilfe und Gynäkologie Bd. III. Hft. 5.)

J. schlägt für die Totalprolapse älterer, im oder nahe dem Klimakterium stehender Frauen mit hochgradiger Erschlaffung des Beckenbodens etc. vor, eine mit obigem Namen von ihm belegte Operation auszuführen; die je nach Lage des Falles beginnt mit Curettement, Beseitigung des Portiodecubitus und schließlich Kolpoperineorrhaphie, an welche Eingriffe sich dann sekundär anschließt: Köliotomie, Amputatio uteri oder Exstirpatio uteri totalis mit Raffung der Ligamentstümpfe. Der Collumrest resp. die Vagina werden alsdann mit den höchst erreichbaren Punkten der Stümpfe vernäht. Er hatte in 2 Fällen gute Erfolge. Zum Schluss erklärt er, dass er diese Operation bereits 4 Wochen vor der Veröffentlichung Baldy's über eine nahezu identische Methode der Societé Belge de gynécologie mitgetheilt habe.

Roesing (Hamburg).

15) **Staude** (Hamburg). Zur Vesicofixatio uteri (Hysterocystopexie).

(Monatsschrift für Geburtshilfe und Gynäkologie Bd. III.)

S. wahrt seine Priorität gegenüber Mackenrodt, da er seine erste Vesicofixation im März 1894 selbständig erdachte, ausführte und Hysterocystopexie benannte. Er macht mit Recht darauf aufmerksam, wie schwer zuweilen die Auffindung der Plica vesico-uterina sei und wie oft die Annähung des Uterus statt am Fundus fälschlicherweise tiefer ausgeführt werde. Obwohl auch diese Methode nicht vor Recidiv sichert, scheint sie ihm doch eine werthvolle Bereicherung der Therapie. Er konnte bei strenger Indikationsstellung nur 7mal unter ca. 200 Fällen sich zur Operation entschließen und nähte dann die peritonealen Flächen mit fortlaufender Katgutnaht, während er gleichzeitig den Fundus mit den als Zügel benutzten Fäden an der Scheide fixirte.

Roesing (Hamburg).

16) **Pecker.** Betrachtungen über uterine Antedeviationen.

(Arch. prov. de chir. 1896. No. 11.)

Verf. schildert die Krankengeschichten von 2 Pat., welche an Enteroptose und Anteflexio litten und ein adhärentes Ovarium im Douglas hatten. Außerdem waren die uterosacralen Bänder verkürzt und die Frauen klagten über erhebliche Beschwerden. Durch Tragen einer Leibbinde, durch Einführen von Hegar'schen Bougies wurde die erste Pat. gesund, bei der zweiten wurde außerdem der Uterus in Narkose gelöst und Besserung herbeigeführt; sie leidet aber noch durch das adhärente Ovarium.

P. führt nun die Anteflexio und den Descensus ovarii auf die Enteroptose zurück, während dem Ref. die Para- oder Perimetritis posterior bei Weitem die größere Rolle gespielt zu haben scheint.

Witthauer (Halle a/S.).

17) **S. Flatau.** Über Vaginistriktur bei Prolaps.

(Monatsschrift für Geburtshilfe und Gynäkologie Bd. IV. Hft. 1.)

Unter dem neuen Namen verbirgt sich der Vorschlag, die H. Freund'sche Prolapsoperation der Vetulae mittels Einnähung von Silberdraht so zu modificiren, dass vorher einige kleine dreieckige Mucosaläppchen lospräparirt werden an den späteren Ein- und Ausstichstellen der möglichst langen Nadel. Dadurch, dass die Läppchen dann durch Katgutsutur über dem Draht wieder befestigt werden, hofft F., Infektion und rasches Durchschneiden der Fäden länger zu vermeiden.

Roesing (Hamburg).

18) **Pagenstecher** (Mexiko). Retroflexio colli versus Ventro-Vesico-Vaginofixatio corporis uteri.

(Monatsschrift für Geburtshilfe und Gynäkologie Bd. IV. Hft. 2.)

P., welcher vor einigen Jahren seine Studien an mehreren deutschen Kliniken, besonders derjenigen Sänger's, fortsetzte, empfiehlt auf eben so genaue Kenntnis der Litteratur wie der Technik gestützt, wieder die Retrofixatio colli von Sänger, Stratz u. A. bei mobiler Retroflexio, jedoch mit der Modifikation, dass er nach Eröffnung des Douglas vom hinteren Laquear aus einen möglichst tiefen Punkt der Cervix an einen möglichst hohen des Rectums annäht. Er hofft dadurch dauerndes Herüberhebeln des Corpus nach vorn bei voller Beweglichkeit zu erzielen. Er hat bisher erst einmal so operirt, erfuhr jedoch, dass auch Pryor (New York) den gleichen Plan verfolge. **Roesing** (Hamburg).

19) **H. Schweizer.** Über Alexander-Operationen.

(Korrespondenzblatt für schweizer Ärzte 1896. No. 17.)

S. berichtet über Dauerresultate von Alexander-Operationen. Maximum der Zeit nach der Operation $3^3/_4$ Jahre.

In den 10 Fällen wurde nur 1mal ein Recidiv beobachtet und zwar in einem Falle, wo $2^1/_2$ Jahre nach der Operation eine normale Geburt erfolgte. Schwangerschaft und Geburt verliefen ohne jegliche Störung.

Gestützt auf diese guten Dauerresultate hält Verf. die Alexander-Operation in folgenden Fällen für indicirt:

1) Bei allen sog. »virginellen« Retroflexionen, wenn dieselben überhaupt eine örtliche Therapie erfordern.

2) Bei allen mobilen Retroflexionen der Frauen, welche geboren haben, falls die Pessarbehandlung überhaupt misslingt, oder das Pessar auch nach jahrelangem Gebrauch nicht entfernt werden kann.

3) Alle mobilen Retroflexionen kombinirt mit Descensus und Prolapsus uteri.

4) Bei fixirten Retroflexionen nur nach vorheriger ausgiebiger Lösung der Adhäsionen. **Walthard** (Bern).

Gonorrhoe.

20) **Wertheim.** Über Blasengonorrhoe.

(Zeitschrift für Geburtshilfe u. Gynäkologie Bd. XXXV. Hft. 1.)

Ein 9jähriges, an gonorrhoischer Vulvovaginitis leidendes Mädchen bekam im Verlauf der Erkrankung eine Blasenentzündung. Es gelang dem Verf., auf endovesikalem Weg ein Stückchen Schleimhaut aus dem Blasenscheitel zu entfernen. Es wurde dieses Stückchen theils zu Kulturversuchen auf menschlichem Blutserum benutzt — W. erhielt den Gonococcus in Reinkultur — theils wurde es sofort nach der Entfernung gehärtet und mikroskopisch untersucht. Zwischen den Blasenepithelien lagen massenhaft Gonokokken in Strängen und dichten Knäueln, und zwar nur Gonokokken. Einige Abbildungen erläutern die Verhältnisse. Andererseits aber fanden sich zahlreiche gut gefärbte Gonokokken im Lumen von Kapillaren und von präkapillaren Venen, ein Befund, der bis dahin einzig dasteht und zur Erklärung der klinisch ja längst bekannten gonorrhoischen Gelenkmetastasen bezw. Endokarditiden von Wichtigkeit ist. Bei dem Kind trat im Lauf der Erkrankung eine Vereiterung der beiderseitigen Ulnargelenke auf.

Der Verf. bezeichnet den Process in den Kapillaren und in den kleinsten Venen der Blasenschleimhaut als »eine Art von gonorrhoischer Thromboplebitis«.

Die kleine Pat. wurde nach 4 Wochen geheilt entlassen.

Die vielen negativen Resultate verschiedener Autoren in Bezug auf den Nachweis von Gonokokken im Gewebe sind wohl mit der außerordentlichen Hinfälligkeit der Gonokokken in Zusammenhang zu bringen.

Scheunemann (Breslau).

21) **A. Lindholm** (Helsingfors). Cystitis gonorrhoica.

(Finska Läkaresällskapets Handlingar 1896. No. 10.)

L. hat in der Klinik von Heinricius ein 19jähriges Mädchen beobachtet, das kurze Zeit nachdem es eine Gonorrhoe, die auch die Gebärmutterschleimhaut angriff, unter cystitischen Symptomen erkrankte. Urin enthielt eine Reinkultur von Gonokokken. Im Cystoskop zeigte sich die Blasenschleimhaut heftig geröthet, mit einigen oberflächlichen Substanzverlusten. Heilung durch Spülung mit warmer Borsäurelösung und Instillationen von 1%iger Lapislösung.

L. Meyer (Kopenhagen).

22) **R. Boltz** (Hamburg). Über die Resultate der Blennorrhoebehandlung mittels Argonin.

(Sep.-Abdr. a. d. Monatsheften für prakt. Dermatologie.)

Von Ende Oktober 1895 bis Anfang Januar 1896 wurden in der Abtheilung für Haut und Syphilis im alten allgemeinen Krankenhaus zu Hamburg St. Georg 158 Männer mit Argonin behandelt. Davon sind bei der Beurtheilung der Resultate aus verschiedenen Gründen 54 gestrichen.

Die Behandlung bestand bei der Bl. anterior so wie posterior in erster Linie in der Spritzmethode und war die Lösung meist eine 3%ige. Bei hartnäckigen Fällen wurde auch 7,5%ige Lösung angewandt oder man bediente sich 5%iger Argoninstäbchen.

Zur Differentialdiagnose der Urethritis ant. und post. bediente man sich der Zeitersparnis wegen der Zweigläserprobe. Es betrug bei 45 Fällen von Urethritis anterior die durchschnittliche Behandlungszeit 3 Wochen. Urethritis anterior et posterior wurde in 59 Fällen behandelt.

Die Resultate fasst Verf. am Schluss kurz zusammen: »das Argonin ist ein Mittel, welches 1) die Gonokokken durchschnittlich in 3 Wochen zum Verschwinden bringt, 2) in der nöthigen Koncentration von 3—7,5% keine Reizerscheinungen hervorruft, und 3) beim blennorrhoischen blutigen Blasenkatarrh eine rasche, heilende Wirkung hat.

R. Biermer (Bonn).

23) **Piéry**. Zur Behandlung der Gonorrhoe der weiblichen Genitalien vermittels Kohlensäure in statu nascendi.

(Gaz. hebdom. de méd. et de chir. 1896. No. 56.)

Verf. hat die therapeutische Wirkung der Kohlensäure in statu nascendi bei den verschiedenen gonorrhoischen Erkrankungen der weiblichen Genitalien geprüft. Bei Urethritis, Metritis und Salpingitis waren die Erfolge schlecht (2 Heilungen von 7 Fällen), dagegen gab die Behandlung der gonorrhoischen Vaginitis verbunden mit Vaginismus gute Resultate.

Verf. wandte eine Mischung von 7 Theilen Natrium bicarbonicum und 6 Theilen Acidum tartaricum an. Bringt man 30—40 g dieses Pulvers vermittels eines Milchglasspeculums oder in Gazebeutel in die Scheide, so bildet sich Natrium tartaricum und Kohlensäure. Die Kohlensäure wirkt anästhesirend und bringt hierdurch die durch die gonorrhoische Infektion bedingte Hyperästhesie schnell zur Heilung. Das Acidum tartaricum macht ferner das Vaginalsekret stark sauer und beeinträchtigt desshalb die Lebensfähigkeit der Gonokokken.

Rech (Köln).

24) **Knies**. Die gonorrhoischen Bindehauterkrankungen und deren Behandlung.

(Sammlung zwangloser Abhandlungen, **Marhold**, 1896.)

Die Abhandlung selbst bietet nichts Neues; nur die Empfehlung von permanenter Durchspülung des Bindehautsackes mit heißer Flüssigkeit (40° C.) wird Manchem unbekannt sein. Verf. empfiehlt auch ein heißes Vollbad von derselben Temperatur und 12 Stunden Dauer, weil dadurch die Gonokokken abgetödtet werden, und schließt: »Noch wichtiger dürfte das heiße Dauerbad für die anderen gonorrhoischen Krankheiten sein, für sehr heftige oder chronisch gewordene Go-

norrhoen und gonorrhoische Allgemeininfektionen, ganz besonders aber für die so zahlreichen mit gonorrhoischer Infektion in Verbindung stehenden Frauenkrankheiten. Heiße Wasser-, Moor- und Sandbäder werden ja schon lange hierbei mit mehr oder weniger Erfolg angewendet. Doch ist meines Wissens noch Niemand darauf ausgegangen, durch methodische und genügend lange andauernde Erwärmung des Körpers auf die für den Gonococcus tödliche Temperatur von 40° C. auf diese Erkrankungen einzuwirken. Selbstverständlich beschränkt sich die Wirksamkeit auf den Gonococcus und wird also bei reinen Gonokokkeninfektionen am ausgesprochensten sein. . . . . Die Gefahren einer 12stündigen Erhöhung der Körpertemperatur auf 40° C. stehen in gar keinem Verhältnis zu denen der Krankheiten, gegen welche sie anzuwenden wäre. Sehr möglich wäre es zudem, dass im menschlichen Körper eine geringere Temperatur und eine kürzere Zeit genügen würde, als im Reagenzglas«.

Diese Bemerkungen scheinen dem Ref. beachtungswerth.

Witthauer (Halle a/S.).

Verschiedenes.

25) **Condamin.** Betrachtungen über einige durch Laparotomie behandelte Fälle von tuberkulöser Peritonitis.

(Arch. prov. de chir. 1896. No. 11.)

Eine sehr abgemagerte Frau hatte schon wiederholt vorübergehende Anfälle von Darmverschluss gehabt. Der Leib ist aufgetrieben und an einzelnen Stellen gedämpft, freie Flüssigkeit ist nicht nachzuweisen. Bei der Laparotomie gelingt es auf keine Weise, trotz bedeutender Verlängerung des Schnittes nach oben, in die Bauchhöhle einzudringen, weil überall die Därme mit der Bauchwand fest verwachsen sind. Trotzdem hat sich der Zustand der Kranken seit der Operation erheblich gebessert.

Die 2. Pat. macht einen äußerst kachektischen Eindruck und erbricht alle Speisen und Getränke. Die Laparotomie wird beschlossen, um den Ascites zu entleeren und wegen des vermeintlichen Magentumors eine Gastroenterostomie zu machen. Man findet an der Stelle des Magens eine kindskopfgroße Geschwulst, die Darmschall zeigt und aus dem verwachsenen Magen, Duodenum und Colon transversum besteht. Da sich eine Gastroenterostomie unmöglich erweist, wird der Bauch geschlossen. Das Erbrechen lässt sofort nach, schon nach 14 Tagen ist der Tumor verkleinert, nach $1/4$ Jahr verschwunden, die Kranke hat jetzt guten Appetit und ist dicker geworden. Offenbar hat es sich auch hier um tuberkulöse Peritonitis gehandelt und bei der Operation ist eine Verwachsung gelöst worden, die unterhalb des Magens das Darmlumen verengte.

Bei der 3. Pat. war trotz des elenden Zustandes und der Darmstörungen die Tuberkulose verkannt und nur eine Ovariencyste diagnosticirt worden. Bei der Ovariotomie fand man Verwachsungen nach der Coecalgegend hin und entdeckte dort eine harte, ulcerirte Masse, welche für ein ausgedehntes Carcinom gehalten wurde. Auf etwaige Tuberkelknötchen wurde daher gar nicht geachtet, Drainagegaze eingelegt und der Bauch geschlossen. Auch hier hatte es sich um Tuberkulose gehandelt und die Pat. wurde geheilt.

Die 4. Pat. litt an abgekapselter Beckenperitonitis und Adnexaffektionen. Da man bei einer Laparotomie die wahrscheinlich bestehenden Verwachsungen hätte lösen müssen, machte B. die vaginale Laparotomie, entfernte die mit tuberkulösen Eiterherden durchsetzten Ovarien und Tuben, eröffnete von unten die abgekapselte Höhle, welche klare Flüssigkeit enthielt und drainirte mit Jodoformgaze. Auch diese Pat. wurde erheblich gebessert, leidet aber noch an Lungentuberkulose.

Witthauer (Halle a/S.).

26) F. Schenk (Prag). Tuberkulose der äußeren weiblichen Genitalien.

(Beiträge zur klin. Chirurgie Bd. XVII. Hft. 2.)

Ein $4^1/_2$jähriges Mädchen erkrankt an einer Drüsenschwellung in der Weichengegend und einem kleinen Geschwür an der Clitoris. Bald darauf tritt eine beträchtliche Anschwellung der großen Schamlippen auf. Allmählich entwickelt sich ein etwa 3 cm langes, 2 cm breites flaches Geschwür ohne scharfe Ränder; im Sekret desselben finden sich Tuberkelbacillen. Die Leistendrüsen sind geschwollen; alle übrigen Organe sind gesund.

Das Geschwür wird exstirpirt zusammen mit dem äußeren Theil der Harnröhre und einem Stück der oberen Vaginalwand; daran schließt sich die Entfernung der Leistendrüsen. In diesen finden sich ebenfalls Tuberkelbacillen und auch Riesenzellen.

Die völlige Genesung des Kindes erfolgte nach längerem Krankenlager.

Calmann (Breslau).

27) H. Küttner (Tübingen). Zur Tuberkulose der weiblichen äußeren Genitalien.

(Beiträge zur klin. Chirurgie Bd. XVII. Hft. 2.)

Bei einem 3jährigen Mädchen wurde wegen einer Inguinaldrüsenschwellung eine Incision gemacht, ohne dass sich Eiter entleert. Erst einige Tage später begann eine langwierige Eiterung aus der Wunde, die jahrelang jeder Behandlung trotzte. Allmählich entstand auf der rechten großen Schamlippe ein Geschwür mit schmierig belegtem grau-weißem Grund und zackigen Rändern; daneben entwickelten sich verschiedene kleinere Ulcerationen an den äußeren Genitalien. Die Inguinaldrüsen waren erbsen- bis haselnussgroß und gut verschieblich. Die Untersuchung eines aus dem Geschwür excidirten Stückchens ergab Tuberkulose. Die übrigen Organe des Kindes erwiesen sich als gesund.

Die Ulcerationen wurden excidirt und die Inguinaldrüsen wurden ausgeräumt. Auch diese waren tuberkulös. Das Kind erholte sich völlig.

Zu der Annahme, dass die Leistendrüsenschwellung die primäre Erkrankung gewesen sei, kann sich K. trotz der dafür sprechenden Anamnese nicht entschließen. Ein schon vor und während der Drüsenaffektion bestehendes kleines Geschwür am Genitale könnte leicht übersehen worden sein. Außerdem sei eine derartige primäre Erkrankung der Leistendrüsen ganz ungewöhnlich, während bekanntermaßen die primäre Tuberkulose der äußeren weiblichen Genitalien sehr früh die Leistendrüsen inficire. Auch das jugendliche Alter spräche nach den bisherigen Erfahrungen für die ursprüngliche Entstehung von den äußeren Genitalien aus. **Calmann** (Breslau).

28) Prince (Springfield, Illin.). Ileus, seitliche Darmanastomosis mit mit dem Murphy-Knopf von der Scheide aus.

(Med. record 1896. August 8.)

Bei einer Frau von 33 Jahren war wegen chronischer Krankheit der Eierstöcke und Eileiter die vaginale Hysterektomie vorgenommen worden, und vom 4. Tage ab trat vollkommene Verstopfung ein. Am 11. Tage wurde die Wunde im Scheidengewölbe wieder eröffnet, mit der Hand in die Bauchhöhle eingegangen und nach dem obstruirenden Hindernis gesucht. Allein vergeblich. Endlich traf P. eine gänzlich zusammengefallene Darmschlinge, zog sie in die Scheide herab, kam aber auch jetzt nicht auf die Stelle der Einschnürung. P. zog daher noch eine der stark ausgedehnten Darmschlingen hervor und vereinigte diese mit der ersteren vermittels des Murphy-Knopfes, was freilich in dem engen Scheidenraum sich nicht ganz leicht ausführen ließ. Zunächst gingen per rectum Kothmassen ab, allein vom 2. Tage ab wurde auch von den Scheide aus mehr und mehr Koth entleert, bis fast keine Entleerung aus dem After mehr stattfand. Dann fing die Fistelöffnung an sich zu verkleinern, es wurde wieder immer mehr

Koth auf natürlichem Wege entleert, in 2 Monaten fand nur noch »gelegentlich« Kothentleerung durch die Scheide statt; der Murphy-Knopf wurde nach 58 Tagen durch den After herausbefördert. **Lühe** (Königsberg i/Pr.).

29) **E. E. Möller** (Helsingfors). Idiopathische Hypertrophie der Vaginalportion.

(Finska Läkaresällskapets Handlingar 1896. No. 8.)

Aus Prof. Engström's Klinik theilt Verf. 5 Fälle von Hypertrophie der Vaginalportion mit, darunter den folgenden, eine Virgo betreffenden, wogegen die 4 anderen Pat. geboren hatten.

18 Jahre alt. Seit dem 17. Jahre normal, ohne Schmerzen menstruirt. Seit dem 15. Jahre ab und zu weißer Fluss. Vor 6 Monaten Fieber und Magenschmerzen; Pat. musste das Bett 2 Tage hüten. Seitdem bemerkt sie, dass »Etwas« aus den Geschlechtstheilen hervorragt. Gebärmutter retroflektirt, Körper nicht vergrößert. Die Vaginalportion ragt 2 cm außerhalb der Vulva; das untere Ende ist schräg von oben hinten nach unten vorn abgeschnitten, der Muttermund sieht somit nach hinten. Die Vaginalportion ist weich, nicht geschwollen. Die Scheide ist nicht prolabirt, die Fornices stehen in normaler Höhe. Hymen intakt. Engström amputirte die Vaginalportion (nach Simon-Marckwald). Verlauf glatt. Gebärmutter liegt anteflektirt.

Verf. sieht in diesem Falle eine wahre idiopathische Hypertrophie im Sinn Huguier's. Nach einer Kritik der verschiedenen Momente, die für das Entstehen des Leidens verantwortlich gemacht worden sind (Kongestionen besonders menstrualen Charakters, Onanie, Traumen — außerdem Schwangerschaft und Geburt), meint Verf., dass keins derselben sich bei dieser Pat. geltend gemacht haben kann, fasst dagegen die Hypertrophie als eine primäre, vielleicht als angeborene auf. Auch in den 4 anderen mitgetheilten Fällen glaubt er, dass die Hypertrophie primär, nicht von den Entbindungen abhängig war.

L. Meyer (Kopenhagen).

30) **Zweigbaum** (Warschau). Über die Cysten der Scheide.

(Monatsschrift für Geburtshilfe und Gynäkologie Bd. III. Hft. 1.)

An der Hand der sehr genauen makroskopischen und mikroskopischen Beschreibung von 3 exstirpirten Cysten giebt Z. eine fleissige Darstellung des heutigen Standes unseres Wissens über die Abstammung und Entstehung der Vaginalcysten. Er kommt auf Grund seiner Studien zu der Ansicht, dass die zuerst von G. Veit geäußerte Anschauung, diese Cysten gingen von Resten der Wolff'schen Gänge aus, die richtige sei. Er empfiehlt im Gegensatz zu Schröder und anderen Autoren, die Exstirpation der Cyste oder bei oberflächlicher gelegenen ihre Abtragung mit Benutzung der sogenannten Hegar'schen Pincette.

Roesing (Hamburg).

31) **Neugebauer** (Warschau). 36 eigene Beobachtungen von Vaginalcysten.

(Monatsschrift für Geburtshilfe und Gynäkologie Bd. IV. Hft. 3.)

Im Anschluss an die kürzlich veröffentlichte[1] Arbeit von Zweigbaum, auf welche er auch hinsichtlich der Ätiologie verweist, bringt N. seine eigene Kasuistik. Er fand auf je 600 Frauen eine, die mit Vaginalcysten behaftet. Die Größe war wie die Beschwerden sehr verschieden. Er hält Schröder's Operationsmethode für die geeignetste und warnt wegen der beobachteten Infektionsgefahr vor Punktion. **Roesing** (Hamburg).

---

[1] Monatsschrift für Geburtshilfe und Gynäkologie Bd. III. Hft. 1. Referirt in dieser No. des Centralblatts für Gynäkologie.

32) **G. Mausange.** Fötide Endometritis bei älteren Frauen.

(Arch. de tocol. et d'obstétr. 1895. No. 7.)

Verf. bespricht neben ausführlichen Krankenberichten jene eigenthümliche, in ihrer Entstehung dunkle Form von Endometritis, welche meist um die Zeit der Menopause auftritt, ohne dass vorausgegangene oder noch bestehende Krankheiten irgend welchen Einfluss hätten; eben so wenig vorausgegangene Geburten; sie tritt auch bei Nulliparen auf.

Sie tritt fast immer in derselben Weise auf. Nach der Menopause erscheint ein mehr oder minder starker, bald dicker eitriger, bald dünner, selten blutig gefärbter Ausfluss, stets äußerst fötid; Anfangs intermittirend auftretend. Zu gleicher Zeit stellen sich gastrische Beschwerden ein, bestehend in Anorexie, Erbrechen, Abmagerung, welche schnell auftritt, so dass die Kranke ganz das Aussehen einer Carcinomatösen hat. Nimmt man eine örtliche Untersuchung vor, so bemerkt man meistens eine starke Reizung der Scheide, welche durch den Ausfluss unterhalten wird. Beim Touchiren fällt am Collum nichts Besonderes auf; keine Ulcerationen, höchstens einmal eine leichte Abschilferung der Mucosa. Der Uterus ist beweglich, obgleich gewöhnlich etwas vergrößert; er misst in der Regel 7 bis 8 cm. Diese Messung mit der Sonde ist besonders schmerzhaft, wie alle Autoren angeben. Nach dem Zurückziehen der Sonde entleert sich fast immer eine Menge Eiter von sehr fötidem Geruch: leicht ist nach dem Geschilderten die Verwechslung mit Krebs, und zwar des Corpus. Daher kann man einer Verwechslung nur vorbeugen durch eine vorausgehende Uterusaustastung und Abrasio mit nachfolgender mikroskopischer Untersuchung. Der Befund ist gewöhnlich der einer chronischen katarrhalischen Endometritis: glanduläre Hypertrophie, Leukocyteninfiltration und Hyperplasie des Bindegewebes.

Die Prognose des Leidens ist relativ günstig, da man durch eine einfache Behandlung dasselbe in der Regel schnell beseitigen kann; selten ist es hartnäckiger Natur und zu Recidiven neigend. Alle Autoren sind in der Therapie darin einig, dass man zuerst mit Laminaria dilatiren und dann die Ausschabung machen soll, mit nachfolgenden Ausspülungen. Für die beste Nachbehandlung nach der Abrasio hält Verf. die Tamponade mit Jodoformgaze, eventuell getränkt mit Kreosotglycerin 3 : 1. **Odenthal** (Hannover).

33) **S. Gottschalk** (Berlin). Über interkurrente, akute Schwellungszustände an den Eierstöcken.

(Deutsche med. Wochenschrift 1896. No. 50.)

G. theilt in Kürze 4 Beobachtungen mit, deren übereinstimmendes Krankheitsbild er selbst kurz folgendermaßen zusammenfasst: Frauen verschiedenen Alters mit normalem Adnexbefund werden unter allen Kautelen wegen Blutungen, welche palliativ nicht zu beherrschen sind, mit dem scharfen Löffel ausgekratzt. Die Abrasio bleibt ohne jede Reaktion, speciell die Körperwärme normal. Die Frauen werden mit normalem Genitalbefund gesund entlassen. Plötzlich nach 1—2 bis 3 Wochen, je nachdem, genau mit dem Tage, wo nach dem bisherigen Cyklus die Menstruation hätte eintreten müssen, aber noch ausbleibt, weil die Regeneration der Schleimhaut noch nicht vollendet ist, stellen sich heftige Unterleibsbeschwerden ein, die vornehmlich eine Seite betreffen. Man untersucht und findet beide Eierstöcke sehr druckempfindlich und merklich geschwellt, jedoch immer den einen stärker vergrößert als den anderen, in einen bis orangegroßen, druckempfindlichen Tumor verwandelt und gleichzeitig dem Gesetz der Schwere nach mehr oder weniger descendirt. Die Temperatur bleibt normal. Der weitere Verlauf ist unter Ruhe und resorbirender Behandlung ein günstiger. Jedoch schwellen mit der später eintretenden Menstruation die beiden Eierstöcke nicht plötzlich zur Norm ab, sondern die Verkleinerung des stärker angeschwollenen Ovariums erfolgt allmählich binnen 2—12 Wochen, während allerdings das sympathisch nur mäßig geschwellte andere Ovarium bereits wenige Tage nach der nächsten Menstruation wieder normalen Befund zeigt. Synchron mit der fortschreitenden Abschwellung

des betreffenden Ovariums klingen die subjektiven Krankheitssymptome allmählich ab.

Diese akute, beträchtliche Anschwellung des einen Ovariums bei verspäteter Menstruation führt G. nicht auf eine verspätete Eröffnung eines Follikels zurück; eine solche kommt zwar vor, verläuft aber immer mit einer einseitigen Eierstocksanschwellung, welche mit Eintritt der Menstruation binnen wenigen Stunden wieder verschwindet. Er giebt vielmehr folgende Erklärung: Damit der periodische Konflux zu den Genitalien von der typischen Menstruation gefolgt sei, ist eine genügende Schwellung und Ausbildung der Gebärmutterschleimhaut nothwendige Vorbedingung (in G.'s Fällen durch die vorausgegangene energische Abrasio mucosae verhindert). Fehlt diese, so wird sich dieser periodische Konflux sehr leicht durch einen stärkeren Bluterguss in die Follikelhöhle einen Ausweg suchen können, der nun, falls sich die Follikelöffnung inzwischen bereits wieder durch ein Blutgerinnsel geschlossen haben sollte, diese Follikelhöhle maximal ausdehnen wird, im anderen Falle aber auch einmal eine Blutung in die freie Bauchhöhle mit consecutiver Hämatocelenbildung zur Folge haben kann. Eine intrafollikuläre Blutung kann aber auch, ohne dass sich der Follikel öffnet, statthaben.

In praktisch-klinischer Beziehung ist eine derartige Schwellung des Ovariums in so fern von Bedeutung, als sie Anlass zu einer Verwechslung mit ektopischer Schwangerschaft der ersten Wochen geben kann. Differentialdiagnostisch wichtig ist hier das Fehlen der bei der letzteren gewöhnlich nachweisbaren, starken Pulsation im Scheidengewölbe der betroffenen Seite. **Graefe** (Halle a/S.).

Nachtrag

zur Tagesordnung des Gynäkologenkongresses.

47) Eberhart-Köln a/Rh.: Subkutane Cystenbildung beim Neugeborenen als Geburtshindernis, mit Demonstration.
48) Nagel-Berlin: Demonstration von Präparaten.
49) v. Herff-Halle: Über Scheidenmyome.
50) K. A. Herzfeld-Wien: zum Geburtsmechanismus der Vorderscheitellagen.
51) Pfannenstiel-Breslau: Über Histogenese der Dermoidcysten des Ovariums.
52) Derselbe: Über die Adenomyome des Genitalstranges.
53) Derselbe: Demonstration von Präparaten.
54) Friedrich-Leipzig: Endausgänge plastischer Operationen am männlichen Genitale und After wegen Carcinoma et Prolapsus recti mit Krankendemonstration.
55) Baumm-Breslau: Indikationen und Grenzen der vaginalen Operationen.
56) Derselbe: Zur operativen Behandlung der Retrodeviationen des Uterus.
57) L. Fränkel-Breslau: Vergleichende Untersuchungen des Uterus- und Chorionepithels.
58) Koblank-Berlin: Demonstration.
59) J. A. Ammann jr.-München: Über die Operation von Ureter-Cervixfisteln.
60) Derselbe: Über Metaplasie des Uterusepithels.
61) Frommel-Erlangen: Lokalisirte Entzündung des Uterus.
62) v. Franqué-Würzburg: Demonstration zum unteren Uterinsegment.
63) Theilhaber-München: Die klinische Bedeutung der Retroflexio uteri.
64) L. Landau-Berlin: Zur abdominalen Totalexstirpation des myomatösen Uterus.

Originalmittheilungen, Monographien, Separatabdrücke und Büchersendungen wolle man an *Prof. Dr. Heinrich Fritsch* in Bonn oder an die Verlagshandlung *Breitkopf & Härtel* einsenden.

Druck und Verlag von Breitkopf & Härtel in Leipzig.

Centralblatt

für

GYNÄKOLOGIE

herausgegeben

von

Heinrich Fritsch

in Bonn.

Einundzwanzigster Jahrgang.

Wöchentlich eine Nummer. Preis des Jahrgangs 20 Mark, bei halbjähriger Pränumeration. Zu beziehen durch alle Buchhandlungen und Postanstalten.

No. 22. **Sonnabend, den 5. Juni.** **1897.**

I. Zur Kasuistik der Placenta praevia centralis.

Von

Dr. Otto v. Weiss.

Wenn ich mir erlaube, hier einen einzelnen Fall von Placenta praevia centralis mitzutheilen, so geschieht dies wegen des so seltenen Befundes, den derselbe bot, indem die Placenta einem großen Theil der Cervicalwand fest aufsaß, die Cervixmucosa selbst einen Theil der Decidua serotina bildete.

Der Fall stammt aus der geburtshilflich-gynäkologischen Abtheilung des Landesspitals in Sarajevo, wird seiner Zeit auch in dem in Vorbereitung befindlichen Jahrbuch des bosn.-herc. Landesspitals besprochen werden, und erfolgt die selbständige Publikation desselben nur wegen des großen Interesses, welches das Thema der Placenta praevia Angesichts seiner unmittelbar bevorstehenden gründlichen Besprechung auf der VII. Versammlung der Deutschen Gesellschaft für Gynäkologie derzeit in Anspruch nimmt.

33jährige Vpara, die ersten 3 Geburten spontan, bei der 4. (vor 3 Jahren) manuelle Lösung der Placenta, Puerperium schwer fieberhaft, letzte Periode Anfang November 1895; im Beginn der Gravidität bis Anfang Januar 1896 häufige Genitalblutungen.

1. Juni 1896 Vormittags kommt Pat. in das Ambulatorium mit folgendem Befund:

Graviditas IX. m. l., Schädellage, 1. Stellung, Schädel beweglich über dem Beckeneingang, Vulva klaffend, starker Prolaps der vorderen und hinteren Scheidenwand, Becken geräumig, Schädel durch das vordere Scheidengewölbe entfernt, palpabel, Vaginalportion sehr succulent, zweilippig, endocervicale Untersuchung wird unterlassen, keine Blutung, starker Husten, diffuse Bronchitis, Harn eiweißfrei.

In Rücksicht auf die erwähnten Blutungen im Beginn der Gravidität bis zum 3. Monat wird der Pat. sofortige Aufnahme dringend empfohlen, und wird sie, da sie nicht einwilligt, aufgefordert, bei etwaigen Beschwerden sofort zu kommen.

2. Juni 5 Uhr Nachmittags will Pat. von Hause weg spazieren gehen, als Erbrechen eintritt und gleichzeitig stürmische Genitalblutung, sie versucht diese durch Einstopfen eines Watteballens in die Scheide zu stillen; da die Blutung in gleicher Stärke anhält, wird sie von ihrer Begleiterin, stets blutend, aus der Wohnung und den steilen Weg herabgeleitet, in einen Wagen gehoben und auf die Abtheilung geführt, wo sie 6 Uhr Abends, nahezu ausgeblutet, alle Kleider durch und durch mit Blut durchtränkt, ankommt; der Wattebausch liegt ganz durchblutet vor der Schamspalte.

Die hier durch meinen Kollegen sofort vorgenommene Untersuchung ergiebt:

Schädellage, Placenta praevia centralis, Orificium für 2 Finger knapp passirbar. Auf Scheidentamponade mit Jodoformgaze steht die Blutung.

Bei meinem Eintreffen $^3/_4$8 Uhr Abends neuerliche Untersuchung (inzwischen keine Blutung), Tampons mit Blut stark durchtränkt, bei ihrer Entfernung sofort mäßig starke Blutung; vaginale Lysolirrigation; Muttermundslippen klaffend, Orificium für 2 Finger gut passirbar, doch ganz ausgefüllt von weichen Massen (Blut und Placenta), überall Placentargewebe in weichem, frischem Zustand palpabel, ringsum adhärent, hochgradige Anämie, Frucht sehr beweglich (Hydramn. lev. gradus) in Schädellage I. Stellung, Herztöne links sehr deutlich, Kopf hoch über dem Eingang, daher sofort äußere Wendung auf das Beckenende (ganz leicht durchführbar) und in leichter Narkose unter Durchbohrung der Placenta Herunterholen eines Fußes, Dauer des Eingriffs 2—3 Minuten, aber heftige Blutung und Abfließen von viel Fruchtwasser mit Blut vermischt, starke Synkope, erst auf kontinuirlichen Zug am Fuß, der durch Belastung mit $^1/_2$ kg erreicht wird, steht die Blutung. Bekämpfung der schweren Anämie durch Tieflagerung des Kopfes, Analeptica, Ätherinjektionen.

Nach der Wendung stirbt das Kind allmählich ab, Herztöne, erst unregelmäßig, erholen sich vorübergehend, um bald ganz zu schwinden.

$^3/_4$9 Uhr Abends bei Geburtsfortschritt manuelle leichte Entwicklung der am Rumpf liegenden Arme und des Schädels. Frucht todtgeboren 2150 g schwer, keine Blutung, Anämie bis zum Fehlen des Radialpulses andauernd, nur langsam erholt sich Pat. etwas.

Vorsichtige exspektative Behandlung der Placentarperiode, erst $^1/_4$11 Uhr Nachts bei Eintritt von Blutung vergeblicher Versuch der Expression. Nun ohne Narkose (höchstgradige Anämie) manuelle Lösung der Placenta, die sich enorm schwierig gestaltet; erst dringt die Hand gar nirgends zwischen Uterus und Placenta ein, da letztere überall innigst der Cervix und dem unteren Uterinsegment adhärirt, endlich gelingt dies an der Rückseite, wo eine fingerbreite Zone schon abgelöst ist, doch ist die Placenta in ganzer Fläche adhärent und nur mit Durchreißung strangartiger Verbindungen von großer Derbheit successive abzulösen; an der Vorderwand gelingt das nur zum Theil.

Da ich das bestimmte Gefühl hatte, dass Theile von der Placenta zurückgeblieben und festsitzen, wird nach Herausleiten des größten Placentarantheiles

vor die Vulva eine Kugelzange in die vaginale Seite der vorderen Lippe eingesetzt, und nun zeigt sich diese unförmlich dick, auf der Innenseite mit einer kleinfingerdicken Schicht placentaartigen Gewebes auf der ganzen cervicalen Seite bis zum freien Vaginalrand hin besetzt; Versuche, mit Péans und Pincette dieses Gewebe abzulösen, ergeben mit Bestimmtheit, dass dies Placenta ist, die bis an den Beginn des Vaginalschleimhautüberzuges der vorderen Muttermundslippe reicht, dort noch etwas vorspringt und mit einer stumpfen, durchbluteten (Riss-) Fläche aufhört. Dieses Placentargewebe wird unter Einführen des Scheidenspatels in den Uterus Behufs besserer Beleuchtung Schritt für Schritt praeparando vom Uterus abgelöst, wie etwa die Ausschälung eines Fibroms aus dem Uterus erfolgen würde, stets unter stumpfer Durchtrennung fibrösen Gewebes; endlich muss mit der Durchkneipung dicker, derber, sehniger Stränge nach oben zu aufgehört werden. Durchforschen des Uterus mit dem Scheidenspatel ergiebt auch am oberen Theil der hinteren Lippe ein festsitzendes, nussgroßes Placentarstück, das gelöst wird.

Endlich wird trotz der Unsicherheit über die Frage der kompleten Entfernung der Placenta aufgehört, der Uterus mit 2%igem Lysol ausgespült, die tiefe Anämie durch Einwicklung der Beine, Kampherinjektion, Weinklysma, subkutane Infusion von 300 g physiologischer Kochsalzlösung bekämpft, nachdem Uterus und Vagina mit in Sodalösung ausgekochter Jodoformgaze exakt tamponirt worden. Schluss des Eingriffes $^1/_2$12 Uhr Nachts.

Pat. erholt sich allmählich von den schwersten Erscheinungen der Blutleere.

Die Placenta sehr derb, dick, knollig, von ganz unregelmäßiger Gestalt, ganz zerfetzt, doch ist die Masse des Entfernten scheinbar zu klein für die Entwicklung der Frucht.

Verlauf:

3. Juni Morgens 37°, Puls 138, Abends 37,1°, Puls 112; 4. Juni 4 Uhr Morgens Frost, 39°, 138, Abdomen weich, schlaff, aber beide Ligg. lata druckempfindlich. Im Genitalsekret Streptokokken nachweisbar. In der Überzeugung des Zurückgebliebenseins erheblicher und nicht entfernbarer Placentarreste, und da der Kräftezustand der Pat. sich etwas gebessert, 4. Juni gegen Mittag nach Entfernung des Tampons und exakter Desinfektion von Scheide und Uterus mit 2%igem Lysol leichte Tamponade des Uterus mit Jodoformgaze, quere Vernähung des Orificiums und Verschorfen der Vaginalportion mit Paquelin — in leichter Narkose Exstirpatio uteri tot. per vaginam, typisch, zum Schluss Einnähen der sehr gefäßreichen Ligamentstümpfe in die Scheidenwundecken, exakte Umsäumung der Scheidenwundränder mit Peritoneum und central weites Offenlassen des Peritonealcavums mit Einlegen eines Jodoformgazestreifens und Drains. Jodoformgazetamponade der Scheide.

Post operationem Befinden leidlich, besser als vorher, Blutung intra operationem gering, fast nur aus der Scheidenschleimhaut. Gesammtdauer der Operation etwa $^1/_2$ Stunde.

Nachmittags 37,9°, 126, Abends 37,7°, Respiration 21, aber 5. Juni Morgens wieder 39,2°, 160, nur ohne Erbrechen und bei ruhiger Respiration und vollkommener Euphorie. Letztere besteht fort, rasches Zunehmen der Respirationsfrequenz mit zunehmendem Meteorismus.

5. Juni Morgens und Nachmittags Antistreptokokkenseruminjektion je 10 ccm, da im Genitalsekret Streptokokken in Menge sich nachweisen lassen, — aber rasch zunehmender Kräfteverfall.

6. Juni früh Morgens Exitus letalis.

Obduktionsbefund:

(Prosektor Dr. Wodyński)

Peritonitis puerperalis sero-purulenta acuta universalis; oophoritis et parametritis phlegmonosa acuta praecipue partis dextrae. Degeneratio parenchymatosa cordis, hepatis et renum.

Oedema acutum pulmonum. Anaemia universalis. Exstirpatio uteri p. p. per vaginam ante XXXVI horas lege artis facta.

Leiche mittelgroß (163 cm lang), von regelmäßigem Körperbau, ziemlich gut genährt. Allgemeine Hautdecken blass, spärliche, blasslivide Todtenflecke am Rücken, Todtenstarre nur mäßig entwickelt. Aus den Brustdrüsen lässt sich Kolostrumflüssigkeit ausdrücken. Bauch mäßig stark aufgetrieben, zeigt auf der Haut spärliche frische und ältere Schwangerschaftsnarben. In der Vagina steckt zwischen den Jodoformtampons eine dicke Drainageröhre, nach deren Entfernung eitrige Flüssigkeit ziemlich reichlich nach außen hervorquillt.

Kopf und Hals wurden nicht secirt. Nach Eröffnung der Bauchhöhle findet man den Magen und die Gedärme mit Gasen ziemlich stark aufgetrieben, das Zwerchfell hinaufgedrängt, das Bauchfell überall matt, ungleichmäßig injicirt und eitrig belegt, die Darmschlingen theilweise unter einander verklebt. Freies eitriges Exsudat ist in mäßiger Menge in den abhängigen Gegenden der Bauchhöhle, namentlich im kleinen Becken angesammelt. Hier fehlt die durch die Scheide operativ entfernte Gebärmutter, und man findet an ihrer Stelle im Grund des Douglas'schen Raumes zwischen Mastdarm und der leeren, kollabirten Harnblase einen operativ angelegten, queren, mit der Scheide in offener Kommunikation stehenden Spalt. Die beiderseitigen Winkel dieses Spaltes sind mit zahlreichen Ligaturen und Nähten, durch welche die breiten Mutterbänder, Blutgefäße und die Stiele der Uterusadnexe nach unten verzogen und jederseits mit dem Scheidengewölbe fest vernäht worden sind, armirt. Auch der übrige freie Rand des erwähnten Spaltes zeigt eine Nahtumsäumung des Bauchfells mit der durchtrennten Wand des Scheidengewölbes. Man bemerkt noch an den beiden Winkeln des Spaltes je einen nach außen und vorn gerichteten, kleinen, nicht ganz vernähten Peritonealriss. Die Fäden aller Ligaturen und Nähte sind in die Scheide herabgeleitet.

Die breiten Mutterbänder zeigen in den unterbundenen Gefäßen nur spärliche, weiche Thromben, ihr Gewebe erscheint succulent, sulzig und eitrig infiltrirt. Der rechte Eierstock ist fast hühnereigroß, der linke bedeutend kleiner. Beide Eierstöcke, besonders der rechte, zeigen an Durchschnitten theils sulzige, theils eitrige, diffuse Infiltration. Im rechten Eierstock kann man noch ein Corpus luteum unterscheiden. Die freien Enden beider Eileiter zeigen starke Schwellung und Röthung ihrer Wände.

Die Leber ist 1700 g schwer, blassbräunlich, blutärmer, brüchiger, mit undeutlicher Zeichnung ihrer Läppchen auf glatter Schnittfläche.

Die Milz wiegt nur 150 g und bietet keine besonderen Veränderungen dar.

Die Nieren wiegen jede zu 150 g. Ihr blassbräunliches, etwas brüchigeres Parenchym zeigt sonst normale Struktur.

Die Magenschleimhaut zeigt im Magengrund stärkere Ekchymosirung ihrer Falten. Die Schleimhaut des ganzen Darmtractus bietet keine besonderen Veränderungen dar. Der spärliche Darminhalt zeigt überall dünnbreiige Konsistenz.

Die Ureteren und die Harnblase verhalten sich normal.

Die Lungen liegen frei in den Brustfellsäcken. Ihre serösen Überzüge sind dünn, glatt, glänzend und weisen nur spärliche kleine Blutaustritte in den hinteren Gegenden der Lungen auf. Das Lungenparenchym ist überall lufthaltig, in den vorderen Theilen sehr blass, in den abhängigen Theilen livid-röthlich und stark serös durchfeuchtet.

Das Herz ist normal groß, erschlafft, enthält lockere, blasse Blutgerinnsel in mäßiger Menge, zeigt normale Verhältnisse in Bezug auf das Peri- und Endokard, so wie den Klappenapparat und wiegt nach Abtrennung von den großen Gefäßen 320 g. Die Aorta und die übrigen Gefäße verhalten sich normal; der aufsteigende Theil der Aorta misst 8 cm, der absteigende 6 cm im Umfang.

Die als Spirituspräparat aufbewahrte, operativ entfernte Gebärmutter mit deutlichen Spuren einer abnormen Insertion der Placenta in der ganzen Ausdehnung der stark erweiterten Cervixhöhle ist 21 cm lang, wovon 12 auf den Corpus, 9 cm auf die Cervix entfallen, 13 cm breit und bis $2^1/_2$ cm dick.

Die mikroskopische Untersuchung frischer Zupfpräparate vom Herzmuskel, des Leber- und des Nierengewebes hat deutliche körnige Trübung der zelligen Elemente dieser Organe erwiesen.

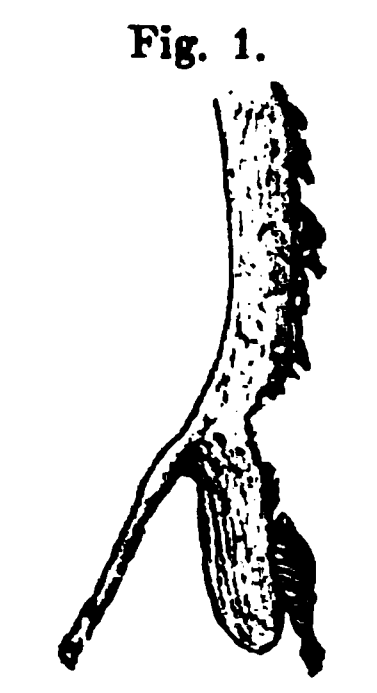
Die Untersuchung der Deckglastrockenpräparate vom Eiter aus der Bauchhöhle ergab sehr zahlreiche Streptokokken, daneben auch Staphylokokken. Die ersteren zeigten sehr oft diplococcusartige Theilungsformen an den Gliedern der perlschnurartig geordneten Reihen.

Ähnliche feste Verwachsung der fehlerhaft sitzenden Placenta mit ihrer Matrix, die die Lösung derselben in hohem Grade erschweren kann, ist ja häufig beobachtet und mitgetheilt worden, dass aber ein großer Theil der Placenta in der Cervix und auch in deren unteren Partien fest aufsitzen kann, ist jedenfalls eine sehr seltene Beobachtung, — konnte ich doch in der mir zugänglichen Fachlitteratur keinen einzigen ganz analogen Fall finden, und verlegen doch alle schematischen Abbildungen von Placenta praevia, wie auch die nach der Natur gezeichneten Präparate und Gefrierschnitte die Placentarinsertion in den unteren Körperabschnitt und an den Rand des inneren Muttermundes oder in die denselben überdeckende Reflexapartie, aber keine in die Cervix. Und doch ist die deciduale Umwandlung der Cervixschleimhaut, allerdings wie es scheint in wechselndem Grade und wechselnder Ausdehnung, aber sicher beobachtet, und gewiss ist auch kein sachlicher Grund zu finden, sie für unmöglich zu halten.

Liegen aber auch zahlreiche sichere Beobachtungen der Umwandlung der Cervixmucosa in Decidua vera vor, so ist doch die Möglichkeit der Placentareinbettung in derselben, d. i. die Umwandlung der Cervixschleimhaut in Decidua serotina bis jetzt vielfach angezweifelt worden.

In unserem Falle nun ist an einer solchen Umwandlung um so weniger zu zweifeln, als die Placenta der ganzen vorderen und einem Theil der hinteren Cervixwand fest und beinahe unlösbar aufsaß. Das habe nicht etwa ich allein gesehen, sondern ich konnte den anwesenden jungen Ärzten unserer Anstalt die Implantation der Placenta bis zum unteren Rande der vorderen Muttermundslippe demonstriren, habe die mit großer Mühe abgelösten, theilweise schwielig veränderten Kotyledonen konservirt und später mikroskopisch untersucht: theils bestanden sie aus frischem, theils indurirtem Placentargewebe, theils waren die entfernten Gewebspartien Muskelbündel der Cervix, insbesondere zeigte aber der in beigegebener Skizze (Fig. 1) gezeichnete kastaniengroße Kotyledo, der ganz nahe der Übergangsstelle der Cervicalschleimhaut in den vaginalen Überzug der vorderen Muttermundslippe saß und besonders aufbewahrt wurde, am Durch-

Fig. 1.



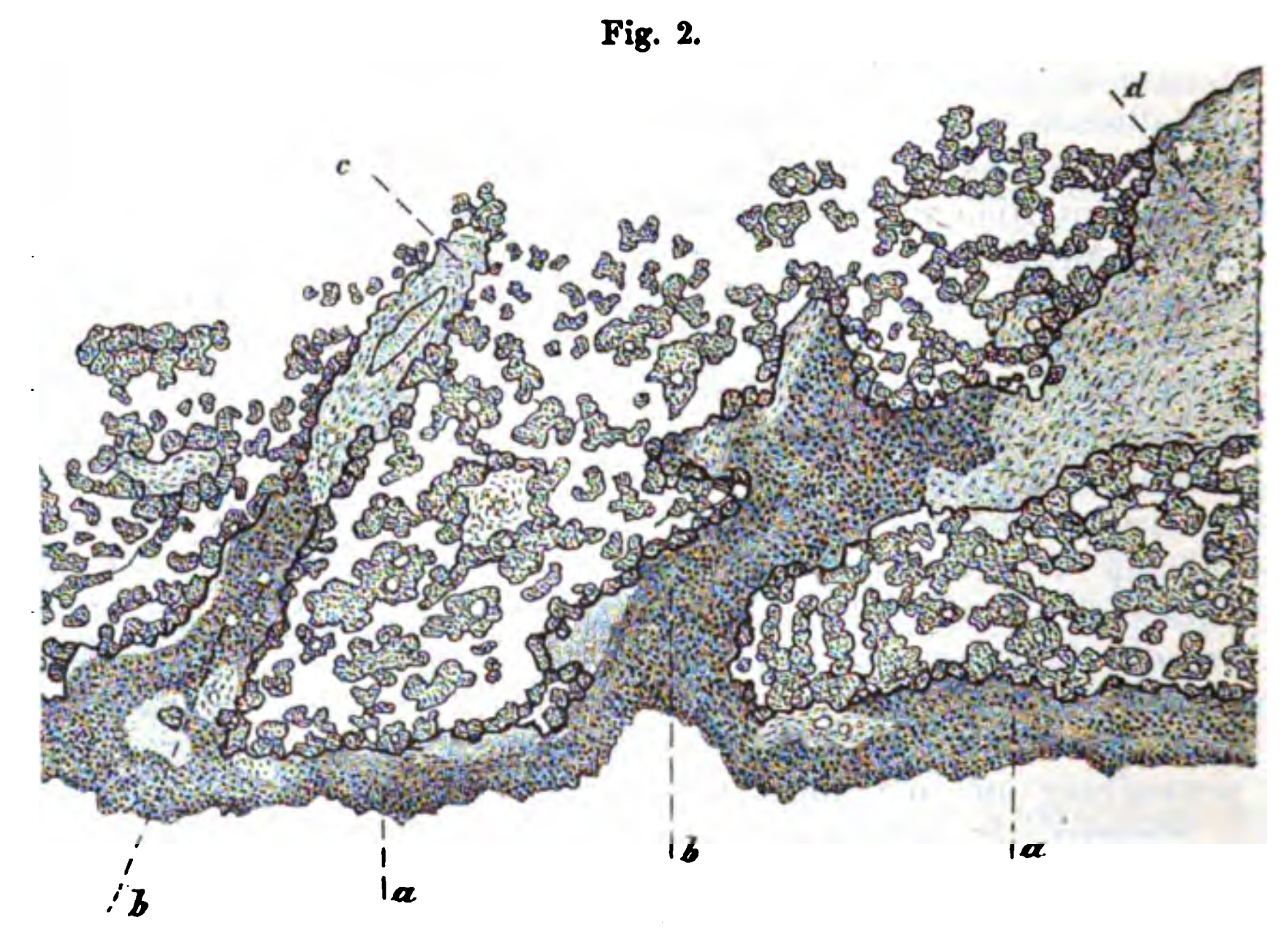
Sagittaldurchschnitt der vorderen Muttermundslippe mit darauf sitzendem Placentarkotyledo (1/2 nat. Größe, halbschematisch).

schnitt gut und reich entwickeltes Zottengewebe, aufsitzend auf reich und dick entwickelter großzelliger Decidua.

Weder die Fläche der Decidua, noch ihre Septa zeigen irgend einen Unterschied gegen die Decidua serotina bei normalem Sitz der Placenta; auffallend ist nur die Derbheit und Stärke einzelner Zottenstämme.

Fig. 2 stellt den Durchschnitt der Decidua wie des angrenzenden Zottengewebes dieses Placentartheiles bei schwacher Vergrößerung dar. Die noch in diesen Schnitt fallende Spitze der großen Zotte (*d*) ist das eine Ende eines bis 3 mm dicken und 1,5 cm langen, dichotomisch verzweigten, mächtigen Zottenstammes.

Fig. 2.



Durchschnitt des Placentarkotyledo vom unteren Rande der vorderen Muttermundslippe (Zeiß, Ocular 2, Objektiv A).
a Decidua serotina. *b* Decidualsepta. *c* und *d* Zotten.

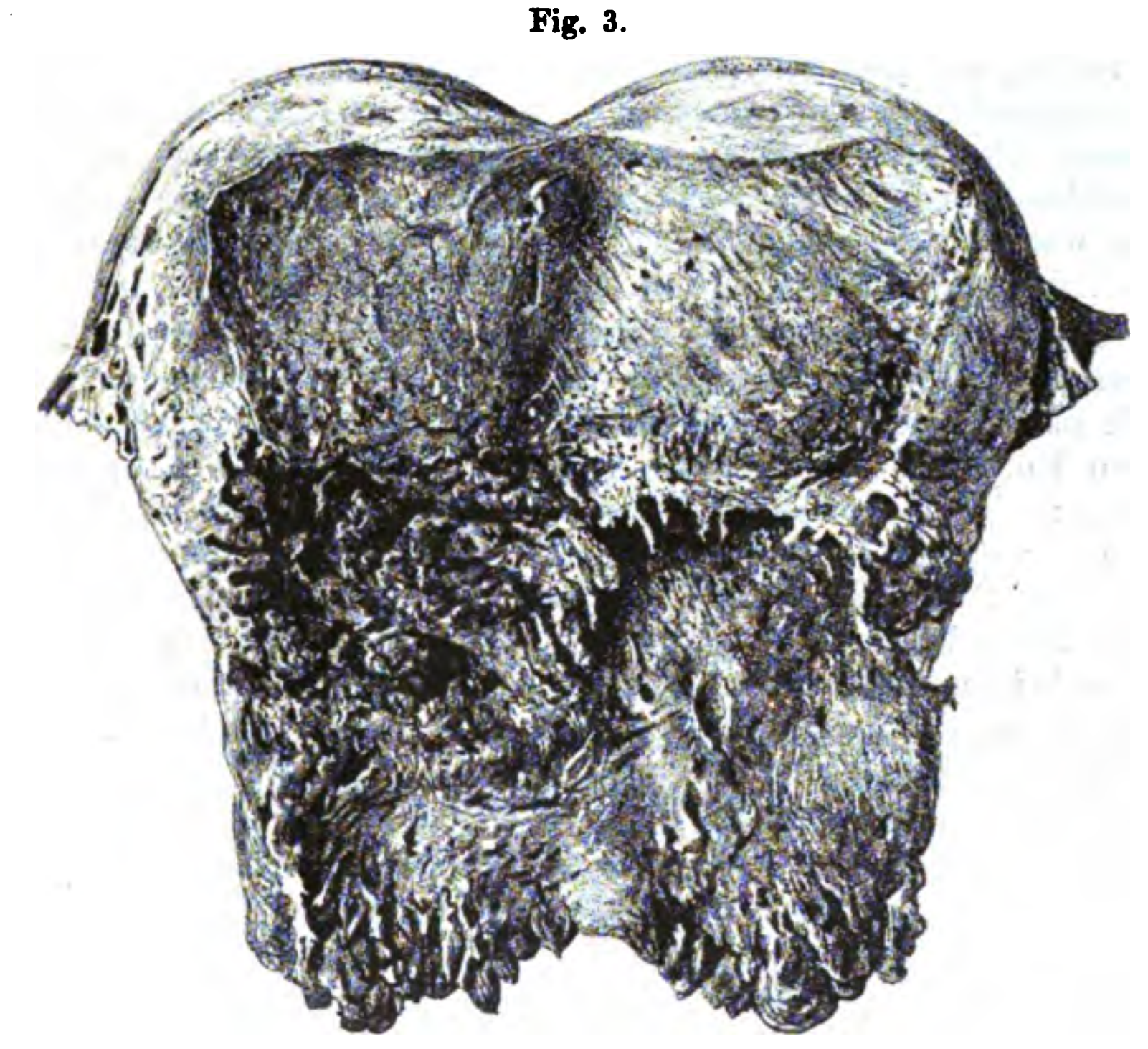
Die Placenta scheint auf der hinteren Cervixwand nicht so weit herabgereicht zu haben, wenigstens spricht der Befund im Beginn der Placentarlösung dagegen, wie auch später Placentarfragmente nur an den höheren Partien der hinteren Cervixwand abgelöst wurden.

Der in toto exstirpirte Uterus giebt darüber allerdings keinen sicheren Aufschluss, denn wie schon das makroskopische Bild zeigt (s. Fig. 3), liegt hier im ganzen Bereich des Placentarsitzes die zerwühlte Muskulatur bloß, und bestätigte dies die spätere mikroskopische Untersuchung der verschiedenen Cervixpartien vollinhaltlich, die als oberste Schicht nur kleinzellig infiltrirte, bloßliegende

Muskulatur aufweist, an einzelnen Stellen noch plattgedrückte Drüsenreste enthält, mit platten, in Degeneration befindlichen Epithelien, theilweise aber, besonders nahe dem Orificialsaum, auch vereinzelte ektatische Drüsenräume, wie auch in der Muskulatur versteckte, buchtige Drüsenenden, hier mit wohlerhaltenen, stellenweise selbst cylindrischen Epithelzellen.

Dafür, dass die Placenta nicht erst in späterer Zeit der Schwangerschaft in die Cervix gelangt ist, bürgt die innige Verwachsung derselben mit der Cervixwand, nicht minder die gute Entwicklung der Decidua serotina an dem untersten Abschnitt der vorderen Muttermundslippe. Wenn aber die Placenta schon früh in die Cer-

Fig. 3.



Uterus an der linken Seitenkante aufgeschnitten (²/₃ natürl. Größe).

vicaldecidua hineingewuchert, so war dies doch nur dann möglich, wenn sich das Ei primär unmittelbar über dem inneren Muttermund festgesetzt hatte, es ist dann ein solcher Fall von Placenta praevia centralis, der sich durch ein späteres Hineinwachsen der Zotten durch die Decidua reflexa und nach ihrer Verlöthung mit der Decidua vera in das Stroma der letzteren nach der Theorie von Hofmeier-Kaltenbach wohl nicht mehr erklären lässt. Es muss schon primär wenigstens ein zungenförmiger Lappen der Placenta entlang der vorderen Cervixwand heruntergewuchert und sich in

diese eingepflanzt haben; die hintere Cervixwand, die offenbar nur in ihrem oberen Antheil betheiligt ist, mag ja vielleicht erst nach Durchwucherung der Reflexa durch die Zotten und Anlegung derselben an die Vera in Anspruch genommen worden sein, bei der vorderen Cervixwand erscheint dies sicher ausgeschlossen, und ist ihr Verhalten nur erklärlich bei der Annahme der Festsetzung des Eies knapp auf oder in den inneren Muttermund, wobei die in den ersten 3 Monaten der Gravidität aufgetretenen Blutungen offenbar den Störungen in der Entwicklung dieses Processes entsprachen und theilweise zur Verödung der stets wieder bloßgelegten Placentarpartien und wohl auch zu ihrer innigeren Verwachsung mit der Matrix führten.

So war es dann möglich, dass in den späteren Monaten die Blutungen sistirten und erst wieder zu der Zeit auftraten, wo das überwiegende Längenwachsthum der Frucht eine Dehnung des unteren Abschnittes des Uterus unabweislich veranlasste; die nach Durchbrechung des selbst geschaffenen Schutzwalles auftretende Blutung war nun aber den lokalen Verhältnissen entsprechend so vehement, dass sie nicht mehr zum Stillstand kam.

Die sehr unregelmäßig gestaltete, plumpe, zerfetzte, theilweise indurirte Placenta erschien im Verhältnis zur Entwicklung der Frucht auch nach Einrechnung aller gesondert von der Uteruswand abpräparirten Kotyledonen sehr klein, so dass ich die feste Überzeugung hatte, noch Placentarpartien zurückgelassen zu haben, doch stand ich von weiteren Lösungsversuchen ab, da ich eben nicht im Stande war, das theilweise sklerosirte Placentargewebe von der zerwühlten Uterusmuskulatur und den straffen Adhäsionen zwischen beiden zu unterscheiden, und auch der desolate Zustand der Entbundenen eine Beendigung des operativen Eingriffes gebieterisch erheischte.

Die am Morgen des 3. Tages post partum manifeste, mit profuser Sekretion verbundene, schwere Endometritis, wie der Nachweis von Streptokokken im Genitalsekret veranlassten mich, in Rücksicht auf meine Überzeugung, dass noch ein erhebliches Quantum Placentargewebe im Uterus sitzen müsse, das mit der Hand oder der Curette exakt entfernen zu können, ich für ausgeschlossen hielt, da mir dies doch intra partum unter günstigeren Verhältnissen nicht gelungen, den Uterus in toto per vaginam zu exstirpiren.

Der operative Eingriff bot keine übermäßigen Schwierigkeiten, wurde rasch durchgeführt und als solcher gut überstanden.

Der entfernte Uterus ließ makroskopisch keine Placentarreste, sondern nur das zerwühlte Muskelstratum, dem Placentarbett entsprechend erkennen, die mikroskopische Untersuchung erst ergab an der Rückwand des unteren Uterinsegments spärliche Reste von festhaftendem Placentargewebe.

Die Quelle der Streptokokkeninfektion angeben zu wollen, die der für die kurze Krankheitsdauer sehr vorgeschrittenen Entwick-

lung des schweren Krankheitsbildes entsprechend sicher sehr früh im Beginn der Geburt stattgefunden, wäre sehr kühn.

Ich bin mir keines Verstoßes gegen die Aseptik bewusst, der allerdings bei so schwierigen, langwierigen Eingriffen, wie es die Placentarlösung hier war, immerhin vorkommen könnte. Sehr verdächtig scheint mir aber doch der Tampon von Verbandwatte, den sich die Gebärende im ersten Schreck bei Beginn der vehementen Blutung selbst in die Scheide eingeführt. Wenn man bedenkt, dass solche Watte von Laien meist nicht sauber verwahrt wird und meist nur dazu dient, bei eiternden Verletzungen, Panaritien etc. verwendet zu werden, so erscheint die Einführung solcher Watte, die nebenbei ohne jede Desinfektionsmaßregel geschah, in unserem Falle gewiss als sehr verdächtig rücksichtlich der Möglichkeit, das erste Glied der schweren Streptokokkeninfektion gebildet zu haben.

Die außerordentliche Seltenheit solchen Hinüberwucherns der Placenta auf die Cervixschleimhaut geht schon daraus hervor, dass von der Möglichkeit dieses Vorkommens in den meisten neueren Lehr- und Handbüchern der Geburtshilfe keine Erwähnung mehr geschieht, oder, wenn diese Frage berührt wird, sie trotz vereinzelt vorliegender älterer positiver Beobachtungen verneint wird[1].

Sagt doch selbst C. v. Braun[2], dass er niemals eine Insertion der Placenta in der Mucosa der Cervix weder an der Gebärenden touchirt, noch in der Leiche nachweisen konnte.

Auch die jüngst erschienene Arbeit Doranth's[3] über 216 Fälle von Placenta praevia unter 30796 Geburten der Chrobak'schen Klinik führt keinen einzigen derartigen Befund an.

II. Historische Bemerkung zur Entwicklungslehre von der Placenta praevia totalis.

Von

Otto v. Herff.

Die Litteratur über die Placenta praevia ist im Verlaufe einiger Jahrhunderte derartig angeschwollen, dass der Einzelne sie auch beim besten Willen nicht mehr bewältigen kann, namentlich bei einer Kritik, die dem Geiste und den Anschauungen der Zeit gerecht zu werden sucht. Vielleicht selbst dann nicht, wenn er über eine vorzügliche medicinische Bibliothek verfügt und seine volle Arbeitskraft auf diesen Punkt verwenden kann. Beides steht mir nicht zur Verfügung. So ist es denn gekommen, dass ich leider eine

---

[1] Siehe Veit in Müller's Handbuch der Geburtshilfe 1889. Bd. II. p. 60, und Klob, Pathologische Anatomie der Sexualorgane 1864. p. 547.

[2] Lehrbuch der gesammten Gynäkologie 2. Aufl. 1881. p. 554.

[3] Berichte aus der Zweiten geburtshilflich-gynäkologischen Klinik in Wien. Wien 1897.

Abhandlung, die gerade für meine Ausführungen über die Entwicklung der Praeviaformen (Zeitschrift für Geburtshilfe und Gynäkologie Bd. XXXVI, 1897) besonders werthvoll erscheint, übersehen habe. Herr Kollege Netzel hatte daher die Liebenswürdigkeit, mir diese seine Abhandlung »Om uppkomsten och utbildningen af placenta praevia totalis« — Sonderabdruck aus der Hygiea 1867 —, zu übersenden. Ich entnehme daraus in etwas freier Übersetzung als für die Theorie der Placentarentwicklung besonders wichtig, Folgendes:

»Die Erklärung der Entstehung der Placenta praevia totalis bietet große Schwierigkeiten dar. Man könnte annehmen, dass die Zotten auswachsen und eine Placenta aus einem anderen Theile des Eies als aus der Decidua placentaris (Serotina) bilden. Die Zotten könnten die Reflexa durchbrechen, um in die gegenüberliegenden Abschnitte der Vera einzuwachsen. Aber man kennt keine Thatsachen, die eine derartige Annahme stützen könnten. Im Gegentheil, man weiß, dass die schmächtige Reflexa bald ungenügend ernährt wird und diese Zotten dadurch absterben. Ja, gerade dicht an der Umschlagsstelle, wo die Reflexa am längsten mit den anderen Deciduaabschnitten in Berührung bleibt und wo die Zotten länger bestehen[1], findet man, dass sie nicht in diese Eihaut und in die Vera vordringen, sondern die beiden Eihäute liegen glatt und frei an einander und können leicht von einander abgehoben werden. Bei einer Sektion einer im 5. Monat Schwangeren erwies sich dieser Abschnitt der Umschlagsstelle als Uterinplacenta, also ein ganz und gar entgegengesetztes Verhalten als man zur normalen Entbindungszeit gewöhnlich antrifft und welches darauf beruhen musste, dass die Reflexa an ihrem Rande zu der Zeit noch so reichlich ernährt war, dass die Zotten Nahrung zu einem kräftigen Wachsthum fanden[2]. Hier hatten aber die Zotten die Reflexa nicht durchbrochen. Dieser Abschnitt wäre ohne Zweifel in der späteren Schwangerschaftszeit mit der Reflexa geschrumpft und abgestorben.

Man kann sich eine Entwicklungsweise der Placenta praevia totalis vorstellen, ohne genöthigt zu sein, ein Verhalten anzunehmen, das im Wesentlichen von dem Normalen abweicht. Wenn das Ei eine Schleimhautfalte emporhebt, die dicht am inneren Muttermund liegt, so behindert diese Falten- (Reflexa-) Placenta — »veek (reflexa) placenta« — ein unmittelbares Überwachsen der Mündung, wie es oft angedeutet bleibt. Aber nichts liegt im Wege anzunehmen, dass Placentargewebe von beiden Seiten her in die Vera, die den Muttermund rundum umgiebt, so auswächst, dass deren Ränder von entgegengesetzten Seiten her zusammentreffen. Ja, nichts hindert, dass dort ein vollständiges Zusammenwachsen eintritt, wie dies oft bei Zwillingsplacenten stattfindet. Allein, dann muss sich gleichzeitig die Reflexa von dem Muttermund aufwärts aufrollen und eine Rinne bilden, wenn die Placentarränder nicht vollständig zusammentreffen, einen flachen Gang aber, der durch das Placentargewebe verläuft, wenn ein vollständiges Zusammentreffen hier stattgefunden hat. Das oben angegebene Verhalten, wonach Placentargewebe mit seinem Rande oft in die Vera auszuwachsen pflegt und so der Schlussring in einiger Entfernung auf der fötalen Seite der Placenta zu liegen kommt[3], stützt und erklärt eine solche Anschauung.«

Netzel fügt eine Beobachtung einer Placenta praevia totalis bei, deren klinischer Verlauf eingehend geschildert wird und die eine solche Rinne zeigte.

»Die Placenta war groß, ihr Gewebe von geringer Dicke und von gewöhnlichem Aussehen. Weder im Umkreis des Mutterkuchens, noch an dessen Ränder,

[1] Die Randreflexa.

[2] Offenbar eine Reflexaplacenta.

[3] Placenta circumvallata.

noch irgend wo am freien Chorion fand sich irgend eine feste oder schwartige Lage abgestorbenen Placentargewebes. Auf einen Teller gelegt, hatte die Placenta eine länglichrunde Form mit einer Ausbuchtung auf der Langseite der einen Hälfte. Die Länge betrug 20 cm, die Breite 14 cm, dazu kam die erwähnte Ausbuchtung von 10 cm Längenausdehnung und einer Breite von 4—6 cm. Von dieser Ausbuchtung lief von dem Placentarrande einwärts eine tiefe, 4 cm lange Furche, die mit einer dicken Schicht von längsgefaltetem Deciduagewebe ausgekleidet war. Dieses zeigte nicht das durchscheinende Aussehen einer Decidua serotina oder einer solchen im Grunde zwischen ungleichen Kotyledonen, sah nicht graugelb aus und war nicht dem Gewebe ähnlich, das man zuweilen ziemlich dick in den Abschnitten der Reflexa vorfindet, die zunächst dem Schlussringe liegen. Die Eihäute waren längs und dicht am Rande der Ausbuchtung eingerissen. Die Nabelschnur senkte sich randständig an der Kurzseite ein, die am entferntesten von der Ausbuchtung lag. Ihre Gefäße theilten sich von der Insertionsstelle aus in 2 Hauptgruppen, von welchen die eine mit großen Stämmen längs über den Rand der Ausbuchtung, zu einem Theil außen in den freien Eihäuten verlief und die andere auf der entgegengesetzten Seite. Mit Berücksichtigung des bei der Placentarlösung beobachteten trichterförmigen Ganges und aus der Erweiterung, die die Placentarlösung veranlasste, wie aus dem Eihautrisse war es möglich festzustellen, wie die Placenta der Uteruswand angelegen hatte. So fand sich nun, dass der Hauptabschnitt der Placenta an der hinteren und oberen Uteruswand gesessen hatte, wobei der ausgebuchtete Abschnitt den Muttermund von vorn und von links her umgab. Erinnert man sich ferner der Gestalt des Uterus, so wird es klar, dass man keine richtige Vorstellung, wie die Placenta am Uterus gesessen hat, bekommen kann, wenn man sie auf einen flachen Teller ausbreitet. Sintemal, gleichwie die Uteruswandungen dünner werden und die ursprüngliche Gestalt der Gebärmutter sich mit der Lage des Kindes und mit der Placentarhaftung im hohen Grade verändern kann, so muss auch das untere Uterinsegment, das sich in den Rest der Cervix, der bis zur Geburt erhalten bleibt und im kleinen Becken befestigt ist, fortsetzt, einigermaßen nach unten seine Trichterform behalten. Die Placenta, die hier haftete, muss sich danach geformt haben. Man muss daher den Theilen der gelösten Placenta, die um den inneren Muttermund hafteten, eine dem Uterus entsprechende zugespitzte Gestalt geben, damit sie die gleiche bekommt, die sie an ihrem Sitze hatte. So auch hier, was am besten durch das folgende Verhalten bewiesen wird. An dem Rande der ausgebuchteten Stelle hatte sich das Placentargewebe, während der Fruchtkuchen bei der Entbindung zwischen Schamfuge und Kindskörper eingeklemmt wurde, theilweise von dem Chorion abgelöst. Der Riss in den Eihäuten verlief so, dass ein kurzes Gefäßstück gegen die Mitte zu frei lag, dabei aber seinen centralen Zusammenhang mit dem Nabelstrange wie seinen peripheren mit den Verästelungen in das Placentargewebe beibehalten hatte. Diese Theile ließen sich nicht zusammenfügen, ohne dass eine Ausbuchtung der in Frage stehenden Placentarabschnitte eintrat. Das vom Chorion abgelöste hier feste Gewebe konnte nicht anders an einander gelegt, das freie Gefäß nicht herangezogen werden, um nach dem Rande zu laufen, als dadurch, dass ein Theil von dem innen liegenden Placentargewebe schräg herübergespannt wurde; hier war aber das Chorion heil und unversehrt. Als die Placenta auf diese Weise in ihre ursprüngliche Gestalt gebracht wurde, entstand durch die erwähnten Abschnitte an den gegenüberliegenden Rändern ein geschlossener Gang. Dieser war der trichterförmige Gang, der bei der Placentarlösung beobachtet worden war. Er muss, wie es oft angedeutet bleibt, durch das Auswachsen des Placentargewebes rings um den Muttermund und durch die Berührung der sich nähernden Ränder entstanden sein. Wer solches anfängt zu begreifen, sieht auf der Uterinseite der Placenta einen erhabenen, zerfetzten, unvollständigen Ring von Deciduagewebe als die wahrscheinliche Andeutung der Stelle, wo die Decidua von ihrem Zusammenhang mit der Schleimhaut, die sich in die Cervix fortsetzt, getrennt wurde.«

So weit das Wesentliche aus dieser wichtigen Mittheilung. Man muss gestehen, dass Netzel damals schon eine klare und bewusste Vorstellung von den beiden mechanischen Möglichkeiten der Entstehungsweise einer Placenta praevia hatte. Insbesondere ist es ihm an der Hand eines Präparates gelungen, eine Bildungsweise der Placenta praevia totalis zum mindesten als sehr wahrscheinlich hinzustellen, die später besonders von Schatz und jüngsthin noch von mir eingehender erläutert worden ist. Ich bin um so mehr Herrn Netzel zu Dank verpflichtet, als meine Ausführungen durch seine Beobachtung auch in so fern kräftiger gestützt werden, als diese aus einer Zeit stammt, in der ihre Erklärung nicht durch das Tagesinteresse irgend wie beeinflusst sein konnte, sondern aus den nothwendigen mechanischen Folgerungen und Vorstellungen einer Thatsache rein entsprungen sind. Da diese Mittheilung verborgen geblieben ist, so wird das Verdienst, das sich Hofmeier und Kaltenbach um die Lehre der Placentarentwicklung erworben haben, in keiner Weise durch diese irgend wie berührt oder gar herabgesetzt. Denn diesen beiden Männern verdanken wir es zweifellos allein, dass das allgemeine Interesse sich diesen eben so schwierigen wie noch dunklen Fragen lebhafter zugewendet hat und der Weg gezeigt wurde auf dem ihre Lösungen zu erwarten stehen.

(Aus der böhm. Frauenklinik des Herrn Prof. Pawlik in Prag.)

III. Zur Benutzung des heißen Wasserdampfes in der Gynäkologie.

Von

Dr. W. Pit'ha, Assistenten der Frauenklinik.

Es ist leicht begreiflich, dass die Snegirjeff'sche[1] Idee, parenchymatöse Blutungen mittels Dampf zu stillen, besonders in der gynäkologischen Praxis Beachtung fand, wo wir es so oft mit Blutungen dieser Art zu thun haben und manchmal zu verschiedenen Mitteln greifen müssen, bevor es uns gelingt, derselben Herr zu werden. Der Dampf hat außer dieser werthvollen blutstillenden Eigenschaft noch andere Vorzüge, auf welche auch Jaworski[2] hinwies, indem jener nicht nur als Stypticum, sondern auch als mächtiges Antisepticum, Desinficiens, Kausticum, Desodorans und in der Gebärmutter als Anästheticum wirkt. Allen Denen, die den Dampf benutzten, war die Einfachheit und Gefahrlosigkeit dieser Methode auffallend, und bedienten sie sich desshalb derselben in geeigneten Fällen. Als Stypticum benutzte Pincus[3] den Dampf in verschiedenen Fällen von Gebärmutterblutungen und war er von dem Erfolg so überrascht,

[1] Snegirjeff, Deutsche med. Wochenschrift 1894. No. 38.
[2] Jaworski, Wiener med. Presse 1895. No. 3.
[3] Pincus, Centralblatt für Gynäkologie 1895. No. 11.

dass er mit warmen Worten zur Weiterverfolgung der Snegirjeffschen Idee aufforderte. Als gutes Kausticum benutzte auch Panecki[4] den Dampf in Fällen von hämorrhagischer und katarrhalischer Endometritis. Pincus' Beispiele, der auch in einem Falle von putridem Abortus den Dampf mit Erfolg benutzte, folgte Kahn[5], welcher die desinficirenden Eigenschaften des Dampfes ausnutzen wollte.

Von meinem verehrten Chef, dem Herrn Prof. Pawlík, aufgefordert, begann ich im August 1895 in seiner Klinik die Versuche mit Vaporisation, und zwar zuerst bei chronischen hämorrhagischen Endometritiden. Bekanntlich werden in der Gynäkologie bei schweren Fällen von Endometritis, bei beständigen Blutungen, koncentrirte Karbolsäure, ja sogar rauchende Salpetersäure, also sehr drastische Mittel, benutzt. Im Vergleich zu diesen chemischen Ätzmitteln ist die Vaporisation ein milderes Kausticum, weil wir die Intensität der Verbrühung nach der Dauer des Dampfdurchganges beliebig reguliren können, währenddem andererseits der Dampf ein nicht minder energisches und wirksames Kausticum als jene obengenannten darstellt, wenn wir ihn nur länger als 1 Minute einwirken lassen. Bei den Vaporisationsversuchen wurden solche Fälle von hämorrhagischer Endometritis gewählt, die schon früher in der Klinik behandelt wurden, und bei denen schon ein- oder mehrere Male Curettement mit darauffolgender mehrmaliger Einspritzung von Jodtinktur ausgeführt worden ist, und bei denen wiederholte starke Blutungen ein nochmaliges operatives Einschreiten erforderten. Der sehr gute Erfolg dieser ersten Versuche führte dazu, dieselbe Methode auch in anderen Fällen von Gebärmutterblutungen zu benutzen. Versuchsweise wurde die Vaporisation auch bei Blutungen nach Aborten benutzt und zwar in Fällen, wo keine Eihautreste bei der Untersuchung gefunden wurden, und wo zugleich in der Umgebung der Gebärmutter keine Entzündungserscheinungen konstatirt werden konnten; die ausgeführte Vaporisation genügte da zur vollkommenen Stillung der Blutung. Wo nach Aborten Eihautreste gefunden wurden, wurden dieselben mittels stumpfer Curette entfernt, wonach bei stärkerer Blutung und bei ungenügenden Gebärmutterkontraktionen der Dampf in der Dauer von $^1/_2$—$^3/_4$—1 Minute in die Gebärmutterhöhle eingeführt wurde. Dabei kann nach meiner Meinung keine tiefere Verbrennung stattfinden, weil die Gebärmutterhöhle in solchen Fällen sich schnell wieder mit Blut füllt und der Dampf dadurch in keine direkte Berührung mit den Gebärmutterwänden kommt; es bewirkt der Dampf nur eine schnelle Gerinnung des Blutes und Thrombosirung der Gefäße, und zugleich wird durch die Hitze eine starke Kontraktion der Gebärmutter hervorgerufen. Wie in diesen Fällen bewährte sich die Vaporisation als Blutstillungsmittel auch in solchen Fällen, wo wegen Adenom oder Adenocarcinom oder

[4] Panecki, Therapeutische Monatshefte 1896. Januar.
[5] Kahn, Centralblatt für Gynäkologie 1896. No. 49.

Carcinom des Uteruskörpers exploratives Curettement ausgeführt wurde. Eine intensivere Verbrühung kann hier ohne Nachtheil für die Pat. stattfinden, weil, wenn es sich um einen fortgeschrittenen oder inoperablen Fall handelt, eine stärkere Ätzung als palliative Operation ausgeführt wird, währenddem in operablen Fällen mit energischer Verbrühung nicht nur die Blutung gestillt, sondern auch die Gebärmutterhöhle vor der Operation wenigstens theilweise gereinigt wird.

Als ungenügendes Blutstillungsmittel erwies sich die Vaporisation in solchen Fällen, wo wir bei submukösem Fibrom, oder polypösem Sarcoma corporis uteri die Blutung stillen wollten. In diesem letztgenannten Falle war die Kranke im höchsten Grade anämisch und es handelte sich darum, die Blutung nur auf kurze Zeit zu stillen, damit die Pat. sich so weit erhole, dass sie ohne Gefahr die Narkose überstehe. Die eingespritzte Jodtinktur, so wie das später angewendete Ferrum sesquichloratum hatten keine Wirkung, daher führte ich die Vaporisation in der Dauer von 2 Minuten aus. Aber in 24 Stunden war der Tampon wieder so mit Blut getränkt, dass nichts Anderes übrig blieb, als die Hysterektomie auch bei einer so hochgradigen Anämie auszuführen. Ich exstirpirte die Gebärmutter 48 Stunden nach der Vaporisation, und da fand man, dass die Verbrennung am stärksten an jenen Stellen war, wo der Katheter gelegen war, und die Intensität der Verbrennung nahm ringsherum gleichmäßig ab. Auch in longitudinaler Richtung war die Verbrennung nicht gleichmäßig. In der Cervix reichte die Verbrennung mehr als 2 mm in die Tiefe und in der Gebärmutter selbst ging sie nicht mehr so tief. Dort, wo die Spitze des Katheters sich befunden hatte, waren die Veränderungen nur mehr sehr oberflächliche.

Dieser Fall demonstrirte vorzüglich die Wirkung des Dampfes und belehrte uns, dass der Dampf nicht als souveränes Mittel in jenen Fällen von Blutungen gelten kann, wo die Gebärmutterhöhle größere Ausbuchtungen zeigt, oder wo die Wände in Folge intra-uteriner Tumorentwicklung eng an einander liegen, weil hier der Dampf nicht weiter dringt als in die direkte Umgebung des Katheters und nur daselbst die wirksame Verbrennung erzeugt. Zugleich lässt sich zeigen, dass die Wirkung der Vaporisation in erster Reihe von direktem Kontakt des erhitzten Katheters abhängt, daher sehen wir auch die tiefsten Veränderungen in der Cervix, wo der Katheter am meisten erhitzt ist, weiter in der Gebärmutter finden wir weniger bedeutende Verbrennungen, weil der Katheter in der Cervix etwas abgekühlt wird. Der Dampf selbst wirkt erst in zweiter Linie und auch nur in einem kleinen Umkreise, weil er in die Gebärmutterhöhle schon theilweise abgekühlt gelangt. Es ist offenbar, dass wir nur dann die Wirkung des Dampfes in der Gebärmutter richtig beurtheilen können, wenn wir den Effekt der Verbrühung sehen können, und zwar nicht nur gleich nach der Verbrühung, sondern auch in späterer Zeit. Dieses wurde uns in jenen Fällen ermöglicht, wo wegen ma-

lignem Adenom oder Adenocarcinom des Uteruskörpers die Hysterektomie ausgeführt wurde. Der Unterschied zwischen dieser Verbrennung und jener, die wir beim Sarcoma corporis uteri konstatirten, war auffallend. Ich ließ in der erweiterten Gebärmutterhöhle den Katheter erst in einer Ecke 1 Minute, dann in der anderen Ecke auch 1 Minute, und da zeigte sich nach der Exstirpation der Gebärmutter, dass die Verbrennung fast die ganze Innenwand der Gebärmutter betroffen hatte. In der Cervix war freilich die Verbrennung am stärksten und zwar auf mehr als 2 mm. Dass hier eine gleichmäßigere Verbrennung in der Gebärmutter entstand, wurde dadurch bewirkt, dass der Katheter in einer Ecke gleiche Zeit wie in der anderen lag, und auch dadurch, dass die Cervix nicht so ausgedehnt war, dass sie ein schnelles Entweichen des Dampfes längs des Katheters gestattete. Die Gebärmutter wurde nach Feststellung der Diagnose exstirpirt und zwar in 1 Falle 4 Tage nach der Vaporisation, und da wurde konstatirt, dass der Schorf überall fest den Wänden anhaftete. Im 2. Falle wurde die Gebärmutter 10 Tage nach der Vaporisation exstirpirt, und da fand man, dass der Schorf theilweise abgestoßen war, theilweise noch haftete. Im 3. Falle, in einer 14 Tage nach der Vaporisation exstirpirten Gebärmutter, war zwar der Schorf im Corpus uteri gänzlich abgestoßen, aber an der Cervix hafteten die Reste desselben ziemlich fest.

Auf Grund obiger Beobachtungen möchte ich die Vaporisation in oben erwähnter Ausführung empfehlen bei malignen Neubildungen des Gebärmutterkörpers nach einer explorativen Ausschabung, dann bei Aborten mit größerer Blutung bei atonischem Uterus, und besonders bei chronischen hämorrhagischen Endometritiden. Mit dieser Art Verbrennung, besser gesagt »Verbrühung« wird die Schleimhaut sicher in eine genügende Tiefe vernichtet und es wäre in den letztgenannten Fällen nicht einmal nöthig, die Gebärmutterschleimhaut vor der Vaporisation auszuschaben. Wenn wir bei chronischen Endometritiden vor jeder Vaporisation eine Ausschabung ausgeführt haben, so haben wir es zu diagnostischen Zwecken gemacht, einestheils um uns von der Art der Endometritis zu überzeugen, anderntheils um uns vor möglichen Fehlern durch mikroskopische Sicherstellung der Diagnose zu wahren, da die Anfangsstadien maligner Neubildungen gänzlich unter dem Bilde chronischer Endometritis verlaufen können.

Die Ausführung der Vaporisation ist äußerst einfach. Es genügt irgend ein kleiner Kessel, in dem ein Thermometer zur Dampftemperaturbestimmung eingelassen ist. Es liegt in der Natur der Sache, dass wir uns stets nur überhitzten Dampfes bei unseren Versuchen bedienen. An den Kessel wird ein Gebärmutterkatheter mittels eines Schlauches befestigt. Der Katheter ist so modificirt, dass er in der ganzen Länge, so weit er sich in der Gebärmutter befindet, durchlöchert ist, so dass der Dampf allerorts in die Gebärmutter eintreten kann. Zum Zweck der leichteren Manipulation

und um sich die Finger nicht zu verbrennen, ist an Stelle des Pavillons auf dem Double courant eine feste hölzerne Handhabe befestigt. Bei jeder Benutzung des Dampfes wurde das Wasser erst bis zur Siedetemperatur gebracht, worauf der Spiritusbrenner vom Kessel entfernt wurde, bis man den Dampf benöthigte. Dann wurde der Brenner wieder unter den Kessel geschoben und der Dampf auf 105°—115° C. überhitzt, worauf er eine Weile durch die Kautschukröhre und den Katheter ausgelassen wird, um diese beiden genügend zu erwärmen und das Niederschlagen des Dampfes unterwegs zu verhüten. Darauf wird jener Theil des Katheters, welcher mit der Gebärmutter in Berührung kommen soll, etwas abgekühlt und der Dampf abgesperrt. So wird der Katheter in die Gebärmutter kalt eingeführt und die Scheide vor Verbrennung gut geschützt. Die Temperatur des Dampfes wird zwar im Kessel gemessen, aber der Unterschied zwischen dieser Temperatur und jener in der Gebärmutter ist groß genug und beträgt sicher einige Grade. Es kommt gewiss in der Gebärmutter sofort zum Niederschlagen des Dampfes, wovon man sich überzeugen kann, wenn man den Dampf mittels Katheters in eine Flasche strömen lässt. Es ist desshalb klar, dass die eigentliche Wirkung der Vaporisation mehr vom erhitzten Katheter und vom heißen Wasser, als dem Niederschlage des Dampfes in der Gebärmutterhöhle, ausgeht. — Die gewöhnliche Dauer des Dampfdurchganges war 1 Minute. In dieser Zeit konnte man sehen, wie sich um den Katheter herum im Orificium externum und auf der Portio vaginalis ein weißer Verbrühungsring bildete. Die Gebärmutter kontrahirte sich gleich am Anfang der Vaporisation ziemlich stark.

Fast alle Pat., 46 an der Zahl, vertrugen die Vaporisation ohne Narkose ganz gut. Nach Herausnahme des Katheters wurde nur in die Scheide ein Jodoformtampon eingelegt, der dort so lange liegen blieb, bis er durchnässt war, was gewöhnlich in 3—4 Tagen geschah. In einigen Fällen wiederholten sich die Kontraktionen gleich nach der Vaporisation und wurden so stark, dass neben diesen Gebärmutterkoliken auch reflektorisch Magenbeschwerden, Brechreiz, ja sogar starkes Erbrechen auftrat.

Diese sogleich nach der Vaporisation reflektorisch ausgelösten Symptome sind die einzige Unannehmlichkeit dieser Methode, aber sie sind keinesfalls größer als jene nach Einspritzungen von Ätzmitteln (Tinct. jod., Ferrum sesquichlorat., Acid. carbol. etc.), wonach gerade so Gebärmutterkoliken und Erbrechen beobachtet wurden.

Der durch Verbrennung entstandene Schorf beginnt sich um den 10. Tag herum abzulösen, und die gänzliche Ablösung erfolgt gewöhnlich nicht vor dem 14. Tage. Die vollständige Heilung nach einer 1 Minute oder etwas länger dauernden Vaporisation dauert ungefähr 4 Wochen, nach welcher Zeit erst die Regeneration des Epithels überall an den verbrannten Stellen sich vollzogen hat. Daher ist die Heilungsdauer nach der Vaporisation noch länger, als sie im

Durchschnitt nach Sänger[6] bei Ätzung mit rauchender Salpetersäure ist, und gerade so lange wie bei Verbrennung mit dem Paquelin-Thermokauter.

Die Zeit von 4 Wochen, die zur Regeneration des Epithels nöthig ist, beweist auch, dass die Vaporisation eine gründliche Vernichtung der Schleimhaut bewirkt. Daher können wir Panecki[7] nicht beistimmen, der eine und dieselbe Pat. 4mal nach einander in Intervallen von 8—10 Tagen $1^1/_2$ Minuten lang vaporisirte. Es kann doch in so kurzer Zeit der Schorf nicht einmal abgelöst sein; wozu also eine neue Verbrennung verursachen und die an und für sich genug lange Heilungsdauer noch verlängern? Panecki empfiehlt die wiederholte Vaporisation besonders bei gonorrhoischer Endometritis und führt an, dass bei »leichteren« Fällen auch eine einmalige Verbrühung genügte. Es ist aber sicher, dass die Vaporisation bei Wiederholung in kürzeren Zeiträumen eine gänzliche Vernichtung des Schleimhautgewebes bewirken kann, da, wie wir wissen, schon eine 1 Minute dauernde Vaporisation über 1 mm in die Tiefe wirkt. Daher kann die Vaporisation nur dann wiederholt werden, wenn nach 4wöchentlicher Dauer die Erfolge des ersten Eingriffs kontrollirt werden können. Nur auf zwei Dinge muss man noch dabei achten und zwar erstens darauf, dass der Dampf nur in unmittelbarer Nähe des Katheters und daher nicht gleichmäßig in der ganzen Gebärmutterhöhle wirkt, welchen Vorzug die chemischen Ätzmittel aufweisen, und zweitens, dass nach zu energischen Verbrennungen Cervicalstenosen entstehen können.

Bei chronischen hämorrhagischen Endometritiden in Fällen, welche nahe dem Klimakterium sind, fällt dieser letzte Umstand nicht ins Gewicht, weil im Klimakterium eine mäßigere Stenose keine Beschwerden verursacht.

Alle Fälle von chronischer hämorrhagischer Endometritis, 28 an der Zahl, verliefen nach der Vaporisation ohne jede Komplikation und allen geht es bis jetzt gut. Freilich müssen wir auch darauf aufmerksam machen, dass nur ein Dritttheil der Fälle schon über 1 Jahr seit der Operation beobachtet wurde.

Auch 12 Fälle von Vaporisation bei Blutungen in Folge Abortus verliefen glatt bis auf 2 Fälle, wo in der 2. Woche sich Symptome von Parametritis einstellten. Diese beiden Pat. gaben anamnestisch an, dass sie bei dem vorhergehenden Abortus Fieber und Schmerzen hatten. Die Möglichkeit einer Infektion während der Vaporisation ist gänzlich ausgeschlossen, im Gegentheil ist eine vollkommene Desinfektion mit diesem Mittel verbürgt. Wir können daher als Grund dieser Parametritis die vorangegangene Entzündung nach der früheren Geburt annehmen, wozu noch die stärkere reak-

---

[6] Sänger, Centralblatt für Gynäkologie 1894. No. 25. Zur Technik der uterinen Ätzung.

[7] Panecki, l. c. p. 21.

tive Entzündung nach der Vaporisation, welche bei puerperaler Gebärmutter leicht in die Ligamenta übergehen kann, beigetragen haben mag. In beiden Fällen trat eine baldige Resorption des Infiltrates im Parametrium ein, so dass die Heilung dadurch nur um ca. eine Woche verlängert wurde.

Bei Frauen, welche die Zeit des Klimakteriums noch nicht erreicht hatten, verzögerten sich die Menses um etwas, worauf aber eine ganz regelmäßige Menstruation eintrat.

Nebenbei möchte ich noch meine Beobachtung erwähnen, dass ich nach ausgeführter Vaporisation vollständiges Zurückgehen follikulärer Hypertrophien der Cervix bemerken konnte.

Die Vortheile dieser Art von Kauterisation sind hauptsächlich die kurze Dauer des Aktes, die leichte Ausführbarkeit in der Klinik, dann die tiefe Wirkung und in den oben angeführten Fällen eine fast momentane Stillung der Blutung. Die weitere Therapie nach der Vaporisation ist auch sehr einfach, da wir einen Jodoformtampon in der Scheide mehr als eine Woche liegen lassen, und nur, wenn er durchnässt ist, denselben im Laufe von 3—4 Tagen wechseln. Die Kranke bleibt bis zur gänzlichen Schorfablösung im Bett. Die Gebärmutterhöhle spülen wir nicht aus, sondern wir begnügen uns mit Irrigationen der Scheide, weil die Ausspülung der Gebärmutterhöhle sehr schmerzhaft wäre und den Schorf doch nicht früher entfernen würde. — Die Schattenseiten der Vaporisation sind, dass die Ätzung nicht, wie es wünschenswerth wäre, gleichmäßig ist, und dass die Behandlung längere Zeit als wie bei gewöhnlichem Curettement mit nachfolgender Einspritzung von Jodtinktur erfordert. Dass die Vaporisation vortheilhafter wäre als das Curettement, will ich nicht behaupten, wenn auch der Erfolg bei allen erwähnten Fällen von Endometritis chronica haemorrhagica bis jetzt sehr günstig war

Ich kann nicht unterlassen, an dieser Stelle meinem verehrten Lehrer, Herrn Prof. Pawlik, für seine gütige Unterstützung und Anleitung bei meinen Versuchen meinen besten Dank auszusprechen.

IV. Ein Fall von Platzen der Bauchwunde nach Laparotomie.

Von

Privatdocent Dr. **Oscar Beuttner** in Genf.

Durchgehen wir das Referat des internationalen Gynäkologenkongresses, in so weit dies die Frage nach der besten Methode der Schließung der Laparotomiewunde anbetrifft, so werden wir die Erfahrung machen, dass Einigung in allen Hauptpunkten nicht erzielt werden konnte.

Wenn die versammelten Gynäkologen wohl in der Gesammtzahl darin einig gingen, dass zum Zustandekommen einer leistungsfähigen

Laparotomienarbe die genaue Aneinanderlagerung und Vereinigung anatomisch-histologisch gleicher Theile eine — conditio sine qua non — sei, so konnte man sich doch des Weiteren nicht einigen, was die Nahtmethode einerseits und die Wahl des Nähmaterials andererseits anbetrifft.

Wir haben also hier offenbar in unserem Wissen und Können noch eine Lücke auszufüllen und müssen uns bestreben, dies um so prompter und mit größtem Fleiß zu thun, als dadurch die definitiven Operationserfolge wesentlich beeinflusst werden. Mir diese Thatsache vor Augen haltend, habe ich einerseits die Mittermaier'sche[1] Mittheilung mit Interesse gelesen, als auch mich durch die Jahreiss'sche[2] Publikation und die Verhandlungen des internationalen Gynäkologenkongresses in Genf bestimmen lassen, einen weiteren, selbst erlebten Fall der Öffentlichkeit zu übergeben.

Multipara, 35 Jahre alt, tritt am 16. Mai 1893 in die Universitätsfrauenklinik in Bern ein.

Bei der Aufnahme des Status konstatire ich im Abdominalraum einen großen Tumor, der durch eine tiefe Einbuchtung in zwei Partien zerfällt; der mehr rechts von der Mittellinie gelegene Tumor ist der ca. im 5. Monat schwangere Uterus, während der links gelegene Tumor als ein vom Uterus ausgegangenes Myom diagnosticirt wird.

Da einerseits das Myom derart im kleinen Becken eingekeilt war, dass die Entbindung per vias naturales absolut unmöglich schien, Pat. andererseits durch Kompressionserscheinungen derart herunterkam, dass ernstere Gefahren für das Leben drohten, so wurde am 3. Juni 1893 von P. Müller in Chloroformnarkose die Laparotomie ausgeführt.

Schnitt in der Linea alba. Muskulatur sehr atrophisch. Erweiterung der Wundöffnung mit dem Messer und der Knieschere.

Bei der alsbald vorgenommenen Untersuchung zeigte es sich, dass sich das Myom linkerseits sehr stark ins Lig. latum entwickelt hatte, so dass an eine Exstirpation nicht zu denken war. Sectio caesarea. Frucht 25 cm lang. Schluss der Uteruswunde mit Etagennaht und sero-seröser Naht (Katgut).

Entfernung des rechten Ovariums. Linkes Ovarium sitzt tief, ist lang gestreckt und von zahlreichen, venösen Gefäßen umgeben; es kann desshalb nicht resecirt werden. Linke Tube wird mit einem Katgutfaden fest unterbunden.

1) Fortlaufende Katgut-Peritonealnaht.
2) Katgutentspannungsnähte durch Haut, Fasie und Muskulatur.
3) Fortlaufende Katgut-Fascien-Muskelnaht.
4) Fortlaufende Katgut-Hautnaht.
5) Bismuth-Kollodialstreifenverband.

Nachbehandlung: Am 12. Juni 1893, also am 9. Tage nach der Operation, entfernte ich die Katgutentspannungsnähte; prima intentio; auf die Wunde brachte ich Jodoformgaze und applicirte quer über das Abdomen Heftpflasterstreifen zur weiteren Entspannung der Laparotomienarbe.

Pat. klagt über Husten.

Am Nachmittag werde ich von der dienstthuenden Schwester gerufen, da die Bauchwunde unter dem Einfluss der Hustenstöße geplatzt sei; bei meiner Ankunft konstatire ich, dass das Abdomen in der Ausdehnung von 8—10 cm offen steht; die Gedärme zeigen fibrinöse Auflagerungen und sind zahlreiche Adhäsionen (neue) mit dem parietalen Peritoneum eingegangen.

[1] Centralblatt für Gynäkologie 1896. No. 5. p. 136.
[2] Centralblatt für Gynäkologie 1896. No. 37. p. 944.

Die auf dem Abdomen liegenden Darmschlingen wurden mit physiologischer Kochsalzlösung abgewaschen und dann ins Abdomen zurückgebracht; hierauf verschloss ich die Wunde nach leichter Anfrischung der Ränder mit 10 Seidenknopfnähten, die sämmtliche Schichten, inklusive Peritoneum, mitfassten.

Reaktionslose Heilung.

Der Grund des Platzens der Laparotomiewunde ist wohl in der Anwendung von Katgut bei atrophischen Bauchdecken zu suchen; als dann noch Husten, also »Erhöhung des intraabdominalen Druckes« eintrat, kam es zum »Platzen«.

Ich halte dafür, dass Katgut nur zur Peritonealnaht Verwendung finden sollte.

Zur Fascien-Muskelnaht scheint es mir nicht »solid« genug; sicherlich ist es aber zur Hautnaht absolut ungeeignet; es reizt zu sehr, in Folge von Zerfall, die Stichkanäle, von wo eine Infektion der tieferen Gewebspartien nicht ausgeschlossen.

Entspannungsnähte sollten immer nur mit Seide (Nichtdrainirende Seide von Schäffer) oder Silberfaden ausgeführt werden.

Jedenfalls muss nicht nur das Nähmaterial, so wie die Art und Weise des Schließens des Abdomens einer weiteren Besprechung unterzogen werden, sondern man muss sein Augenmerk auch auf den zu applicirenden Verband und auf die Behandlung der Operationsnarbe längere Zeit nach der stattgehabten Operation richten.

Meinem ehemaligen Chef, Herrn Prof. P. Müller, spreche ich an dieser Stelle meinen besten Dank aus für die Überlassung des vorliegenden Falles Behufs Publikation.

V. Geschichtliche Bemerkungen zu Dr. Oehlschlaeger's Aufsatz in No. 19 dieses Blattes.

Von

Dr. **Ludwig Knapp**,

Assistent der deutschen geburtshilflichen Universitätsklinik in Prag.

In No. 19 d. Bl. lenkte Dr. Oehlschlaeger in einer kurzen Mittheilung neuerdings die Aufmerksamkeit auf ein Wiederbelebungsverfahren scheintodter Neugeborener, von welchem er zu erzählen weiß, dass dasselbe eigenthümliche Schicksale erlebt habe.

Dass dem so sei, will ich keineswegs bezweifeln, zumal ich Einiges — wovon Dr. Oehlschlaeger allerdings nichts erwähnt, — zur älteren Geschichte dieses Verfahrens mitzutheilen im Stande bin.

Das Verfahren, auf dessen Urheberrecht Oehlschlaeger zwar nicht ausdrücklich, aber doch in so fern Anspruch macht, als er von demselben als von »seiner Methode« spricht, besteht lediglich darin, das Athmungshindernis, welches bisweilen die Zunge bei scheintodten Neugeborenen abgiebt, dadurch zu beseitigen, dass er dieselbe (mit einer Kornzange) hervorzieht, und wenn es die Umstände erfordern, in die so der Luft zugänglich gewordenen Athemwege Luft einbläst.

Bezüglich dieses Verfahrens bemerkte ich bereits in meinem im Vorjahre in der Monatsschrift für Geburtshilfe und Gynäkologie (Bd. IV Hft. 4) erschienenen Sammelberichte »Über Asphyxia neonatorum und deren Behandlung« »keineswegs als neu, wenngleich empfehlenswerth müssen wir den Vorschlag Oehlschlaeger's, die Zunge zur Erleichterung des Lufteintrittes, sei es mit dem Finger, sei es mit Instrumenten hervorzuziehen, bezeichnen«.

Auf diesem Standpunkte stehe ich auch heute noch und will denselben im Folgenden in Kürze begründen.

Was zunächst das Vorziehen der Zunge allein betrifft, so ist zu bemerken, dass dasselbe bereits längst vor Oehlschlaeger's Empfehlung geübt wurde.

Schon Siebold machte in seinem Lehrbuche der Geburtshilfe für Hebammen (Würzburg 1838) auf die Umkehrung der Zunge bei Neugeborenen aufmerksam (»manchmal ist die Zunge nach innen umgekehrt, und hindert das Athmen«) und sagte: »sollte die nach innen umgekehrte Zunge das Athmen hindern, so muss sie die Hebamme durch den Finger in die richtige Lage bringen«.

Auch das Lehrbuch der Geburtskunde für Hebammen in den kgl. preuß. Staaten (1. Ausgabe aus d. Jahre 1840) enthielt einen diesbezüglichen Passus; in § 709 heißt es: »soll die Hebamme bei scheintodten Kindern unter anderen die vielleicht gegen den Gaumen angeklebte Zunge mit ihrem kleinen Finger von der Seite her lostrennen und die etwa umgekehrte Zunge in die richtige Lage bringen«. Hierzu schreibt allerdings Hauck in seinen Bemerkungen über dieses Lehrbuch (Berlin 1840): »kommt dies denn so häufig vor, und ist dies alsdann so leicht, dass es einer Hebamme anvertraut werden könne?«

Ohne Betreffs der Behandlung etwas zu erwähnen, bemerkt Stark in seinem Lehrbuche der Geburtshilfe zum Unterrichte für Hebammen (Jena 1837), dass »zuweilen die Zunge an den Gaumen geklebt, und so der Zugang der Luft versperrt sei«.

Übrigens hatte bereits Hoffmann (wie können Frauenzimmer frohe Mütter gesunder Kinder werden und selbst dabei gesund und schön bleiben? Frankfurt 1794) darauf aufmerksam gemacht, dass es zuweilen nöthig sei, die Zunge des Kindes behutsam niederzudrücken und das Mündlein desselben mit dem Finger offen zu halten, ein Rath, der sich meines Wissens bereits in Fatio's helvetisch-vernünftiger Wehemutter aus dem Jahre 1752 findet.

Von diesem Gesichtspunkte betrachtet, können also Oehlschlaeger's Beobachtung und Verfahren keineswegs als neu bezeichnet werden, zumal selbst die Kombination des Hervorziehens der Zunge mit dem Lufteinblasen, auf welche er ein Hauptgewicht zu legen scheint, längst bekannt ist.

Mursinna schreibt bereits 1792 in seiner Abhandlung von den Krankheiten der Schwangeren, Gebärenden, Wöchnerinnen und Säuglinge (Berlin 1792) bei Besprechung des Lufteinblasens:

»Man drückt die Lippen dem Kinde gleichsam in den weitgeöffneten Mund, indem man zugleich die Zunge niederdrückt, und bläst so viel Luft, als man mit einem Male ausathmen kann, stark in die Lunge des Kindes«, und Ebermayer in seinem Taschenbuch der Geburtshilfe (Leipzig 1807): »am besten wird es (das Lufteinblasen) verrichtet, wenn man erst die Zunge des Kindes mäßig hervorzieht, den Mund alsdann an seinen Mund bringt und ganz leicht hineinathmet«; außerdem empfiehlt Ebermayer noch »dann und wann gelinde an der Zunge zu ziehen«.

In meinem bereits genannten Sammelberichte bemerkte ich hierzu, dass ich es dahingestellt sein lassen müsse, ob Ebermayer in dieser Beziehung als Vorläufer Laborde's zu bezeichnen sei; unmittelbar vorher heißt es aber im Anschluss an die früher citirte Stelle Betreffs Oehlschlaeger's Methode: »dass damit Laborde's Methode nicht gemeint sei, geht daraus hervor, dass der genannte Autor nur von einer Erleichterung des Luftzutrittes in die Lungen ‚bei krampfhaften, aber wirkungslosen Athembewegungen', also bei bereits in Gang gesetzter Athmung, spricht.«

Bemerkt Oehlschlaeger also, dass sein Verfahren »wiederholt mit den von Laborde im Jahre 1896 (?) empfohlenen rhythmischen Zungentraktionen zusammengeworfen und verwechselt worden« sei, so ist dagegen zu bemerken, dass, wie ich im Vorausgehenden genügend dargethan zu haben glaube, die Priorität des bei den Zungentraktionen wirksamen Verfahrens Laborde gegenüber überhaupt nicht mehr in Betracht kommen konnte (übrigens hat Laborde nicht erst im Jahre 1896, sondern bereits 1892 sein Verfahren der rhythmischen Zungentraktionen bekannt gegeben)[1].

Leicht hätte ich die Zahl der angeführten Belege vermehren können, will mich aber mit den gegebenen begnügen und zum Schluss nur noch bemerken, dass bereits zu Ende des vorigen und zu Anfang unseres Jahrhunderts mehrere Geburtshelfer sich bemühten, durch Niederdrücken der Zunge noch während der Geburt dem Kind das Athmen zu ermöglichen.

Diesbezüglich schreibt Gehler in einer über den Erstickungstod der Frucht während der Geburt handelnden lateinischen Abhandlung, welche mir in einer Übersetzung von Kühne zu Gebote steht (Leipzig 1798), man habe dies nach Roederer auf folgende Weise zu bewerkstelligen: »dass man nämlich, wenn die Hand in die Scheide der Mutter gebracht worden, 2 Finger in des Kindes Mund stecke und damit nicht allein den daselbst befindlichen Schleim herausnehme, sondern auch zugleich die Zunge mit allem Fleiß niederdrücke, wodurch ganz leicht der Rachen, sowohl um die Luft leichter einzulassen, gereinigt, als die Erweiterung der Brust zu bewirken, gereizt werden könne.«

---

[1] Siehe die diesbezügliche Litteratur in meinem Aufsatse »Erfahrungen über Laborde's rhythmische Zungentraktionen etc.«. Centralblatt für Gynäkologie 1896. p. 729.

Ganz in derselben Absicht empfahl Henckel (Abhandlung von der Geburtshilfe zum besonderen Gebrauch der Hebammen, Berlin 1767) »während der Geburt, da das Kind zuerst mit den Füßen kommt, ehe man am Kopf arbeitet, die linke Hand unter der Brust nach Anleitung des heiligen Beins zum Gesicht des Kindes zu befördern; man soll (nun) 2 Finger in den Mund nach hinten hinein bringen, die Zunge niederdrücken, die Theile hinten reizen und den Schleim herausnehmen, dergestalt werde der innere Mund sowohl für den Durchgang der Luft gereinigt, als zum Athemholen angereizt.«

Hiermit glaube ich Oehlschlaeger's fraglos zweckmäßigem Verfahren durch Darlegung seiner geschichtlichen Grundlage die gebührende Anerkennung gezollt zu haben.

VI. Die Schwangerschaft bei der Transplantation der Eierstöcke.

Von

Dr. Woldemar Grigorieff.

Nachdem Gley, Thiroloix, Hédon, Dominicis durch eine ganze Reihe experimentaler Forschungen die Möglichkeit einer erfolgreichen Transplantation der Pankreasdrüse bewiesen haben, nachdem es bewiesen worden ist, dass die letztere, wenn sie sogar auf ein anderes Thier verpflanzt wird, nicht nur an der neuen Stelle anwächst, sondern auch weiter funktionirt, so kam der Gedanke eines Transplantationsversuches an Eierstöcken von selber auf, zumal da die Restitutionsfähigkeit ihnen in hohem Grade eigen ist. Auf Anlass von R. Chrobak bearbeitete Dr. Emil Knauer als Erster diese Frage im Jahre 1895. Zu diesem Zweck machte er vier Experimente mit Transplantation der Eierstöcke an Kaninchen. Aber die Ergebnisse dieser Experimente, die er im Centralblatt für Gynäkologie im Monat Mai 1896 mittheilte und die sich nur auf 3 Weibchen beschränkten, müssen wir in Bezug auf das Funktioniren der verpflanzten Eierstöcke ansehen als negativ ausgefallene, da er in keinem dieser 3 Fälle das Platzen der Graaf'schen Follikel mikroskopisch bewiesen hat. Darum schlug Prof. Slawiansky mir vor, die Experimente von Knauer bei einer großen Anzahl von Kaninchen zu wiederholen. Vom 20. Juni bis zum 13. Juli 1896 führte ich an 12 Kaninchen Bauchschnitte aus, und in jedem Falle wurden beide Eierstöcke gleichzeitig verpflanzt; nur an einem Weibchen wurde der rechte Eierstock während der Periode der Schwangerschaft und der linke 2 Monate nach Abschluss derselben transplantirt. Alle übrigen Weibchen waren intakt; darauf gab ich besonders Acht, da ich alle Bedingungen, die irgend wie ungünstig auf den Ausgang des Experiments einwirken konnten, beseitigen wollte. Als neue Verpflanzungsstelle dienten die verschiedenen Theile des

Ligamentum latum, in 1 Falle das Mesenterium des Männchens. Ein Experiment bestand darin, dass ich die Eierstöcke der Weibchen No. 5 und No. 6 bei der Transplantation gegenseitig tauschte, indem ich sie auf die Corona der Gebärmutter verpflanzte. Ich halte es hier für nothwendig, die Art meines Operirens, was den Akt der Transplantation selbst anbetrifft, ausführlich zu beschreiben, da sie für eine erfolgreiche Transplantation von wesentlicher Bedeutung ist. Von dem Vorsatz ausgehend, dass die Ernährung eines abgeschnittenen und verpflanzten Organs desto vollkommener sein wird, eine je größere Oberfläche desselben mit dem Nährmedium resp. mit den Geweben, auf die es übertragen ist, in Berührung kommt, und da ich andererseits den Eierstock frei, seiner normalen anatomischen Lage annähernd stellen wollte, d. h. ich wollte wo möglich ihn im Cavum peritonei so frei liegen lassen, wie seine Lage in der Natur sich darstellt; so operirte ich nach 2 Arten: in der ersten Gruppe bedeckte ich die Eierstöcke auf der zu verpflanzenden Stelle mit dem peritonealen Überzug von allen Seiten vollständig, in der anderen besäumte ich sie nur mit dem Bauchfellüberzug so weit, dass sie fixirt, doch einen Theil ihrer Oberfläche in den Bauchhöhlenraum frei prominirten. Hier aber erlaube ich mir die Bemerkung zu machen, dass in der Mehrzahl der Experimente diese letzte Art des Operirens alle meine Erwartungen übertraf. Die Eierstöcke, die nach dieser Art transplantirt wurden, erschienen bei der Autopsie von dem Bauchfelle, womit sie während der Operation bedeckt waren, vollkommen entblößt, und nur ein geringer Theil ihrer Peripherie saß stark im neuen Boden. Ihrem Anblick nach stellten sie genau das Bild eines normalen Organs dar und nur beim Messen konnte eine Verkleinerung derselben, und zwar eine sehr unbedeutende konstatirt werden, vor der Operation war die Größe der Eierstöcke vom Kaninchen No. 3 1,5 cm und bei der Autopsie 1,2 cm. Als die treffendste Bestätigung für den Vorzug der zweiten Art des Operirens erscheint die Thatsache, dass 4 Weibchen, bei denen ich die Eierstöcke nach dieser Art transplantirte, schwanger wurden. Ich sehe den Zweifel des Lesers wegen dieser letzten Thatsache voraus und errathe auch seine Ungeduld, zu erfahren, auf Grund welcher Beweise ich mich berechtigt fühle, die Schwangerschaft mit verpflanzten Eierstöcken in einen organischen Zusammenhang zu bringen, darum beeile ich mich, die Ergebnisse der Autopsie und der mikroskopischen Untersuchung darzustellen; ich schicke hier nur zuerst einige Worte über die Art der Operation und ihre Umgebung voraus. Die Operationen wurden unter streng aseptischen Kautelen ausgeführt. Die Instrumente, die Nadeln und die Seide wurden 40 Minuten lang in 2%iger Lösung Natri carbonici gekocht und darauf in sterilisirtes Wasser eingetaucht, um auf diese Weise das Einwirken irgend welcher chemischer Reize zu vermeiden. Das Fell am Bauche wurde abrasirt, das Operationsfeld wurde mit sterilisirter Gaze, vierfach zusammengelegt, umgeben und die Brust, die Seiten und die Beckengegend bedeckt. Nach

Abwaschung mit Karbolseife und nach Abspülen mit Sublimatlösung und Äther wurde die Bauchhöhle unter Äthernarkose geöffnet; der Schnitt wurde auf der Linea alba, 6 cm lang, 2 Finger breit von der Symphysis pubis gemacht. Sterilisirte Gaze wurde in die Bauchhöhle eingeführt, um die Gedärme zurückzuhalten, und die Gebärmutter sammt den Hörnern wurde herausgeführt. Durch einen Druck auf die Seitenbauchwand wurde darauf der Eierstock ans Tageslicht herausgedrückt; mit Hilfe einer einfachen Pincette, die unter seine Basis untergelegt wurde, schob man ihn vorsichtig hervor, unterhalb legte man die Pincette von Péan aufs Mesovarium an, und schnitt den Eierstock gerade am Hilus ovarii selbst, oder mit einem Stück Mesovarii dazu ab. Der Eierstock wurde darauf entweder aufs Ligamentum latum in die Nähe der Hörner der Gebärmutter, oder eine ansehnliche Entfernung weiter übertragen, wo er entweder in einer Tasche, die aus dem peritonealen Überzug durch 2—3 Nähte gebildet, fixirt wurde, oder er wurde an den Enden des mit ausgeschnittenen Mesovariumstückes am neuen Ort einfach festgenäht; darauf folgte das Besäumen des Eierstockes mit dem Gewebe Ligamenti lati. Mit dem Anlegen der Ligatur en masse aufs Mesovarium unter die Pincette von Péan und durch das Zusammennähen der Bauchwunde durch 5 einfache Nähte ist die Operation zu Ende. Ich lasse die Serie der Experimente an den Thieren bei Seite, die nach der ersten Art operirt wurden, da sie nicht den Zweck dieser Mittheilung bilden und die ich in einer besonderen Arbeit beschreiben werde; ich gehe zu den kurzen Protokollen der Autopsie über, und zum Schluss werde ich im Allgemeinen einige Worte über die Ergebnisse der mikroskopischen Untersuchung sowohl der transplantirten Eierstöcke, als auch der Theile des Bauchfells, die die normale anatomische Lage des Eierstockes ausmacht, berichten.

No. 1, ein schwarzes Weibchen mit weißen Flecken, wurde am 20. Juni 1896 operirt. Ihr Gewicht 1250 g. Verpflanzung des linken Eierstockes auf die obere Fläche des Ligamenti lati, 4—5 mm weit von der Mitte des linken Hornes und Verpflanzung des rechten Eierstockes zu dem gleichnamigen Horn in einer Entfernung von 3 cm vom Halse der Gebärmutter nach außen. Der erste Eierstock wurde nach der Art der unvollkommenen Bedeckung desselben mit dem Bauchfell verpflanzt, der andere wurde fest in einen durch das Peritoneum mit vier Nähten gebildeten Sack vollständig eingeschlossen. Die Eierstöcke, die während der Operation gemessen wurden, betrugen 1,3 cm der Länge nach; die Graafschen Eibläschen und die Corpora lutea vera waren deutlich an ihrer Oberfläche zu sehen. Nach 6 Monaten wurde das Thier getödtet am 20. December 1896. Das Gewicht betrug 1800 g. Nachdem der Bauch aufgeschnitten war konnten nirgends Verwachsungen konstatirt werden. Der Hals der Gebärmutter und die Hörner waren vergrößert, entsprechend dem letzten Termin der Schwangerschaft. Das linke Horn an dem abdominalen Ende ist stark erweitert und hat die Form eines eiförmigen, dunkelgrauen Körpers, dessen Durchmesser in der Länge beinahe 7 cm beträgt. Durch den Schnitt auf dieser Ausdehnung rollte der Fötus mit dem Fruchtsack bedeckt heraus; er war normal ausgebildet und war lebendig. Seine Länge betrug 10 cm. Darauf kam auch die Nachgeburt mit der Nabelschnur heraus. Die Größe der Nachgeburt $3 \times 3^1/_2$ cm und die Länge der Nabelschnur 3 cm. Neben dem linken Horn auf seinem mittleren Drittel befand sich

der Eierstock; er saß auf der oberen Fläche des Lig. lati. Er ragte frei in die Höhlung des Bauchfells hervor und war seinem äußeren Ansehen nach vollkommen gleich einem Eierstock während der Schwangerschaft. Seine Länge betrug 1,2 cm. An dem rechten Horn entdeckte man den zweiten, mit dem Bauchfell fest bedeckten, atrophirten Eierstock. Solch ein Zustand des letzteren wurde wahrscheinlich in der Zeit, als das Horn der Gebärmutter sich unter dem Einfluss der Schwangerschaft entwickelte und einen Druck auf ihn ausübte, erzeugt; da der Eierstock zu dem Horn herangezogen wurde, weil das Bauchfell ihn verhüllte, konnte er diesem Drucke nicht ausweichen, und da sein Gewebe zarter war als das des Hornes, so fand eine Atrophie statt. Makroskopisch waren die Tuben normal. Auf den Stellen der anatomischen Lage des Eierstockes wurden keine Überbleibsel, die an das ovariale Gewebe erinnern konnten, gefunden.

No. 2, ein schwarzes Kaninchen, welches 1500 g wog, wurde am 28. Juni und am 28. September im Jahre 1896 operirt. Bei der ersten Operation, als die Schwangerschaft, die schon 2 Wochen dauerte, konstatirt wurde, verpflanzte ich den linken Eierstock auf die obere Fläche der Lig. lati auf 1 cm von dem Halse der Gebärmutter nach außen und auf $^1/_2$ cm vom Horn; ich transplantirte in der oben beschriebenen Art, der unvollkommenen Bedeckung des Organs mit dem Bauchfell; während der zweiten Operation, die 2 Monate nach der Niederkunft stattfand, wurde der rechte Eierstock verpflanzt, dabei wurde er in den peritonealen Überzug neben dem rechten Horn fest eingehüllt. Am 10. Januar, im Jahre 1897 wurde das Thier getödtet. Sein Gewicht betrug 2600 g. Im Bauche zeigten sich keine Verwachsungen. Die Hörner und die Gebärmutter waren hypertrophirt; das linke Horn stellt 2 ringförmige Verdickungen dar, und nach dem Durchschnitt derselben konnte man ein Keim-Ei, welches im Diameter beinahe 1 cm betrug, konstatiren. Die Tuben normal und durchgängig gangbar. In der Richtung nach außen vom Uterushalse und nicht weit von dem linken Horn sah man den verpflanzten Eierstock und auf der Oberfläche des letzteren schimmerten die Graafschen Follikel durch. Sein größter Theil saß frei an der neuen Stelle, und nur eine Fläche war fest mit dem Gewebe des Lig. lati verwachsen. Seine Länge übertrifft um etwa 1 cm. Am rechten Horn, in der Nähe seiner äußeren Spitze schimmerte durch das Bauchfell ein weißlicher Körper von der Größe einer großen Erbse durch, in welchem man das Ovarialgewebe an den charakteristischen durchsichtigen Eibläschen auf der Oberfläche erkennen konnte.

No. 3, ein weißes Weibchen, wurde am 8. Juli im Jahre 1896 operirt. Ihr Gewicht betrug 1450 g. Der linke Eierstock wurde in die Excavatio vesico-uterina verpflanzt, wo er durch eine Naht befestigt wurde, die ich durch das Ende eines daran gebliebenen Mesovariumstückes legte, und besäumte ihn mit dem Bauchfell in der Weise, dass man seine ganze obere Hälfte in das vordere Douglascavum frei hervorragen sah. Der rechte Eierstock wurde zum äußeren Drittel des gleichseitigen Hornes, mit dem Bauchfell von allen Seiten bedeckt, verpflanzt. Der Eierstock war 1 cm lang. 6 Monate darauf, am 8. Januar 1897, wurde das Thier getödtet. Das Gewicht betrug 1720 g. In der Bauchhöhle fand ich keine Entzündungsstränge. Das Bauchfell hatte überall einen normalen Glanz und eine normale Farbe. Als die Gedärme zurückgerückt wurden, rollte aus der Beckenhöhlung von der linken Seite eine eiförmige Bildung heraus; der Durchmesser dieser Bildung betrug in der Länge $2^1/_2$ cm. Auf der anderen Seite merkte man eine Bildung und von gleicher Größe wie die erste. Die anatomische Lage beider war der mittlere Theil des betreffenden Hornes. Als ich diese Bildungen der Länge nach öffnete, floss aus der Schnittöffnung zuerst eine wässrige Flüssigkeit und darauf kam die Frucht, mit deutlich ausgedrückten Gliedern und Rumpf, dem Alter nach war es ein Embryo von beinahe 2 Wochen. Die Hörner und der Gebärmutterhals waren vergrößert. Die Tuben waren normal und vollkommen für die Sonde durchgängig. An den Stellen, wo die Eierstöcke früher ihre natürliche Lage einnahmen, waren keine Überbleibsel des ovarialen Gewebes zu sehen. Dennoch wurden diese Stellen herausgeschnitten, um sie der mikroskopischen Untersuchung zu unterwerfen. Im Spatio Douglasii an der Übergangsfalte

des Bauchfells saß ein Eierstock, der vollkommen einem Eierstock zur Zeit der Schwangerschaft glich. An seiner Oberfläche traten deutlich 2 feste gelbe Körper hervor. Die Länge des Eierstockes betrug 1 cm. Neben dem rechten Horn war der zweite Eierstock sichtbar, der durch das Bauchfell, das ihn umhüllte, durchschimmerte.

No. 4, ein weißes Weibchen mit dunkeln Ohren, wurde am 10. Juni 1896 demselben Experiment unterworfen. Sein Gewicht war 1220 g. Beide Eierstöcke, mit einem Stück des Mesovariums herausgeschnitten, wurden auf das Lig. latum neben den betreffenden Hörnern verpflanzt. Durch 2 Nähte befestigte ich das am Eierstock anhaftende Mesovariumstück ans breite Band und umgab es mit dem Bauchfellüberzuge des letzteren in der Weise, dass ich eine Tasche bildete, die auch zugleich die untere Hälfte des Eierstockes in sich barg, die größere Hälfte aber frei in den Bauchhöhlenraum prominirte. Am 29. Januar 1897 wurde die Autopsie unter Äthernarkose vorgenommen, und darauf wurde das Thier getödtet. Keine Verwachsuugen waren zu sehen, außer einem feinen kurzen Strang zwischen den Schleifen des Dünndarmes und der Basis des linken verpflanzten Eierstockes. Die Hörner und der Hals der Gebärmutter waren ansehnlich hypertrophirt. Außerdem konnte man an dem rechten Horn eine Verdickung wahrnehmen; als ich die letztere vorsichtig öffnete, fand ich einen Embryo, etwas größer als $1/2$ cm. Nicht weit von dieser Verdickung, an dem Lig. latum saß ein Eierstock von 1 cm in der Länge, und war derselbe mit dem Bauchfelle nicht bedeckt. Neben dem linken Horn an seinem inneren Drittel saß der andere Eierstock, der auch mit dem Bauchfell nicht bedeckt war; seine Länge betrug nicht mehr als 8 mm. In allen oben beschriebenen Fällen wurden die Eierstöke und die ganze Geschlechtssphäre mit den Embryonen zusammen herausgeschnitten und in Flüssigkeiten eingetaucht, die ersten in die Lösungen von Flemming und Müller, und die letzten nur in die Flüssigkeit von Müller. Zum Schluss muss ich noch bemerken, dass die Autopsie der Thiere No. 1 und No. 3 in Zeugengegenwart von Prof. Petroff und Dr. Kiparsky stattgefunden hat.

Ich gehe jetzt zu den Ergebnissen der mikroskopischen Untersuchung der verpflanzten Eierstöcke über, werde jedoch diese Frage nur im Allgemeinen berühren, nur in so fern, als es nothwendig ist, um die Ergebnisse der Autopsie zu ergänzen; ausführlicher werde ich diese Frage in einer besonderen Arbeit behandeln. Auf Schnittpräparaten, die durch die ganze Dicke des Eierstockes gehen, sehen wir die reiche Entwicklung der großen Gefäße, mit Formelementen gefüllt. An der Anwachsungsstelle stellen die Blutgefäße auf eine auffallende Weise uns das Bild eines normalen Hilus ovarii durch ihre Größe, ihre Anzahl und ihre Richtung dar. Wenn wir die Präparate weiter betrachten, finden wir das Keimepithel, das seine echt cylindrische Form beibehalten hat. Stellenweise aber ist kein Epithel zu sehen, was wahrscheinlich von der Beschädigung der Präparate bei der Bearbeitung abhängt. In dem Wesen des Eierstockes können wir leicht 2 Zonen unterscheiden: die parenchymatöse Zone und die Zone der Gefäße. Diese letzte Zone muss man für eine neue Bildung halten, welche aus dem anliegenden Gewebe, in Folge Hereinwachsens der Gefäße, sich entwickelt hat, vielleicht nicht ohne Mithilfe der früheren regenerirten Gefäße. Die Mehrzahl der Schnitte ist mit wahren Corpora lutea vera versehen, deren Struktur ganz dieselbe ist, wie sie allgemein beschrieben wird. In der Rindenschicht finden wir die Eibläschen in den verschiedenen Stadien ihrer Entwicklung, von den primordialen an bis zu voll-

kommen reifen Graaf'schen Bläschen. Unter ihnen beobachtet man verschiedene Zustände der Atresie, von den allereinfachsten, indem wir in der Höhle des früheren Follikels nur Stücke unförmlicher homogener Masse finden, bis zu den allerkomplicirtesten, wo die atrophirten Zellen der Membranae granulosae durch wuchernde Zellen der Granulationsschicht der Follikelwand ersetzt werden. Dennoch kann man nicht sagen, dass diese Erscheinungen an den eben beschriebenen Eierstöcken öfters beobachtet werden als an den Eierstöcken der normalen Thiere. Meine Experimente haben also bewiesen, dass die Transplantation der Eierstöcke nicht die Vernichtung ihrer Funktion nach sich zieht, wenigstens nicht in einem Zeitraum von vielen Monaten, und dass diese Funktion, wie es die Thatsache der Schwangerschaft beweist, ihrem biologischen Wesen nach auch ihren normalen Charakter beibehält. Die Geschlechtstheile wurden an den Stellen, wo die Eierstöcke ihre frühere normale Lage einnahmen, der mikroskopischen Untersuchung unterworfen, wobei die absolute Abwesenheit eines Gewebes, welches an das des Ovariums erinnern konnte, konstatirt wurde.

Auf Grund alles Gesagten kann ich folgende Schlüsse ziehen:

1) Die Technik der Operation und strenges aseptisches Verfahren haben eine wesentliche Bedeutung in der Reihe der günstigen Bedingungen des Experiments.

2) Der transplantirte Eierstock wächst unbedingt an der neuen Stelle an, zur Transplantationsstelle können verschiedene Theile des Bauchfells der Geschlechtsorgane gewählt werden.

3) In den verpflanzten Eierstöcken finden alle Entwicklungsprocesse der Follikel statt und unterscheiden sich in gar nichts von den Bedingungen des normalen Lebens.

4) Die einzelnen Follikel können ihre volle Entwicklung erreichen, können bersten und bei gewissen Bedingungen auch ein Ei herauswerfen und die Processe der Entwicklung der gelben Körper durchmachen.

5) Nach Transplantation der Eierstöcke kann Schwangerschaft eintreten, wobei eine volle Reife der Frucht zu Stande kommen kann.

VII. Zu W. A. Freund's Referat über „Hegar-Kaltenbach's Operative Gynäkologie“.

Von

Ludwig Mandl.

In No. 19 dieses Blattes macht W. A. Freund anlässlich der Besprechung von Hegar's »Operative Gynäkologie« folgende Bemerkung: »Wenn der Verfasser (Hegar) auf p. 3 behauptet, dass (trotzdem Eingriffe zum Zweck der Untersuchung und selbst Therapie während der Periode nicht die Gefahren bringen, welche man früher annahm)

an der alten Regel festzuhalten sei, in der Zeit kurz vor und während der Menstruation ohne dringenden Grund sich jeden bedeutenden Eingriffes zu enthalten — was muss er bei der Lektüre der jüngsten Mandl'schen Publikation gedacht haben«. Und in einer Fußnote meint Freund, dass es auf das dringendste zu fordern gewesen wäre, dass die Indikationen zu dem operativen Vorgehen in den vier in meiner Arbeit »Beitrag zur Frage des Verhaltens der Uterusmucosa während der Menstruation. Archiv für Gynäkologie 1896. Bd. LII« auf p. 566 skizzirten Fällen genauer angegeben worden wären.

Darauf habe ich Folgendes zu erwiedern: Ich habe über das Verhalten der Uterusmucosa während der Menstruation geschrieben, und es schien mir nicht erforderlich, in einer histologischen Arbeit über die Indikationen, welche für die Ausführung der Operationen, durch welche die betreffenden Präparate gewonnen worden waren, zu berichten. Ich bin aber selbstverständlich gern bereit, dem von W. A. Freund geäußerten Wunsche nachzukommen und Herr Prof. Schauta, dem ich das Material verdanke, hat mir die bezüglichen Protokolle zu diesem Zweck zur Verfügung gestellt und mich zur Veröffentlichung der folgenden Daten ermächtigt.

1. Fall: Vor 2 Jahren wurde wegen profuser Menstruationen von einem Wiener Gynäkologen eine Auskratzung gemacht. Die Menses waren jedoch, ohne ihren Typus verloren zu haben, auch weiterhin sehr profus. Die Kranke, welche über sehr starke Schmerzen in beiden Unterbauchseiten klagte, war durch diese und die Blutungen sehr heruntergekommen und arbeitsunfähig geworden. Alle in Anwendung gebrachten konservativen Behandlungsmethoden hatten nicht den erhofften Erfolg und die Pat. verlangte dringend, endlich von ihren Leiden befreit zu werden. Durch die vorgenommene Untersuchung wurde konstatirt, dass beide Ovarien vergrößert und geschwellt waren und es wurden die Veränderungen an den Ovarien als die Quelle der Beschwerden angenommen und deren Entfernung angerathen.

2. Fall: Die Kranke, Köchin, stand wiederholt wegen heftiger Schmerzen im Unterleib in Spitalspflege und in ambulatorischer Behandlung. Trotz der verschiedensten in Anwendung gebrachten Behandlungsweisen ließen die Schmerzen nicht nur nicht nach, verschlimmerten sich vielmehr, so dass die Kranke keine Arbeit mehr verrichten konnte. Status gynäkolog.: Der etwas retrovertirte und retroflektirte Uterus ist aufrichtbar, nicht fest fixirt. Adnexe beiderseits geschwellt, das rechte Ovarium liegt im Douglas hinter dem Uterus, ist auf Druck empfindlich; die linken Adnexe sind adhärent. Bei dem Umstande, dass die erwähnten Beschwerden jeder konservativen Therapie trotzten, und die Kranke arbeits- und erwerbsunfähig machten, wurde die Exstirpation der Adnexe empfohlen.

3. Fall: Die Kranke leidet seit Jahren an häufig recidivirenden, wiederholt mit Fieber einhergehenden Unterleibsentzündungen. Der

Uterus ist an die Symphyse gedrängt und fixirt. Nach hinten und zu beiden Seiten die in derbe Tumoren umgewandelten Adnexe, die den Douglas und die beiden Beckenbuchten erfüllen und mit der Umgebung fest verwachsen sind. Die exstirpirten Tuben waren verdickt, gegen das Abdominalende verklebt und erweitert; sie enthielten Eiter und bildeten sammt den sie umgebenden Schwielen und Schwarten faustgroße Tumoren.

Im 4. Falle endlich war die Indikation gegeben durch vielfache, seit Jahren bestehende, äußerst heftige Beschwerden, welche hartnäckig jeder konservativen Behandlung getrotzt und die 42jährige Frau sehr heruntergebracht hatten. Die Untersuchung ergab einen durch chronische Entzündung vergrößerten Uterus, der von zahlreichen Myomknötchen, besonders in der vorderen Wand, durchsetzt war.

So viel über die Indikationen. Was aber den Umstand betrifft, dass die Operationen gerade während der Menstruation ausgeführt wurden, so habe ich zu bemerken, dass es in der Klinik Schauta als Regel gilt, während der Menstruation nicht zu operiren und eine schon festgesetzte Operation wird — wenn sonst möglich — verschoben, wenn inzwischen die Menstruation eingetreten ist. In den hier in Betracht kommenden Fällen hat aber Herr Prof. Schauta von diesem Usus Umgang genommen, um mir zu den von mir beabsichtigten Untersuchungen geeignetes Material zu verschaffen. Es lässt sich dies zweifellos viel leichter rechtfertigen, als die Vornahme irgend welcher intra-uteriner Manipulationen zur Zeit der Menstruation, sei es nun die Einbringung von Medikamenten, Sonden etc. oder die Abrasio mucosae. Letztere zu Untersuchungszwecken vorzunehmen, würde ich entschieden Anstand nehmen, obwohl sie von anderer Seite — angeblich ohne Schaden für die Kranken — wiederholt ausgeführt wurde. Mit der Exstirpation des Uterus aber wird das menstruirende Organ in toto aus dem Organismus ausgeschaltet, und dies geschah, wie ich ja in meiner Publikation (p. 577) ausdrücklich erwähnt hatte, in allen den oben angeführten Fällen ohne irgend welche Beeinträchtigung des Erfolges.

---

1) **A. Neisser** (Breslau). Stereoskopischer medicinischer Atlas. III. Lieferung, Chirurgie I. Folge, XVI. Lieferung, Gynäkologie III. Folge.

Cassel, **Th. G. Fisher & Co.,** 1897.

Unter den vorzüglichen, aus der Breslauer Frauenklinik stammenden stereoskopischen Photogrammen sind aus der III. Lieferung besonders die spitzen Kondylome der Vulva, ein durch einen Mayerschen Ring hindurchgewachsener Cervixpolyp und ein Dermoid des Ovariums, aus der I. Folge der Chirurgie eine von Viertel aufgenommene Hypospadie III. Grades als hervorragend plastisch und anschaulich wirkend hervorzuheben.

Schröder (Bonn).

2) **P. Poppert** (Gießen). Über Eiterung durch keimfreies Katgut.

(Deutsche med. Wochenschrift 1896. No. 48.)

Misserfolge, welche vor einiger Zeit in der Gießener chirurgischen Klinik bei Verwendung von Katgut beobachtet wurden, veranlassten P., den Ursachen derselben nachzuforschen. Seine Untersuchungen haben zu überraschenden Ergebnissen geführt. Die Behauptung, dass die von vielen Seiten beobachtete Katguteiterung auf die Unzulänglichkeit der gebräuchlichen Desinfektionsmethoden, insbesondere auch derjenigen mit Sublimat und Alkohol zurückzuführen sei, erwies sich als irrthümlich. Dagegen konnte P. feststellen, dass das Katgut zuweilen, trotz vollkommener Keimfreiheit, Eiterung zu erregen vermag. Diese Eiterung ist durch chemische, dem Katgut anhaftende Stoffe bedingt; sie zeigt dementsprechend stets einen gutartigen Charakter im Gegensatz zu den bakteriellen Eiterungsprocessen, die durch die Neigung zur Ausbreitung gekennzeichnet sind.

Demnach wäre das Katgut für die Entstehung schwerer, phlegmonöser Entzündungen nicht mehr verantwortlich zu machen; letztere müssten vielmehr stets als zufällige bakterielle Wundkomplikationen aufgefasst werden.

Um welchen chemischen Körper es sich bei der Katguteiterung handelt, vermag P. nicht anzugeben. Er neigt zu der Annahme, dass derselbe bei der Herstellung des Rohkatguts und zwar in Folge von Fäulnisprocessen gebildet wird. **Graefe** (Halle a/S.).

---

3) **R. Schaeffer** (Berlin). Zur Frage der Katgutsterilisation.

(Berliner klin. Wochenschrift 1897. No. 2.)

4) **E. Saul** (Berlin). Zur Katgutfrage.

(Ibid. No. 5.)

Im vor. Jahrg. dieses Blattes ist eine größere Arbeit S.'s referirt worden, in welcher Letzterer eine neue Methode der Katgutsterilisation (85 Alcohol absol., 15 Aq. destill., 0,5 Sublimat) angiebt. Seine Ausführungen haben verschiedene Entgegnungen (Saul, Hofmeister, Kossmann) hervorgerufen, gegen welche sich jetzt wieder S. wendet. Auf die interessanten Einzelheiten hier einzugehen, würde zu weit führen. Es sei nur erwähnt, dass S. dem Saul'schen Verfahren (Alkohol 85 g, H_2O 10 g und Karbolsäure 5 g) auf Grund von ihm angestellter Versuche die Fähigkeit abspricht selbst nach 25minutlichem Kochen Milzbrandsporen abzutödten, während dies mittels der S.'schen Lösung in 5 Minuten gelang.

Die Leistungsfähigkeit der Hofmeister'schen Methode wird anerkannt, aber als Mangel bezeichnet, dass sie keine Schnelldesinfektion ermögliche und noch anderweitige, allerdings kleine Unbequemlichkeit in sich schließe. Gegen Kossmann erhebt S. den Vorwurf, dass die Methode, mittels deren er den Nachweis der Sterilität des

nach einem von Jenem befolgten Verfahren hergestellten Katguts zu erbringen gesucht hat, unzulänglich sei.

Das nach den Angaben S.'s präparirte Katgut hatte sich verschiedenen Gynäkologen, so auch dem Ref. in so fern scheinbar nicht bewährt, als es außerordentlich leicht riss. Es hat sich herausgestellt, dass dieser Mangel auf einen Fehler der Präparation zurückzuführen ist. Es war anstatt absolutem verdünnter Alkohol verwandt worden. S. giebt an, dass bei Verwendung des 90%igen (officinellen) Alkohols 94 Theile des letzteren und 6 Theile Aq. destill. genommen werden müssen. Ref. kann bestätigen, dass mittels dieser Lösung präparirtes Katgut an Haltbarkeit nichts zu wünschen übrig lässt.

In einem Nachtrag theilt S. mit, dass das von Große empfohlene Juniperusölverfahren sich bei Kontrollversuchen als nicht zuverlässig ergeben hat.

Saul wendet sich in einer kurzen Entgegnung abermals gegen die S.'schen Ausführungen und vertheidigt sein Verfahren.

Graefe (Halle a/S.).

---

5) **Kisch.** Balneotherapeutisches Lexikon für praktische Ärzte.

Wien, **F. Deuticke**, 1897.

Der Verf. ist ein jedem Arzt bekannter altberühmter Badearzt in Marienbad, der wie Wenige berufen ist, gerade diesen Theil der modernen Medicin den Ärzten vorzuführen. Dass ein solches Werk, in dem mit großer Gewissenhaftigkeit kurz, doch erschöpfend, in anregender Schilderung alle Badeorte den Ärzten geschildert werden, einem sehr dringenden Bedürfnis entspricht, ist über allen Zweifel erhaben. Wo wird denn dem Studenten heut zu Tage Dergleichen gelehrt? Der junge und alte Arzt ist sicher gezwungen, sich in einem Buch Rath zu holen. Und da wird gerade das vorliegende alphabetisch geordnete Buch am besten dem Zweck entsprechen.

Die wissenschaftlich vortrefflich verfasste allgemeine Balneotherapie, in der alle Affektionen, die der Badebehandlung zugänglich sind, erörtert werden, bildet den besten Theil des Werkes. Hier findet der Arzt die Anwendungsweise, die Indikation, Kontraindikation etc. bei jeder Art von Bädern und Wässern in erschöpfender, sehr anregender Weise beschrieben.

Die in der 2. Auflage gewählte lexikalische Form wird gewiss den Gebrauch des Buches sehr erleichtern. **Fritsch** (Bonn).

---

6) **O. v. Franqué.** Cervix und unteres Uterinsegment.

Stuttgart, **F. Enke**, 1897.

Die in neuerer Zeit durch den Widerstreit der Ansichten der Forscher wieder im Vordergrund allgemeinen Interesses stehende Frage, ob man berechtigt sei, von einem unteren Uterinsegment im Sinne Schroeder's zu sprechen, hat Verf. einer erneuten Prüfung unterzogen. Der Umfang und die Vorzüglichkeit des zur Verfügung

stehenden Materials, die streng wissenschaftlichen Untersuchungsmethoden, so wie die Berücksichtigung aller in Betracht kommenden Faktoren sichern der Arbeit einen hervorragenden Platz in der Fachlitteratur; ja wir glauben, dass das Werk geeignet ist, die behandelten Streitfragen zu einem definitiven Abschluss zu bringen.

Zur Untersuchung kamen 34 Uteri; davon entstammen 10 dem II.—VI. Monat der Schwangerschaft, 1 der 1. und 5 der 3. Geburtsperiode (davon 1 nach Abort mens. III), 9 den ersten 24 Stunden nach der Geburt, 4 dem Anfang, 3 dem Ende der 1. Woche des Puerperiums; 2 Uteri von ektopischen Schwangerschaften des II. bis IV. Monats wurden zum Vergleich herangezogen.

Eine genaue objektive Beschreibung aller Präparate geht der Arbeit voran. Auf Grund der exakt durchgeführten makro- wie mikroskopischen Untersuchungsmethoden kann Verf. dann als bewiesene Thatsache zunächst den Satz aufstellen: »Wir sind zu jeder Zeit berechtigt, am Uters von einem Ostium internum zu sprechen; dasselbe liegt da, wo die typische Schleimhaut und zugleich das typische Wandungsparenchym der Cervix aufhört und die typische Mucosa corporis uteri in der Schwangerschaft in Decidua verwandelt und zugleich mit ihr die typische Muskulatur des Corpus uteri beginnt«. Die Verhältnisse des äußeren und inneren Kontours dagegen sind nicht immer verwerthbar, da sie variabel sind und artificiell beeinflusst sein können.

Aus dieser in jedem Falle sicheren Festlegung des Orificium internum ergiebt sich weiter durch vergleichende Messungen, dass die Länge der Cervix in jedem Stadium der Schwangerschaft und der Geburt eine fast konstante ist, dass daher nicht von einer Entwicklung der Cervix die Rede sein kann.

Die feste Anheftung des Peritoneums befindet sich am nichtschwangeren Organ vorn stets oberhalb des Orificium internum; im Verlauf der Gravidität erhebt sie sich — innerhalb weit gezogener individueller Grenzen — immer höher über dasselbe. Diese Erhöhung ist bedingt in den ersten Monaten der Schwangerschaft durch ein selbständiges, aktives Wachsthum des Theiles der Uteruswand, welcher von dieser Linie bis zum Orificium internum reicht; in den späteren Monaten kommt dann die Dehnung durch die wachsende Fruchtblase hinzu. Während der Geburt kann diese Dehnung je nach Wehenthätigkeit und mechanischen Bedingungen eine größere werden. Nach der Geburt kontrahirt sich dieser Theil nicht aktiv, sondern nur so weit seine Elasticität erhalten geblieben ist.

Das Verhalten der Blase gegenüber dem Uterus ist so variabel, dass man niemals daraus auf die an letzterem stattfindenden Veränderungen Schlüsse ziehen kann.

Die Berechtigung, von einem »unteren Uterinsegment« als besonderem Abschnitt des schwangeren und kreißenden Uterus zu sprechen, ergiebt sich aus dem steten Nachweis einer verdünnten Partie des Uteruskörpers, welche oberhalb des sicher bestimmten

Orificium internum liegt und nach oben begrenzt wird von der festen Peritonealanheftung. Namentlich an frisch puerperalen Organen lässt sich außer dem Dickenunterschied der Wandung in allen Fällen eine ganz bestimmte Beziehung der oberen Grenze dieses Abschnittes zu der festen Anheftung des Peritoneums erkennen. Die räumliche Ausdehnung des unteren Uterinsegments und die stärkere oder geringere Ausbildung eines vorspringenden Muskelwulstes, des Kontraktionsringes, ist abhängig von der Geburtsarbeit.

Was die Schleimhaut dieser Theile anbetrifft, so findet sich im unteren Uterinsegment stets Decidua resp. Corpusschleimhaut, niemals Cervixmucosa. Die Cervix enthält so gut wie immer hyperplastische, sonst nicht veränderte Schleimhaut.

Corpus und Cervix lassen sich aber nicht nur nach der Mucosa abgrenzen, sondern es besteht auch ein typischer Unterschied zwischen Cervix- und Corpus wandung. Die Grenzen dieser beiden Gewebsarten finden sich immer in derselben Höhe wie die Grenzen der Schleimhäute.

Die Arbeit, aus der an dieser Stelle natürlich nur die wesentlichsten Ergebnisse hervorgehoben werden können, birgt eine Fülle wissenschaftlich interessanter Beobachtungen. Die einzelnen Fragen werden nach den verschiedensten Richtungen hin in objektiv einwandfreier Weise beleuchtet und dabei die einschlägige Litteratur zum größten Theil berührt. Ein vollständiges Litteraturverzeichnis, so wie eine Tabelle sämmtlicher in der Litteratur niedergelegten Beschreibungen gravider, kreisender und puerperaler Uteri ist im Anhang gegeben.

Wir glauben sicher, dass die gründliche und erschöpfende Behandlung des Themas bei allen Fachkollegen das größte Interesse wachrufen wird, und dass das Werk, welches weit über den Rahmen einer Studie hinausgeht, von grundlegender Bedeutung für die wissenschaftliche Entscheidung der Cervixfrage sein wird.

Dietrich (Bonn).

---

7) **v. Herff.** Beiträge zur Lehre von der Placenta und von den mütterlichen Eihüllen.

(Zeitschrift für Geburtshilfe und Gynäkologie Bd. XXXV. Hft. 2 u. 3.)

Die Arbeit zerfällt in 2 Abschnitte. In dem 1. Theil behandelt der Verf. die Wachsthumsrichtung der Placenta und zwar speciell die der Placenta circumvallata, in dem 2. Theil die Lehre von der Placenta praevia.

Wie das Wachsthum der Placenta nach erfolgter Anlage der Chorionplatte fortschreitet, ist noch nicht entschieden, da es ungewöhnliche Schwierigkeiten verursacht, hierüber sichere Untersuchungen anzustellen. Jedenfalls aber soll man zukünftig auf dem bisher verfolgten, mühsamen, synthetischen Wege bleiben und nicht, wie Keilmann es jüngst versucht hat, auf Grund naturwissenschaftlicher Spekulationen durchaus unbewiesene Hypothesen aufstellen,

deren Haltlosigkeit v. H. in genügender Weise darlegt. Keilmann hat durch seine Ausführungen nicht einmal die Möglichkeit, geschweige denn die Wahrscheinlichkeit dafür beizubringen vermocht, dass die Reflexaplacenta ein normales Entwicklungsstadium der bleibenden Placenta darstellt.

Für die Annahme, dass sich die Placentaranlage durch Auswachsen der Zotten in die Vera hinein vergrößert, ist jene Anomalie des Mutterkuchens von besonderer Wichtigkeit, die man Placenta circumvallata nennt. Derartige Placenten sind sehr selten. v. H. ist in der Lage, ein vorzüglich erhaltenes Präparat dieser Art beschreiben zu können.

Es handelte sich um ein Drillingsei aus der 12.—13. Woche, wobei 2 von einander getrennte Placenten vorhanden waren. Zu dem einen Mutterkuchen gehörten eineiige Zwillinge, beide Placenten waren durch die Ausbildung einer Placenta circumvallata ausgezeichnet. v. H. beschreibt die Placenten genau in ihren Größen- und Formverhältnissen. Zu der mikroskopischen Untersuchung wurde die zu dem einfachen Fötus gehörige Placenta verwendet, die eine ausgesprochene Form einer sogenannten schüsselförmigen Placenta darstellte. Die genaueren Details der sehr klar und ausführlich mitgetheilten mikroskopischen Untersuchung müssen im Original nachgelesen werden.

Man kann dem Verf. nur beistimmen, wenn er auf Grund seiner Untersuchungen meint, dass sich die Pars circumvallata nur durch Auswachsen der Zotten jenseits des Schlussringes in die Vera hinein gebildet haben könnte und wenn er andererseits diese Wachsthumsrichtung der Zotten in das Gewebe der Vera hinein auch bei dem nicht pathologisch veränderten Mutterkuchen für den allein normalen Modus ansieht.

Was die Lehre von der Placenta praevia betrifft, so herrscht keineswegs darüber Klarheit, wie sich die Verhältnisse bei einer Einnistung des Eies in der Nähe des inneren Muttermundes gestalten. Eine Anzahl von Autoren sucht diese tiefe Ansiedlung des Eies überhaupt in Frage zu stellen, ohne jedoch ihre Ansicht mit stichhaltigen Gründen unterstützen zu können.

Nach dem Verf. spielt die Endometritis bei der Praeviabildung eine bedeutende Rolle und zwar hauptsächlich aus dem Grunde, weil die Mucosa uteri in Folge ihrer anormal starken prämenstruellen Anschwellung eine ungewöhnliche Verengerung des inneren Muttermundes herbeiführt und dadurch günstigere Bedingungen für das Haftenbleiben des Eies am Os internum zu Stande kommen lässt.

v. H. geht eingehend auf die Lehre vom unteren Uterinsegment ein und beweist, dass das untere Uterinsegment durchaus nicht die Einnistung eines befruchteten Eies am inneren Muttermund ausschließt.

Eine offene Frage ist die, wie die Ansiedlung des befruchteten Eies auf der Uterusschleimhaut zu Stande kommt, wie ferner die

Bildung der Reflexe vor sich geht. Die Lehre von der einfachen Anlagerung des Eies an die Uterusschleimhaut und von der Umwucherung durch Reflexa ist eine Hypothese, die nicht einmal viel Wahrscheinlichkeit für sich hat. Es sprechen von den in der Litteratur beschriebenen Eiern aus der allerersten Zeit viele gegen diese Auffassung. Mit viel größerer Berechtigung kann man annehmen, dass sich das menschliche Ei in die Schleimhaut selbst einnistet, wie es Spec für das Kaninchen bewiesen hat. v. H. hält daher an diesem Modus so lange fest, bis er als falsch erkannt werden sollte.

Auf Grund einer kritischen Besprechung der in der Litteratur veröffentlichten Fälle von Placenta praevia aus den ersten und aus späteren Monaten kommt der Verf. zu dem Schluss, dass alle Fälle von Placenta praevia centralis aus der tiefen Einnistung des Eies in nächster Nähe des inneren Muttermundes herzuleiten sind, eine Placenta praevia lateralis dagegen könne sich auch aus einer ursprünglich nahe dem Fundus gelegenen Eianlage entwickeln, indem sich die Serotina im Verlauf des Wachsthums vorwiegend nach der Cervix zu ausdehne. **Scheunemann** (Breslau).

Berichte aus gynäkol. Gesellschaften u. Krankenhäusern.

8) Gesellschaft für Geburtshilfe und Gynäkologie zu Berlin.

Sitzung vom 23. April 1897.

Vorsitzender: Herr Odebrecht; Schriftführer: Herr Flaischlen.

I. Demonstration von Präparaten.

Herr Bokelmann demonstrirt:

1) Einen vaginal exstirpirten Uterus mit multiplen Fibromyomen, die bei der Untersuchung, auch in Narkose, für Ovarialcarcinome gehalten wurden. Das höhere Alter der Pat. (60 Jahre), die Doppelseitigkeit der kleinapfelgroßen Tumoren, von denen der eine tief im Douglas lag und durch Druck auf das Rectum zu andauernden Defäkationsbeschwerden geführt hatte, die eigenthümliche rauhe Oberfläche der Tumoren und ihre ausgesprochene Empfindlichkeit ließen die Diagnose auf Ovarialcarcinome stellen. Die Operation bot keine besonderen Schwierigkeiten. Glatte Heilung.

2) Einen wegen malignen Adenoms der Körperschleimhaut vaginal exstirpirten Uterus, der fast ganz subperitoneal enukleirt wurde, so dass er bis auf eine markstückgroße Stelle der Rückseite völlig vom Peritoneum entblößt ist. Die 54jährige Virgo war wegen nach 2jähriger Menopause aufgetretener unregelmäßiger Blutungen ausgekratzt, die massenhaften Wucherungen als Adenoma malignum (C. Ruge) festgestellt worden. Bei der vaginalen Exstirpation wurde bei dem Bestreben, die Blase abzuschieben und das Peritoneum vorn zu öffnen, das letztere völlig von dem Uterus abgelöst, so dass die Adnexe ohne Unterbindung zurückblieben, und beiderseits nur eine Unterbindung des unteren Parametriums und der Uterinae gemacht worden ist. Keine erhebliche Blutung, Verlauf zeitweilig fieberhaft, im Übrigen gute Rekonvalescenz. Eine Erklärung für die eigenthümliche Lockerung und Abschiebbarkeit des Peritoneums von dem Uteruskörper könnte vielleicht in einem Durchwachsen der Neubildung durch die atrophische Uteruswandung bis an das Peritoneum gefunden werden, was dann allerdings die Prognose in Bezug auf etwaiges Recidiv trüben würde. Mikroskopische Untersuchung der Uteruswandung muss vorbehalten bleiben.

Diskussion: Herr Olshausen theilt mit, dass er in gleicher Weise, unabsichtlich, einen Uterus aus seinem Peritoneum fast vollständig ausgelöst habe.

II. Herr Gessner: Zur Ätiologie der Gesichtslage.

Trotz der zahlreichen Hypothesen über die Ätiologie der Gesichtslage, ist sehr oft im Einzelfalle eine befriedigende Erklärung für das Zustandekommen der Gesichtslage nicht zu geben. Aufklärung würde am ehesten in dieser Frage zu erhoffen sein, wenn möglichst viele Fälle, in welchen die Ätiologie klar zu stellen ist, veröffentlicht würden.

Vortr. berichtet über 2 derartige Beobachtungen.

Im 1. Falle fand sich bei einer XIpara im unteren Uterinsegment eine spastische Striktur, welche halbmondförmig derartig vorsprang, dass durch sie das Hinterhaupt zurückgehalten wurde und sich eine Gesichtslage ausbildete. Durch Narkotica und warme Umschläge wurde ein Nachlassen dieses abnormen Kontraktionszustandes erzielt, so dass die Geburt in Hinterhauptslage spontan erfolgte Klinisch bot der Fall durchaus das Bild des von Freund als Ursache mancher Gesichtslagen angeschuldigten Rheumatismus uteri.

Der 2. Fall bot in seinem Verlaufe nichts Bemerkenswerthes. Das asphyktisch geborene Kind starb am folgenden Tage. Der macerirte Schädel zeigt eine ausgesprochene Dolichocephalie, und zwar übertrifft der hintere Hebelarm den vorderen um 9 mm. Da der Schädel ein ausgesprochener Scaphocephalus ist so muss seine Form als intra-uterin entstanden angesehen werden. Der Fall bildet also zweifellos eine Stütze der bekannten Hecker'schen Theorie.

(Der Vortrag erscheint ausführlich in der Zeitschrift für Geburtshilfe und Gynäkologie.)

Diskussion: Herr Müllerheim: Ähnliche Fälle von Gesichtslage, wie der erst besprochene, habe ich häufiger in der Straßburger Frauenklinik beobachtet. Der Einfluss der Witterung auf die Entstehung fehlerhafter Einstellungen und Lagen des Kindes ist von namhaften Geburtshelfern erwähnt. Freund fand einen Zusammenhang gewisser Geburtslagen mit rheumatischen Erkrankungen der Gebärmutter. Er konstatirte dabei fehlerhafte Kontraktionen am Uterus und nannte diese Zustände Rheumatismus uteri, weil sich bei allen Fällen eine auffallende und gleichmäßige Anamnese fand. Die Beobachtungen häuften sich in den Jahreszeiten, in denen Katarrhe und Erkältungskrankheiten herrschten. Die Schwangeren waren schon einige Zeit vor der Geburt krank; sie klagten über Schmerzen in verschiedenen Muskelgebieten, über Tenesmus der Blase und des Darmes und über Katarrhe. Die Wehen waren sehr schmerzhaft. Bei der äußeren Untersuchung war nur die eine Seite des Uterus fest kontrahirt, während die andere weich blieb. Das untere Uterinsegment fühlte sich derber auf einer Seite an, als auf der gegenüberliegenden; der Muttermund war nach der Seite verzogen. An der Seite der Kontraktion fand sich im unteren Segment eine Striktur. Es ist denkbar, dass diese an der Bildung der Deflexion des Kindskopfes sich betheiligt hat, oder dass das Hinterhaupt durch eine partielle Kontraktion des unteren Segments nach dem Rücken des Kindes zurückgebogen und in dieser Kopfeinstellung gehalten wird. Häufige Untersuchungen und Rektifikationsversuche lösten neue krampfhafte Kontraktionen aus. Die Geburten waren stets verzögert und zeigten oft Störungen in ihrem Verlaufe. Die beste Therapie bestand in warmen Umschlägen auf den Leib, schweißtreibenden und anderen antirheumatischen Mitteln und Opiaten. Die Resultate für das Kind sind in der Klinik nicht ungünstig, weil man die Gebärenden dort beständig unter Augen haben kann.

Herr Bokelmann berichtet über eine eigenartige artificielle Entstehung einer Gesichtslage. Bei einer gesunden, sehr kräftigen Primipara legte er bei I. Vorderscheitellage, wobei die Pfeilnaht fast im geraden Durchmesser verlief, den Forceps an. Unter seinen Traktionen wurde aus der Vorderscheitellage eine Stirnlage, aus der Stirnlage allmählich eine Gesichtslage, und das sehr kräftige Kind in typischer Gesichtslage geboren. B. hat für diese Beobachtung, für die er ein Analogon in der Litteratur nicht finden konnte, nur die Erklärung,

dass er wahrscheinlich den kindlichen Kopf etwas weit nach vorn gefasst und hierdurch so wie durch zu starken Zug nach hinten die Lageveränderung herbeigeführt hat.

Herr Olshausen kennt einen Fall, in dem eine Schädellage bei dem plötzlichen Abgleiten der Zange sich akut in eine Gesichtslage umwandelte.

Bezüglich des Verhältnisses der Hebelarme nimmt er an, dass dasselbe in der Regel wie 3 : 2 ist, wenn man nämlich von der Mitte des For. occip. magn. aus misst. In sehr seltenen Fällen wird vielleicht der hintere Hebelarm absolut der längere und dann mag diese Anomalie zur Entstehung der Gesichtslage genügen. Für die große Mehrzahl der Fälle ist die Formveränderung des Schädels sicher nur sekundär.

Herr W. Nagel hat auch einige Fälle erlebt, wo die Hecker'sche Theorie ihre Bestätigung fand. Er glaubt, dass man in den Fällen, wo das Hinterhaupt fast horizontal liegt und der wohl entwickelte Hinterhauptshöcker auffallend stark hervorspringt, aus dieser Erscheinung den Schluss ziehen darf, dass es sich um eine vor der Geburt bestandene Anomalie handelt, die die Gesichtslage erzeugt hat. Eine derartige Verbildung des Hinterhaupts kann seiner Ansicht nach nicht während der Geburt entstehen.

Herr Olshausen hebt hervor, dass die bei langwieriger Austreibung acquirirten Veränderungen außerordentlich hochgradig sein und nur theilweise rückgängig werden, zum Theil das ganze Leben über fortbestehen können. Dasselbe gilt von den schon in der Schwangerschaft abnorm geformten Schädeln, wie man sie bei Steißlagenkindern zu sehen bekommt.

Herr Keller erwähnt bezüglich der Erhaltung der Schädeldifformitäten im späteren Leben einen Fall, in welchem ein löffelförmiger Eindruck noch 4 Jahre p. part. deutlich zu erkennen war. Bei den älteren Kindern, laut Journal mit derselben Difformität geboren, hatte sich dieselbe ausgeglichen.

Herr Gessner (Schlusswort) hat ebenfalls 1mal bei Zangenanlegung am hochstehenden Kopfe eine Gesichtslage entstehen sehen.

Gerade weil eine allgemeine — für alle Fälle zutreffende — Ätiologie sicher nicht existirt, erscheint dem Vortr. die Mittheilung einzelner, ätiologisch klarer Fälle erwünscht.

Ob die im 1. Falle beobachtete spastische Striktur wirklich auf »Rheumatismus« beruht, erscheint dem Vortr. nicht erwiesen.

Die Messung der Hebelarme wurde genau nach den Hecker'schen Angaben vorgenommen.

Die erwähnte Anomalie in der Schädelform bei Steißlagen hat Vortr. wiederholt zu beobachten Gelegenheit gehabt. Aufgefallen ist ihm dabei, dass gewöhnlich das nach vorn gelegene Scheitelbein stark abgeflacht ist, was die von Fritsch gegebene Erklärung bestätigt.

Vortr. glaubt ebenfalls, dass die in der Geburt erworbenen Formveränderungen des Schädels sich durch das ganze Leben erhalten können.

Ob die von Herrn Nagel erwähnte Formveränderung des Schädels auch durch die Geburtsvorgänge erworben werden kann, wagt der Vortr. nicht zu entscheiden.

Die von Herrn Keller erwähnten löffelförmigen Eindrücke sind wohl meist mit Verletzungen des Knochens vergesellschaftet und erhalten sich daher häufig während des ganzen Lebens.

III. Herr Orthmann: Über Tuberkulose des Eierstocks.

Den von Guillemain und Wolff zusammengestellten 149 Fällen von Eierstockstuberkulose hat kürzlich Schottländer 8 weitere, sorgfältig untersuchte, hinzugefügt; O. fand außerdem noch 20 Fälle in der Litteratur zerstreut, so dass man in Anbetracht dieser 177 Fälle nicht mehr von einer großen Seltenheit der Eierstockstuberkulose sprechen kann.

Von diesen 177 Fällen sind allerdings nur 57 mehr oder weniger genau mikroskopisch untersucht worden; hiervon sind 48 als reine Ovarialtuberkulose zu betrachten, die 9 anderen betreffen tuberkulöse Cysten, unter ersteren waren 27 beiderseitige und 21 einseitige Erkrankungen.

Eine primäre Eierstockstuberkulose ist bisher beim Menschen mit Sicherheit nicht beobachtet worden; dagegen ist es Acconci und Schottländer gelungen, dieselbe experimentell bei Thieren zu erzeugen; die Versuche Schottländer's haben namentlich zu sehr interessanten Ergebnissen geführt.

Die sekundäre Eierstockstuberkulose tritt entweder nach Tuben- oder nach Peritonealtuberkulose auf; in den erwähnten 48 Fällen scheint die Erkrankung 26mal von der Tube und 22mal vom Peritoneum ausgegangen zu sein.

Die Tuberkulose findet sich am Eierstock in 2 Formen, als Perioophoritis tuberculosa und als eigentliche Ovarialtuberkulose; erstere tritt als disseminirte oder als diffuse auf; bei letzterer sind 3 verschiedene Formen zu unterscheiden: die miliare, die käsige und die abscedirende. Unter den obigen 48 Fällen fand sich erstere 20mal, die zweite 13mal und die letzte 15mal.

Die miliare Form der Eierstockstuberkulose scheint demnach die häufigste zu sein; dieselbe ist namentlich dadurch charakterisirt, dass fast niemals makroskopisch irgend eine Spur einer tuberkulösen Erkrankung wahrzunehmen ist; man findet dagegen mikroskopisch typische Tuberkelknötchen in Rinden- und Markschicht, allerdings in spärlicher Anzahl und nur im interstitiellen Gewebe; tuberkulöse Erkrankungen der Follikel oder Corpora lutea sind bisher beim Menschen nicht beobachtet worden. Schottländer hat bei seinen Thierexperimenten allerdings Riesenzellen in Follikeln und in einem Corpus luteum gefunden.

Tuberkelbacillen sind in den obigen 48 Fällen 9mal mikroskopisch und 4mal von Menge durch Thierexperimente festgestellt worden.

O. hatte Gelegenheit, selbst 4 Fälle von Ovarialtuberkulose zu untersuchen, von denen 3 in der Martin'schen Anstalt zur Operation kamen, während der 4. von Dr. K. Frank operirt wurde. In 2 Fällen (II und III) war der primäre Sitz der Tuberkulose die Tube, in den beiden anderen (I und IV) das Peritoneum.

Fall I. 16jähriges Mädchen, Nullipara, nie menstruirt. — 8. Mai 1895 Köliotomie: Ovario-Salpingotomia dextra. — Peritonitis tuberculosa, Ascites; Perisalpingitis und Salpingitis tuberculosa dextra; Perioophoritis tuberculosa disseminata dextra.

Fall II. 24jährige Frau, Nullipara. — 24. Februar 1894 Köliotomie: Ovario-Salpingotomia duplex; Ventrofixatio uteri. — 1. December 1894 Köliotomie II: Excisio fistulae tubercul. abdom.; Exstirpatio uteri totalis. — Perisalpingitis und Salpingitis tuberculosa duplex; Perioophoritis tuberculosa disseminata duplex; Tuberculosis uteri; Peritonitis tuberculosa.

Fall III. 36jährige Frau, IIpara. — 14. März 1894 Köliotomie: Ovario-Salpingotomia duplex; Ventrofixatio uteri. — Perisalpingitis und Salpingitis tuberculosa duplex; Perioophoritis tuberculosa diffusa duplex; Oophoritis tuberculosa dextra.

Fall IV. 34jährige Frau, VIIpara. — 29. Juni 1896 Köliotomie: Ovario-Salpingotomia duplex; Ventrofixatio uteri. — Peritonitis tuberculosa; Ascites. Perisalpingitis und Salpingitis tuberculosa duplex; Perioophoritis tuberculosa diffusa duplex; Oophoritis tuberculosa dextra.

In den 3 letzten Fällen wurden Tuberkelbacillen nachgewiesen; im 4. Falle sogar in ziemlich großer Anzahl. Der letzte Fall ist auch desshalb von ganz besonderem Interesse, weil es sich um eine miliare Tuberkulose eines Corpus luteum handelt, von dem aus sich dann die Tuberkulose weiter in das Ovarialstroma verbreitet hatte; die ganze Luteinschicht des Corpus luteum war von zahlreichen typischen, bacillenhaltigen Tuberkelknötchen und auch isolirten Riesenzellen durchsetzt.

IV. Herr Gessner demonstrirt ein in der letzten Nacht 4 Stunden nach dem Blasensprunge von einer Primipara leicht in Gesichtslage geborenes Kind, welches neben Dolichocephalie die von Herrn Nagel erwähnte Anomalie der Schädelform in ausgesprochenem Maße zeigt.

Die Diskussion zu dem Vortrage des Herrn Orthmann wird vertagt.

---

9) Geburtshilfliche Gesellschaft zu Edinburgh.

(Lancet 1896. December 19.)

In der Sitzung vom 9. December präsidirt Prof. Simpson.

Buist demonstrirte einen Fötus, bei dem Schädeldach und Rückgrat gespalten war, der Beginn des Rückenmarkes, welches sich an die linke Hälfte inserirte, lag frei. Der Kopf war auffallend nach hinten gebogen und war hydrocephalisch. Es fand sich vorn noch eine Spina bifida, die vom 3. Hals- bis zum 1. Brustwirbel reichte.

Simpson zeigte 1) die Secundinae von Drillingen. Es war eine gemeinsame Placenta und Chorion vorhanden, als wenn ein Ei sich entwickelt habe, und 2 Amnionsäcke, von denen der eine einen lebenden Fötus, der andere macerirte Zwillinge enthielt. 2) Ein Fibroma ovarii ohne eine einzige Cyste. 3) Eine Missbildung. Der Fötus hatte weder Kopfschwarte noch Schädeldach, die Dura mater war mit den Eihäuten verwachsen. Das Kind lebte 24 Stunden. Die Mutter erzählte, dass sie in der Schwangerschaft hätte ansehen müssen, wie einer anderen Arbeiterin durch eine Maschine Haar und Kopfhaut fortgerissen sei.

Ballantyne zeigte Photographien über einen Fall von angeborenem Uterusprolaps, die Neugebauer (Warschau) eingeschickt hatte. Bis jetzt sind im Ganzen 8 Fälle dieser Art in der Litteratur bekannt.

Haultain legte einen Ovarientumor vor, bei dem in der Bauchhöhle bluthaltige Flüssigkeit vorhanden gewesen war; dennoch erwies die pathologische Untersuchung eine gutartige Erkrankung (chronische Oophoritis).

Dann sprach Buist über Nabelschnurbrüche, indem er einen selbst beobachteten Fall des Näheren beschreibt. Die Operation wurde erst am 7. Tage vorgenommen und zwar wurde $^1/_2$ Zoll vom Hautrande entfernt der Tumor umschnitten. Es lag Colon im Sack und die Leber war adhärent. Das Kind starb am folgenden Tage. Es fand sich, dass die Leber abnorm war, indem im Zusammenhang mit dem Lobus quadratus Lebersubstanz den unteren Rand überragte.

Darauf sprach Ballantyne über die Ursachen von Zwillingsschwangerschaften an der Hand klinischer Notizen. Vererbung von Seiten der Mutter auf die Tochter ist nicht von der Hand zu weisen; vielleicht ist die Theorie, dass die Zahl der Graaf'schen Follikel bei diesen Frauen größer ist als gewöhnlich, begründet.

H. Croom berichtet über auffallende Befunde bei Abdominaltumoren. Einmal fand er bei einem Ovarientumor eine Dämpfungszone, die ausschließlich oberhalb des Nabels lag. Die Diagnose war schwierig. Bei der Operation fand sich ein 10 Zoll ($^1/_4$ m) langer Stiel. — Ferner operirte er einen im Douglas liegenden Ovarientumor, der weder Stiel noch Adhäsionen aufwies; nicht eine Unterbindung war nöthig. — In einem 3. Falle war bei einer Eierstockscyste eine Stieltorsion diagnosticirt worden, bei der Operation war der Stiel dicht am Tumor völlig durchtrennt. — Im 4. Falle war die Diagnose auf Parovarialcyste gestellt. Man fand keine Verbindungen der Cyste, weder mit den Abdominal-, noch mit den Beckenorganen; eine schmale Adhäsion ging zur vorderen Bauchwand und die Herkunft der Cyste blieb dunkel. — 3mal erlebte er, dass cystische Tumoren in der Zeit, die zwischen der Untersuchung und der Operation lag, völlig verschwanden. Es war angenommen worden, dass davon 2 Parovarialcysten und die 3. ein Hydrosalpinx oder Hydrops tubae profluens waren. — 1mal entfernte er vom Douglas aus eine Tube, die nicht adhärent war und einen alten Blutklumpen enthielt. — 2mal operirte er subseröse Myome, die leicht mit dem Uterus verklebt waren, im Übrigen vollkommen frei waren. Die Verbindungen zerrissen, als man den Versuch machte, dieselben zu ligiren; eine Blutung fand nicht statt.

Schließlich sind 2 Fälle erwähnenswerth, wo per vaginam im Douglas Anschwellungen zu fühlen waren und die Operation ergab, dass es sich in dem einen Falle um das untere Ende einer sarkomatösen Leber, in dem anderen um den unteren Pol einer Wanderniere handelte.

Zum Schluss sprach M. Murray über Abweichung und Drehung des schwangeren und puerperalen Uterus. In 70—80% sind schwangere Uteri von der Mittellinie nach rechts abgewichen. Im Allgemeinen wird angenommen, dass die Gebärmutter in der Schwangerschaft um ihre innere Achse rotirt ist und daneben im Verhältnis zur Rotation von der Mittellinie abgewichen ist. J. C. Webster bestreitet zwar auf Grund von Gefrierschnitten eine Rotation, doch spricht die klinische Erfahrung für dieselbe. M. ist der Meinung, dass die Drehung die Ursache für die Lageabweichung ist. Ist der Uterus nach links von der Mittellinie abgewichen, so ist mit Wahrscheinlichkeit anzunehmen, dass das Hinterhaupt nach hinten gerichtet ist. In 26 Fällen dieser Kindslagen war der Uterus 18mal unveränderlich nach links verlagert, in 6 weiteren trat diese Verlagerung nach Ausdehnung der Blase auf.

In der Sitzung vom 14. Januar 1897 führt Prof. Simpson den Vorsitz.

Kynoch (Dundee) zeigte einen Tumor der rechten Niere vor, welcher per laparotomiam von einem 16 Monate alten Kinde gewonnen war. Die Geschwulst hatte die Größe einer starken Citrone und die mikroskopische Untersuchung wies ein Adenom nach. Das Kind ist 6 Wochen nach der Operation völlig gesund.

Simpson demonstrirte einen Anencephalus mit Spina bifida, welche intrauterin geplatzt war; darauf einen Fötus mit ausgebreiteter Peritonitis.

K. Paterson legte eine Tabelle, aus der Münchener Frauenklinik stammend, vor, die beweisen soll, dass Zwillingsschwangerschaften in der Linie männlicher Nachkommen vererbbar sind. In 3 Generationen befanden sich unter 9 Schwangerschaften 6 Zwillingsschwangerschaften, ein Familienmitglied hatte Zwillingskinder mit seinen beiden Ehefrauen.

Buist (Dundee) berichtete über eine bedrohliche Blutung aus einer Schleimcyste in der Nähe des Os uteri. Die 81jährige Frau hatte seit vielen Jahren einen totalen Prolaps. Es sickerte Blut aus der Innenfläche einer unregelmäßigen, 1 cm hervorragenden Geschwulst. Nachdem man mit einer Zange die Masse entfernt hatte, blutete es aus der Basis der Geschwulst fort, so dass 2 Umstechungen nöthig wurden. Der Fall wird mit der Annahme erklärt, dass durch die im Gefolge des Prolapses entstandene Blutstauung ein Bluterguss in eine Schleimcyste stattgefunden habe und die Cyste danach geplatzt sei.

L. Lackie giebt die Geschichte eines Falles von Uterus septus; aus der einen Hälfte hatte die Menstruation normal statt, in der anderen kam es zur Bildung einer intermittirenden Hämatometra. In der Mitte zwischen 2 Perioden litt die 24jährige, unverheirathete Pat. an Schmerzen, dieselben ließen nur dann für eine Zeit lang nach, wenn Pat. reichlich Blut verloren hatte, was etwa in 4monatlichen Intervallen geschah. Bei der Untersuchung entdeckte man in der rechten Seite einen Tumor, von dem Pat. angab, dass er alle 4 Monate nach der profusen Blutung verschwunden sei. Für die Diagnose punktirte man die Geschwulst von der Vagina aus, man erhielt Blut. Später, als sich der Sack von Neuem gefüllt hatte, wurde er von der Scheide incidirt und mit der Sonde die Diagnose bestätigt. Darauf wird das Septum zwischen den beiden Uterushälften mit Bougies durchstoßen und zwar vom Cervicalkanal aus und ein Drainrohr auf diesem Wege in die erweiterte Uterushälfte eingeführt. Die Incision im seitlichen Gewölbe wurde vernäht. Von jetzt an menstruirte das Mädchen alle 14 Tage und zwar abwechselnd aus den beiden Hälften, was dadurch bewiesen war, dass ein um das andere Mal die Blutung allein durch das Drainrohr erfolgte. Zum Schluss betont L. nochmals, dass eine Furche zwischen den beiden Hälften nicht zu fühlen gewesen sei, dass also kein Uterus bicornis, sondern Uterus septus vorgelegen habe, in welchem die Kommunikation der einen Hälfte mit dem gemeinschaftlichen Cervicalkanal sehr unvollkommen entwickelt gewesen sei.

F. Barbour trägt die Operationsgeschichte über eine ektopische Schwangerschaft aus dem 5. Monat vor. Der Sack war vor der Eröffnung mit der Bauchdeckenwunde vernäht und Tamponade des Sackes war angewendet worden. Der Fötus war seit einigen Wochen abgestorben und desshalb wurde absichtlich, um eine Atrophie der Placenta eintreten zu lassen, mit der Operation gewartet.

Simpson ist auch für Annähung des Sackes an das Peritoneum der Bauchdecken zur Vermeidung von Peritonitis.

B. Hart betont, dass der Fruchtsack theilweise von der Peritonealhöhle abgeschlossen sei und man dann nicht nöthig habe, den Sack anzunähen.

Haultain glaubt, dass in Fällen von starker Blutung aus der angeschnittenen Placenta es nachtheilig werden könne, wenn man den Sack zu Beginn der Operation angenäht habe. **Rissmann** (Hannover).

10) Britische gynäkologische Gesellschaft.

(Lancet 1897. Februar 20.)

Am 11. Februar präsidirt M. Robson.

B. Jessett legte folgende Präparate vor: 1) Eine Hämatocele, die mit einer ektopischen Schwangerschaft nicht in Beziehung zu bringen war. 2) Carcinom des Uteruskörpers. 3) Dermoid des Ovariums mit Carcinom des Uterus.

H. Smith hält im 1. Falle eine noch genauere Untersuchung darüber, ob nicht eine Extra-uterin-Gravidität vorgelegen habe, für nöthig und fragt an, ob im Uterus eine Decidua gefunden sei.

M. Jones ist der festen Überzeugung, dass eine Beckenhämatocele sich unter verschiedenen Verhältnissen bilden könne, obwohl zuzugeben sei, dass die ektopische Schwangerschaft eine häufige Ursache sei.

B. Jessett erwiedert, dass eine Decidua im Uterus nicht vorhanden gewesen sei. Er hält den Zusammenhang zwischen Hämatocele und ektopischer Schwangerschaft für nicht annähernd so häufig wie zur Zeit angenommen werde.

M. Jones zeigte Schnitte eines Endothelioma ovarii vor, die nach der Methode von L. Pick angefertigt wurden; ferner den Schnitt von einer Tube, der nach derselben Methode in 12 Minuten nach der Abbindung fertig war. Zum Schluss demonstrirte er Instrumente und referirt über Operationsmethoden, die er in Berlin sich angesehen hat. **Rissmann** (Hannover).

11) Königlich medicinische Gesellschaft in Irland.

(Lancet 1896. December 26.)

In der Sitzung vom 27. November präsidirt Mr. Horne.

A. Smith demonstrirte ein Paar vereiterte Dermoidcysten der Ovarien je von der Größe eines Gänseeies. Die Hauptbeschwerden der Pat. waren reichliche, 10 Tage andauernde Perioden gewesen. Die Temperatur hielt sich noch unter 38° C. Das rechte Ovarium platzte bei der Operation, trotzdem reaktionslose Heilung.

Kidd zeigte einen wegen Carcinoma vaginae und zwar mit Klemmen entfernten Uterus vor. Aus der Operationsgeschichte interessirt, dass am 4. und 5. Tage die Temperatur anstieg und übelriechender Ausfluss auftrat. Man entdeckte, dass ein Jodoformgazestreifen zu entfernen vergessen war. Heilung.

Jellett legte 2 vergrößerte Tuben vor, deren Entfernung außerordentlich schwierig gewesen war, wesshalb Zwecks Drainage ein Jodoformgazestreifen durch die Bauchwunde ins Becken geleitet wurde. Beim Verbandwechsel war der Streifen vollkommen in die Bauchhöhle gefallen, desshalb Wiedereröffnung der Bauchwunde, Herausholung des Streifens, Naht. Schon nach 8 Tagen entfernte man hierauf die Nähte; am folgenden Tage war die Bauchwunde aufgeplatzt und Eingeweide waren vorgefallen. Nach Anfrischung der Wundränder nochmalige Naht. Die Wunde ist jetzt gut geheilt.

Darauf berichtet W. Dickson ausführlich über einen Fall von rigidem Muttermund. Nachdem man 4 Tage hindurch Duschen, Bäder etc. angewendet hat und der Muttermund nicht mehr als 3 Finger passiren ließ, entschloss man sich zu 4 Incisionen nach Dührssen, worauf die Zange angelegt wurde. Darauf

Vernähung der Incisionen mit Silberdraht; der rechte Einschnitt war etwas weitergerissen. Entfernung der Nähte am 10. Tage; fieberloses Wochenbett.

Rissmann (Hannover).

12) Gesellschaft für Gynäkologie und Geburtshilfe zu Paris.

Sitzung vom 11. Februar 1897.

Über malignes Deciduom.

Durante demonstrirt mikroskopische Präparate von malignem Deciduom und von den ersten Entwicklungsstadien der Placenta und hebt die Analogie, welche zwischen beiden Präparaten besteht, hervor. Nach seiner Ansicht entsteht das maligne Deciduom nicht aus der Decidua. Das physiologische Gewebe, welches einen ähnlichen Charakter wie das Deciduom besitzt, ist der aus dem Ektoderm stammende Überzug der Chorionzotten, das Syncytium placentare. Auf Grund dieser Thatsache schließt D., dass das maligne Deciduom sich aus dem fötalen Ektoderm, aus dem auch die Placenta entsteht, entwickelt, und dass es in Folge dessen sich um einen rein epithelialen Tumor handelt.

Doléris. Die Deciduazellen und die Zellen des fötalen Ektoderms haben zwar manche Ähnlichkeit mit einander; trotzdem ist schwer zu behaupten, dass das maligne Deciduom immer fötalen Ursprungs ist. Es befinden sich nämlich unter den 30—35 sicher beobachteten Fällen von malignem Deciduom 5—7 Fälle, bei denen keine Schwangerschaft vorangegangen ist.

Durante glaubt nicht an unabhängig von der Schwangerschaft entstandene maligne Deciduome. Die von Doléris angeführten Fälle seien nicht richtig diagnosticirt worden und es seien dieselben Sarkome oder Adenosarkome des Uterus gewesen.

Multiple Blindsäcke des Dünndarmes bei einem ausgetragenen Kinde.

Durante und Sivon. Dasselbe starb 4 Tage nach der Geburt trotz Anlegen eines Anus praeternaturalis am Darmverschluss. Bei der Sektion fand man die untere Partie des Dünndarmes an verschiedenen Stellen obliterirt, so dass verschiedene Blindsäcke vorhanden waren. Die Mucosa und die Muscularis der Blindsäcke war atrophisch, ihre Struktur sonst normal.

Ein Fall von intra-uteriner Fraktur der Tibia.

Doléris und Scheffer. Es handelt sich um ein Kind, das am normalen Termin der Schwangerschaft mit folgender Missbildung geboren wurde. Ein Unterschenkel war unterhalb der Mitte der Tibia eingeknickt. An dieser Stelle war eine deutliche Callusmasse zu fühlen, die Haut war an der Knickungsstelle ringsum 2—3 mm breit weißlich verfärbt und mit dem unteren Gewebe adhärent. Der Musculus peroneus war atrophisch, der Fuß befand sich in Equino-varus-Stellung und hatte nur 4 Zehen, die 2. fehlte.

Kirmisson glaubt nicht an eine intra-uterine Fraktur, sondern erklärt die Missbildung durch eine Entwicklungsstörung der unteren Extremität.

Kraurosis vulvae.

Pichevin und Pettit. Außer der Leucoplasia vulvae und unabhängig von derselben giebt es noch eine andere Erkrankung der Vulva, welche manche Ähnlichkeit hat, jedoch ein vollständig abgeschlossenes Krankheitsbild darstellt, die Kraurosis vulvae. Den ersten in Frankreich beobachteten Fall theilen Pichevin und Pettit mit.

Zuerst werden die kleinen Labien, dann die großen befallen. Die erkrankten Stellen zeigen Anfangs weißliche Plaques, welche denen der Leukoplasie ähnlich sind, darauf wird die Haut glänzend und atrophisch. Die Erkrankung besteht in einer chronischen Entzündung und Sklerose der Cutis mit Degeneration der Drüsen und Nerven und einer Hyperkeratosis der Epidermis verbunden mit hyaliner Degeneration.

Rech (Köln).

Adnexe, Exsudate.

13) **Leopold.** Zur vaginalen Totalexstirpation des Uterus und der Adnexe wegen schwerer chronischer Erkrankungen derselben.

(Archiv für Gynäkologie Bd. LII.)

Zu den schon veröffentlichten 37 Fällen fügt L. die Kranken- und Operationsgeschichten von 20 neuen Fällen hinzu. Im Ganzen ist also von L. in 10 Jahren die vaginale Totalexstirpation wegen Adnexerkrankung 57mal vorgenommen worden. 11 Abbildungen im Text erklären die Beschreibung der wichtigsten Adnexgeschwülste. Im Anschluss an die Krankenberichte schildert Verf. hauptsächlich in ausführlichster Weise das operative Verfahren mit ausschließlicher Anwendung der Naht. Besonders genau beschreibt L. die digitale Lösung der Eitersäcke. Nur eine Kranke starb, und nach diesem Todesfalle ist eine fortlaufende Reihe von 38 Kranken zur Genesung gebracht worden. Von den letzten 20 Operirten wurden 11 in der jüngsten Zeit nachuntersucht. Ein vortreffliches Resultat zeigte sich bei 7 von diesen. 3 hatten leichte Exsudate und eine einen taubeneigroßen Knoten, der nach Entfernung eines vergessenen Fadens verschwand. Am Schluss hebt L. die Vortheile des vaginalen Verfahrens mit Entfernung der gesammten kranken Organe hervor. **Courant** (Breslau).

14) **C. P. Noble** (Philadelphia). Drainage an Stelle der Radikaloperation bei der Behandlung großer Beckenabscesse.

(Journ. of the Amer. med. assoc. 1896. August.)

Unter Bezugnahme auf 8 von ihm operirte Fälle großer Beckenabscesse empfiehlt N. die Drainage, sei es von den Bauchdecken, sei es von der Scheide aus für die letzteren, obwohl er zugiebt, dass sie nicht immer zu einer definitiven Heilung führt. Letzterer Mangel wird dadurch ausgeglichen, dass der Eingriff kein gefährlicher ist, dass er, bleibt eine völlige Genesung aus, doch den Kranken vor der Ausführung der Radikaloperation auf dem Wege der Köliotomie die Möglichkeit giebt, sich zu erholen und die septische Infektion, unter welcher sie leiden, zu überwinden. **Graefe** (Halle a. S.).

15) **Steffeck** (Berlin). Zur vaginalen Köliotomie.

(Berliner klin. Wochenschrift 1896. No. 44.)

S. bezeichnet sich als einen begeisterten Anhänger der vaginalen Köliotomie, hält aber mit Recht das Feld ihrer Anwendbarkeit für ein begrenztes, insbesondere das der Köliotomie vom vorderen Scheidengewölbe aus. Er führte letztere in 8 Fällen aus. Bei 3 derselben (1mal außerordentliche Schwierigkeiten bei der Operation, 2mal Unmöglichkeit, die festen Fixationen der Uterusrückseite zu lösen) ließ die Methode im Stich. Außerdem trat bei mehreren Operirten trotz Vaginifixur nach längerer oder kürzerer Zeit wieder Retroflexio ein. Verf. legt auf letzteren Misserfolg keinen Werth, da er die Freimachung des Uterus aus seinen Adhäsionen als Hauptzweck des Eingriffs ansieht. Er fixirt desswegen nicht den Fundus, sondern das Corpus 2 Querfinger über dem Orif. int.

Die Colpotomia post. machte S. 4mal wegen Adnexerkrankungen. 3mal wurde völlige Heilung erzielt, darunter 2mal Pyosalpinxsäcke, welche nur eröffnet und drainirt, aber nicht exstirpirt wurden. In dem 4. Falle bildete sich der Tubentumor später wieder, da es nicht gelungen war ihn zu tamponiren und so zur Verödung zu bringen. In 4 Fällen von chronischer Pelveoperitonitis mit fixirter Retroflexio wurde durch die Colpotomia posterior (3mal Jodoformgazedrainage, 1mal Vaginofixatio) völlige Heilung erzielt.

Verf. hält nach seinen Erfahrungen die Colpotomia ant. für indicirt: 1) bei kleinen Ovarialgeschwülsten, sofern sie völlig beweglich sind (dehnbares Lig. infundibulo-pelv.) und in der vorderen Beckenhälfte liegen; 2) bei kleinen inter-

stitiellen und subserösen Myomen, so fern sie überhaupt operirt werden müssen; 3) bei Tubenerkrankungen nur dann, wenn es sich um keine eigentlichen Tumoren handelt.

Kontraindikationen: 1) bei allen Erkrankungen in der hinteren Beckenhälfte, 2) bei allen adhärenten Eierstocks- und Tubengeschwülsten, 3) bei adhäsiver Perimetritis posterior.

Die Colpotomia posterior ist indicirt: 1) bei kleineren Eierstocksgeschwülsten, die hinter dem Uterus liegen; 2) bei adhärenten Ovarien nur dann, wenn dieselben dem Scheidengewölbe anliegen; 3) bei Tubentumoren, die fest mit der Scheide verwachsen sind, sofern man nur eine Incision und Drainage derselben und keine Exstirpation vornehmen will; 4) bei Perimetritis post.

Kontraindicirt: 1) bei allen Erkrankungen in der vorderen Beckenhälfte; 2) bei Eierstocks- und Tubenerkrankungen, falls die Organe nicht der Scheide anliegen.

Zu rein diagnostischen Zwecken soll nach S. die Colpotomia ant. und post. nur ganz ausnahmsweise gestattet sein. **Graefe** (Halle a/S.).

16) **Delagénière.** Indikationen der abdominalen Totalexstirpation bei der Behandlung gewisser Beckeneiterungen.

(Arch. prov. de chir. 1896. No. 10.)

Die Kolpotomie ist angezeigt bei gut isolirbaren Eitersäcken, die der Scheide anliegen, die Laparotomie da, wo über die Doppelseitigkeit der Erkrankung und ihrer Art ein Zweifel besteht. Die übrigen Fälle verfallen der vaginalen Hysterektomie.

Die abdominale Totalexstirpation hat Verf. ausgeführt, wenn der Uterus von heftiger Metritis und Perimetritis befallen schien oder Myome etc. enthielt, kurz wenn eine Indikation für Entfernung des Uterus bestand und der vaginale Weg nicht angezeigt war, z. B. bei Atresie der Vagina, Schwierigkeit, den Uterus herunterzuziehen, Vorhandensein des Hymens etc. Die Nothwendigkeit zur Entfernung ergiebt sich auch zuweilen während der Operation: wenn der Uterus durch die Ablösung der mit ihm verwachsenen Eitersäcke von seinem Peritoneum entblößt ist, wenn er in Retroflexion adhärent ist, wenn die breiten Ligamente infiltrirt sind oder endlich wenn der Uterus Sitz einer eitrigen Infiltration oder eines Abscesses ist.

Die Indikation wird selten sein, ist aber durchaus gerechtfertigt. D. hat von 10 Pat. 2 verloren, was sich durch die Schwere der Fälle erklärt.

Witthauer (Halle a/S.).

17) **Doyen.** Behandlung der Beckeneiterungen. — Hysterectomia abdominalis totalis. — Operationen der Retrodeviationen. — Beste Bauchdeckennaht.

(Arch. prov. de chir. 1896. No. 10.)

Verf. vertheidigt sehr ausführlich seine vaginale Hysterektomie bei Beckeneiterungen gegen die Methoden von Péan und Ségond. Ref. will noch einmal kurz die Operation schildern, verweist im Übrigen aber auf das Original, dem vorzügliche Abbildungen beigegeben sind: Zuerst wird die Portio stark nach oben und außen gezogen, der Douglas mittels Schere eröffnet und nun können etwaige Adhäsionen der hinteren Wand des Uterus gelöst werden. Der eingeführte Zeigefinger orientirt zugleich auf das vorzüglichste über die übrigen Beckenverhältnisse, befreit die Adnexe aus ihren Verwachsungen, eröffnet vielleicht auch vorhandene Abscesshöhlen. Diese Untersuchung entscheidet über das Schicksal des Uterus; ist es nöthig, ihn zu entfernen, so zieht man jetzt das Collum nach unten und umschneidet es rings herum mit der Schere und löst mit dem Finger die Blase vorn ab. Nun wird die vordere Uteruswand gespalten und die vordere Peritonealfalte eingeschnitten, die Spaltung des Uterus bis zum Corpus vollendet und dann das ganze Organ sammt den etwa mit ihm verwachsenen Organen, Darm, Netz etc., vorn herausgezogen. Die adhärenten Theile werden bequem ge-

löst, nun die Adnexe der einen Seite mit Zeige- und Mittelfinger herausgeschält, mit einer Ringzange gefasst und vor die Vulva gezogen. Oberhalb derselben werden eine größere und eine kleinere Klemmzange angelegt, die Adnexe abgeschnitten und derselbe Vorgang auf der anderen Seite wiederholt. Der Uterus ist entfernt, die Vagina wird mit Gaze tamponirt, die großen Klemmen können nach 24 Stunden, die kleinen 10 Stunden später abgenommen werden. Die Gaze bleibt bis zum 3. oder 4. Tage liegen, dann wird die Vagina 5—6mal in 24 Stunden ausgespült. — Die Statistik hat bis 1893 bei entzündlichen Affektionen des Uterus und der Adnexe 7,5%, seitdem 2,1% Todesfälle ergeben.

In schwierigeren Fällen dauert die Exstirpation nicht länger als 15 Minuten, niemals kamen Ureter-, Blasen- oder Darmverletzungen vor.

Die Laparotomie ist indicirt nur bei großen Adnextumoren, die bis über den Nabel hinaufreichen. D. operirt gewöhnlich ohne Beckenhochlagerung, ändert aber die Lage während der Operation, wenn es nöthig wird.

Die Incision von Eitersäcken per vaginam kommt in Frage bei jungen Mädchen oder Frauen und bei sehr heruntergekommenen Personen mit großen Säcken. Die Incision durch die Bauchdecken wird in denselben Fällen, wenn die Säcke den Bauchdecken anliegen, in der Mittellinie oder lateral gemacht.

Die totale Hysterectomia abdominalis macht D. jetzt so: Der Uterustumor wird zuerst mit geeigneten Zangen nach außen gezogen, das hintere Scheidengewölbe eröffnet und durch den Schlitz die Portio in die Bauchhöhle mit einer krummen Zange emporgeführt. Mit der Schere wird seitlich der Schnitt in die Scheidengewölbe erweitert, die Portio weiter umgestülpt und nun das Collum von unten nach oben von der Blase mit dem Finger abgelöst. Jetzt isolirt man auf beiden Seiten die utero-ovariellen Gefäße, schneidet zwischen Uterus und Ovarien die Ligamente durch, die von Assistenten gehalten werden, entfernt den Uterus rasch und kann nun bequem die Tubo-Ovarialstümpfe unterbinden. Diese werden in die Vagina gezogen und darüber die Vagino-Peritonealmanschette mit fortlaufender Naht geschlossen. Von D. selbst sind so 34 Pat. ohne Todesfall operirt worden, auf im Ganzen 147 Fälle verschiedener Operateure kommen 7 Todesfälle = 4,7%.

Zur Behandlung der Retrodeviationen macht D. eine Verkürzung der vorderen Uteruswand oder die Alexander'sche Operation.

Zum Verschluss der Bauchdecken macht Verf. erst eine Peritoneum-Fasciennaht mit Katgut-Knopfnähten und eine Hautnaht mit Fil de florence. Fortlaufend wird die erste nur bei kleinen Schnitten gemacht, wo keine Spannung ist. Bei dicken Bauchdecken legt man erst 3 Entspannungsnähte. Zur Bauchdeckennaht bedient sich Verf. einer besonderen Nadel.

Ref. glaubte die interessante Arbeit trotz ihrer Ausführlichkeit referiren zu sollen und empfiehlt sie zum genaueren Studium. **Witthauer** (Halle a/S.).

18) **A. MacLaren** (St. Paul). Die Behandlung von Eiteransammlungen im Becken.

(Northwestern Lancet 1896. September 15.)

L. befolgt seit einiger Zeit den Rath seines Landsmannes Henrotin, welcher räth, die Abscesse im Becken von der Scheide aus zu eröffnen und zu drainiren. Er kann bereits über 11 Fälle ohne Todesfall berichten, in denen er einen Eierstocksabscess so eröffnete und heilte, gerade wie man einen oberflächlich gelegenen Abscess heilen würde. Durch sorgfältige Untersuchung einige Monate nach Heilung konnte festgestellt werden, dass nicht in einem einzigen dieser Fälle eine Fistel zurückgeblieben war, entsprechend dem Drainrohr. 2mal entwickelte sich in der verdickten Kapsel eine Retentionscyste; einer dieser Fälle wurde von einem anderen Chirurgen operirt, welcher das Präparat der medicinischen Gesellschaft vorlegte und berichtete, dass 5 Wochen, nachdem L. den Abscess eröffnet und 250 g Eiter entleert hatte, keine Spur von Eiter in dem Becken aufzufinden war.

Wenn ein multilokuläres Kystom brandig wird oder in Eiterung übergeht, dann kann es natürlich nicht mit Drainage behandelt, sondern muss exstirpirt werden. Eben so müssen alle tuberkulösen Abscesse der Tuben und Ovarien durch Bauchschnitt operirt werden. **Lühe** (Königsberg i/Pr.).

Verschiedenes.

19) J. Katz. Über das Auftreten von Asthma bronchiale nur während der Menstruation.

(Deutsche med. Wochenschrift 1896. No. 50.)

Eine 32jährige, sonst (auch bezüglich ihrer Sexualorgane) ganz gesunde IIIpara, welche vor 5 Jahren zum letzten Mal geboren, leidet seit einem Jahr an Asthmaanfällen, welche nur zur Zeit der Menstruation auftreten und mit dem Aufhören derselben sofort verschwinden. Sowohl die subjektiven Erscheinungen wie der objektive Befund sind für Asthma charakteristisch; außerdem ist das Sputum ein typisches Asthmasputum. Es unterliegt also keinem Zweifel, dass es sich hier um einen Fall von essentiellem Asthma handelt, welcher durch die Menstruation hervorgerufen wird. K. nimmt an, dass in Folge des menstruellen Blutandranges zu den Unterleibsorganen die Sympathicusendigungen gereizt und mittels der hierdurch bedingten Reflexe ein Krampf der Bronchialmuskulatur hervorgerufen wird. **Graefe** (Halle a/S.).

20) F. Lehmann. Hemianopsie bei puerperaler Amaurose.

(Berliner klin. Wochenschrift 1896. No. 51.)

27jährige Igravida leidet im letzten Monat der Schwangerschaft an Kopfschmerzen und Ödemen der Beine. Spontane Geburt; 12 Stunden nach derselben Sehstörungen; anfänglich Hemianopsie, dann Amaurose. Nur Unterscheidung für hell und dunkel intakt. Augenhintergrund normal. Am folgenden Tage nur noch centrale Amaurose von 5Markstückgröße in ca. $1^1/_2$ Fuß Entfernung vom Auge. Nach 2 Tagen normales Sehen; noch geringer Albumengehalt des Urins, welcher nach 2 weiteren Tagen auch verschwunden ist.

L. sieht in dieser Amaurose nicht eine urämische, sondern, wie er sagt, eine »eklamptische«. Nach seinem Dafürhalten fehlen bei dem Krankheitsbild nur die Konvulsionen, um an der Diagnose Eklampsie keinen Zweifel zu lassen.

Graefe (Halle a/S.).

21) M. Storer (Boston). Über traumatische Ruptur von Ovariencysten mit Bericht über einen Fall.

(Boston med. and surg. journ. 1896. November.)

Bei einer 28jährigen Virgo seit einem Jahr Zunahme des Unterleibes. Seit 11 Monaten Amenorrhoe. In Narkose fand sich ein bis zum Nabel reichender, rundlicher, hinter dem Uterus gelegener Tumor. Nachdem 2 Studenten nachuntersucht, war letzterer plötzlich verschwunden. Sofortige Köliotomie. Aus dem Abdomen quoll zunächst typische Kystomflüssigkeit, schließlich reines Blut und zwar arterielles. Es rührte aus dem Riss der Cyste her, welcher eine Länge von 15 cm hatte Abtragung der letzteren. Glatte Genesung.

Im Anschluss an diesen Bericht theilt S. mit, dass er aus der Litteratur 108 Fälle traumatischer Ruptur von Ovariencysten gesammelt. In ca. 30% derselben trat dieselbe in Folge einer plötzlichen, heftigen Körperanstrengung bezw. -Bewegung ein.

Bei einer Reihe von Pat. schloss sich die Ruptur einer Stieldrehung an, bei anderen einer Punktion der Cyste. In 70 Fällen war die Ursache ein wirkliches Trauma. Bei 34 derselben handelte es sich um einen Fall; bei den 36 übrigen um eine rein äußerliche Gewalteinwirkung.

S. spricht die Vermuthung aus, dass in manchen der als Ovarialcystenruptur beschriebenen Fällen nur eine »Encysted peritonitis« vorgelegen habe. Beweisen lässt sich dieselbe nicht, da meist keine Operation oder Autopsie vorgenommen wurde.

Dass das Ereignis keineswegs immer ein gleichgültiges ist, beweist die Thatsache, dass 8mal im unmittelbaren Anschluss an dasselbe der Tod eintrat. 16 Pat. starben in Folge einer der Ruptur sich anschließenden Peritonitis. 22 genasen, nachdem sie längere oder kürzere Zeit an einer solchen gelitten; 36 ohne Zwischenfall.

Die meisten Pat. haben im Moment des Eintritts der Ruptur das Gefühl, dass sich plötzlich eine Flüssigkeit in den Leib ergieße. Die begleitende Schmerzempfindung kann eine sehr heftige, aber auch eine minimale sein. Im ersteren Falle tritt oft ein Collaps, ja selbst der Tod ein. Das Schicksal der Kranken hängt von der Beschaffenheit der ausgetretenen Flüssigkeit ab. Völlig ungefährlich ist die von Parovarialcysten; höchst bedenklich die von Dermoiden.

Ein definitives Verschwinden der Geschwülste nach der Ruptur scheint selten zu sein. Nur in 9 Fällen ist es ausdrücklich bemerkt. Auch der Eintritt einer Blutung aus der Rupturstelle ist ein sehr seltenes Vorkommnis.

Im Ganzen spricht sich S. für baldige Köliotomie nach eingetretener Ruptur einer Ovariencyste aus, auch dann, wenn sich bereits eine Peritonitis entwickelt hat, vorausgesetzt, dass es überhaupt nicht ausgeschlossen ist, dass die Pat. den Eingriff übersteht. 8 Kranke, welche köliotomirt wurden, genasen alle; von den nicht operirten starben dagegen 32%.

Graefe (Halle a/S.).

22) E. Höhne (Hamburg). Ein Beitrag zur polycystischen Nierenentartung.

(Deutsche med. Wochenschrift 1896. No. 47.)

H. berichtet über 2 Fälle polycystischer Nierenentartung, welche dadurch besonders interessant sind, als es sich um Mutter und Tochter handelte. Vielleicht hat bei einem zweiten, in der 9. Lebenswoche an einer Nierenerkrankung verstorbenen Kind gleichfalls ein ähnliches kongenitales Leiden vorgelegen. Zu erwähnen ist noch, dass der 2. Fall der erste ist, welcher im Alter von 20 Jahren beobachtet wurde. Bisher sind nur Fälle aus der Kindheit und dann erst wieder bei Erwachsenen in vorgeschrittenerem Alter beschrieben worden.

Was die Diagnose des 1. Falles betrifft — es wurden in beiden Weichen solide, grobhöckrige Tumoren konstatirt, welche sich nach der Nierengegend verfolgen ließen — so wurde dieselbe durch in der dunkelbraunen Punktionsflüssigkeit aufgefundene, rosettenartige Gebilde, deren Größe bei 325facher Vergrößerung zwischen der eines 10Pfennigstückes bis zu einer Linse schwankte, zur absoluten Gewissheit. In den Lehrbüchern wird derselben keine Erwähnung gethan. Nur in einer Abhandlung von Beckmann (Virchow's Archiv Bd. IX. p. 224) werden sie erwähnt. Um das strukturlose Centrum lagern sich 1 bis 5 koncentrische Ringe. Von dem ersteren zur Peripherie besteht eine deutliche radiäre Streifung.

Klinisch hatte sich der Fall, eben so wie die anderen, welche bisher publicirt worden sind, sehr schleichend und ohne ausgesprochene Symptome entwickelt. Ödeme, urämische Anfälle fehlten. Es bestanden nur Mattigkeit, Verdauungsbeschwerden, zeitweilige Leibschmerzen. Ein auffallend niederes spec. Gewicht des Harns, wie es auch in anderen Fällen beobachtet wurde, scheint für die Diagnose vorgerückter Stadien der Cystenniere mit herangezogen werden zu können.

Graefe (Halle a/S.).

Originalmittheilungen, Monographien, Separatabdrücke und Büchersendungen wolle man an *Prof. Dr. Heinrich Fritsch* in Bonn oder an die Verlagshandlung *Breitkopf & Härtel* einsenden.

Druck und Verlag von Breitkopf & Härtel in Leipzig.

Centralblatt
für
GYNÄKOLOGIE

herausgegeben
von
Heinrich Fritsch
in Bonn.

Einundzwanzigster Jahrgang.

Wöchentlich eine Nummer. Preis des Jahrgangs 20 Mark, bei halbjähriger Pränumeration. Zu beziehen durch alle Buchhandlungen und Postanstalten.

No. 23. **Sonnabend, den 12. Juni.** **1897.**

(Aus Prof. L. Landau's Frauenklinik, Berlin.)

I. Zur Technik der abdominalen Totalexstirpation des Uterus.

Von

L. Landau in Berlin.

In der Technik der abdominalen Totalexstirpation des myomatösen Uterus ist durch die Doyen'sche Methode ein großer Fortschritt erzielt worden. Die Entwicklung des Collums von der Bauchhöhle aus als erster Akt der Operation bedingt eine außerordentlich glatte Stielbildung, und die Trennung des Uterus von der Blase erfolgt in einer überraschend sicheren Weise. Die Überlegenheit der Doyen'schen Methode über alle seither geübten abdominalen Operationsverfahren beim myomatösen Uterus erschien mir so einleuchtend, dass ich zu Gunsten derselben meine eigenen aufgab, und alle Myome, welche sich nicht per vaginam exstirpiren ließen, mit dem Doyen'schen Verfahren operirte.

Die einzig wunden Punkte dieser Methode sind die Zusammenfassung des ganzen Ligaments in eine Massenligatur und besonders

das Hereinziehen der Stiele in die Vagina, nachdem die Adnexe abgeschnitten sind. Es ist nämlich unmöglich, die Stiele immer so lang zu lassen, dass man sie bequem in die Scheide extraperitoneal lagern kann, und in manchen Fällen war mir schon während der Operation der starke Zug unheimlich, den die in die Vagina geleiteten Stümpfe am Peritoneum, hauptsächlich dem Mesocolon der Flexura sigmoidea und damit an dieser selbst, ausübten. Bei dem Doyen'schen Verfahren liegt somit in einer Reihe von Fällen die Gefahr vor, dass man entweder gezwungen ist, einen kurzen Stiel, auch wenn er recht massig ist, in der Bauchhöhle zurückzulassen, oder, wenn man das Herabziehen der Stiele in die Vagina forcirt, einen so starken Zug an der Mesoflexur auszuüben, dass daraus für die Peristaltik des Darmes die schlimmsten Folgen resultiren können. Dass diese Furcht nicht unbegründet ist, lehrte mir die Autopsie zweier nach Doyen operirter Fälle, die ohne eine Spur von Peritonitis oder Blutung unter dem Bild der Darmparalyse zu Grunde gegangen waren.

Ich ging darum gern auf den Vorschlag meines Assistenten Dr. Mainzer ein, welcher den Plan fasste, bei der Totalexstirpation grundsätzlich die Bildung von Stielen zu vermeiden und alle Massen- oder Partienligaturen auszuschalten. Nach seinem Vorschlag sollte der Uterus sammt Myomen ohne präventive Klemmung oder Unterbindung wie bei der Amputation einer Extremität am Ort der Wahl (i. e. hier vom Tubenabgang bis zur Basis des Lig. latum) abgeschnitten, die spritzenden Gefäße isolirt gefasst und unterbunden und dann der schmale im Peritoneum entstandene Schlitz glatt vernäht werden, wie die äußere Haut nach Amputation einer Extremität oder einer Mamma. Wenn es technisch möglich war, so vorzugehen, so musste im Endeffekt eine glatte Nahtlinie von einem Tubenabgang zum anderen über das Vaginalloch hinwegführen.

Da ich an der technischen Ausführbarkeit keinen Zweifel hatte, so wandte ich die Methode bei 2 Fällen von Myomen, welche den Nabel überschritten, an, und habe nach dem überaus glatten Verlauf der Operation undder raschen Genesung der Kranken kein Bedenken, schon jetzt diese Methode zu empfehlen.

Die ersten Akte entsprechen genau der Doyen'schen Vorschrift. In steiler Beckenhochlagerung wird der Tumor entwickelt, über die Symphyse gewälzt und dann das hintere Scheidengewölbe durch Incision von oben her eröffnet. Die Portio wird jetzt gefasst, in die Bauchhöhle gezogen und der Vaginalansatz ringsum abgetrennt, Durch den Zug nach oben trennt sich das Collum fast von selbst von der Blase und der im paracervicalen Gewebe vorgeschobene Finger durchstößt möglichst hoch den vorderen Douglas. Der Uterus hängt jetzt nur noch an den 2 Ligamenten; der Assistent fasst das eine Ligament zwischen 2 Fingern und jetzt wird hart am Uterus, parallel seiner seitlichen Kante, abgeschnitten. Der Assistent lässt mit dem Fingerdruck so weit nach, dass die Arteria uterina einen Moment

Fig. 1.

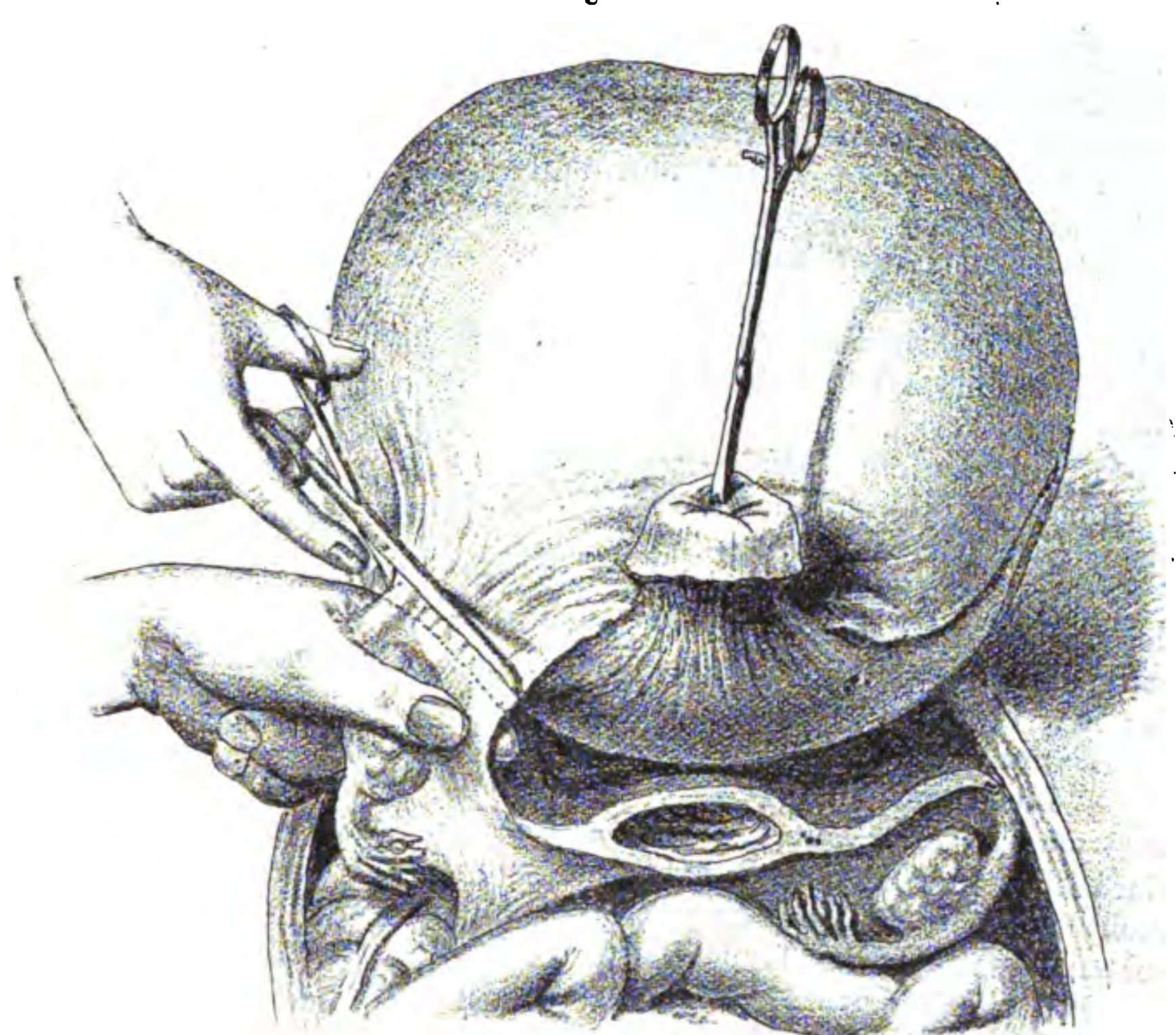
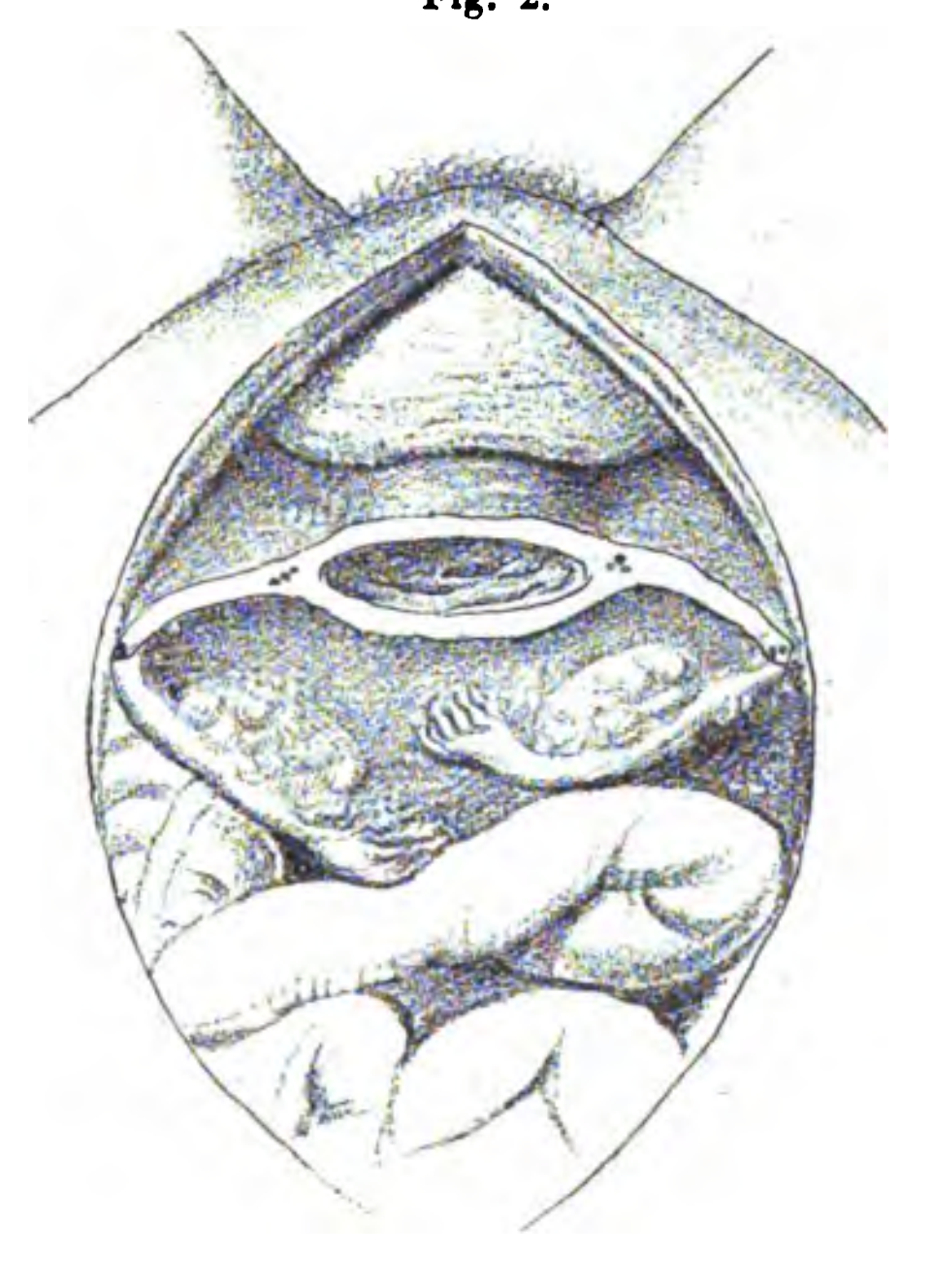


Fig. 2.



spritzt. Dieselbe wird mit einer kleinen Pince gefasst und sofort unterbunden; falls die Vene blutet, wird auch sie ligirt. Der Ramus tubarius resp. ovaricus arter. uterin. ist häufig so schwach entwickelt, dass man ihn gar nicht spritzen sieht; er muss an dem durchschnittenen Isthmus tubae gefasst und ligirt werden. Auf der anderen Seite wird genau in derselben Weise verfahren, und der Schluss der Operation, nach Entfernung des Uterus, besteht darin, dass man den schmalen und kurzen Schlitz im Peritoneum, von der Vaginalöffnung bis zum Tubenisthmus, mit fortlaufender Katgutsutur vereinigt. Die Vaginalöffnung selbst habe ich gleichfalls mit fortlaufender Katgutsutur geschlossen, indem die Nadel jedes Mal durch hinteres Peritonealblatt, hintere Scheidenwand, vordere Scheidenwand, vorderes Peritonealblatt hindurchgeführt wird. Keine Drainage, weder nach oben, noch nach unten.

Hat man Grund, die Adnexe mit zu entfernen, so kann man den Schnitt entweder primär unterhalb der Adnexe führen oder zuerst parallel der Uteruskante schneiden, und sodann nach Versorgung der Art. uterina die Adnexe sekundär abtragen und jetzt erst die Spermatica ligiren.

Im Allgemeinen ist es besser, normale Adnexe zurückzulassen, weil man dadurch eine kürzere Nahtlinie im Peritoneum erzielt. Bei Zurücklassen der Adnexe hat man nur die kleine Kathete eines rechtwinkligen Dreiecks zu vernähen, während nach Abtragung derselben die zugehörige Hypotenuse als Peritonealschlitz zurückbleibt.

Die geschilderte Methode ist das Normalverfahren bei homocentrisch entwickelten Myomen, welche den hinteren Douglas und die Ligamenta lata frei lassen. Hindern retrocervical entwickelte Myome den Zugang zur Portio, so tritt die von mir in Rom 1894 (Internat. Kongress) empfohlene r a p i d e Enukleation der im Wege befindlichen Tumoren in ihre Rechte, bis man das hintere Scheidengewölbe eröffnen kann. Bei intraligamentär entwickelten Tumoren lässt sich ein allgemein gültiger Operationsmodus nicht feststellen. Unser Ziel muss sein, durch Auslösung der Geschwülste zuerst klare Verhältnisse herzustellen, und dann, wenn möglich, nach den nämlichen Principien zu verfahren: also isolirte Unterbindung der zuführenden, spritzenden Gefäße und Vernähung des Peritonealschlitzes, i. e. der beiden Blätter der Lig. lata.

Das principiell Neue an dem geschilderten Operationsverfahren liegt in der Vermeidung jeglicher Stielbildung und Massenligatur. Dadurch wird gegenüber dem D o y e n'schen Verfahren der Vortheil erzielt, dass Abdomen und Vagina weder durch Stümpfe noch durch Fäden mit einander kommuniciren. Keine Zerrung von Darmabschnitten ist möglich, kein Stiel ist zurückgelassen. Wenn man bei typischen Operationen die Blutstillung durch Ligiren weniger Hauptgefäße sicher in der Hand hat, so hat die Abschnürung eines künstlich gebildeten Stieles so wenig Berechtigung, wie die Abbindung eines zu amputirenden Gliedes.

Natürlich ist die erste Frage bei der geschilderten Technik, ob es nicht blutet, wenn man nur die Hauptgefäße isolirt ligirt. Im Ligamentum latum liegen doch auch Gefäße. Damit ist es aber wie bei der Incision der Bauchdecken. Lässt man den kleinen Gefäßen nur Platz und Zeit, so retrahiren sie sich und die Blutung steht, sobald man aber anfängt, Ligaturen zu legen, so benimmt man ihnen diese Möglichkeit und jedes kleine Gefäßchen muss versorgt werden. Auch beim Bauchdeckenschnitt versorge ich die Gefäße nicht besonders, und schon manchmal haben mich Kollegen erstaunt gefragt, wieso es denn gar nicht blutet. Eben so ist beim Ligamentum latum, abgesehen von den Uterin- und Spermatikalgefäßen, keine weitere Blutstillung erforderlich.

Die Entstehung der hier geschilderten Technik ist direkt auf die geniale Doyen'sche Methode der abdominalen Totalexstirpation zurückzuführen. Wer die Doyen'sche Operation nicht ausgeführt hat, der wird auch gegen diese Methode eine Reihe theoretischer Einwände ins Feld führen können. Jedoch hoffe ich, dass manche Anhänger der abdominalen Totalexstirpation in der geschilderten Technik einen willkommenen Fortschritt erblicken werden. Ich halte sie für das definitive Verfahren der abdominalen Totalexstirpation des Uterus.

(Aus der Freiburger Frauenklinik.)

II. Gutartige Wucherungen des Syncytiums.

Von

Dr. med. **Gustav Bulius,**

Privatdocent und I. Assistent.

Durch Marchand ist in überzeugender Weise klargelegt, dass von dem Chorionzottenepithel maligne Geschwülste ausgehen, die in der größten Mehrzahl der Fälle im Anschluss an Blasenmolen auftreten.

Die Untersuchungen L. Fränkel's[1] und Marchand's[2] zeigten dann des Weiteren, dass sich stets bei den Blasenmolen Wucherungsvorgänge am Zottenepithel finden, und gaben dadurch das nöthige, bis dahin fehlende Bindeglied für die Erklärung des Auftretens bösartiger Wucherungen gerade nach Blasenmolen.

Es sind nun aber maligne Zottentumoren auch nach normal verlaufenen Geburten, nach Aborten, selbst nach Extra-uterin-Schwangerschaft zur Beobachtung gekommen. Für die nach Abort sich entwickelnden Fälle lässt sich zur Erklärung die zu dieser Zeit noch normalerweise vorhandene Wucherung des Zottenepithels heran-

---

[1] Archiv für Gynäkologie Bd. XLIX.

[2] Zeitschrift für Geburtshilfe und Gynäkologie Bd. XXXII.

ziehen, die sich speciell in der Bildung der sogen. Syncytiumknospen oder Epithelfortsätze zeigt. Anders verhält es sich mit den im Anschluss an eine normal verlaufene Schwangerschaft auftretenden Tumoren. Finden wir doch, wie auch C. Ruge[3] hervorhebt, das Zottenepithel in den letzten Monaten nur noch als einen schmalen Saum: »Die Epithelfortsätze hören in den späteren Monaten (vom 6. an) auf, so dass ihr Vorkommen diagnostisch für die Zeit der Schwangerschaft verwerthet werden kann. In den letzten Monaten der Gravidität, in denen keine Epithelfortsätze mehr vorhanden sind, ist meist das Syncytium dünner, zumal über vorspringenden Gefäßschlingen an den Enden der Zotten wie dünner Endothelsaum aussehend«.

Hier geben nun, wie ich glaube, Befunde, welche ich an Placenten Eklamptischer erheben konnte, das fehlende Bindeglied.

Die Befunde Schmorl's, dass sich Chorionepithel und Deciduatrümmer in den Organen Eklamptischer verschleppt fanden, so wie die von Vielen ausgesprochene Ansicht, dass es sich bei der Eklampsie um die Wirkung eines Giftes handele, als dessen Quelle das Placentargebiet anzusehen wäre, ließen es mir wünschenswerth erscheinen, die Strukturverhältnisse der Eklampsieplacenta von Neuem genau zu prüfen. Denn wie sollte es unter normalen Verhältnissen möglich sein, dass am normalen Schwangerschaftsende bei dem vorhin geschilderten Verhalten des Chorionepithels eine Loslösung von Syncytiumpartikeln erfolge?

Das Ergebnis dieser Untersuchungen, die in extenso in einer Dissertation niedergelegt sind, war nun, dass sich in 3 Fällen, welche ich bisher daraufhin untersuchen konnte, eine ganz auffällige Wucherung des Syncytiums konstatiren ließ. Sie ist über große Gebiete verbreitet, selbstverständlich nicht allenthalben mit derselben Intensität, fehlt auch an manchen Stellen völlig. Sie findet sich theils als eine ziemlich gleichmäßige Verdickung des ganzen Epithelüberzuges einzelner Zotten, theils mehr als circumscripte Wucherung in Form zahlreicher Epithelfortsätze (Syncytiumknospen). Mitosen ließen sich dabei nirgends nachweisen. Zur Verfügung stand mir je eine Placenta aus dem 7., 9. und 10. Schwangerschaftsmonat. War nun an der Placenta aus dem 7. Schwangerschaftsmonat die Wucherung an dem Syncytium und speciell die Gegenwart außerordentlich zahlreicher Epithelfortsätze, die zum Theil sogar frei in den intervillösen Räumen lagen, so entschieden, dass an der pathologischen Dignität des Befundes nicht gezweifelt werden konnte, so wurde ich in meiner Ansicht doch erst vollkommen befestigt durch die Ergebnisse bei den Untersuchungen der vom normalen Schwangerschaftsende stammenden Placenta. Um alle Zweifel zu bannen, habe ich die Präparate auch noch Herrn Prof. C. Ruge zur Begutachtung vorgelegt[4].

---

[3] Winter, Lehrbuch der gynäkologischen Diagnostik. 1896.

[4] Auch hier sage ich Herrn Prof. Ruge nochmals besten Dank für seine große Liebenswürdigkeit.

Wie ist nun das Zustandekommen solcher abnormen Wucherungen des Zottenepithels zu erklären? Zunächst wird festgestellt werden müssen, ob es sich um einen bei Eklampsie konstanten Befund handelt, und zweitens ob er nur bei Eklampsie vorkommt. Im letzteren Falle würde man sogar daran denken können, diese Epithelwucherungen in einen kausalen Zusammenhang mit der Eklampsie zu bringen, derart, dass von diesem Zottenepithel ein die Anfälle auslösender Stoff producirt würde. Dann wäre freilich die Frage nach dem primum agens doch noch offen.

Es scheint mir aber aus mancherlei Gründen gerade nicht sehr wahrscheinlich, dass wir es hier mit einem nur der Eklampsie eigenthümlichen Befund zu thun haben. Dagegen spricht einmal die Wucherung des Zottenepithels bei den Blasenmolen, wobei allerdings zu berücksichtigen ist, dass Marchand an dem gewucherten Syncytium auch bereits degenerative Processe entdecken konnte, welche hier fehlen, zweitens das Vorkommen von malignen Wucherungen im Anschluss an normale Geburten. Viel wahrscheinlicher ist die Veränderung in der Placenta und die Eklampsie auf ein und dieselbe Ursache zurückzuführen. Weitere Untersuchungen müssen hier Klarheit bringen, insbesondere aber auch darüber, ob bei Einwirkung uns bekannter Schädlichkeiten, wie Tuberkulose, chronischer Infektionskrankheiten etc., gleiche Epithelwucherungen zur Beobachtung kommen. Vielleicht genügen auch einfach entzündliche Reize.

So viel aber ist jetzt schon sicher, dass die Schmorl'schen Befunde durch dieses abnorme Syncytiumwachsthum ihre volle Erklärung finden, und der Lehre von den sogen. serotinalen Geschwülsten ein weiteres Glied eingefügt wird.

Hoffentlich trägt diese Mittheilung dazu bei, dass auch von anderer Seite diesen Verhältnissen eine erhöhte Aufmerksamkeit zugewendet wird.

(Aus der deutschen Universitäts-Frauenklinik zu Prag.)

III. Über Zerstörung des Endometriums durch heifse Ausspülungen.

(Vorläufige Mittheilung.)

Von

Dr. Richard Schick.

Vor 2 Jahren berichtete Fritsch[1] in diesen Blättern über einen Fall von völliger Zerstörung des Endometriums und nachfolgender Atrophie der Gebärmutter in Folge einer Auskratzung im Puerperium. Die Frau, ca. 25 Jahre alt, war 2 Jahre zuvor von einem Arzt wegen Blutungen im Wochenbett einem Curettement unterzogen worden

[1] Fritsch, Centralblatt für Gynäkologie 1894. No. 52.

und war seitdem nicht wieder menstruirt. Trotzdem hatte sie nicht die geringsten Beschwerden, sah blühend aus, nur etwas fliegende Hitze trat leicht ein. Die Gebärmutter war klein, einem infantilen Uterus zu vergleichen, und ihre Höhle bis auf den Cervicalkanal vollständig obliterirt. Seit der Mittheilung von Fritsch sind nun einige ähnliche Fälle und zwar meist von partieller (nicht totaler) Obliteration der Gebärmutter bekannt geworden. So berichtet Küstner[2] über eine partielle Uterusobliteration nach Curettement, bei der er durch eine sinnreiche Plastik einen brauchbaren Kanal wieder herstellen konnte. Eben so war Wertheim[3] in einem Falle von theilweiser Verwachsung der Gebärmutterhöhle nach allzu gründlicher Auskratzung veranlasst, eine Operation zur Beseitigung dieses Defekts vorzunehmen. Der 4. in der Litteratur seitdem bekannt gewordene Fall wird von Veit[4] gemeldet. Hier trat nach einer Auskratzung post abortum ebenfalls Amenorrhoe ein, die sich indessen durch Dilatation der zurückgebliebenen engen Gebärmutterhöhle beseitigen ließ.

Höchst bemerkenswerth ist ein hierher gehöriger, von Herrn Prof. v. Rosthorn beobachteter Fall, dessen gütiger Mittheilung ich die Kenntnis desselben verdanke. Der Fall hat die größte Ähnlichkeit mit dem von Veit beobachteten.

Frau A. S., 36 Jahre, kam im Jahre 1894 in Behandlung v. Rosthorn's. Pat. ist 5 Jahre verheirathet. Im 1. Jahre ihrer Ehe Zwillinge, im 2. Jahre normale Geburt, dann im Juni und Oktober 1892 je ein Abortus. Nach demselben Blutungen, wesswegen im December desselben Jahres ein Curettement vorgenommen wurde. Seither 17 Monate keine Menses. Seit einiger Zeit besteht Obstipation und Meteorismus und öfters Brechneigung, aber keine Molimina menstrualia. Es fand sich ein anteflektirter, gut beweglicher Uterus von normaler Größe, nicht schmerzhaft, die Portio vaginalis konisch, lacerirt, tiefstehend, Adnexe beiderseits deutlich tastbar, nicht verändert. Der Uterus war gut sondirbar. Elektrische Behandlung nach Apostoli erzeugt einen ganz mäßigen Abgang eines röthlichen Ausflusses. 2malige Sondirung und mehrmalige Massage haben immer den Effekt, dass einen Tag zur Menstruationszeit etwas blutiger Schleim abgeht. Im vorigen Jahre stellten sich laut Bericht des Hausarztes die Menses allmählich, jedoch sehr spärlich wieder ein. Im vorigen Sommer Pause von 3 Monaten, seither Menses regelmäßig nach 24 Tagen, 4—5 Tage anhaltend, ziemlich kopiös.

Schon der 1. von Fritsch beobachtete Fall ist für unsere Kenntnisse von großem Werth. Er warnt vor Allem, die Gebärmutter im Wochenbett allzu energisch auszukratzen. Er zeigt ferner, wie Fritsch besonders hervorhebt, dass der Wegfall der Gebärmutter resp. Gebärmutterschleimhaut bei Weitem keine so heftigen klimakterischen Beschwerden hervorruft, als die Entfernung der Eierstöcke.

Für mich war dieser Fall noch in anderer Richtung von besonderem Interesse. Ich stellte mir die Frage, ob es nicht möglich wäre, eine solche zufällige und unbeabsichtigte Zerstörung der Schleim-

---

[2] Centralblatt für Gynäkologie 1895. No. 30.
[3] Ibid. No. 40.
[4] Ibid. No. 36.

haut bezw. die ihr nachfolgende Atrophie der Gebärmutter absichtlich zu therapeutischen Zwecken hervorzurufen in Fällen hartnäckiger Blutungen, die jedem anderen Verfahren trotzen und sonst die Entfernung der Gebärmutter verlangen.

Allen beschriebenen Fällen gemeinsam ist die Entstehung im Puerperium. Alle Beobachter sind darin einig, dass das Puerperium ein besonders prädisponirendes Moment für die Entstehung derartiger Zerstörungen bildet, da leicht die in der Muskulatur befindlichen Drüsenreste, von denen sonst die Regeneration der Schleimhaut ausgeht, mit der weichen Muskulatur mit entfernt werden.

Außerhalb des Puerperiums dürfte es wohl nicht leicht gelingen, durch eine noch so gründliche Auskratzung das Endometrium vollständig zu zerstören. Wenigstens sind derartige Fälle bisher nicht bekannt geworden. Das ist auch in den anatomischen Verhältnissen begründet, indem die Drüsen des Endometriums Mangels einer Submucosa sich direkt in die Uterusmuskulatur fortsetzen und diese Drüsenantheile auch bei energischem Curettement wohl zum größten Theil zurückbleiben. Diese Reste genügen, unter gewöhnlichen Umständen, wie die Untersuchungen Werth's beweisen, um die Regeneration der Schleimhaut zu bewirken. Am puerperalen Organ kann es unter Umständen gelingen, auch die Drüsenfundi mit der stark aufgelockerten, dem Endometrium unmittelbar anhaftenden Muskelschicht loszukratzen.

Mir war es indessen darum zu thun, zu untersuchen, ob es nicht möglich wäre, durch irgend ein Verfahren das Endometrium im nicht puerperalen Zustand in gewissen Fällen zu zerstören, zu dem Zweck, um eine Blutung aus demselben zu beseitigen, die außer durch Exstirpation der Gebärmutter nicht zu stillen ist. Hier schwebten mir hauptsächlich 2 Arten pathologischer Zustände vor, nämlich 1) Fälle sogenannter präklimakterischer Blutungen, die, wie jeder Erfahrene weiß, oft allen angewendeten Mitteln hartnäckig trotzen; und 2) Myome, die allein wegen starker Blutung operative Beseitigung erfordern; bei diesen letzteren erhoffte ich durch Zerstörung des Endometriums auch eine consecutive Atrophie der Gebärmutter und der darin enthaltenen Myome. Als ich in der Litteratur Umschau hielt, war ich angenehm überrascht, dass auch von Anderen diese Idee zu ähnlichen Zwecken bereits zu verwerthen gestrebt wurde. So berichtet Veit[5], dass er, wie bereits Schaeffer[6] mitgetheilt, mehrfach wegen Endometritis corporis mit hartnäckigen Blutungen oder äußerst purulentem Sekret, das jeglicher Behandlung trotzte, mit symptomatisch gutem Erfolg Chlorzinkstifte nach Dumontpallier in den Uterus eingelegt habe mit der Absicht, das Endometrium zu zerstören. Die Resultate waren günstig. Meist erfolgte

---

[5] l. c.

[6] Centralblatt für Gynäkologie 1891. p. 383; Berliner klin. Wochenschrift 1891. Bd. XXVIII. p. 413.

eine Obliteration der Uterushöhle, in 2 Fällen blieb sogar der Uteruskanal sondirbar und es stellte sich eine geringe menstruelle Sekretion wieder her. Einen ähnlichen Versuch machte Pfannenstiel[7] laut einer Mittheilung auf dem letzten Naturforscherkongress bei einem Falle unstillbarer klimakterischer Blutungen, dabei stieß sich ein großer Theil der Uteruswand ab. Das Resultat war aber kein günstiges, da immerhin noch ein Theil funktionirender Schleimhaut am Fundus zurückgeblieben war. Wegen andauernder Blutungen musste schließlich die Totalexstirpation ausgeführt werden. Eintreten von Amenorrhoe nach Verwendung der Dumontpallier'schen Chlorzinkstifte finden wir bei französischen Autoren oft als zufälliges und unbeabsichtigtes Ereignis berichtet.

Um meine Absicht, die Uterusschleimhaut völlig zu zerstören, zu erreichen, standen mehrere Methoden zur Verfügung. Man konnte denken an eine Einwirkung auf mechanischem, chemischem, thermischem eventuell elektrolytischem Wege.

Die Anforderungen, die an die Methode gestellt werden mussten, waren 1) die Unschädlichkeit derselben, wozu natürlich die Asepsis gerechnet werden musste; 2) die Möglichkeit einer ausgiebigen Tiefenwirkung, so dass die Schleimhaut in ihrer ganzen Dicke zerstört werden konnte; 3) eine genügend ausgedehnte Flächenwirkung, so dass alle Stellen der Schleimhaut getroffen würden; 4) die Möglichkeit des Abstufens der Einwirkung, um eine unbeabsichtigte, tiefgreifende Zerstörung der Uteruswand zu vermeiden. Von den aufgezählten physikalischen und chemischen Agentien entsprechen nicht alle den genannten Forderungen.

Das mechanische Verfahren (Curettement) entfernt die Schleimhaut nur in den seltensten Fällen (und nur im puerperalen Organ) vollständig. Die chemischen (Ätz-)mittel haben den Nachtheil, dass sich die Tiefe ihres Eindringens in das Gewebe schwer bestimmen lässt, dass namentlich bei den starken Ätzmitteln (Chlorzinkpaste von Dumontpallier) ihre Wirkung eine unberechenbare, die Zerstörungen oft gewaltige sind. Auch werden schwerlich alle Theile der Schleimhaut getroffen und immerhin Stellen übrig bleiben, an die die Ätzmittel nicht gelangen konnten. Die elektrolytische Wirkung, wie sie dem Verfahren Apostoli's zu Grunde liegt, ist eigentlich eine rein chemische, durch die ätzenden Eigenschaften der an den Elektroden ausgeschiedenen Jonen hervorgerufene. Die zerstörende resp. Ätzwirkung ist hier eine viel geringere und weniger zuverlässige als bei anderen chemischen Substanzen. Selbst bei Anwendung der stärksten noch möglichen Ströme werden nur verhältnismäßig geringe Mengen von ätzenden Stoffen an den Polen ausgeschieden. Dazu kommt, dass bloß derjenige schmale Streifen Schleimhaut von der Ätzung betroffen wird, welchem eben die Platinsonde anliegt, während die übrigen Stellen der Schleimhaut unberührt bleiben. Es

[7] Centralblatt für Gynäkologie 1896. No. 41. (Kongressbericht.)

ist also verständlich, warum besonders bei Myomen, bei welchen die Gebärmutterhöhle so mannigfach verzogen und die Schleimhautoberfläche viel ausgedehnter als sonst erscheint, die Methode Apostoli's vielfach so unbefriedigende Resultate ergiebt.

Es blieb mir also nur noch übrig zu untersuchen, ob sich die Wirkung der Wärme in geeigneter Weise verwenden lasse. Dabei waren zunächst die Versuche von Snegirjeff[8] in Erwägung zu ziehen, der bekanntlich in den letzten Jahren den strömenden Wasserdampf zum Stillen von Blutungen verwendete und dessen Methode auch in der Gynäkologie von einigen Seiten, insbesondere zur Behandlung von Uterusblutungen Anwendung gefunden hatte (Jaworski[9], Pincus[10] u. A.). Indess belehrten mich bald mehrere Thierversuche, die ich anstellte, dass sich die Methode für meine Zwecke nicht gut eignen dürfte. Die Wirkung des 100° heißen Wasserdampfes auf die Gewebe ist wohl eine außerordentlich intensive. Die Gewebe werden überall bei Berührung mit dem Wasserdampf verbrüht, doch ist es außerordentlich schwer, die Wirkung genau zu lokalisiren, da sich der strömende Dampf sofort nach allen Richtungen ausbreitet und Verbrühung der Scheide und des äußeren Genitale nicht leicht vermieden werden kann[11].

Durch diese Überlegungen geleitet, kam ich dazu, Ausspülungen der Gebärmutterhöhle mit möglichst heißem Wasser zu versuchen. Diese Methode schien mir die Vorzüge der Einwirkung des Dampfes ohne dessen Nachtheile zu besitzen. Ich machte zunächst Versuche an frisch exstirpirten, metritischen oder myomatösen Uteris, in welche ich mittels eines gewöhnlichen Bozeman-Fritsch'schen doppelläufigen Katheters heißes Wasser leitete. Das Wasser wurde in einem Topf zum Sieden erhitzt und mittels eines 2 m langen Gummischlauchs dem Katheter zugeführt; dabei sank die Temperatur des Wassers an der Ausströmungsöffnung auf 80—85° C. — Ich ließ diese Temperatur auf verschiedene Uteri verschieden lange ($^1/_2$ Minute bis 2 Minuten) einwirken und überzeugte mich, dass diese Temperatur hinreiche, um die Schleimhaut in einer dem freien Auge sichtbaren Weise zu verändern. Schon nach kurzer Dauer fand ich an Stelle der Schleimhaut eine dünne, schneeweiße Schicht, deren Grenze um so tiefer gegen die Muskulatur vorrückte, je länger ich das Wasser einwirken ließ. Da ich während der Dauer der Wirkung

[8] Med. Wochenschrift 1894. No. 38.

[9] Wiener med. Presse 1895. No. 3.

[10] Centralblatt für Gynäkologie 1895. No. 11.

[11] Nebenbei bemerke ich, dass ich die von Snegirjeff so gerühmte, eminent blutstillende Wirkung selbst bei arterieller und venöser Blutung wenigstens nach Experimenten an Kaninchen und Meerschweinchen nicht bestätigen kann. Parenchymatöse Blutungen standen selbstverständlich bald; es gelang indessen nie, die Blutung aus einer angeschnittenen Vene oder Arterie mittels des Dampfes zum Stillstand zu bringen. Auch ist es mir unverständlich, wie Snegirjeff eine Primaheilung der verbrühten Wundflächen, die mit einer Schicht gekochten, also abgestorbenen Gewebes bedeckt sind, erzielen konnte.

*

beständig hin- und hergehende Bewegungen des Katheters machte, konnte das Wasser so ziemlich an alle Stellen des Uterusinneren gelangen und ich fand auch thatsächlich an dem nachher aufgeschnittenen Organ, auch bei der durch Myome vielfach verzogenen Gebärmutterhöhle fast in allen Winkeln und Buchten die Schleimhaut von schneeweißer Farbe, welche sich scharf gegen das blasse Roth der Muskulatur absetzte.

Die Methode schien allen Anforderungen zu entsprechen, welche ich oben aufgestellt hatte: gleichmäßige Wirkung auf alle Theile der Schleimhaut, gehörige und abstufbare Tiefenwirkung, Asepsis. Da auch die Möglichkeit bestand, den Eingriff am lebenden Uterus ohne schädigende Einwirkung auf die Nachbarorgane auszuführen, schien mir die Methode eine praktisch brauchbare zu sein und ich ging bald daran, sie in geeigneten Fällen zu versuchen.

Die Methode, die ich in meinen Fällen verwendete, war folgende: Zunächst wird 1—2 Tage lang die Cervix uteri mittels Laminaria bis zu Kleinfingerdicke erweitert, um einen mittelstarken Spülkatheter bequem einführen zu können. Vor dem Eingriff wird die Pat. narkotisirt, das äußere Genitale und die Scheide genau wie vor einer Abrasio mucosae sorgfältig desinficirt, die Portio vaginalis mittels eines rinnenförmigen Z-Speculums und eines vorderen Spatels eingestellt, die vordere Muttermundslippe mit einer Hakenzange gefasst. In der Nähe des Operationstisches hinter dem Operateur befindet sich, etwas erhöht, 1 Topf mit Wasser, welches mittels eines Gasbrenners beständig im Sieden erhalten wird. In denselben taucht mittels einer Bleiglocke ein Heberschlauch, welcher eine Länge von $1^1/_2$ bis 2 m besitzt und das Wasser einem mittelstarken Bozeman-Fritsch-schen doppelläufigen Katheter zuführt. Der Schlauch ist mehrere Centimeter über den Anfangstheil des Metallkatheters gezogen, um dort den heiß gewordenen Katheter fassen und dirigiren zu können. Unmittelbar vor dem Katheter befindet sich ein Quetschhahn am Schlauch. Vorher wird eiskaltes Wasser aus einem bereitstehenden, mit Wasser und Eisstückchen gefüllten Irrigateur mittels eines geraden Glasröhrchens unmittelbar unter die hintere Muttermundslippe geleitet, natürlich unter ganz schwachem Druck, so dass das Wasser bloß an der Rinne des Speculums herabfließt, ohne den heißen, eingeführten Katheter durch Berührung abkühlen zu können. Ist Alles in dieser Weise vorbereitet, so führt man den Katheter in das Innere des Uterus ein, öffnet den Quetschhahn und bewegt den Katheter vorsichtig nach allen zugänglichen Richtungen. Das aus dem Uterus abfließende heiße Wasser mischt sich mit dem eiskalten unmittelbar unter der Portio und fließt lauwarm über das Rinnenspeculum herab. Dabei wird außer dem Endometrium bloß die hintere Muttermundslippe verbrüht, wobei sich ihre Schleimhaut weiß färbt und sich in Form einer dünnen Lamelle von der Unterlage abhebt. Dieser Umstand ist ohne weitere Bedeutung, da die Schleimhaut dieser Stelle in längstens 14 Tagen wieder regenerirt ist. Verbrü-

hungen des Scheidengewölbes oder sonstiger Theile der Scheide sind bei Beobachtung der geschilderten Vorsichtsmaßregeln völlig ausgeschlossen. Während der heißen Ausspülung beobachtete ich in allen Fällen, dass sich der Uterus um den Katheter fest kontrahirte, was ja durch die Intensität des ausgeübten Reizes erklärlich erscheint.

Was die Dauer der Einwirkung betrifft, so musste ich naturgemäß bei diesen meinen ersten Versuchen außerordentlich vorsichtig sein und glaube, dass es sich erst durch die Erfahrung wird entscheiden lassen, wie lange die Hitze wirken darf. Ich musste annehmen, dass die Einwirkung auf das lebende Gewebe eine viel intensivere sein würde, als jene auf die Schleimhaut des exstirpirten Uterus und musste auch eine lebhafte Reaktion des lebenden Gewebes auf den Eingriff erwarten. Daher beschränkte ich mich vorläufig bei meinen Versuchen auf die Dauer von $^1/_2$ Minute, glaube aber jetzt schon sagen zu müssen, dass die Dauer dieser Einwirkung zu gering bemessen war.

Die Zahl meiner Fälle ist bisher eine sehr geringe, da ich zuerst nach meinen ersten Versuchen einen längeren Zeitraum (nunmehr $^3/_4$ Jahr) verstreichen lassen musste, um mich über die Leistungsfähigkeit der Methode einigermaßen zu orientiren. Mit dem ersten dieser Fälle hatte ich einen relativen Misserfolg, da ich, offenbar allzu zaghaft vorgehend, die heiße Ausspülung nicht einmal $^1/_2$ Minute lang einwirken ließ (die Dauer der Einwirkung dürfte etwa $^1/_4$ Minute betragen haben).

Fall I: Dieser betraf Frau C. Z., 45 Jahre alt; seit 2 Jahren intensive präklimakterische Blutungen bei bestehender Endometritis, die oft 4—6 Wochen lang in der heftigsten Weise andauern. Vor einem Jahr wurde Pat. in der Klinik wegen derselben Beschwerden einem Curettement und einer Vaginofixation unterzogen, jedoch ohne Erfolg. Die gegenwärtige Blutung besteht seit 4 Wochen.

Pat. außerordentlich anämisch, Uterus etwas vergrößert, antevertirt, Sondenlänge $8^1/_2$ cm, Adnexe nicht verändert.

14. Juni 1896. Nach vorausgehender Laminariadilatation heiße Ausspülung von ca. $^1/_4$ Minute Dauer in Narkose. 15. Juni. Mäßiges, leicht blutig tingirtes Sekret. Keine subjektiven Beschwerden. Seit dem 16. Juni keine Blutung, Pat. erholt sich sichtlich, bleibt 8 Tage zu Bett und verlässt am 27. Juni ohne Beschwerden die Klinik.

Im Juli stellte sich die Blutung wieder ein und dauerte mäßig stark 10 Tage. Eben so hatte Pat. in der 2. Hälfte des August mäßige Blutungen. Bis Ende Oktober ging es der Pat. gut, seitdem sind wieder starke langdauernde Blutungen eingetreten, welche die Kranke veranlassten, abermals die Klinik aufzusuchen, worauf die vaginale Totalexstirpation vorgenommen wurde. Es fand sich eine ausgesprochene Endometritis glandularis mit hochgradiger Verdickung der Schleimhaut.

Fall II: Frau E. F., 43 Jahre alt, Endometritis. Myomata uteri. 4 Geburten. Seit dem 14. Jahre regelmäßig, 4wöchentlich, 8tägig menstruirt; letzte regelmäßige Periode vor 3 Monaten. Seit dieser Zeit kontinuirliche, in den letzten 3 Wochen äußerst profuse Blutungen.

Mittelgroße, kräftige, sonst gesunde Frau, sehr anämisch, Portio vaginalis bedeutend hypertrophirt, Cervix für einen Finger durchgängig, Uterus stark vergrößert, anteflektirt, etwas nach links verzogen, linkes Parametrium verkürzt. Adnexe normal.

6. Juli 1896. Beginn der Laminariadilatation. Die Austastung ergiebt eine gleichmäßige Verdickung der Uteruswand; in derselben sitzen an mehreren Stellen des Fundus und der vorderen Wand mehrere erbsengroße und größere derbe Myomknoten.

8. Juli heiße Ausspülung in Narkose. Dauer: $^1/_2$ Minute. Bis zum 3. Tage spärliche, dunkelblutige Absonderung. Keine Schmerzen. Vom 3. Tage an wird das Sekret immer blässer und geht schließlich in einen weißlichen, milchigen Ausfluss über. Pat. verlässt am 7. Tage das Bett. Am 18. Juli ohne Beschwerden entlassen. Uterus von derselben Größe wie zuvor, Cervix geschlossen, etwas gelbliches Sekret. Laut Bericht der Pat. zeigte sich nach ihrer Rückkehr zu Hause vom 26.—28. Juli noch etwas Blut, darauf sistirte die Blutung vollständig bis zum 20. December, d. i. volle 5 Monate.

Pat. befindet sich wohl und nahm an Körpergewicht bedeutend zu. Weitere Blutungen vom 20. December 1896 bis 7. Januar 1897. Im Februar d. J. wieder eine ca. 3 Wochen dauernde mäßige Blutung. Gegenwärtig befindet sich Pat. wieder wohl.

Fall III: M. S., 41 Jahre, Endometritis, Retroflexio uteri. 4 Geburten, 1 Abortus; Menses seit dem 14. Jahre 4wöchentlich, 7tägig, mäßig reichlich. Seit mehr als einem Jahre intensive Blutungen. Im November 1895 Curettement, Aufrichtung, Pessarbehandlung. Seit mehreren Wochen wieder außerordentlich starke anhaltende Blutungen, nachdem zuvor Ausfluss bestanden hatte.

Mittelgroße, mäßig kräftige, anämische Frau. Uterus stumpfwinklig retroflektirt, etwas vergrößert, leicht aufrichtbar, Parametrien und Adnexe normal. Laminariadilatation. 25. Juni 1896 heiße Ausspülung in Narkose. Dauer $^1/_2$ Minute. — In diesem Falle bestand längere Zeit und zwar bis zum 3. Juli eine mäßige Blutabsonderung, von da ab keine Blutung mehr. Während der ganzen Zeit keine Schmerzen. Seitdem trat die Periode in 5—6wöchentlichen Pausen ein und dauerte in der Regel in mäßiger Stärke 5—7 Tage. Pat. befindet sich gegenwärtig vollkommen wohl.

Fall IV: A. B., 49 Jahre, Myomata uteri. Seit dem 13. Jahre regelmäßig menstruirt. 1 Geburt, darauf 3 Abortus. Vor 16 Jahren Entfernung eines Uteruspolypen. Seit Jahren bestehen intensive Blutungen, gegen welche Hydrastis, Ergotin, Tamponade etc. verwendet wurden. Am 20. Oktober 1892 wurde ein Curettement vorgenommen. Seit einem Jahre sind die Menses profus, 10—12tägig in 3wöchentlichen Pausen. Seit 5 Wochen kontinuirliche Blutungen. Schmerz. Drängen nach abwärts.

Pat. sehr anämisch; große derbe cylindrische Portio vaginalis. — Aus dem queren Muttermunde ragt ein kleiner Schleimpolyp. Corpus uteri 2faustgroß, die Symphyse um 2 Querfinger überragend. Die Untersuchung in Narkose nach vorausgegangener Laminariadilatation ergiebt ein mehr als ganseigroßes Myom der rechten hinteren Uteruswand nahe dem Collum. Uterushöhle weit, plattgedrückt, nach links oben verlaufend, Sondenlänge 9 cm.

10. Juli 1896. Verbrühung des Endometriums in Narkose. Dauer der heißen Irrigation $^1/_2$ Minute. Die ersten 2 Tage wird kein Blut abgesondert, vom 13. bis 18. Juli mäßige Blutabsonderung, die seitdem völlig aufgehört hat. Während der ganzen Zeit keine Schmerzen. Die nächste Periode vom 11.—17. August mäßig reichlich, ohne irgend welche Beschwerden. Seitdem erscheint die Periode in $3^1/_2$—5wöchentlichen Pausen in mäßiger Menge. Pat. hat sich außerordentlich erholt, sieht blühend aus und hat an Körpergewicht erheblich zugenommen.

Die berichteten Fälle beweisen zunächst die Durchführbarkeit der Methode ohne Schädigung der Kranken. In allen Fällen war der Verlauf ein vollkommen normaler. Keine der Pat. beklagte sich über Schmerzen, niemals wurde eine Temperatursteigerung beobachtet. Von den Pat. wies keine die Erscheinungen einer Stenose auf, deren Eintritt man eventuell befürchten konnte. Eine Schädigung der

Nachbargewebe (Scheide, äußeres Genitale) durch Verbrühung ist bei Anwendung der oben beschriebenen Maßregel ausgeschlossen. Die Methode ist also in der beschriebenen Form für die Kranken gefahrlos. Sehe ich von dem 1. Falle ab, bei dem die Hitze allzu kurze Zeit eingewirkt hatte, um einen nachhaltigen Dauererfolg zu erzielen, so muss ich in den 3 übrigen Fällen einen entschieden günstigen Einfluss auf die vorher bestandenen, außerordentlich heftigen Blutungen verzeichnen. Freilich handelte es sich um Frauen in der Nähe des klimakterischen Alters, bei welchen häufig intensive Blutungen mit längeren Pausen abwechseln, so dass immerhin eine gewisse Reserve in der Beurtheilung des Erfolges nothwendig ist. Andererseits aber hatte ich lange genug ($^3/_4$ Jahr) Gelegenheit, diese Frauen zu beobachten und konnte während dieser Zeit einen wesentlichen Unterschied in der Quantität und Dauer der Blutungen feststellen. Namentlich Fall II, bei dem unmittelbar vor dem Eingriff 3 Monate lang die intensivsten Blutungen bestanden hatten, welche nachher durch 5 Monate völlig sistirten, scheint mir immerhin auf den Einfluss des Eingriffs hinzuweisen, ohne dass ich dabei in den fehlerhaften Schluss: post hoc, ergo propter hoc verfallen müsste.

Ich habe in allen Fällen die Narkose zu Hilfe genommen, um bei dem plötzlichen und mächtigen Reiz auf das Endometrium eine Shockwirkung zu vermeiden. Auffallend war es, dass die Pat. nach dem Erwachen aus der Narkose nicht die geringsten Schmerzen im Unterleib empfanden.

Das, was ich eigentlich angestrebt habe, nämlich eine derartige völlige Zerstörung und Verödung der Schleimhaut, dass jede Menstruationsblutung aufhört, habe ich allerdings bisher nicht erreicht. Das liegt offenbar an der zu geringen Dauer der Einwirkung der Hitze. Das ganze Verfahren befindet sich eben noch im Stadium des Versuches und weiteren Versuchen muss ich es vorbehalten, festzustellen, wie lange die Hitze auf die Schleimhaut einwirken muss, um dieselbe völlig zu zerstören. Auf diesen Umstand, nämlich möglichst vollständige Zerstörung der Schleimhaut zu erzielen, möchte ich besonderes Gewicht legen. Er unterscheidet meine Intentionen principiell von der bisherigen Anwendung der Hitze durch Vaporisation. Bei letzterer handelte es sich, wie aus den vorliegenden Mittheilungen ersichtlich ist, niemals um beabsichtigte völlige Zerstörung der Schleimhaut, sondern nur um Stillung der Blutungen bei Endometritis mit der Absicht, die Funktionsfähigkeit des Uterus zu erhalten.

Desshalb möchte ich die Methode auch nur bei solchen Fällen anwenden, bei denen die Erhaltung der physiologischen Funktionen der Gebärmutter entweder unnöthig oder nicht mehr wünschenswerth ist, also bei Frauen, welche dem Klimakterium nahe sind oder deren myomatöser Uterus an und für sich nicht mehr seiner natürlichen Bestimmung nachkommen kann.

Höchstens könnte das Verfahren noch bei einer bestimmten Gattung von Erkrankungen Erfolg versprechen, dies sind Fälle von chronisch entzündlichen Adnexerkrankungen mit oder ohne perimetritische Verwachsungen, die mit intensiven Blutungen verbunden sind, und bei denen man sich Mangels sonstiger Beschwerden zu einem radikalen Eingriff nicht entschließt.

Einen Versuch in dieser Hinsicht habe ich vor nunmehr 2 Monaten unternommen. Die Pat., nahe dem Klimakterium, deren Adnexe durch chronisch entzündliche Processe zu kleinfaustgroßen Tumoren umgewandelt waren, hatte außer der mehrere Wochen lang bestehenden Blutung keine Beschwerden. Hier entschloss ich mich, die Siedehitze eine ganze Minute lang einwirken zu lassen. Der Eingriff wurde ohne die geringste Reaktion vertragen und die Blutung sistirte seitdem. Über das weitere Befinden der Pat. werde ich noch später zu berichten Gelegenheit finden.

Der vorliegende Bericht möge nur als vorläufige Mittheilung beurtheilt werden; über weitere Versuche und über die Ergebnisse der noch nöthigen histologischen Untersuchungen werde ich später berichten, möchte aber schon nach den wenigen bisher angestellten Versuchen zu dem Schluss hinneigen, dass die Methode gerade durch ihre Einfachheit besonders für den praktischen Arzt gut verwendbar sein dürfte, da sie keinen großen Apparat erfordert und da sie ein leicht durchführbares aseptisches Verfahren darstellt, bei welchem eine Infektion schwer zu Stande kommen kann.

IV. Ein Fall von Schwangerschaft im verkümmerten Nebenhorn.

Von

Dr. **Gummert** in Essen.

Am 5. Juni 1895 habe ich das unten beschriebene Präparat durch Laparotomie gewonnen. Es handelt sich, wie ich nachher zeigen werde, um ein schwangeres, rudimentäres Nebenhorn, bei gleichzeitig bestehender Gravidität im entwickelten Horn. Nachdem W. Beckmann noch unlängst in der Zeitschrift für Geburtshilfe und Gynäkologie 1896 Bd. XXXV Hft. 1 einen ausführlichen Beitrag zur Gravidität im rudimentären Uterushorn gebracht hat, erübrigt es mir zur Vervollständigung der Statistik dieses seltenen Ereignisses die Krankengeschichte und die anatomische Beschreibung meines Falles zu liefern.

Mitte Mai 1895 konsultirte mich Frau K. aus K. wegen anhaltend heftiger Schmerzen im Leib und wegen Blutungen. Die Frau ist 24 Jahre alt, hat noch nicht geboren. 1. Regel mit 15 Jahren, von da an stets regelmäßig 4wöchentlich mäßig stark, 4—5 Tage, ohne Beschwerden. Pat. war früher stets gesund. Ende Juli 1894 letzte Regel. Bald treten Übelkeiten ein, die Brüste schwellen an. Ende August treten ziehende Schmerzen ein unten im Leib, die langsam aber stetig heftiger werden und Pat. seit Mitte November nicht mehr aus dem Bett lassen.

Der Hausarzt diagnosticirt Schwangerschaft, deutet die Schmerzen als Wehen und sagt eine Fehlgeburt voraus. In der Nacht vom 27.—28. November treten heftigste Krämpfe ein im ganzen Leib, dabei gehen große Blutklumpen ab. (Nähere Angaben über das, was abgegangen ist, können nicht gemacht werden.) Jetzt lassen die Schmerzen in ihrer Heftigkeit nach, verschwinden aber nicht vollständig. Pat. ist es aufgefallen, dass einige Tage nachher reichlich Milch aus den Brüsten ausgesickert ist.

Bis Anfang Januar 1895 hatte Pat. keine Blutung; jetzt stellt sich eine 4- bis 5tägige Blutung ein, wie früher die Regel, eben so Anfang Februar gleichfalls 4—5 Tage, wie früher die Regel. Die Anfang März erwartete Blutung bleibt aus. Die ziehenden Schmerzen im Leib, besonders links, bestehen immer noch. Seit einiger Zeit hat Pat. auch über Beschwerden beim Wasserlassen, die sich als häufiger Drang und krampfartiger Schmerz äußern, zu klagen. Übelkeiten und Erbrechen Morgens nüchtern gesellt sich dazu wie im Sommer. Ende April stärkere Blutungen. Diese und die obigen Beschwerden führen Pat. Mitte Mai zu mir.

Status: Gracil und proportionirt gebaute Frau, mittelgroß, mit regelmäßigen Zügen. Abnormitäten am Skelett nicht vorhanden. Brüste geschwellt, Warze und Warzenhof pigmentirt, Kolostrum ausdrückbar, Pigmentation der Linea alba angedeutet, Scheide weit, bläulich verfärbt, ohne Besonderes. Die Portio steht median, nach vorn ca. $1^1/_2$ cm lang, aufgelockert, keine Einrisse. Cervicalkanal für einen Finger durchgängig; in demselben ist ein loser Eipol zu fühlen.

Der Fundus uteri liegt nach rechts und hinten, der Uterus entspricht an Größe etwa dem 3.—4. Schwangerschaftsmonat und ist weich anzufühlen, kontrahirt sich unter der Hand. Der linken Uteruskante vorn aufliegend fühlt man einen Tumor von gut Orangengröße, von eiförmiger Gestalt, mit einem nussgroßen Höcker nach oben und hinten. Die Konsistenz des Tumors ist fast durchweg fibromhart, nur an einigen Stellen etwas weicher anzufühlen. Vom Uterus lässt sich derselbe vollständig absondern bis auf einen breiten, dünnen Stiel, der zur linken oberen Uteruskante zieht, die Palpation des Tumors verursacht ziemliche Schmerzen. Die rechten Adnexe sind normal zu tasten, die linken werden nicht gefühlt.

Diagnose: Graviditas mens. III.—IV. beginnender Abort, Tumor ovarii sinistri Dermoid).

Pat. verbleibt in der Klinik. Am folgenden Tage erfolgte nach kräftigen Wehen ohne besondere Blutung spontane Ausstoßung der Frucht nebst Placenta. Der Fötus, frisch, misst 17 cm, die Placenta von gleichfalls frischem Aussehen und von normaler Beschaffenheit.

Die oben erwähnten Schmerzen in der linken Seite halten auch jetzt ständig an, dessgleichen ständiger Drang zum Wasserlassen. Temperatur nicht über 37,7° Abends, Puls zwischen 80 und 90 Schlägen in der Minute.

Eine am 12. Tage nach dem Abort vorgenommene Untersuchung ergiebt Folgendes:

Uterus gut zurückgebildet, in Dextroretroversion wie früher; auch bezüglich des Tumors wird der gleiche Befund konstatirt, nur ist derselbe weniger beweglich.

Die Diagnose Ovarialtumor leitete ich her aus seiner langen und dünnen Stielverbindung mit dem Uterus; als Dermoid sprach ich denselben an wegen seiner theils harten, theils weichen Konsistenz, auch wegen seiner Lage zum Uterus (der vorderen linken Kante aufliegend).

Am 5. Juni (14 Tage post abortum) Laparotomie. Eröffnung der Bauchhöhle in der Linea alba zwischen Symphyse und Nabel. Ich fand den Tumor in breiter Ausdehnung mit dem Netz und mit dem vorderen Douglas verwachsen. Die Verwachsungen wurden theils stumpf gelöst, theils abgebunden und durchschnitten. Der jetzt als ein Myom imponirende Tumor hängt mit der oberen linken Uteruskante durch einen fleischigen Stiel zusammen, von ca. 4 cm Länge, eben solcher Breite und ca. 0,2—0,4 cm Dicke in der Weise, dass der obere Rand des Stiels dem Abgang der Tube rechterseits entspricht. Vom Tumor selbst gehen nach hinten und unten das Ligamentum rotundum, Tube und Ovarium ab. Der Fundus

uteri liegt nach rechts und hinten, seine Form ist von der Norm nicht abweichend. Die rechten Anhänge sind frei beweglich und gesund.

Der Stiel wurde mittels Déchamp in der Mitte durchstochen und in 2 Partien durch Katgutligaturen unterbunden und dicht am Tumor abgeschnitten. Ein blutendes Gefäß im Stiel wurde besonders umstochen, sodann durch je 2 Katgutknopfnähte das Peritoneum über den Stümpfen vereinigt. Vereinigung der Bauchwunde durch fortlaufende Katgutnaht, des Peritoneums durch fortlaufende Fascien-Muskelnaht und durch oberflächliche Knopfnähte.

Der Tumor ist vollständig geschlossen, die Gestalt desselben ist eine eiförmige, Spitze nach oben mit einem nussgroßen Höcker nach oben und hinten. Tube, Ovarium und Ligamentum rotundum gehen vom Tumor aus, etwa fingerbreit seitlich und unterhalb vom Stiel. Die Länge der Tube beträgt 9,2 cm; dieselbe ist durchgängig und mündet in den Fruchtsack aus. Das Ovarium — 2,2 bis 2,8 cm — zeigt kein Corpus luteum. Der ganze Fruchthalter mit Stiel ist vom Peritoneum überzogen. Die Eröffnung erfolgt durch einen Längsschnitt, der den Vorsprung mit trifft. Die Wandungen zeigen durchweg muskulöse Beschaffenheit. In der Nähe des Stiels ist die Muskulatur am dicksten, ca. 1,2 cm — sie verdünnt sich nach oben und hinten bis zur Spinngewebendünne auf der Spitze des Vorsprungs. Irgend ein Verbindungskanal mit dem Uterus ist im Stiel nicht zu entdecken. Der ganze Fruchthalter (Vorsprung ausgenommen) ist mit einer blutig durchtränkten Placenta austapeziert. An einer 19 cm langen eingetrockneten Nabelschnur hängt ein blutig suffundirter, in Maceration übergegangener Fötus von 21 cm Länge. In dem Vorsprung liegt die in eine unförmliche Masse umgewandelte rechte Schulter und ein Theil des Thorax eingekeilt. Am Tumor hängen noch einige abgebundene Netzpartien.

Bei der Deutung dieses Fruchthalters kommen Tubarschwangerschaft, interstitielle Schwangerschaft und verkümmertes Nebenhorn in Frage.

Tubarschwangerschaft schließe ich aus wegen der Dicke der Muskulatur des Fruchthalters (1,2 cm), der Tubenlänge und des breiten muskulösen Stiels; interstitielle Schwangerschaft wegen der relativen Dünnheit, Länge (4 cm) und Undurchgängigkeit des Stiels.

Es handelt sich eben um ein verkümmertes Nebenhorn, das in sich alle Kriterien eines solchen vereinigt, wie sie vor Allem Kussmaul[1] aufgestellt hat. Zunächst die durchaus muskulöse Beschaffenheit des Fruchtsackes, die Stielverbindung mit dem Uterus. Absolut beweisend ist, dass das Ligamentum rotundum, so wie Tube und Ovarium vom Fruchthalter abgehen, in unserem Falle allerdings so dicht beim Stiel (kaum fingerbreit entfernt), dass es technisch möglich gewesen wäre, sie mit dem Stielstumpf zurückzulassen. Charakteristisch für rudimentäres Nebenhorn ist ferner noch, was alle Fälle bisher gemeinsam haben, die nach oben und außen zunehmende Verdünnung der Fruchthalterwand und die Auskleidung des ganzen Fruchthalters mit Placenta.

Von den in der Litteratur angeführten Fällen sind 2 meinem Präparat vollständig gleichartig und zwar der von Kussmaul[2] als Fall 4 in seiner Abhandlung beschriebene von Thiedemann und Cziback und der von Palmer[3] in seiner Dissertation behandelte, den Schatz operirte. Auch bei diesen Präparaten ging der Stiel von der oberen Uteruskante aus, während im Gegensatz hierzu bei allen übrigen Fällen der Stiel in der Gegend des inneren Muttermundes und etwas oberhalb desselben vom Uterus abgeht. Die Anhänge gehen gleichfalls in diesen beiden Fällen wie in vorliegendem ganz dicht beim Stiel und fast parallel der Uteruskante nach unten ab.

Der hohe Abgang des Stiels hat Schatz, wie Palmer schreibt, veranlasst, seinen Fall als eine Übergangsstufe zur Schwangerschaft in der verschlossenen

---

[1] Kussmaul, Von dem Mangel, der Verkümmerung und Verdoppelung der Gebärmutter. Würzburg 1859.

[2] Ibidem.

[3] Palmer, Dissertation, Kiel 1891.

Höhle eines rudimentär entwickelten Uterus bilocularis aufzufassen. Bisher sind solche Fälle nicht beschrieben. A priori ist wohl nichts dagegen einzuwenden; zum Beweise können jedoch nur vollständige Präparate herangezogen werden, desshalb möchte ich auch auf meinen Fall keine Schlussfolgerung ziehen.

Ich will nur gleich hier noch betonen, dass ich bei der Pat., der das Präparat entstammt, keinerlei sonstige Missbildung habe nachweisen können. Kein rudimentäres Septum in der Vagina oder Veränderungen an der Vaginalportion. Auch zeigte das entwickelte Uterushorn bei der Tastung und Besichtigung fast ganz die gleiche Form und Gestalt eines normalen Uterus.

Ich stellte die Diagnose »schwangeres rudimentäres Nebenhorn« nicht. Die oben erwähnten äußeren Anhaltspunkte fehlten, dazu die Stielverbindung des Tumors mit der oberen Uteruskante. Die Schwangerschaft im normalen Horn resp. der eingetretene Abort führten dazu, die Anamnese unrichtig zu deuten, indem ich den Abgang von Blutklumpen, von krampfartigen Leibschmerzen begleitet, als stattgehabten Abort ansah, der damals wie jetzt seine Ursache in dem Tumor gehabt habe. Für den Abort finde ich keine andere Ursache als das verkümmerte Nebenhorn mit seinen Verwachsungen.

Die Genesung der Pat. verlief ohne Zwischenfälle; höchste Temperatur 37,9° (Achselhöhle), höchste Pulszahl 100.

Am 21. Tage post operationem verließ Pat. ohne jegliche Beschwerde die Klinik.

Entlassungsbefund: Gut geheilte Bauchwunde, Uterus liegt dextroretrovertirt, an der linken oberen Kante fühlt man einen kammartigen Vorsprung — keine Schmerzen.

Anfang August 1896 wurde Pat. von einem gesunden, kräftigen Mädchen entbunden. Der auswärtige Kollege hatte Beckenausgangsforceps wegen Wehenschwäche machen müssen. Normales Wochenbett.

Jetzt berichtet mir derselbe Kollege, dass die Frau sich bereits wieder im 3. Schwangerschaftsmonat befindet und dass es ihr gut geht.

---

1) **Schatz.** Die Gefäßverbindungen der Placentakreisläufe eineiiger Zwillinge, ihre Entwicklung und ihre Folgen. III. Die Acardii und ihre Verwandten.

(Archiv für Gynäkologie Bd. LIII.)

Im Verfolg seiner Arbeiten über das obige Thema schildert Verf. in dieser die durch Placentagefäßverbindungen bewirkten Beeinflussungen eineiiger Zwillinge höchsten Grades. Die Acardii sollen dadurch in einen übersichtlichen und logischen Zusammenhang mit den gleichen Verbildungen niederen Grades gebracht werden. Über die Litteratur und über die Meinungen der älteren Autoren betreffend Ätiologie und Cirkulationsverhältnisse der Acardii muss das Original gelesen werden. Den Haupttheil der Abhandlung bildet eine auf eigene Beobachtung gestützte Kritik der Hypothesen von Meckel-Dareste-Panum, von Claudius und Ahlfeld. Die erstere Hypothese, welche für die Entstehung der Akardie primäre Missbildung voraussetzt, kann nur für diejenigen Zwillingseier Geltung haben, bei denen der eine der beiden Fruchthöfe kein Herz entwickelt, so dass der gemeinschaftliche Dotterkreislauf den herzlosen Fruchthof vom Herzen des gesunden Fruchthofes aus mit ernährt. Diese Acardii sind jedoch stets ohne Nabelschnur und parasitisch mit dem Hauptzwilling verbunden. Für einen großen Theil der Acardii bietet dem-

nach die Hypothese keine Erklärung. Die Grundlage der Hypothese von Claudius, dass der Blutkreislauf in den Nabelschnur- und den großen Körpergefäßen der Acardii ein umgekehrter ist, ist richtig. Dessgleichen auch die Auffassung, dass die Acardii im Allgemeinen ursprünglich normale oder wenig abnorme Früchte sind, und dass ihre Defekte erst durch die Umkehr des Kreislaufs nach Eintritt der Akardie erzeugt werden. Doch müssen die Lehren von Claudius und Ahlfeld über die hämatodynamische Entstehung der Akardie, ihre Vorstellungen über die Art der Blutlaufbeeinflussung von Seiten des Zwillings als irrig angesehen werden. Das natürliche System, das uns der Verf. in der Fortsetzung dieser Arbeit aus den Resultaten seiner Untersuchungen entwickeln will, ordnet die getrennten eineiigen Zwillinge, welche stets Gefäßverbindungen in der Placenta haben, 1) nach der Art dieser Gefäßverbindungen und 2) nach der Wirkung derselben. Wissenschaftlich haltbar ist nach S. nur diejenige Erklärung des Begriffs Akardie, welche sich auf die Blutcirkulation stützt, also nicht auf das anatomische Vorhandensein eines Herzens, sondern auf die physiologische Thätigkeit eines solchen. Akardie ist also dann vorhanden, wenn in einem Zwillingsembryo die Blutcirkulation ganz oder wenigstens theilweise vom fremden Herzen besorgt wird, und zwar in der der Norm entgegengesetzten Richtung. Danach muss man unterscheiden Holoacardii und Hemiacardii. Die letzteren nehmen einen breiten Raum ein, da es z. B. zur Hemiakardie schon genügt, wenn das Blut in einer Nabelschnurarterie in umgekehrter Richtung läuft und dadurch eine untere Extremität oder noch weniger vom fremden Herzen her mit Blut versorgt wird. Endlich sind zu berücksichtigen die sogenannten Pseudohemiacardii, die keine verkehrte Cirkulation haben, und bei denen die beiden (arterielle und venöse) Anastomosen auf der Placenta fehlen.

Courant (Breslau).

Berichte aus gynäkol. Gesellschaften u. Krankenhäusern.

2) Verhandlungen der amerikanischen Gesellschaft für Gynäkologie.
XXI. Bd. 1896.

In einem stattlichen Band von annähernd 500 Seiten liegt der Bericht über die Verhandlungen der amerikanischen Gesellschaft für Gynäkologie vor, seinen Vorgängern sich würdig anreihend durch reichen, gediegenen Inhalt und vortreffliche Ausstattung.

Über die Verhandlungen ist bereits gleich nach dem Erscheinen des Berichtes in den amerikanischen Fachblättern referirt worden. Wir möchten nun noch etwas eingehender die Abhandlung besprechen, welche Ségond (Paris) eingesandt und welche sich betitelt: Considerations sur la technique, les difficultés et les dangers de l'hysteréctomies vaginales, en cas des fibromes et de suppurations pelviennes.

Ségond betont zunächst, dass die Operation allein das geistige Eigenthum von Péan ist, daher Péan's Operation zu nennen sei, was heutigen Tages häufig vergessen werde.

Er beschreibt kurz das Verfahren, wie er es bei Fibromen anwendet. Incision in die Scheide; Freilegen der Cervix und Eröffnen des Douglas; Anlegen der

Klemmzangen an die Art. uterinae; Durchtrennung der Basis der breiten Mutterbänder; Resektion des Collums; Fixation der hinteren Uteruswand mittels starker Zange; endlich Morcellement des Uteruskörpers ohne weitere Blutstillung. Dies das Schema, welches den Verhältnissen entsprechend abgeändert werden muss. Mittels dieses Verfahrens ist jedes Fibrom ohne Ausnahme, welches die Höhe des Nabels nicht übersteigt, zu entfernen. Enge der Scheide, des Beckens, Breitenentwicklung der Geschwulst mögen die Operation erschweren, bilden aber für sich keine Kontraindikation für dieselbe.

Ségond widerlegt weiter die Einwände, welche man der Operation gemacht. Die wichtigsten sind Verletzung der Eingeweide (Blase, Ureteren, Darm) und die Blutungen. Was die Verletzung der Blase betrifft, so kann dieselbe im Beginn der Operation, bei der Incision der Scheide, vorkommen, ist aber sehr leicht zu vermeiden. Bewegt man das Collum, so ist sehr deutlich die Stelle sichtbar, wo die Incision zu machen ist, ohne dass es der Einführung des Katheters zur Orientirung bedarf. Arbeitet man dann mit dem Daumennagel oder mit einem stumpfen Instrument, so ist es fast unmöglich, die Blase zu verletzen, vorausgesetzt, dass man im Uterusgewebe bleibt und besonders die Loslösung weit nach der Seite hin ausdehnt. Dann gelingt es äußerst leicht, 2 Klemmzangen dicht am Collum an die Uterina anzulegen, ohne die Blase zu berühren. Im späteren Verlauf der Operation könnte die Blase nur durch die Instrumente verletzt werden, welche eingeführt werden, um die Blase zurückzuhalten und zu schützen. Mit einiger Vorsicht und kurzen Scheidenhaltern ist dies leicht zu vermeiden. Ségond hat Verletzung der Blase nur höchstens 10mal unter etwa 600 Fällen erlebt.

Noch seltener wird bei richtigem Vorgehen der Ureter verletzt. S. ist es 2mal vorgekommen. Die Verletzung, welche stets erst nach Abstoßen des Schorfes bemerkt wird, kann auf 2 Arten sich ereignen. Einmal kann sie durch die Scheidenhalter verursacht werden; Vorsicht wird davor schützen. Dann aber, und dies ist häufiger im Anfang der Operation, bei Anlegen der Klemmzangen an die Uterina. Desshalb haben einzelne Operateure ganz davon Abstand genommen und amputiren in Folge dessen auch das Collum nicht. Nach Ségond sehr mit Unrecht. Denn die Abklemmung der Uterinae bietet große Sicherheit, die Klemmzangen stören sehr wenig und die Entfernung des Collums macht Raum und gestattet, den Uteruskörper direkt anzugreifen. Hauptsächlich aber ist die vollständige Loslösung des Collums das sicherste Mittel, eine Verletzung der Ureteren zu vermeiden, und zwar eine Loslösung möglichst weit nach den Seiten.

Was die Verletzung des Mastdarmes betrifft, so ist eine solche unmöglich, wenn nicht Verwachsungen in Folge von Entzündungen im Douglas sich finden. Dann ist natürlich Vorsicht geboten und es darf nur mit dem Finger gearbeitet werden. Übrigens ist die Verletzung des Rectums ohne Bedeutung. Alle Fälle, welche Ségond sah, heilten ohne Ausnahme ohne Nachoperation. Eine Verletzung der anderen Darmpartien kommt erst in Betracht bei der Entfernung der Anhänge. Und hier ist Gewicht darauf zu legen, nicht nach dem Gefühl vorzugehen, sondern nur unter Leitung des Auges, wenn irgend welche Schwierigkeiten und Abweichungen sich zeigen, und lieber die Operation unvollendet lassen, als von diesem Grundsatz abzugehen. 4mal hat Ségond solche Zerreißungen des Darmes erlebt bei schweren Vereiterungen, wo er im Dunkeln die stark verwachsenen Anhänge loslösen wollte. Dies war ein Fehler des Operateurs und nicht der Methode.

Ségond betont hier, dass es ein Irrthum sei, zu glauben, dass bei dem Bauchschnitt das Operationsfeld besser sichtbar sei. Zahllos seien die Fälle, in denen er nicht bloß unter den eigenen Augen, sondern der der Assistenten ausgedehnteste Verwachsungen des Darmes, der Anhänge etc. gelöst habe. Alles, was von oben her unter Leitung des Auges ohne Gefahr entfernt werden kann, ist mit gleicher Sicherheit auch von der Scheide her zu entfernen.

Die Blutungen können sehr spät noch auftreten. Ségond hat solche noch am 8., 10., 12. Tage beobachtet. Daher begreift er nicht, wie manche Operateure ihren Kranken nach 14 Tagen erlauben, sich im Bett zu bewegen oder gar auf-

zustehen. Die schlimmsten Blutungen treten auf bei Entfernung der Klemmzangen, d. h. nach 48 Stunden. Jedoch treten sie sehr selten auf. Was die Blutungen bei der Operation betrifft, so können sie schrecklich sein, sind aber stets auf Rechnung des Operateurs zu setzen. Sobald die Klemmzangen an den Uterinis richtig angelegt sind, hört zunächst jede Blutung aus den vaginalen Gefäßen, die oft recht stark ist, auf, daher braucht man keine Zeit damit zu verlieren, dieselben vorher zu sichern. Dann hat man bis zu Ende der Operation keine Blutung zu fürchten, da der stark herabgezogene Uterus nicht blutet. Bei Schluss der Zerstückelung bedarf man dann großer Aufmerksamkeit. Meistens wird man, da der Uteruskörper nach vorn sich neigt, die Klemmzangen von oben nach unten an den breiten Mutterbändern anlegen, doch kann man es auch umgekehrt machen; auch die Zahl der Klemmzangen, welche man anlegt, ist ziemlich gleichgültig. Die Hauptsache ist, Alles, was blutet, in dieselben zu fassen und genau das ganze Operationsfeld zu durchmustern mit Hilfe der Hebel und Anziehens nach verschiedenen Seiten. Die Beschaffenheit der Klemmzangen ist von hervorragendster Bedeutung. Die besten sind die kurzen Klemmzangen Péan's. Sie zerbrechen nie, kommen nicht aus der Lage und sind leicht abzunehmen.

Erst wenn jede Blutung gestillt und die ganze wunde Fläche wiederholt sorgfältig untersucht ist, dürfen die Gazestreifen eingelegt werden. Man darf sich erst zufrieden geben, wenn nicht mehr das geringste Durchsickern von Blut erfolgt.

Ségond schließt: Was über Störungen des operativen Vorgehens durch die Klemmen gesagt wurde, über die Unmöglichkeit, deutlich zu sehen, über die Häufigkeit operativer Komplikationen, ist nicht richtig. Ohne Zweifel können die Hysterektomie, wie der Bauchschnitt ihre Schwierigkeiten, Gefahren, Unvollkommenheiten und selbst unüberwindliche Hindernisse haben, sie bleibt doch immer eine wundervolle Operation, die sich gleichmäßig anwenden lässt bei Fibromen, welche die Nabelhöhe nicht überschreiten, wie bei Entfernung beider Anhänge, wenn diese klar indicirt ist. **Engelmann** (Kreuznach).

---

3) Gesellschaft für Geburtshilfe in Edinburg.

(Lancet 1897. Februar 27. u. März 27.)

In der Versammlung am 10. Februar präsidirt Milne Murray in Abwesenheit des Vorsitzenden, später Dr. Barbour.

Zunächst demonstrirt Ballantyne einen Anencephalus und ferner ein Fibrom der Kopfschwarte bei einem Neugeborenen.

Milne Murray zeigte seine Modifikation der Achsenzugzange vor und hielt darauf einen Vortrag über das Thema: »Ist ein positiver Inhaltsdruck im wachsenden schwangeren Uterus vorhanden?«

Um über die physikalischen Verhältnisse des schwangeren Uterus ins Klare zu kommen, ist es gut, denselben als einen Sack zu betrachten, der sich in einer ausdehnungsfähigen Umhüllung befindet, welche von den Bauchdecken, dem Zwerchfell und dem Beckenboden gebildet wird. Wenn man im Beginn einer Schwangerschaft den Inhaltsdruck der Bauchhöhle neutral annimmt, so wird, wenn die Gebärmutter wächst und die Eingeweide in die Höhe drängt, der intraabdominale Druck allmählich zunehmen müssen. Es könnte diese Vermehrung des Inhaltsdruckes nur dann verhindert werden, wenn die Bauchmuskeln in eben demselben Maßstabe eine physiologische Ausdehnung erfahren wie die Gebärmutter. Zwar wölbt sich die vordere Bauchwand nach vorn vor, doch spricht Vieles dafür, dass dieses nicht aktiv, sondern passiv, durch vergrößerten Druck von hinten, geschieht. Folgende Thatsachen sprechen für die letztere Annahme: Bei allen Primiparen und vielen Multiparen steht der Kindskopf fest im Becken; die Bauchdecken verdünnen sich gegen das Ende der Schwangerschaft; die Schwangerschaftsstreifen; die Beschwerden, die von Seiten der komprimirten Därme schon bei geringen Graden von Flatulenz auftreten; die oberflächliche Respiration, welche

beweist, dass das Zwerchfell in seinen Exkursionen behindert ist; und schließlich die Gestaltung des Beckenbodens. Auf der anderen Seite muss man sich klar machen, dass die Wände der Gebärmutter, die im nichtschwangeren Zustand auf einander liegen, nur durch einen Druck im Inneren des Eies getrennt werden können, der größer ist als derjenige in der Umgebung des Uterus. Denn einen schlaffen Sack könnten die Gebärmutterwände nur dann darstellen, wenn die Bauchhöhle geöffnet wäre und außerdem die Muskelschicht des Uterus in stärkerer Weise sich vergrößerte als sein Inhalt. Bis vor Kurzem zweifelte nun Niemand daran, dass das Ei den schwangeren Uterus voll und ganz erfüllte und die Uteruswandungen fest über das Ei gespannt seien. Erst die Resultate von Sektionen, bei denen man die Gebärmutterwände schlaff und weich gefunden hatte, machten verschiedene Autoren zweifelhaft. Dabei ist aber zu erinnern, dass der todte Muskel sehr wohl schlaff sein kann, während er bei der lebenden Frau fest und straff gespannt war. Derselbe Einwurf ist hinsichtlich der Befunde von Gefrierschnitten zu machen, wozu noch kommt, dass vielleicht beim Gefrierenlassen des Leichnams vom Liq. amnii, einer Flüssigkeit mit niedrigem endosmotischem Äquivalent, ein Theil in die Salzmischung, als von hohem endosmotischem Äquivalent, übergeht. Direkt dafür sprechend, dass beim wachsenden Uterus ein positiver Inhaltsdruck besteht, sind nach M.'s Meinung die Thatsachen, die man findet beim Eihautstich und bei experimentellen Incisionen des Kaninchenuterus; auch lässt sich in dieser Richtung verwerthen die Spannungszunahme des vorderen Uterussegments bei Druck auf den Muttermund.

Barbour stimmt im Allgemeinen mit dem Vortr. überein. Es ist aber auch das Gewicht des Eies zu berücksichtigen. Der Tonus der Bauchmuskeln ist ein sehr wechselnder. Er hält die Ergebnisse von Gefrierschnitten für verlässlich.

Ballantyne meint, dass man einen eventuell störenden Einfluss der Exosmose dadurch ausschließen könne, dass man den Leichnam in Mackintosh einwickelt resp. in Zinkbehältern zum Gefrieren bringt.

Milne Murray hebt im Schlusswort noch hervor, dass man bei Operationen, wo der Einschnitt durch die Muskelwand des schwangeren Uterus über die Placenta gefallen ist, beobachten kann, dass letztere durch die Wunde nach außen gedrängt wird.

Haultain spricht über die elektro-negative Punktion der Uterusfibroide.

Die 1. Pat. war 36 Jahre alt und litt an profusen Blutungen. Die Ovarien waren schon früher entfernt, aber weder das Wachsthum des Tumors noch die Blutungen hatten aufgehört. Außerdem waren Drucksymptome vorhanden und Eiweiß im Urin. Da die Geschwulst das ganze Becken ausfüllte, wird vom hinteren Scheidengewölbe die elektro-negative Nadel eingestochen. Zur Verwendung kam ein Strom von 150 Milliampères, im Ganzen fanden 20 Sitzungen statt und zwar anfänglich 1, später 2 in der Woche. Die Beschwerden waren schon nach der 2. Woche geschwunden. Nachdem der Tumor sich verkleinert hatte, wurde von der Uterushöhle aus der positive Strom angewendet. Seit vielen Monaten ist die Frau wohlauf, menstruirt regelmäßig, der Tumor hat sich verkleinert und ist beweglich.

Die 2. Pat. war unverheirathet, 38 Jahre alt, und litt an Urinretention. Ein fester Tumor erfüllte das Becken und reichte bis über den Nabel. Nach 15 Punktionen mit einer Stromstärke von 180 Milliampères hatte sich die Geschwulst so verkleinert, dass mit der intra-uterinen Elektrolyse begonnen werden konnte. 15mal wird der negative Pol derart gebraucht. Kürzlich stellte sich die Pat. wieder vor, nachdem mehr als 3 Jahre verflossen waren, vollkommen gesund. Die Geschwulst hatte die Größe einer kleinen Kokosnuss und war mit dem Uterus frei beweglich.

Die 3. Pat. war 46 Jahre alt und litt an völliger Retentio urinae. Ein großer Tumor war im Becken eingekeilt. Nach 3 elektro-negativen Punktionen war die Urinretention geheilt.

Vor Einleitung der Behandlung ist die Vagina exakt zu reinigen und Cocain an der Einstichstelle zu verwenden. Die feine Stahlnadel ist mindestens 3,8 cm ($1^1/_2$ inches) in die Geschwulst einzustechen. Man lässt dann 5—10 Minuten den Strom hindurchgehen. Nach dem Herausziehen der Nadel wird die Scheide ausgespült und ein Jodoformgazestreifen für 48 Stunden eingelegt. Da die in dieser Weise angewandte elektrische Methode in keiner Weise eine nachfolgende Operation komplicirt, sollte dieselbe stets vor ernsteren chirurgischen Eingriffen versucht werden. In einzelnen Fällen ist sicherlich eine Heilung zu erwarten.

Rissmann (Hannover).

---

4) Gesellschaft für Geburtshilfe und Gynäkologie zu Glasgow.

(Brit. med. journ. 1897. März 20.)

In der Sitzung am 24. Februar trägt Jenkins die Kranken- und Sektionsgeschichte einer Wöchnerin vor. Als eine parametritische Infiltration sich auszubreiten schien, wurde in Narkose untersucht und 2 große Tumoren neben dem Uterus liegend für Eitertuben gehalten. Bei der Punktion der linken Anschwellung erschien zunächst Eiter, weitere Punktionen ergaben aber sowohl links als rechts nichts als ein wenig Blut. 2 Tage darauf starb die Frau. Man fand, dass das große Netz, welches am Beckenrand adhärent war, ins kleine Becken reichte und den größeren Theil der gefühlten Tumoren ausmachte. Da Verf. vor einem Jahre schon einen ganz ähnlichen Fall sah, meint er, dass das Omentum die Lage der Beckeneingeweide verdunkeln kann. Er verwirft Punktionen, vielmehr kommen nur radikale, vaginale Operationen in Betracht.

Ferner demonstrirte Jenkins eine Tubargravidität mit bemerkenswerthen Komplikationen. Der verdickte Proc. vermiformis war dem rechtsseitigen Tumor adhärent und musste auch entfernt werden. Das rechte Ovarium war hühnereigroß, enthielt grützeartigen Inhalt und Haare, daneben aber innerhalb einer Zone normalen Gewebes ein frisches Corpus luteum.

Eine 21jährige Pat. aus J.'s Praxis klagte über Amenorrhoe. Es fand sich eine fast 4 cm lange Scheide mit normalen äußeren Genitalien. Die Portio uteri fehlt, dagegen ist außer einer mittleren Öffnung im Scheidengewölbe rechts noch ein Kanal auf 5 cm zu sondiren, welcher als offengebliebener Gärtner'scher Gang angesprochen wird. Man fühlt per rectum die Sondenspitze etwa 4 cm weit von der rechten Uteruskante; ein kleiner Uterus, Tuben und Ovarien konnten auch vom Mastdarm aus gefühlt werden.

Russel berichtet über günstige Anwendung des Antistreptokokkenserums in einem Falle von Wochenbettfieber, welches durch eine Manie komplicirt war.

Rissmann (Hannover).

Retroflexionen.

5) **M. Gibert** (Paris). Über zwei Geburtsfälle nach ventraler Fixation des Uterus.

(Obstétrique 1897. No. 2.)

Entgegen der früheren Ansicht von Küstner, Gottschalk, Rivière, dass die ventrale Fixation des Uterus einen ungünstigen Einfluss auf Schwangerschaft und Geburt ausübe, kommt G. zu dem Schluss, dass dies nicht der Fall sei und dass die künstlich geschaffenen Adhärenzen auch nach der Geburt den Uterus in normaler Lage halten.

Wenn man mit der Ventrofixation ganz verschiedene Resultate erzielt, so hängt dies von dem eingeschlagenen Operationsverfahren ab.

G. theilt die vordere Uterusfläche in 3 Theile ein:

1) Uterusfundus, begrenzt durch die Tubenostien.

2) Die mittlere Partie, nach oben begrenzt durch die Tubenostien und nach unten durch eine horizontale Linie der Excavatio vesico-uterina.

3) Partie unterhalb dieser Linie.

Es ist verwerflich, den Uterusfundus zu fixiren; die besten Resultate erreicht man, wenn man die mittlere Partie fixirt.

Der 1. Geburtsfall verlief vollständig normal und konnte man unmittelbar nach der Geburt deutlich die künstliche Adhäsion fühlen.

Bei dem 2. Geburtsfalle musste Wendung gemacht werden und ließ sich absolut keine Verbindung mit der Abdominalwand mehr nachweisen.

Beuttner (Genf).

6) **O. Küstner.** Die operative Behandlung der Retroversio-flexio uteri.

(Sammlung klin. Vorträge N. F. No. 171. Leipzig, **Breitkopf & Härtel,** 1897.)

Die Therapie der Retroversio-flexio uteri muss eine verschiedene sein, je nachdem der Uterus beweglich oder fixirt ist. Jede bewegliche Retroversio-flexio bei der geschlechtsreifen Frau ist zu behandeln, gleichviel ob sie Erscheinungen macht, oder nicht. Wenn es ein operatives Verfahren gäbe, das so sicher und gefahrlos ist wie die Pessarbehandlung, so wäre diesem, selbst in Fällen, wo Pessarbehandlung möglich ist, der Vorzug zu geben. Ausgenommen sind die Fälle von Retroversio uteri gravidi und Retroversio uteri puerperalis. Die besten Resultate, sowohl hinsichtlich der Korrektur der Lage, als der Erhaltung der Funktionsfähigkeit des Organs geben die Ventrifixation, die Kocher-Werth-sche Modifikation der Alexander-Adams'schen Methode und die Werth'sche Ventrivesicofixation. Ist die Konception ausgeschlossen, so kommt die vaginale intraperitoneale Fixation in Frage. Die operative Behandlung der fixirten Retroversioflexionen hat eine doppelte Aufgabe zu erfüllen: 1) die Lösung der Fixationen, 2) die Lagekorrektur. Die Fixationen sind meist durch bakteritische Entzündungen des Uterus verursacht. Es ist aber nicht unwahrscheinlich, dass der retrovertirt-flektirte Uterus auch ohne Infektion mit der Umgebung verwachsen kann. Die beste Methode zur Beseitigung der fixirten Retroversio-flexio des geschlechtsthätigen Uterus ist die ventrale Köliotomie mit angeschlossener Ventrifixur, weil sie die Möglichkeit liefert, die Adnexe genau zu besichtigen und rationell zu behandeln. Der von den Laien perhorrescirte »Bauchschnitt« lässt sich ersetzen durch den vom Verf. angegebenen suprasymphysären Kreuzschnitt. Nach Eintritt des Klimakteriums ist bei fixirter Retroversio-flexio die vaginale Totalexstirpation das einfachste und erfolgsicherste Verfahren. Mit der Retroversioflexio des Uterus genetisch im Zusammenhang steht der Prolaps des Uterus. Mit seiner Beseitigung ist eine Lagekorrektur des Uterus stets zu verbinden. Die Werthschätzung der verschiedenen operativen Verfahren zur Behandlung der Retroversio-flexio stützt sich theils auf Berichte, die Verf. durch Umfrage erhalten hat, theils auf eigene Erfahrungen. Eine Zusammenstellung hierüber ist dem Vortrag beigefügt. **Fuchs** (Bonn).

7) **Rubeška.** Über die operative Behandlung der Retrodeviationen des Uterus.

(Časopis lékařů českých 1896. No. 49. [Böhmisch.])

Verf. theilt seinen Standpunkt und seine Erfahrungen über die berührte Frage mit.

1) Verkürzung der runden Mutterbänder, 2 Fälle bei mobiler Retroversion, guter Erfolg nach 3 und $1^1/_2$ Jahren, keine Schwangerschaft nachgefolgt.

2) Ventrifixur. Als selbständige Operation in 2 Fällen, im 1. bei kolossalem Prolaps, der aber trotz der hohen und bestehen gebliebenen Fixation recidivirte, im 2. Falle bei fixirter Retroflexio ohne Adnexerkrankung mit gutem Erfolg nach 1 Jahr. Keine Schwangerschaft.

3) Vaginifixur immer mit Eröffnung des Peritoneums, in 5 Fällen bei Prolapsoperationen zur Verhütung von Recidiven mit gutem Erfolg, in 1 Fall von subserösen Myomen der vorderen Wand der retroflektirten Gebärmutter und in 6 Fällen von inkomplicirten Retroversionen und Flexionen. Alle Fälle gut ge-

heilt. Von der letzten Kategorie Schwangerschaft in 2 Fällen, 1mal Abortus im 4. Monat, 1mal rechtzeitige rasche spontane Geburt, aber in der Schwangerschaft Urinbeschwerden, starker Druck und Drang nach unten und Schmerzen in Folge von hoher Hinaufzerrung der angewachsenen vorderen Scheidenwand. Für die Zukunft will er bei Frauen im konceptionsfähigen Alter keine Vaginifixur mehr, sondern bei beweglicher Retroflexio Alquié-Alexander'sche Operation und bei fixirter Ventrifixur nach Olshausen ausführen.

8) **L. Smith** (Montreal). Alexander'sche Operation.

(Med. news 1896. September 19.)

Viele Chirurgen, die einmal bei dem Versuch, die Alexander'sche Operation zu machen, die Ligamente nicht aufzufinden vermochten, werden ein für alle Mal von Wiederholung dieser sonst so trefflichen Operation abgeschreckt. S. glaubt nun, eine Methode aufgefunden zu haben, welche nicht nur das Auffinden der Ligamente erleichtert, so dass ein Fehlschlagen unmöglich ist, sondern auch noch andere Vortheile hat, indem sie die Fibrae intercolumnares ganz verschont und das Auftreten einer Hernie verhindert.

Es soll zunächst der Finger das Tuberculum ossis pubis aufsuchen, wo man meist den Annulus inguinalis externus fühlen kann. An dieser Stelle wird ein Schnitt durch Haut, oberflächliche und tiefe Fascie gemacht, welcher in einem Winkel von 35—50° das Lig. Poupartii schneidet. Doch dürfen dabei weder die Fasern der Fascie des Obliquus externus noch die Fibrae intercolumnares zerschnitten werden; am besten trennt man daher die tiefe Fascie stumpf. Es treten nun zwischen den Pfeilern des Leistenringes einige Fettpartikel heraus, welche man durch einen Fingerdruck wieder zurückdrängen kann, und das Geheimnis des Gelingens ist gerade, dies Fett nicht zu durchschneiden, wie Alexander angewiesen hat, sondern es unversehrt zu lassen, um nicht etwa Theile des Ligaments mit fortzunehmen oder wenigstens aus ihrem Zusammenhang fortzuzerren. Vielmehr deckt man mit dem linken Zeigefinger den Ring, führt unter ihm eine Péan-sche Zange geschlossen in den Kanal ein und öffnet sie darin. So muss das Einzige, das in diesem sich befindet, nämlich das runde Mutterband und der es begleitende Nerv, davon gefasst und herausgezogen werden. Ist dies gelungen, so legt man alle Instrumente bei Seite und trennt mit den Fingern den Nerv vom Ligament ab. Mag dies noch so dünn sein, so lässt es sich auf diese Weise doch stets gut frei machen und es ist auch immer gut umschrieben. Dasselbe wird sanft herausgezogen, bis das Bauchfell erscheint und sich mit den Fingern zurückstreifen lässt. An der anderen Seite wird eben so vorgegangen. Während nun von einem Assistenten die beiden Ligamente sanft angezogen werden, wird eine feine Seidennaht durch die durchscheinende vordere Wand des Leistenkanals und das halbe Ligament hindurchgezogen und geknüpft, darauf wird eben so das Lig. Poupartii mit dem unteren Theil des Mutterbandes und dem oberen Pfeiler des Ringes vernäht und endlich, falls der letztere immer noch klafft, wird noch eine Naht durch seine Pfeiler gelegt. Schließlich wird die Hautwunde vereinigt.

Seidensuturen anzuwenden empfiehlt sich wegen ihrer Widerstandsfähigkeit mehr als Katgutnähte. Falls man den Direktiven Alexander's folgt, zertheilt man gar zu leicht die strahlige Endausbreitung des Bandes und fasst dann einen zu kleinen Theil desselben, als dass es beim Zug nicht zerreißen sollte. Ferner kann man auch einen falschen Weg bahnen, wenn man gerade auf den Obliquus externus einschneidet, indem man in ihn ein Loch macht und dies für den Leistenring hält; findet man nun ein rundes Faserbündel, welches man eben vom Muskel abgetrennt hat, so kann man das Ligament nicht auffinden. Es ist in solchem Fall besser, diese Seite vorläufig zu verlassen und erst zu ihr zurückzukehren, wenn man mit der anderen fertig ist. **Lühe** (Königsberg i/Pr.).

9) **R. Abbe** (New York). Alexander's Operation.

(Annals of surgery 1896. December.)

Außer der Schwierigkeit, die runden Bänder aufzufinden, kommt noch die drohende Bildung einer Hernie hinzu, um die Alexander'sche Operation unter

den Chirurgen zu diskreditiren, ganz abgesehen von dem unangenehmen Gefühl der Zerrung in der Narbe und der später zu befürchtenden Ausdehnung und Erschlaffung der Bänder, so dass der emporgehobene Uterus wieder herabsinkt. A. spaltet den Leistenkanal, findet nun mit Leichtigkeit das runde Mutterband, zieht es aus der Bauchhöhle weiter heraus, befestigt es mittels einer Seidenschlinge an einer Nadel und benutzt nun das Band selbst als Faden für eine fortlaufende Naht, mit der er den aufgeschlitzten Kanal von der oberen Spitze an zunäht. Da dann meist noch ein Stück des Bandes übrig ist, schlägt er dasselbe am äußeren Leistenring um und befestigt es nochmals mit einer Katgutnaht auf der Wunde, das letzte, durch die Nadel und die übrigen Handtirungen gequetschte Ende des Bandes aber wird ganz abgeschnitten. Wenn man eine starke Nadel nimmt und durch Hin- und Herbewegen die von ihr gemachte Stichöffnung etwas vergrößert, wird sie weit genug, um das Band durchzulassen. Der große Vorzug dieses Verfahrens besteht nach A. darin, dass man lebendes Gewebe als Nahtmaterial benutzt und dadurch eine ganz feste Vereinigung erzielt, so dass die spätere Ausbildung eines Bruches eben so unmöglich gemacht wird, wie Dehnung des Bandes. Nach Schluss der Wunde, höchstens nach 10 Tagen, kann man die Operirte bereits aufstehen lassen.

Selbst Fixation des Uterus durch leichte Verwachsungen hindert den Erfolg nicht. 2mal hat A. seinen Zeigefinger längs des Bandes in die Bauchhöhle eingeführt, das dünne Bauchfell zerrissen und die Gebärmutter leicht von ihren Verwachsungen frei gemacht. Bei einer anderen Gelegenheit hat er dasselbe erreicht, indem er eine Öffnung in der Mittellinie machte, gerade groß genug, um den Zeigefinger hindurch zu lassen. Diese Fälle heilten eben so vollkommen aus als einfache.

Lühe (Königsberg i/Pr.).

10) **H. T. Byford.** Vaginale Operation bei Retroversion des Uterus.

(Med. news 1896. Oktober 31.)

B. befolgt folgende Methode: Nach Desinfektion der Scheide und Curettement des Uterus wird vor der Cervix in die Scheidenwand ein querer Einschnitt von etwa 2,5 cm Länge gemacht und durch denselben mit dem Finger die Blase von dem Uterus abgelöst bis zur Umschlagstelle des Peritoneums. Von der Mitte dieses Einschnitts wird ein Längsschnitt, etwa 5 cm lang, in der vorderen Scheidenwand nach abwärts bis zur Höhe des Blasenhalses geführt und von ihm aus beiderseits die Harnblase etwas von der Scheidenwand abgelöst. Nunmehr wird das Peritoneum zwischen Uterus und Blase durchgerissen, eine Untersuchung der Beckenorgane vorgenommen, Verwachsungen werden getrennt und erkrankte Theile nach Erfordern behandelt oder entfernt. Dann wird das vesikale Peritoneum mit einer Zange gefasst und nach und nach so weit hervorgezogen, bis der Theil, der hinter den Tuben liegt, zum Vorschein kommt. 2 Fäden von Chromsäurekatgut werden etwa 2,5 cm von einander entfernt durch diesen Theil des Peritoneums und subperitonealen Bindegewebes so hoch als möglich hindurch gezogen. Darauf fasst man die vordere Fläche des Uterus mit einer Pincette, bringt den Fundus in die Scheidenwunde und befestigt ihn mittels jener Fäden an die Blase. Nun wird der Finger über das linke runde Mutterband, welches seitlich der Scheidenwunde liegt, herüber gehakt, eine Schlinge desselben wird hervorgeholt, bis das inguinale Ende erreicht ist. Durch dieses stößt man einen Katgutfaden so weit ab vom Uterus als irgend möglich und befestigt es an ihm dicht oberhalb des normalen Ansatzes des Bandes, das man durch Auseinanderziehen der Scheidenwunde mit Wundhaken leicht zum Vorschein bringen kann. Eben so verfährt man rechterseits. Die T-förmige Wunde der Scheide näht man nun in einer Längslinie zusammen, wodurch die vordere Scheidenwand etwas verlängert und das Bindegewebe vorn etwas zusammengezogen wird, doch legt man zur Vorsicht in dasselbe für 24 Stunden einen Gazestreifen als Drainage ein.

B. hat diese Methode bereits 10mal angewendet und stets ist der Uterus beweglich in einer normalen Stellung geblieben ohne Hilfe eines Pessars, und das Befinden war besser als nach der Alexander'schen Operation. Auch hat man

noch den Vortheil, das Becken völlig untersuchen und das Nöthige korrigiren zu können. Der Uterus aber hat keine weiteren abnormen Anheftungen als die beiden Punkte der Bauchfellverwachsung mit der Blase, und es ist daher nach B.'s Ansicht für eine künftige Schwangerschaft keinerlei Störung zu befürchten.

Lühe (Königsberg i/Pr.).

11) **Bidone** (Bologna). Dystokie nach Ventrifixation.

(Atti della soc. ital. di ost. e gin. 1897.)

Von 24 ventrifixirten Frauen (Methode Fritsch) haben 18 nicht mehr koncipirt; 2 hatten eine normale Entbindung; 1 wurde wegen Extra-uterin-Schwangerschaft operirt; in 1 Falle erfolgte zuerst ein Abortus und dann eine Schwangerschaft, die durch den Kaiserschnitt beendigt wurde; bei einer anderen Frau wurde 2mal der Kaiserschnitt ausgeführt; schließlich wurde bei einer anderen Frau die Köliotomie vorgenommen, um die Adhäsionen zu lösen und dann die Frucht per vias naturales durch Kraniotomie extrahirt.

Verf. schlägt vor, in jenen Fällen, in welchen man schon 2 Monate vor dem Schwangerschaftsende die Überzeugung hat, dass die Geburt nicht spontan erfolgen könne, die Köliotomie vorzunehmen, nur um die Adhäsionen zu lösen, in der Annahme, dass die Abdominalwand Zeit habe, ordentlich zu vernarben, so dass die Bauchpresse zur Zeit der Geburt funktionsfähig sein kann.

Liebman (Triest).

12) **Candia** (Neapel). Behandlung der Rückwärtslagerungen der Gebärmutter.

(Atti della soc. ital. di ost. e gin. 1897.)

Verf. hat die Beobachtung gemacht, dass plastische Operationen am Uterus, vorgenommen wegen chronischer Metritis oder wegen Elongatio, so wie die verschiedenen wegen Vorfall ausgeführten Scheiden- oder Dammoperationen, in jenen Fällen, in welchen Rückwärtslagerung der Gebärmutter vorhanden war, ein Aufhören aller der Retroflexion zugeschriebenen krankhaften Symptome zur Folge hatte. Diese Thatsache sei zu beherzigen, wenn die operative Behandlung der Rückwärtslagerung in Frage kommt, denn es wird gewiss in sehr vielen Fällen gelingen, jene zuweilen erfolglose und oft schädliche Operation zu umgehen. Verf. hat, diesen Grundsätzen huldigend, in seiner 10jährigen klinischen und poliklinischen Thätigkeit sich noch nie bewogen gefunden, einen retroflektirten Uterus irgend wie zu fixiren. Doch giebt Verf. zu, dass es einzelne Fälle geben mag, in welchen eine Operation nothwendig sein kann, und stellt die Bedingungen auf, unter welchen die eine oder die andere Operationsmethode, je nachdem der Uterus fixirt oder frei ist, oder bei fixirtem Uterus Komplikationen bestehen, angezeigt ist.

Liebman (Triest).

13) **P. Delbet.** Die Kolpocystopexie und ein neues Verfahren der Kolpoperineorrhaphie.

(Gaz. des hôpitaux 1897. Januar 19.)

D. beschreibt eine neue Operation zur Beseitigung des Prolaps und will dieselbe Kolpocystopexie genannt wissen. Die Operation setzt die Entfernung des Uterus voraus und will D. daher die Operation nur angewandt wissen, wenn die Exstirpation des Uterus wegen sehr bedeutender Hypertrophie oder bei Anwesenheit von Fibromen, oder endlich wegen chronischer Entzündung der Adnexe indicirt ist. 2 Dinge sind es, die bei dem Verfahren von D. als neu erwähnt werden müssen. 1) fasst D. die Enden der Lig. rotunda, nachdem dieselben fixirt wurden, und vernäht dieselben in den oberen Winkel der Kolporrhaphiewunde, dicht unterhalb dem Harnröhrenwulst, mit der vorderen Scheidenwand und bildet somit gleichsam einen Gurt für die darüber liegende Blase; 2) schneidet er kein Stück aus der vorderen Scheidenwand bei seiner Kolporrhaphie aus, sondern löst nur nach beiden Seiten von der Mittellinie aus je einen 3eckigen Lappen und vereinigt diese beiden zum Schluss der Operation in der Weise, dass sie einen festen Wulst bilden, der langsam atrophirt.

R. Biermer (Bonn).

14) **Beuttner** (Genf). Anatomische Untersuchungen über die Alexander-Kocher'sche Operation.

(Monatsschrift für Geburtshilfe und Gynäkologie Bd. V. Hft. 3.)

Seit durch die Kocher'sche Modifikation der Alexander-Adams'schen Operation die Recidive seltener geworden und die Vaginaefixation durch die nachfolgenden Geburts- etc. Störungen in Misskredit gerathen, ist das Interesse an der Technik der obigen Operation und besonders der Auffindung der Ligg. rotunda im Leistenkanal wieder gestiegen. Verf. hat die topographischen Verhältnisse an 12 Leichen studirt. Es erwies sich dabei die Auffindung am äußeren Leistenring, also in der »Ausstrahlung« so gut wie stets unmöglich. »Das Ligament muss daher stets im Leistenkanal oder am inneren Leistenring aufgesucht werden.« Seine Dicke betrug im Mittel 2,3 mm. Sehr variabel erwies sich auch die Entfernung des Ligaments vom Lig. Poupartii der gleichen Seite. Nennenswerthe Unterschiede der beiden Körperhälften traten dabei nicht hervor. Eben so verschieden war die Länge, auf welche sich das Band hervorziehen ließ, sie schwankte zwischen 3,5 und 12 cm. Einmal war dasselbe schon am Lig. latum in einzelne Fasern aufgelöst. In diesen Versuchen wurde auch die Angabe Kummer's bestätigt, dass bei Fixation der vorgezogenen Bänder nahe der Symphyse Anteflexio, nahe der Spinae anteriores aber mehr Elevation des Uterus erreicht wurde. Nach seiner klinischen Erfahrung aber tritt der Verf. für die Vorschrift von Kocher, stets in letzterer Weise zu fixiren, ein. Die Füllung der Blase bewirkt dabei in der Lebenden stets die normale Anteflexionsstellung neben der operativ erreichten Elevation. Dieses konnte auch an der Leiche bewiesen werden. Bei vorderer Fixation trat sogar eine Divertikelbildung der Blase auf, die wohl zu Blasenstörungen führen könnte. **Roesing** (Hamburg).

15) **G. Walcher.** Zur Behandlung der Retroversio und des Descensus uteri.

(Festschrift des Stuttgarter ärztlichen Vereins.)
Stuttgart, **E. Schweizerbart**'sche Verlagshandlung.

In den Bestrebungen, Lageveränderungen der Gebärmutter zu korrigiren, ist man vielfach zu weit gegangen, denn es giebt manche, namentlich wohl angeborene Retrodeviationen, die außer Sterilität gar keine subjektiven Beschwerden machen. Heilung dieses Leidens hat man auf die verschiedenste Weise versucht; durch Massage nach Thure Brandt, Prolapsoperationen, Vaginofixation, Vesicofixation, Verkürzung der Ligamenta rotunda, Ventrofixation und das für die leichteren Fälle und von den praktischen Ärzten bevorzugte orthopädische Verfahren mittels Einlegung von Pessarien nach vorhergegangener Reposition.

Verf. bespricht die verschiedenen Verfahren und unterzieht dieselben, speciell die operativen, einer eingehenden Kritik. Diese Mittel kommen nur in Betracht, wenn uns die Fixation durch kein anderes Mittel gelingt, und dieses ist die Pessarbehandlung. Aber wie es stets die höchste Kunst ist, zu individualisiren, so wird man auch bei der Pessarbehandlung nur durch die äußerste Beachtung der jeweilig individuellen Verhältnisse das Beste leisten können. Ein Stützapparat für die Scheide und den Uterus kann nur dann wirklich Ersprießliches leisten, wenn er den anatomischen Verhältnissen an der Lebenden möglichst angepasst wird. Die Thatsache, dass eben immer wieder neue Pessarien empfohlen werden, zeigt den Mangel eines für alle Zwecke passenden. Und so hat W. ein Pessar konstruirt, das unter bestimmten Verhältnissen zum Ziel führt, wo ein Hodge-, Thomas- oder Achterpessar den Dienst versagt.

W. geht von der Ansicht aus, dass ein fester Stützpunkt nur am Becken selbst zu suchen ist, da bei dem geringsten intraabdominellen Druck das Pessar leicht nach abwärts rutscht, weil es keinen festen Widerstand finden kann, sondern über die erschlafften Weichtheile weggleitet. Da nun die Pessarien ihren Stützpunkt an 3 Stellen finden: auf dem Beckenboden nach abwärts, am hinteren Blindsack der Scheide nach hinten und oben, und in dem vorderen Theile des oberen Gipfels

der sogenannten Henle'schen Figur nach vorn und oben, so kann nach dem vorher Gesagten hier nur letzterer Punkt in Betracht kommen, ein Umstand, der nach W. bisher gar nicht oder nicht genügend gewürdigt worden sei. Diesen festen Punkt biete aber die Natur als solchen an der Hinterfläche der absteigenden Schambeinäste zu beiden Seiten des Harnröhrenwulstes. Diese Fläche, welche im rechten Winkel zur Scheidenachse steht, passt damit vortrefflich zu Stützpunkten gegen eine in der Richtung der Achse vordrängende Kraft. Nach dem Einlegen des Pessars liegt somit das runde Ende im Blindsack der Scheide, die beiden seitlichen Bügel in den unteren Henle'schen Zipfeln und ihr vorderer Theil auf den Schenkeln des Musculus levator ani, während die beiden Ecken in die oben beschriebenen vorderen Scheidenecken (obere Henle'sche Zipfel) zu liegen kommen und der vordere nach abwärts gebogene Bügel den Harnröhrenwulst umgreift.

Das Pessar — bei Spring, Stuttgart, zu beziehen — ist gleich dem Prochownik'schen aus glänzend polirtem Hartgummi in verschiedenen Nummern hergestellt, aber massiv, nicht hohl. Es kann zum Formen weich gemacht werden durch längeres Liegen in siedendem Wasser. **Odenthal** (Hannover).

16) H. A. Kelly. Behandlung der Rückwärtslagerungen des Uterus.

(Amer. journ. of the med. sciences 1896. December.)

K. bespricht hier alle Methoden der Behandlung für Rücklagerungen der Gebärmutter, welche jetzt angewendet und vorgeschlagen sind. K. unterscheidet unter den operativen Maßnahmen direkte und indirekte Methoden, welch letztere den Uterus durch Vermittlung der runden Mutterbänder, die breiten Bänder oder das Lig. utero-sacral. in Angriff nehmen. Auch diese indirekten Wege führen zum Ziel, besonders die vaginale Methode von Pryor; aber diese wird wie alle ähnlichen jetzt wenigstens für solche Frauen verworfen werden müssen, die sich noch im mittleren Lebensalter befinden. Von den Methoden, die nach Alexander's Vorschlag die breiten Mutterbänder zu verkürzen streben, ist die Modifikation von Edebohls, Spalten des ganzen Leistenkanals, Behandlung des Bandes ähnlich der Bassini'schen Radikaloperation der Leistenbrüche, unbedingt die sicherste und nach Edebohls ohne Nachtheil für Schwangerschaft und Geburt.

Allen diesen mittelbaren Verfahrungsweisen zieht aber K. die unmittelbar auf den Gebärmuttergrund gerichteten suspendirenden Verfahren vor. Allein er operirt grundsätzlich nur an solchen Personen, die ausgesprochene und andauernde Erscheinungen zeigen, welche sicher auf das örtliche Leiden zurückgeführt werden müssen. Dagegen schließt er alle Hysterischen mit mehr allgemeinen Erscheinungen aus, so wie solche, die die Operation nur wünschen, weil sie sich einbilden, so lange die Retroversion besteht, nicht gesund werden zu können. Ferner operirt er nur, nachdem einfache Maßregeln (Pessar, manuelle Aufrichtung etc.) sich nicht ausreichend erwiesen haben.

Nach sorgfältiger Entleerung der Blase und des Darmes wird die Kranke auf den Operationstisch gelagert mit erhöhtem Steiß, und bleibt einige Minuten so, bis die Eingeweide nach dem Zwerchfell gesunken sind. Dann wird gerade oberhalb der Symphyse ein 3—4 cm langer Einschnitt gemacht, nur bei dicken Bauchwandungen muss er länger sein. Das Bauchfell wird in der ganzen Länge des Schnittes eröffnet, beiderseits mit Zangen gefasst und festgehalten. Durch den Schnitt werden nun 2 Finger in die Bauchhöhle eingeführt, der Fundus erfasst und in Anteflexionsstellung gebracht. Zur Anlegung der Nähte benutzt K. stets starke Seide und fasst zunächst einen Rand des Bauchschnittes so, dass die innere Fläche der Bauchwand nach außen gewendet wird. Von dieser aus durchbohrt er mit einer krummen Nadel das Bauchfell selbst und das Zellgewebe darunter in Entfernung von 1—2 cm vom unteren Wundwinkel; hiermit wird Gewebe in etwa 1 cm Breite und 2—3 mm Tiefe einbegriffen. Darauf wird der Faden durch die Gewebe an der Hinterwand des Uterus gebracht, etwa 1—2 cm abwärts vom Fundus, endlich eben so wieder an der anderen Seite des Schnittes durch Bauchfell und Bindegewebe an der hinteren Fläche der Bauchwand an entsprechender Stelle. Wird diese Naht geknüpft, so wird der Uterus in Anteflexion gegen die

Bauchwand gebracht. Eine gleiche Naht wird 1 cm höher an der Bauchwand und 1/2 cm tiefer an der Hinterfläche des Uterus angelegt und endlich der Bauchschnitt geschlossen.

Zuweilen liegt der Uterus so tief im Becken und ist so sehr von Darmschlingen bedeckt, dass die erste Naht schwer anzulegen ist. Dann muss man sich eines Elevators bedienen, mit dem man den Fundus ergreifen und hinlänglich festen Gegendruck ausüben kann, während man die Naht einlegt. Nach der Operation muss die Kranke etwa 3 Wochen lang zu Bett liegen, wobei auf häufige Entleerung der Blase zu achten ist. Seit Oktober 1889 übt K. dieses Verfahren und hat im Johns Hopkins Hospital etwa in 200 Fällen operirt, außerdem noch in 19 in seiner Privatklinik und einige Mal in Privatwohnungen. In keinem Falle trat in Folge der Operation der Tod, 19mal später Schwangerschaft ein. Nur 1mal sind hierbei schädliche Folgen der Operation hervorgetreten, es war in einem der ersten Fälle, in welchem eine länger dauernde Eiterung aufgetreten war und sehr feste Verwachsungen zwischen Fundus und Bauchwand herbeigeführt hatte; es musste mit Zange entbunden werden. Von Rückfällen der Retroflexion hat K. nur 4mal gehört.

Die Befestigung der Hinterseite des Uterus an die Bauchwand bewirkt, dass der Druck der Baucheingeweide jetzt in ganz anderer Richtung wirkt und statt Retroflexion zu bewirken, nunmehr die künstlich erzeugte Anteflexion zu vermehren trachtet. Mehrfache Leichenöffnungen, ein bis mehrere Jahre nach der Operation, haben K. bewiesen, dass sich lange Bänder zwischen Uterus und Bauchwand ausbilden, so dass völlige Beweglichkeit eintritt.

Ist der Beckenboden erschlafft, so wird durch den Druck der Baucheingeweide der Ausbildung einer Retroflexion Vorschub geleistet. Ist daher eine Operation gegen letztere nöthig, so muss sie mit einer Operation zur Wiederherstellung des Beckenbodens verbunden werden, was am besten in einer Sitzung geschieht.

Löhe (Königsberg i/Pr.).

17) **Theilhaber** (München). Welche Symptome machen die Flexionen und Versionen des Uterus?

(Münchener med. Wochenschrift 1896. No. 22 u. 23.)

T. vertritt in vorliegendem Vortrag den Standpunkt, den er schon seit längerer Zeit einnimmt und den er selbst folgendermaßen skizzirt: »Nach sorgfältiger Prüfung aller von den Anhängern der Orthopädie vorgebrachten Beweismittel und nach meinen Erfahrungen muss ich die in der Aufschrift gestellte Frage dahin beantworten: die Flexionen und Versionen des Uterus machen im nichtschwangeren Zustand keinerlei Störungen; die Beschwerden, die durch sie angeblich hervorgerufen sein sollen, sind meist bedingt durch Erkrankungen, die von den Deviationen unabhängig sind, durch Metritis und Endometritis, durch Darmatonie, primäre Neurasthenie etc.; im schwangeren Zustand führen die Deviationen in sehr seltenen Fällen zu Störungen, weitaus am häufigsten werden solche Störungen beobachtet bei den artificiell herbeigeführten Verwachsungen und Lageanomalien des Uterus. Die nicht vom Arzt herbeigeführten Uterusdeviationen werden auch in der Schwangerschaft meist recht gut ertragen; wären die hierüber von gegnerischer Seite geäußerten Lehren richtig, so müsste man erwarten, dass bei der gesteigerten Empfindlichkeit des Nervensystems und bei der rapid zunehmenden Volumszunahme des Uterus eine bedeutende Steigerung der Symptome im 2. und 3. Schwangerschaftsmonat sich einstellen würde.«

T., welcher 15 Jahre lang nach Schultze behandelt hatte, hat analog den eben entwickelten Anschauungen seit einer Reihe von Jahren nicht mehr Orthopädie getrieben und konnte seit Änderung seiner Behandlungsmethode gegen die früher erzielten Resultate entschiedene Verbesserung derselben konstatiren. — Er verwirft demgemäß auch jede Form der operativen Therapie der Retroflexio, besonders, da es sich dabei um eingreifende und gefahrvolle Operationen, welche oft schwere Komplikationen und Folgeerscheinungen im Gefolge haben können, handelt.

Ganz abzulehnen ist die Ringbehandlung selbstredend nicht, ist doch das Pessar manchmal ein recht geeignetes Mittel zur Erzielung eines suggestiven Effekts; der gute Erfolg, den die Ringbehandlung bei manchen Prolapsen erzielt, hat aber bei vielen Frauen ein Vorurtheil für diese Art der Therapie hervorgerufen. Kontraindicirt ist es jedoch bei Virgines.

Dass man bei schweren Formen der Hysterie zur Erzielung einer suggestiven Wirkung Scheinoperationen vornehmen dürfe, stellt T. nicht in Abrede, dieselben dürfen aber naturgemäß nur harmloser Natur sein.

R. Müller (Markdorf a/Bodensee).

Verschiedenes.

18) **Chrzanowski.** Zwei Fälle von Melaena neonatorum.

(Archiv für Kinderheilkunde Bd. XXI.)

Der 1. Fall betrifft das ausgetragene, kräftig entwickelte und spontan geborene Kind einer Ipara, das 2 Tage post partum mit Blutbrechen und blutigen Stühlen erkrankt und nach weiteren 2 Tagen stirbt.

Die Sektion ergiebt Blutergüsse unter die Kopfhaut, in die Wand des Herzbeutels, des Ösophagus, in den rechten Hinterhauptslappen und die linke Kleinhirnhemisphäre. Im Magen-Darmkanal findet sich schwarzbraunes, flüssiges Blut.

Der 2. Fall verlief ähnlich, doch waren sämmtliche Schleimhäute und Häute intakt, im Darm befanden sich allerdings wiederum schwarzbraune Blutmassen.

Nach Ansicht des Verf. ist die Entstehungsursache noch nicht aufgeklärt; jedenfalls sind, wie aus diesen beiden Beobachtungen hervorgeht, weder Geburtstraumen, noch Geschwüre im Magen-Darmkanal als solche zu betrachten.

Calmann (Breslau).

19) **H. Robb** (Cleveland). Pruritus der Geschlechtstheile.

(Sonderabdruck aus den Verhandlungen der Cleveland society of med. siences 1896. Mai.)

Kelly in Baltimore behandelte eine Frau, welche seit Jahren beständig an Pruritus vulvae litt, während früher nur 1—2 Tage vor Eintritt der Regel das lästige Jucken aufgetreten war. Seit etwa 3 Jahren entstanden auch Bläschen, welche platzten und zu schlecht heilenden Geschwüren wurden, die sich aber weder auf die Schenkel noch auf die Leistengegend erstreckten, sondern auf die afficirten Theile: Schleimhautoberfläche der großen Schamlippen, Clitoris und kleine Schamlippen. Kelly schnitt nach dem Vorgang von Küstner und Schröder die ganze Dicke der Schleimhaut aus, etwa $^2/_3$ vom ganzen Umfang des Scheidenausgangs, wobei von der Harnröhre etwa noch 1 cm fortgenommen werden musste. Die entfernten Theile zeigten dicke, unregelmäßige Flecken, oben waren einige oberflächliche Geschwüre, unten war die Oberfläche röthlich, glänzend. Die Kranke wurde gänzlich von ihrem Leiden befreit. **Lühe** (Königsberg i/Pr.).

Berichtigung. In No. 2 d. B. p. 59 Z. 5 v. o. lies Carcinom gyriforme statt Corpus pyriforme.

Originalmittheilungen, Monographien, Separatabdrücke und Büchersendungen wolle man an *Prof. Dr. Heinrich Fritsch* in Bonn oder an die Verlagshandlung *Breitkopf & Härtel* einsenden.

Druck und Verlag von Breitkopf & Härtel in Leipzig.

Centralblatt
für
GYNÄKOLOGIE

herausgegeben
von
Heinrich Fritsch
in Bonn.

Einundzwanzigster Jahrgang.

Wöchentlich eine Nummer. Preis des Jahrgangs 20 Mark, bei halbjähriger Pränumeration. Zu beziehen durch alle Buchhandlungen und Postanstalten.

No. 24. Sonnabend, den 19. Juni. 1897.

I. Zur Abwehr.

Von
Sigmund Gottschalk in Berlin.

Der Sitzungsbericht der Gesellschaft für Geburtshilfe und Gynäkologie zu Köln a/Rh. vom 25. Juni 1896, No. 21 des Centralbattes, enthält einen Angriff der Herren Brohl und Frank gegen mich des Inhalts, ich hätte in einer Diskussionsbemerkung am 18. März 1896 in der Berliner med. Gesellschaft laut einem Referat in der »Deutschen med. Wochenschrift« behauptet:

»Neulich hätte man wieder in Köln einer 26jährigen Frau den Uterus und die Adnexe fortgeschnitten, weil sie 3mal abortirt hatte«.

Auf die Anfrage, welche Herr Frank seiner Zeit bezüglich dieser Äußerungen an mich richtete, habe ich ihm erwiedert, dass ich mich so ausgedrückt hätte, wie es in dem officiellen, stenographi-

schen Sitzungsprotokoll der Berliner med. Gesellschaft in der Berliner klinischen Wochenschrift zu lesen wäre und ich unmöglich für ungenaue Angaben der verschiedenen Referenten verantwortlich gemacht werden könnte. Dort heißt es wörtlich:

»So kann man beispielsweise im letzten Heft der Monatsschrift für Geburtshilfe und Gynäkologie März 1896 lesen, dass bei uns in Deutschland einer 25jährigen Frau der gesunde Uterus und seine Adnexe entfernt wurden, weil sie 3mal abortirt und dabei stark geblutet hatte«.

In dem officiellen Sitzungsbericht der Monatsschrift wird von Herrn Brohl persönlich — er fungirte als Schriftführer — bezüglich des betreffenden Falles wie folgt berichtet:

»Brohl zeigt im Anschluss an seinen Vortrag über vaginale Uterusexstirpation ein weiteres durch diese Operation gewonnenes Präparat. Dasselbe stammt von einer 25 Jahre alten, 2 Jahre verheiratheten Pat., die seit ihrem 16. Lebensjahre an starken Blutungen zur Zeit der stets unregelmäßigen Periode gelitten hat. In den beiden letzten Jahren hat sie 3mal abortirt, und zwar 2mal bei Retroflexio uteri, während der 3. Abort eintrat im 4. Monat der Schwangerschaft, obschon die Retroflexio schon vor dem Beginn derselben gehoben worden war und durch ein Pessar der Uterus in anteflektirter Stellung gehalten wurde. Bei jedem Abort musste weger starker, anhaltender, das Leben gefährdender Blutung der Uterus ausgelöffelt werden. Da außerdem (!) beide Ovarien — fast hühnereigroß — cystisch degenerirt waren, war die Entfernung des Uterus sammt den Ovarien gewiss das einzige Mittel, von dem Heilung erwartet werden durfte. Das Präparat zeigt dicht unterhalb des Orificium interni ein großes Ovulum Nabothi«.

Da man eine cystische Degeneration fast hühnereigroßer Ovarien doch wohl schwerlich mit Sicherheit vorher diagnosticiren kann und sich auch die große Fertilität kaum mit einer totalen Degeneration der Keimdrüsen in Einklang bringen lässt, so darf ich es wohl den Herren Fachgenossen überlassen, zu urtheilen, ob ich »zu den jungen Ärzten gehöre, welche aus Reklamesucht darauf ausgehen, unter dem Deckmantel der moralischen Entrüstung Zerrbilder von anderen Kollegen und ihrem Thun zu entwerfen«. So sagt der laut Medicinal-Kalender um 5 Jahre ältere Herr Frank, von dem man billigerweise hätte erwarten dürfen, dass er die Gelegenheit benutzt hätte, den Inhalt meines Schreibens an ihn richtig wieder zu geben, worin ich einerseits ihm mittheilte, dass ich nicht die Ehre habe, den betreffenden Herrn Operateur persönlich zu kennen, andererseits ihn bat, sich nur an den Wortlaut des officiellen Sitzungsprotokolls in der Berliner klin. Wochenschrift, weil er allein meiner thatsächlichen Äußerung entspräche, halten zu wollen. Ob ich berechtigt war, diesen Fall auf Grund des Eigenberichts des betreffenden Operateurs als ein Beispiel für den jetzt herrschenden Furor operativus hinzustellen, überlasse ich gleichfalls dem Urtheil der Herren Fachgenossen.

(Aus der gynäkologischen Klinik in Basel.)

II. Sind Fäulniskeime im normalen Scheidensekret Schwangerer?

Von
Alfred Goenner.

Im Centralblatt für Gynäkologie in Nr. 28 des Jahres 1887 habe ich Beobachtungen über Mikroorganismen im Sekret der weiblichen Genitalien während der Schwangerschaft und bei puerperalen Erkrankungen veröffentlicht. Die Bakteriologie spielte damals in der Gynäkologie und Geburtshilfe noch nicht die große Rolle, welche ihr seither zu Theil geworden ist. Nur wenige Arbeiten über solche Gegenstände waren vorhanden.

Ich habe damals im Cervical- und Vaginalsekret von gesunden Graviden keine Keime gefunden, die als pathogen zu betrachten gewesen wären, und glaubte mich zur Behauptung berechtigt, dass Selbstinfektion in der Regel bei puerperalen Erkrankungen nicht angenommen werden dürfe, sondern dass dieselben meist der ungenügenden Desinfektion der Hebamme, des Arztes oder ihrer Instrumente zuzuschreiben sei. Bei verschiedenen Fällen von Puerperalfieber hatte ich Streptokokken als Krankheitserreger gefunden und betont, dass sie häuptsächlich bei den schweren Erkrankungen des Wochenbetts vorkommen und dass ihr Vorhandensein die Prognose als bedenklich erscheinen lässt. Es war mir aber nicht gelungen, durch Infektionsversuche an Mäusen und Kaninchen den pathogenen Charakter dieser Kokken nachzuweisen.

Durch die interessanten Untersuchungen von Winter, Döderlein, Steffeck, Bumm, Hägler, Gebhard, Krönig sind die Resultate meiner damaligen Arbeit erweitert und wesentlich modificirt worden. Da dieselben den Lesern des Centralblattes bekannt sind, brauche ich nicht weiter auf ihren Inhalt einzugehen.

Meine frühere Arbeit bedurfte aber einer Ergänzung in Bezug auf die anaëroben Scheidenbakterien. Die Frage, welche ich mir jetzt vorgelegt habe, ist folgende: Es kommt vor, dass bei Geburten, hauptsächlich, wenn sie lange gedauert haben und die Blase früh gesprungen ist, das Fruchtwasser in Fäulnis übergeht und sehr übelriechend wird. Dabei kann schon vor der Entbindung als Zeichen des Übergangs von Toxinen in die Cirkulation Fieber auftreten. Woher stammen nun die Fäulniserreger? Sind es die Anaëroben, welche in der Scheide der nicht inficirten Schwangeren, wie es scheint, immer vorhanden sind und die von da aus beim Untersuchen oder sonst in die Uterushöhle gelangen, oder sind sie von außen in den Körper gelangt, d. h. handelt es sich um Selbstinfektion oder nicht?

Die folgenden Untersuchungen sind im Laboratorium des Frauenspitals in Basel vorgenommen worden. Ich spreche Herrn Prof.

Bumm meinen besten Dank aus für die freundliche Unterstützung, die er mir bei dieser Arbeit hat zu Theil werden lassen.

Der Weg, den ich zur Beantwortung obiger Fragen eingeschlagen habe, ist folgender. Da als Zeichen der fauligen Endometritis in partu übler Geruch des Fruchtwassers auftritt, schien es mir passend, zu suchen, auf welche Weise man Fäulnis desselben experimentell erzeugen kann. Dass dies bei Infektion mit Bacterium coli eintritt, ist bekannt. Zu meinen Versuchen wurde Fruchtwasser benutzt, das entweder bei Geburten steril aufgefangen worden war, indem man bei tiefstehender Blase diese unter den nöthigen Kautelen punktirte und ihren Inhalt in einem sterilisirten Kolben auffing, oder wenn es nicht gelungen war, das Fruchtwasser sicher keimfrei zu erhalten, es in strömendem Dampf sterilisirte. Dabei trat allerdings durch Fällung von Eiweiß eine Trübung ein, welche durch Filtriren wenigstens zum Theil gehoben wurde, worauf man noch ein zweites Mal sterilisirte. Dieses sterilisirte Fruchtwasser enthielt somit weniger Eiweiß als das steril aufgefangene und war demselben daher als Nährboden nicht gleichwerthig und zwar in zweierlei Richtung. Durch den geringeren Eiweißgehalt war es vielleicht für die Entwicklung der Bakterien weniger geeignet, obwohl man annehmen kann, dass ihnen sehr wenig Albumin genügt, andererseits besteht aber auch die Möglichkeit, dass die Eiweißkörper des Fruchtwassers antiseptische Eigenschaften besitzen, und die Entfernung derselben für die Entwicklung der Mikroorganismen günstige Bedingungen schuf. Wir werden auf diesen Punkt noch zurückkommen. Fruchtwasser steril aufgefangen oder sterilisirt und filtrirt, ist immer etwas trüb, was bei solchen Kulturexperimenten in so fern störend wirkt, als die Trübung der Nährflüssigkeit für die Entwicklung von Keimen nicht verwerthbar ist.

Die ersten Versuche bestanden darin, dass Fruchtwasser mit Scheidensekret gesunder Schwangerer, das mit geglühter Platinschlinge im ausgekochten Milchglasspiegel entnommen worden war, inficirt wurde, um zu sehen, was da wachse, und zwar, da es sich um Züchtung von Anaëroben handelte, unter Luftabschluss. Da hat es sich nun gleich Anfangs gezeigt, dass den verschiedenen Methoden, den Sauerstoff abzuschließen, Mängel anhaften. Zuerst habe ich die mit inficirtem Fruchtwasser gefüllten Reagensgläser zu zweien oder dreien in größere Cylinder gebracht, auf deren Boden alkalische Pyrogallollösung sich befand und die etwas oberhalb davon mit einem Drahtgestell zur Aufnahme der Reagensgläser versehen waren. Die Cylinder wurden mit einem Gummipfropf fest verschlossen und zunächst für einige Stunden in den Eisschrank gebracht, um das Wachsen aërober Keime zu verhindern, so lange sich Sauerstoff im Cylinder befand, und erst dann in den Brutschrank gebracht. Außer dieser Buchner'schen Methode wurden Novy'sche Flaschen zur Aufnahme der Kulturgläser angewendet und mit der Wasserstrahlluftpumpe leer gepumpt. Endlich wurden mit dem Kipp'schen Apparat die Novy'schen Flaschen mit Wasserstoff gefüllt, der zur Reinigung

von etwa vorhandenem Schwefel, Arsen oder Sauerstoff durch drei Waschflaschen mit 10%igem Argent. nitric., 10%igem Plumb. nitric. und alkalischer Pyrogallollösung nach Heine's Vorschrift geleitet worden war. Alle diese Methoden habe ich als nicht ganz zuverlässig oder zu umständlich verlassen. In Bezug auf die Wasserstrahlluftpumpe muss ich bemerken, dass auch nach stundenlanger Verbindung der Flasche mit derselben die Luft doch oft nicht vollständig entfernt war, obwohl der Druck der Basler Wasserleitung ein erheblicher ist. Bei der Füllung der Novy'schen Flaschen mit Wasserstoff ist es ein

Fig. 1.

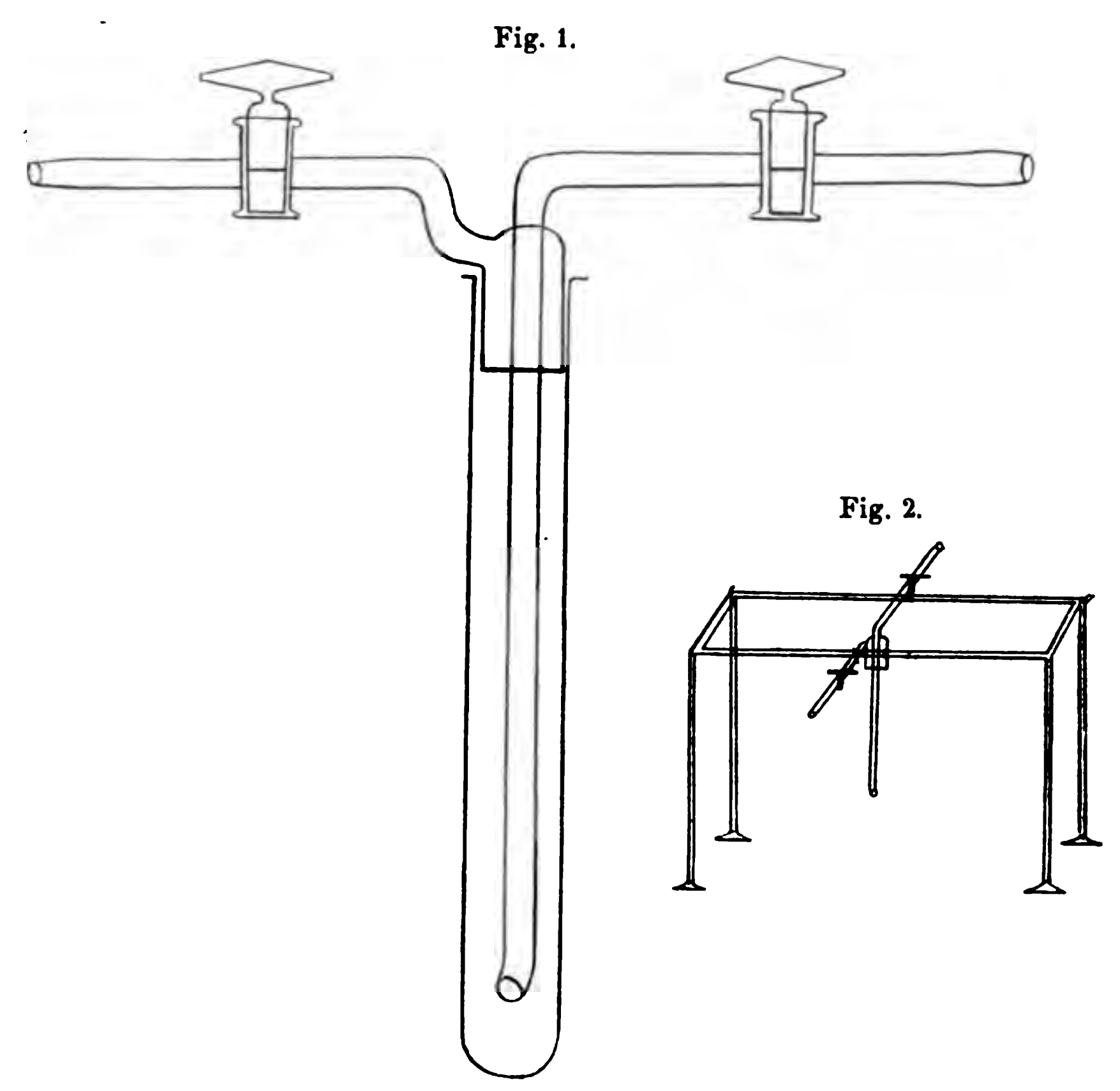


Fig. 2.

Übelstand, dass der Raum, welcher mit dem Gas gefüllt werden soll, ein ziemlich großer ist, so dass die Durchleitung desselben stundenlang dauern muss, wenn man sicher sein will, allen Sauerstoff entfernt zu haben. Um diesen Mängeln abzuhelfen, hat sich nach einigem Probiren folgendes Verfahren als das beste bewährt.

Ich habe mir Glascylinder[1] verfertigen lassen, welche in den Dimensionen einem großen Reagensglas entsprechen, aber viel dick-

[1] Die Firma Hellige & Co. in Freiburg i/B. und Basel liefert diese Cylinder für 6 frcs. das Stück.

wandiger sind. Sie sind mit genau eingeschliffenen Glasstöpseln versehen, welche vollkommen luftdicht schließen, Glas und Stöpsel tragen die gleiche Nummer, da nur die zu einander gehörigen genau passen. An den Glasstöpseln angeschmolzen befinden sich 2 Röhren, die rechtwinklich gebogen und jede mit einem Glashahn versehen sind. Die eine dieser Röhren geht durch den Stöpsel fast bis auf den Boden des Cylinders, während die andere in der Höhlung des Stöpsels ausmündet. Sind die beiden Glashähne geschlossen, so ist das Innere des Cylinders von der Luft abgesperrt. Das lange Rohr taucht in die Nährflüssigkeit, es wird durch einen Schlauch mit dem Wasserstoffapparat verbunden, so dass das Gas durch die Flüssigkeit strömt und zum anderen Rohr hinausgeht. Vor dem Gebrauch werden die Stöpsel und die Hähne eingefettet, dann der ganze Apparat in strömendem Dampf sterilisirt, wobei darauf geachtet werden muss, dass die Hähne offen stehen, damit die Luft aus dem Cylinder entweichen kann. Sobald der Deckel des Autoklaven entfernt wird, müssen die Hähne rasch geschlossen werden, damit keine Keime aus der Luft in dieselben eindringen können. Hier und da passirt es, dass bei der Sterilisation ein Cylinder springt und durch einen neuen ersetzt werden muss. Um die Stöpsel mit dem daran befindlichen langen Rohr vor Infektion beim Füllen der Cylinder zu schützen, habe ich mir ein Glasgestell verfertigen lassen, das einem Barren ähnlich ist. Die beiden Arme des Stöpsels ruhen auf den horizontalen Trägern und dadurch wird jede Berührung der Theile, die später im Innern des Cylinders sich befinden, mit dem Tisch oder anderen Gegenständen vermieden.

Ist das Gas lange genug durchgeleitet, eine halbe Stunde genügt bei dem geringen Kubikinhalt der Cylinder, so schließt man zuerst den abführenden Hahn, dann den zuführenden, und ist auf diese Weise sicher, dass nur Wasserstoff sich im Apparat befindet. Zur größeren Sicherheit hatte ich Anfangs den Rand des Stöpsels und der Hähne mit Paraffin bestrichen. Diese Theile schließen aber alle so gut, dass, wie sich durch eine Reihe von Versuchen herausgestellt hat, diese Vorsicht überflüssig ist.

Bevor ich mit diesen Gläsern arbeitete, war es mir nie regelmäßig gelungen, Fäulnis des Fruchtwassers mit Stoffen zu erhalten, die solche mit Eiern z. B. ausnahmslos hervorgerufen hatten, weil eben wahrscheinlich der Sauerstoffabschluss kein vollständiger war. In erster Linie hatte ich an eine andere Möglichkeit gedacht, nämlich an eine baktericide Eigenschaft des Fruchtwassers. Eine solche ist auch vielleicht vorhanden, jedoch ist es schwer zu sagen, worauf sie beruht. Ich habe mir beim physiologischen Chemiker der Basler Universität, Herrn Prof. v. Bunge, darüber Rath geholt. Er ist geneigt, die Anwesenheit solcher zersetzungswidrig wirkender Körper im Fruchtwaser anzunehmen und glaubt, dass es sehr labile Eiweißverbindungen seien. Den Nachweis derselben hält er aber auch für einen geübten Chemiker für sehr schwierig und betrachtet

solche Untersuchungen so zu sagen als aussichtslos. Da das Fruchtwasser schwer fault auch wenn die Eiweißkörper zum größten Theil durch Kochen gefällt und durch Filtriren daraus entfernt sind, könnten auch aromatische Körper, Rhodanverbindungen in demselben vorhanden sein, welche ebenfalls antiseptisch wirken. Walthard[2] hat beobachtet, dass das Scheidensekret durch Beimengung von Fruchtwasser bedeutend an Keimgehalt verliert und nimmt an, dass es beim Blasensprung die Vagina reinige erstens mechanisch und zweitens durch seine chemotaktisch positive Einwirkung auf die Schleimhaut des Genitalkanals. Er hat also wohl ähnliche Erfahrungen gemacht.

Jedenfalls lässt sich behaupten, dass Fruchtwasser weniger leicht fault als andere Körperflüssigkeiten, z. B. Blut, Ovarialcysteninhalt. Ich konnte das beobachten, so lange die benutzten Apparate den Sauerstoffabschluss unvollkommen herstellten. Es fielen dabei folgende Infektionsversuche negativ aus, d. h. es kam dabei keine Fäulnis zu Stande: steriles Fruchtwasser mit macerirten Hautstücken von faultodtem Kind, stinkendem Fruchtwasser, stinkender Placenta, faulem Blut, faulem Ei. Dabei ist zu bemerken, dass das Fruchtwasser nach der Infektion lange genug, d. h. 8—10 Tage, im Brutschrank bei ca. 37° C. gelassen und bei einer Anzahl von Versuchen während der Zeit mehrmahls untersucht wurde, worauf man jedes Mal natürlich die Wasserstoffatmosphäre wieder herstellt. Darauf folgten weitere Versuche mit »Seidenfäule« einer gasentwickelnden, stark faulenden Flüssigkeit, welche in den Chappespinnereien bei der Maceration der Seidenabfälle entsteht. Mit dieser gelang es mir 2mal, schwache Fäulnis zu bekommen, aber die große Mehrzahl der Experimente fiel negativ aus. Um zu sehen, wie diese Seidenfäule auf andere Körper wirke, inficirte ich Eier damit, indem ein kleines Loch mit einer Stecknadel in die Schale gebohrt und dann ein Platindraht, dessen Spitze in die Substanz getaucht worden war, in das Ei gebracht wurde. Die kleine Öffnung und das ganze Ei wurden, um Luftabschluss herzustellen, mit Kollodium überstrichen. Regelmäßig war das Ei nach 4—5 Tagen in einen schwarzen, höchst übelriechenden Brei verwandelt. Das Gleiche trat ein, wenn der Inhalt des Eies auf einer Petrischale in eine Nory'sche Flasche in gleicher Weise inficirt gebracht wurde. Die Verfärbung ließ sich dabei gut beobachten. Faules Blut zersetzte Eier in ähnlicher Weise, es lag also nicht der Fehler an der zum Inficiren gewählten Substanz. Um den Nährboden für die Entwicklung der Fäulnisbacillen geeigneter zu machen, wurde dem Fruchtwasser 5% Traubenzucker und in einer anderen Versuchsreihe 2% Pepton mit 1% Kochsalz zugesetzt. Der Traubenzucker hatte nicht den geringsten Einfluss auf die Entstehung der Fäulnis, beim Pepton schien dieselbe leichter zu Stande zu kommen, aber auch nicht regelmäßig.

Mit einem Schlag dagegen änderte sich die Sache, als der schon

---

[2] Archiv für Gynäkologie Bd. XLVIII p. 244.

erwähnte Apparat zur Herstellung einer reinen Wasserstoffatmosphäre benutzt wurde. Es war sofort klar, dass der Fehler bisher in einem unvollständigen Sauerstoffabschluss gelegen hatte, der zusammen mit der vielleicht vorhandenen Anwesenheit fäulniswidriger Substanzen im Fruchtwasser die Herstellung der Fäulnis verhindert hatte.

Zunächst wurden unter diesen günstigeren Verhältnissen die Versuche mit Scheidensekret gesunder Schwangerer wiederholt. In keinem einzigen Falle faulte das Fruchtwasser, aber immer entwickelten sich mehr oder weniger zahlreich die bekannten Scheidenbakterien. Einige Mal war ein käseartiger Geruch vorhanden, ähnlich dem, den man am Finger findet, wenn man Gravide untersucht hat. Dieser Geruch war besonders deutlich, wenn Peptonfruchtwasser als Nährboden benutzt worden war.

Mit Macerationswasser von macerirten Knochen aus dem pathologischen Institut gelang es leicht, nach 4—8 Tagen Brutofen, Fäulnis des Fruchtwassers zu bekommen, der Geruch war eben so intensiv wie derjenige der zur Infektion benutzten Flüssigkeit. Das Gleiche war mit Carcinomjauche der Fall, und eben so gelang es in einer ganzen Reihe von Versuchen mit übelriechenden Lochien, die von meist fiebernden Wöchnerinnen stammten, Fäulnis mit oft höchst penetrantem Geruch und zuweilen braunschwarzer Verfärbung des Fruchtwassers zu erhalten. Es wurden immer nur ganz geringe Mengen der faulenden Substanz, eine Platinöse, zur Infektion benutzt. Steril aufgefangenes und sterilisirtes Fruchtwasser verhielten sich gleich. Die zur Fäulnis nöthige Zeit war verschieden, mitunter war nach 4 oder 5 Tagen kein Geruch zu bemerken, nach 8 Tagen aber war er sehr stark. Das Wachsthum der Bakterien verhielt sich ähnlich; waren sie noch wenig zahlreich, so war auch der Fäulnisgeruch mäßig und nahm mit ihrer Vermehrung zu und zwar zuweilen in kurzer Zeit. Es kam z. B. vor, dass am 5. Tage notirt wurde: »schwacher Fäulnisgeruch, wenig Kokken und Bacillen gewachsen«, am 7. Tage: »intensive Fäulnis, sehr zahlreiche Kokken, kurze dicke Bacillen etc.«

Was das mikroskopische Bild des faulenden Fruchtwassers anbetrifft, so fanden sich darin jeweilen die Keime wieder, welche in der zur Infektion benutzten Substanz vorhanden gewesen waren. In der Macerationsflüssigkeit war mit großer Regelmäßigkeit ein dem Tetanusbacillus ähnliches Stäbchen mit endständigen Sporen zu finden, daneben sehr große, dicke Bacillen und Kokken von verschiedenen Dimensionen. In Fruchtwasser, das mit faulen Lochien inficirt war, überwogen meist die Kokken und sie schienen mit Stärkerwerden des Geruchs auch an Zahl zuzunehmen, während das Wachsthum der Bacillen sich umgekehrt verhielt. Vollständig regelmäßig war das jedoch nicht der Fall. Diese letzteren waren in zwei Arten hauptsächlich vertreten, eine kurze dicke Art, die wie Bacter. coli aussah und daneben große Stäbchen ähnlich den oben erwähnten im Macerationswasser gefundenen.

Von Isoliren und Reinzüchten dieser Bakterienarten wurde abgesehen, da damit ja doch nicht der Beweis erbracht gewesen wäre, dass es sich um die Erreger der saprischen Endometritis handelte, sondern nur um Keime, welche Fäulnis des Fruchtwassers bewirken.

Die bei gesunden Schwangeren in der Scheide vorhandenen anaëroben Bakterien sind es somit nicht, welche die faulige Endometritis verursachen, sondern solche, welche von außen in den Körper gelangen. Wie bei dem durch Streptokokken verursachten Puerperalfieber dürfen wir daher in der Regel nicht von einer Selbstinfektion sprechen, sondern müssen Übertragung der Keime durch den Arzt, die Hebamme, Geräthe, etc. annehmen.

Mit der Führung dieses Nachweises war zunächst erreicht, was ich beabsichtigt hatte. Da aber das Verhalten des Fruchtwassers gegenüber den Fäulniserregern an die Möglichkeit der schon erwähnten bakterienfeindlichen Eigenschaften denken ließ, wurde auch die Kultur pathogener Keime in Fruchtwasser versucht, und zwar mit folgendem Ergebnis: aus einem stinkenden Abscess wurde mit Leichtigkeit der Bacillus der blauen Eiterung gezüchtet, Streptokokken von einer eitrigen Strumitis wuchsen etwas, auf Agar zurück geimpft nicht, Staphylococcus pyogenes aureus wuchs etwas, auf Agar zurück geimpft ebenfalls, Milzbrandbacillen wuchsen schwach, zurück geimpft schlecht, eben so Streptokokken von einer Angina mit diphtherieähnlichem Belag.

Das Wachsthum dieser verschiedenen Keime ist somit in Fruchtwasser möglich, aber die Lebensenergie von einigen unter ihnen scheint doch durch den Aufenthalt in demselben gelitten zu haben.

III. Partus bei Uterus bicornis duplex subseptus bicollis cum vagina duplice.

Mitgetheilt von

Dr. **Wilhelm Jakesch** in Franzensbad,

gewesenen I. Assistenten des Herrn Hofrathes Prof. Breisky.

Wenn ich im Nachstehenden über einen Geburtsfall bei Uterus duplex mir zu berichten gestatte, obwohl ähnliche kasuistische Mittheilungen besonders in den letzten Jahren sich sehr gehäuft haben, wurde ich hierzu durch den Umstand angeregt, dass ein Fall mit ähnlichen Komplikationen und Geburtsverlauf, so weit ich die betreffende Litteratur zu verfolgen in der Lage war, noch nicht publicirt worden ist.

Bei Prüfung des veröffentlichten Materials, wobei ich von den bei Uterus didelphys beobachteten Geburten als nicht hierher gehörig, gänzlich absehe und mich nur an jene Formen halte, die unter den verschiedenen Bezeichnungen als Uterus bicornis, bilocu-

laris, bicameratus, bifidus, incudiformis, duplex, septus, subseptus, unicollis, infrasimplex, bicollis etc. die inkomplete Duplicität des Organs näher zu specificiren sich bemühen, sind es vor Allem 4 Umstände, welche ins Auge fallen und zwar 1) die fast ausnahmslose Unilateralität der dabei beobachteten Schwangerschaften, 2) die Häufigkeit des Abortus in solchen Fällen, 3) der fast eben so häufig vorkommende physiologische Verlauf solcher Geburten, 4) die dabei öfter zu beobachtenden regelwidrigen Fruchtlagen.

Was die Bilateralität der Fruchtanlage anbelangt, vermochte ich nur einen einzigen Fall in der Litteratur aufzufinden (Teller, Amer. journ. of obstetr. 1884), bei welchem es sich um Zwillingsschwangerschaft handelte, und jede der Früchte in einem Horn lag. Die Geburt verlief dabei ohne Anstand. Dass es bei dieser Bildungsanomalie häufig zu Abortus kommt, erklärt sich wohl aus der geringeren Fähigkeit solcher Uterushörner zu größerer Ausdehnung, so wie aus der Alterirung des Hohlmuskelcharakters bei der nothwendigen divertikulösen Anschichtung der Muskellagen eines Uterushorns. Wir sehen ja, zu welchen schweren Komplikationen dies führt, wenn sich Gravidität in einem noch rückständiger entwickelten Horn entwickelt, als dies beim gut ausgebildeten Uterus duplex der Fall ist. Gravidität in rudimentären Hörnern führt, wenn es nicht zum Abortus kommt, zur Ruptur des Horns oder bestenfalls zur Laparotomie, um ersterer vorzubeugen.

Der glückliche Verlauf vieler Schwangerschaften bei Uterus duplex hat seinen Grund eben darin, dass die Fruchtentwicklung in dem gut ausgebildeten Horn vor sich geht und die Geburt ihren Weg durch das diesem Horn angehörige Collum nimmt. Dieses günstigere Verhältnis herrscht eben in der Mehrzahl der beschriebenen Fälle vor.

Die öftere Beobachtung abnormer Fruchtlagen (Teller beschreibt einen Fall, wo es 3mal zu Querlagen kam) findet ebenfalls ihre Erklärung in der alterirten Medianstellung solcher gedoppelter Gebärmütter.

Immerhin bleibt die Thatsache bemerkenswerth, dass die Gravidität bei den fraglichen Bildungsanomalien der weichen Geburtswege nur unter besonders ungünstigen Komplikationen zu gefährlichen Zwischenfällen führt. Sogenannte schwere Geburten bei Gravidität im Uterus duplex kommen darum nur spärlich zur Beobachtung und Beschreibung, und auch in solchen beschriebenen Fällen sehen wir die schwere Dystokie öfters durch Umstände veranlasst, die eben so bei einer Geburt aus normalem Uterus hätten zu Stande kommen können, wie z. B. in dem von Dr. Fleischmann (Prager med. Wochenschrift 1885 No. 35) veröffentlichten Falle, bei dem es sich um eine eingekeilte Querlage handelte, die zu Selbstentwicklung conduplicato corpore und zu inkompleter Uterusruptur führte.

Dass sich ein und derselbe Uterus duplex bei verschiedenen Schwangerschaften verschieden verhalten kann, zeigen die von

Dr. Wiener (Archiv für Gynäkologie Bd. XXVI Hft. 2) und Dr. Galle (Centralblatt für Gynäkologie Bd. IX No. 38) publicirten Fälle. Bei letzterwähntem Falle war eine ganz normal verlaufene Gravidität vorhergegangen, und trotzdem kam es bei der zweiten Entbindung wegen Nichteintritt von Wehen nach 17 Monate dauernder Gravidität, Fieber und Kräfteverfall zur Laparotomie. Dr. Richard v. Braun beschreibt einen Fall (Centralblatt für Gynäkologie Bd. XIX No. 21), bei welchem ebenfalls wegen Uterus bicornis Sectio caesarea vorgenommen werden musste. Das gravide Uterushorn war in diesem Falle ins Becken eingekeilt gewesen und hatte eine Dermoidcyste vorgetäuscht. Auch in dem genannten Falle handelte es sich um eine Multipara, die sogar 7mal spontan — wenn auch mit todten Früchten — niedergekommen war.

Die Schwierigkeit der Diagnostik solcher Bildungsanomalien mag ja auch hier und da zu fatalen Geburtskomplikationen in Folge verkehrter Eingriffe führen. So beschreibt Patterson (Edinburg med. journ. 1885) einen ähnlichen Fall von unheilvollen artificiellen Verletzungen bei Entbindung einer mit Uterus duplex Kreißenden. Die Versuche zur Beendigung der Geburt hatten Ruptur der Blase, komplete Laceration der Scheide und ihres vorhandenen Septums, Perforation bis in den Douglas'schen Raum etc. zur Folge. Die Geburt einer lebenden Frucht erfolgte trotz alledem viele Tage später spontan, die Wöchnerin aber ging an den erlittenen schweren Verletzungen zu Grunde. Diese wenigen aus einer überreichen Litteratur ausgewählten Fälle mögen genügen, um darzuthun, dass die fragliche Bildungsanomalie des weiblichen Genitalapparats doch nur ganz ausnahmsweise zu schweren Dystokien Anlass giebt. Werden doch in der Litteratur Fälle angeführt, wo es bei Uterus duplex zu zahlreichen physiologischen Geburten kam. (Hans Meyer, Teller, Henderson, Handfield-Jones, Worobieff u. A. m.)

Die Abweichungen der Entwicklung des Genitales sind allerdings in allen diesen Fällen nicht immer genau dieselben, weil vielerlei Spielarten unterlaufen, mit deren Nomenklatur sich Fürst nicht ohne Erfolg beschäftigt hat. Vom kompleten Uterus didelphys cum vagina duplice bis zur einfachsten Bicornität läuft das Register alle möglichen Variationen durch, wie sie das Verhalten der Müller'schen Gänge in der Zeit der Ausbildung des Genitalapparats mit sich bringt. Von Fällen wie der zu beschreibende finden wir in der bisherigen Litteratur nur folgende erwähnt: Hans Meyer (Centralblatt für Gynäkologie Bd. VII No. 34), Litschkus (Wratsch 1885 [Russisch]), Kézmársky (Wratsch 1885), Lipinsky (Centralblatt für Gynäkologie Bd. XVII No. 33), v. Dittel (Centralblatt für Gynäkologie Bd. XVIII No. 25). In allen diesen Fällen verlief die Geburt entweder spontan am Ende der Schwangerschaft oder als Abortus ohne operativen Eingriff, bis auf den Fall von Dittel, bei welchem es nach einer Steißlage zur Ligation des rupturirten Septums kam.

Die Anführung der citirten einschlägigen Fälle mag es gerechtfertigt erscheinen lassen, wenn ich nun einen Geburtsfall der Publikation zuführe, bei welchem die durch den Uterus duplex selbst verursachten Geburtshindernisse in ihrer ganzen Bedenklichkeit zur Geltung kamen.

Der zu beschreibende Fall ist folgender:

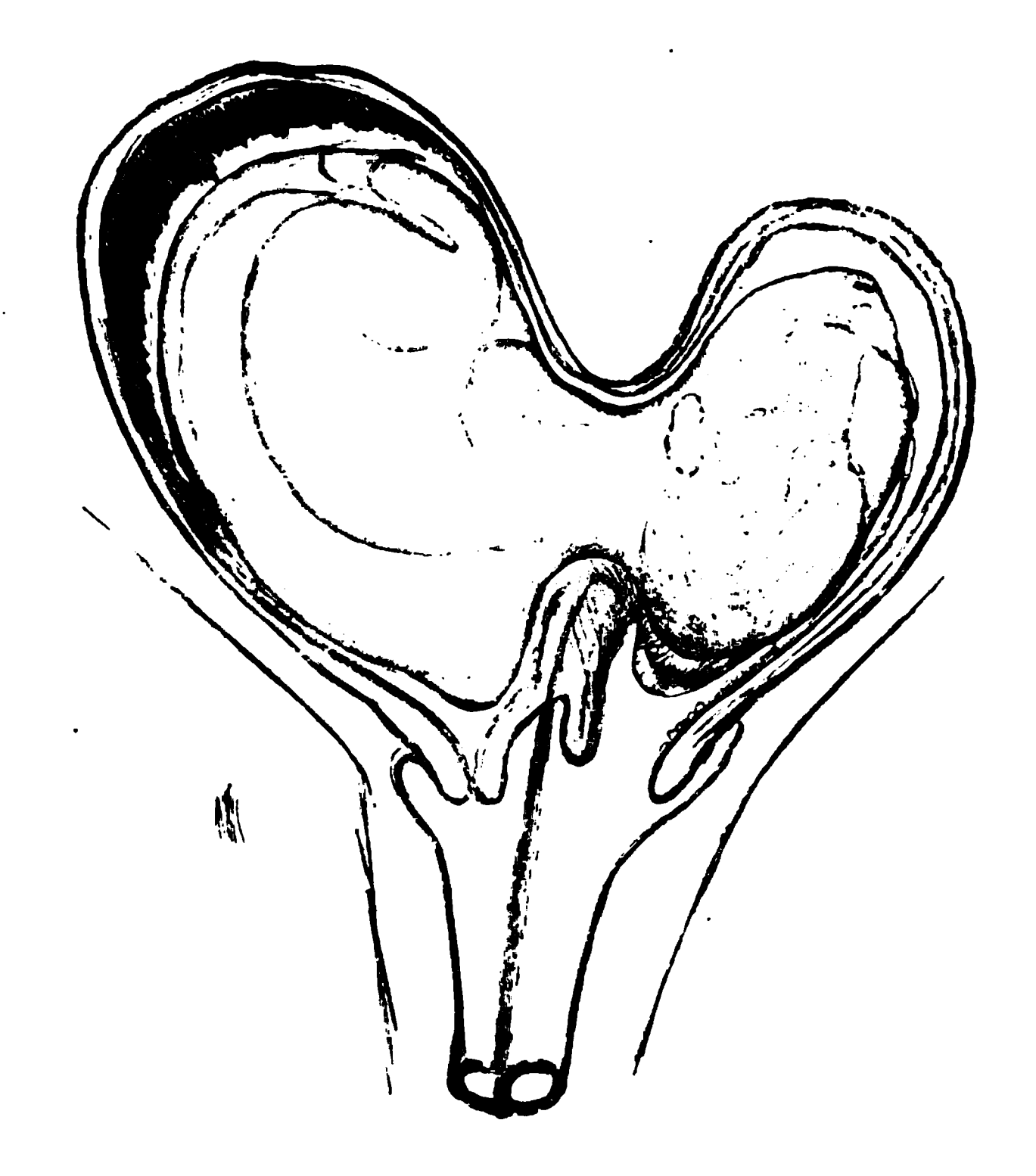
Am 23. August vorigen Jahres wurde ich vom Herrn Kollegen Dr. Hoenig in Eger zu einer Kreißenden — M. L., Zimmermeistersgattin, ebendaselbst — gerufen. Es handelte sich um eine 30jährige, sonst normal gebaute Primipara von erdfahlem Hautkolorit, schlaffem, fettarmem Unterhautzellgewebe bei sehr dünner Epidermisdecke. Die Beckenmaße grenzten nahe ans Normale: Spin. il. 28, Troch. 30, D. B. 20,5. Pat. war stets normal menstruirt gewesen, und hatte ihre letzten Menses am 15. November 1895. Der Conceptionstag fällt genau auf den 1. December 1895. Am 21. August 1896 hatten die Wehen begonnen. Zu einem eigentlichen Blasensprung war es nicht gekommen, wohl aber sickerte am 3. Kreißtage etwas missfarbiges, spärliches Fruchtwasser ab. Da es nun trotz der 3tägigen heftigen Wehen weder zu einer Eröffnung der Gebärmutter noch zu Tieferrücken des über dem Beckeneingang nach links abweichenden, tastbaren Kindestheiles kam, war Kollege Dr. Hoenig, welcher als Ursache der Dystokie die vorhandene Bildungsanomalie der weichen Geburtswege erkannt hatte, entschlossen, die Entbindung mittels Sectio caesarea vorzunehmen. Es wurde dabei an einen Doppelkaiserschnitt gedacht, weil die Annahme einer doppelten Gravidität in einem Uterus didelphys vorlag, wozu der äußere Anschein und Befund auch vollauf berechtigte.

Dem war nun allerdings nicht ganz so. Als ich am Abend des 3. Kreißtages die Gebärende untersuchte, fand ich Folgendes: Schon die äußere Form des Abdomens präsentirte sich als etwas ganz Ungewöhnliches. Sowohl das rechte wie das linke Hypochondrium erschien durch je eine große Geschwulst vorgewölbt, deren Konturen durch die dünne Bauchwand leicht zu verfolgen waren. Man konnte deutlich zwei gravide Uteri sehen und abtasten, die nach unten zusammenzufließen schienen. In beiden waren Kindestheile nachweisbar, der rechte Uterus zeigte intensivere Kontraktionen als der linke. Es machte in der That den Eindruck, als ob zwei Uteri in Wehen begriffen wären. Der rechte Uterus war etwas größer als der linke. Der gesammte Bauchumfang maß etwa 110 cm.

Der Genitalbefund ergab normal entwickelte Pudenda externa, jedoch schon nach Entfaltung der Schamspalte waren zwei Introitus vaginae deutlich zu unterscheiden, deren Scheidewand vom Urethralwulst als dicker vorspringender Wulst in sagittaler Richtung zum Frenulum lab. verlaufend sich nach rechts und links in den stark entwickelten Hymenalsaum fortsetzte, so dass scheinbar zwei Hymen bestanden. Die Vorwölbung dieses fleischigen Septums war so bedeutend, dass sie die Rima vulvae aus einander hielt und Ähnlichkeit mit einem Descensus der Vorderwand der Vagina hatte. Vom Introitus vag. setzte sich dieses Septum ununterbrochen nach innen fort, im weiteren Verlauf dünnwandiger als beim Introitus vag., um endlich nach oben beiderseits in einem sehr kurzen Fornix zu verlaufen. Der Schleimhautüberzug des Septums war in beiden Vaginen so entwickelt, dass jede der beiden Scheiden den Eindruck einer normalen Vagina machte. Sowohl im Fornix der rechten wie der linken Scheide fand sich eine vollkommen normal entwickelte Portio vor, nur mit dem Unterschied, dass die rechte Portio den Verhältnissen einer finalisirten Gravidität ohne Wehen entsprach, während die linke Portio alle Erscheinungen von Eröffnung, Überdehnung des unteren Uterussegments und Paralyse darbot, wie wir dies bei Geburten mit engen Becken oder regelwidrigen Fruchtlagen zu finden gewohnt sind. In der That lag auch in dem Falle eine schwere mechanische Dystokie vor. Die obere Beckenapertur war so zu sagen auf die Hälfte reducirt durch die Vorlagerung der anderen Uterushälfte, die mit ihrem unteren Abschnitt den einen

Theil des Beckeneingangs occupirte. Überdies setzte das uterinale Septum dem Tieferrücken der Frucht ein unüberwindliches Hindernis entgegen, da die Wehen nur von rechts nach links, d. h. von einer Kammer in die andere, aber nicht von oben nach unten wirken konnten. Eine Untersuchung mit halber Hand, die wegen der Enge des Genitalrohrs nicht ohne Schwierigkeit war, ergab als vorliegenden Kindestheil den Kopf. Derselbe, einer sehr stark entwickelten Frucht angehörig, füllte das ganze linke Uterushorn allein aus. Während einer Wehe schob sich das tieferliegende Schädelsegment wohl etwas gegen den Beckeneingang heran, ohne aber eintreten zu können, weil das Uterinalseptum den Hals der Frucht emporhielt.

Dieser füllte nämlich die Kommunikationsöffnung beider Uteruskammern vollständig aus. Der Rumpf der Frucht — es handelte sich eben nur um »eine« solche — befand sich sammt der Placenta im anderen Horn.



Da die Frucht offenbar schon abgestorben war, glaubte ich die Entbindung per vias naturales vorziehen zu sollen; die beigegebene graphische Darstellung des Falles, deren schematischen Charakter ich meinem mangelnden Zeichentalent zu Gute zu halten bitte, giebt nichtsdestoweniger den Befund ziemlich naturgetreu wieder. Das Collum der eröffneten Seite ist auf der Zeichnung übrigens in einem Stadium festgehalten, wie es bereits in Folge meiner mehrmaligen hohen Untersuchungen entstanden war, die ich zum Zweck der Sicherstellung des Standes der Dinge und des Verhaltens des Septums vorgenommen hatte. Betreffs der Wahl der entbindenden Operation musste von Zangenversuchen im Vornhinein abgesehen werden. Dieselben hätten bei den vorhandenen mechanischen Verhältnissen und dem konstatirten Tod der Frucht keinen Zweck gehabt. Eben so undenkbar war ein Wendungsversuch Angesichts der Widerstände des anastomotischen Ringes beider Uterushälften.

Eine Ruptur des Septums wäre unvermeidlich gewesen. Es musste die Verkleinerung des großen, im linken Horn sitzenden, seitlich abweichenden Schädels versucht werden. Wegen der sehr hindernden Enge der Weichtheile und der Länge des zurückzulegenden Weges war dieser Versuch überaus schwierig. Hand und Instrument zugleich emporzubringen gelang mir erst nach mehrfachen vergeblichen Anstrengungen. Die zuerst mit der Levret'schen Schere unternommenen Angriffe gab ich bald wegen ihrer Gefährlichkeit auf. Der sehr harte Schädel wich trotz bester Fixationsversuche dem Instrument aus, und nur dem von Breisky empfohlenen Verfahren der hohen Leitung war es zu danken, wenn das abgleitende Instrument keine Verletzungen der Uterusmuskulatur setzte. Glücklicher war ich mit dem hiernach angewandten Braun'schen gekrümmten Trepan. Es gelang mir endlich doch, an dem völlig beweglichen Schädel eine theilweise Perforationsöffnung anzulegen. Die Excerebration hatte keine weiteren Schwierigkeiten, wohl aber die Anlage des Kranioklasts wegen der cylindrisch schmalen Form des Uterushorns. Besonders das Passiren der Septumseite musste mit großer Vorsicht vorgenommen werden und war um so gefährlicher, weil die schlauchförmigen Uteruswände den großen langen Schädel eng umschlossen. Die Kranioklastextraktion begegnete nicht minder großen Hindernissen. Es war dabei deutlich zu fühlen, dass das beiderseitige untere Uterinsegment, anstatt der Schädel allein, dem Zuge folgte. Langsam nur, vom Kranioklast walzenförmig in die Länge gedehnt, rückte der Schädel, vielfach gesplittert — ich trug alle vorstechenden Spitzen ab — in die Scheide und das Becken herab. Da jedoch der Hals nicht folgte, kam die Entwicklung nun wieder ins Stocken. Ich glitt nun längs des Schädels bis zur Schulter empor, die noch in ihrer rechten Kammer stak. Erst nach erfolgter absichtlicher Infraktion des Humerus war es mir möglich, successive die von der anastomotischen Stelle festgehaltene Schulter in die linke Kammer herüberzuziehen. Damit erst waren alle Geburtshindernisse beseitigt. Die weitere Entwicklung der sehr großen männlichen Frucht ging nun anstandslos vor sich. Eine von Herrn Dr. Hoenig sofort vorgenommene Messung der Fruchtlänge ergab 54 cm. Das Gewicht mochte an 4000 g betragen. Wegen Blutung in der Nachgeburtsperiode löste ich die Placenta, wobei es mir auffiel, dass nun der Uterus, aus dessen rechter Seite ich die Placenta herausholte, nur eine Höhle zu bilden schien. Das Septum war indess als schlaffes Segel doch tastbar. Wesentliche Geburtsverletzungen waren verhütet worden. Das Wochenbett verlief bis auf einen Fiebertag vollkommen glatt. Ich hatte im Monat Oktober vorigen Jahres Gelegenheit, die Operirte wieder zu untersuchen. Dieselbe erfreut sich bester Gesundheit, der Genitalbefund ergab eine vollkommen erhaltene Vagina duplex, die aber nun in der Höhe zwischen beiden Portionen eine ca. 2 cm lange, semilunare Kommunikationsöffnung beider Scheiden aufweist. Das Septum der Vagina war offenbar bei Durchtritt der Frucht etwas eingerissen. Die rechte Portio ist nun wieder so klein und schlank wie bei einer Nullipara, während die linke die gewöhnlichen Geburtsnarben aufweist. Zwischen beiden Portionen ist der untere Rand des uterinalen Septums als eine weiche Leiste tastbar. Das Corpus uteri ist gut involvirt und an demselben nun die Duplicität der Anlagen nur noch an einer leichten Einsattlung des Fundus zu erkennen.

Auf einen Umstand möchte ich zum Schluss noch aufmerksam machen. Die Geburt war durch die linksseitige Vagina vor sich gegangen. Das Ei war offenbar im rechten Uterushorn gesessen und nur dessen Kopf in die linke Kammer gerathen. Wahrscheinlich dürfte die Konception ebenfalls den Weg durch die linke Scheide genommen haben. Dies scheint nun merkwürdigerweise in den meisten Fällen doppelter Anlage der Geburtswege so zu sein, denn schon Prof. Weinlechner weist auf diese auffallende Thatsache hin, dass bei Vagina duplex stets die linke die wegsamere und benutzte

sei. Die Ursache dessen mag wohl darin liegen, dass der linke Müller'sche Gang bekanntermaßen dem rechten in der Ausbildung voranzueilen pflegt.

IV. Zu dem Aufsatz: „Kritische Bemerkungen zur Entwicklungsgeschichte der weiblichen Geschlechtsorgane beim Menschen“ in No. 20 dieser Wochenschrift.

Von

W. Nagel in Berlin.

Unter obiger Überschrift richtet Herr Wendeler eine Reihe persönlicher Angriffe gegen mich, die in einem solchen Ton gehalten sind, dass ich auf jede weitere Diskussion verzichte.

Ich würde mich überhaupt nicht um das Elaborat des Herrn Wendeler gekümmert haben, falls er nicht, um seiner persönlichen Missstimmung Luft zu schaffen, einst von mir ausgesprochene Ansichten, welche ich später, ohne erst von anderer Seite dazu veranlasst worden zu sein, selbst zurückgenommen habe, nochmals hervorholte. Dass er hierzu genöthigt ist, um mir etwas anzuhaben, ist sicher kein Beweis für die Stärke seiner Position. Aus Unkenntnis der Geschichte der Embryologie versucht er die längst von mir selbst zurückgenommene Ansicht von der Entstehung der Scheide aus dem Sinus urogenitalis als einen groben Irrthum mir vorzuwerfen. Es ist doch hinreichend bekannt, dass die Ansicht von der Entstehung der Scheide aus dem Sinus (canalis) urogenitalis nicht von mir stammt, dass sie keinen geringeren Vertreter gehabt als Rathke und dass sie lange nach Entdeckung der Müller'schen Gänge, bis in die jüngste Zeit, die maßgebende war. Es war desshalb für mich eben so naheliegend sie anzunehmen als sie zu verwerfen. Wie lange übrigens die jetzt geltende Ansicht von der Entstehung der Scheide aus den Müller'schen Gängen unwidersprochen stehen bleiben wird, scheint ebenfalls eine Frage; ist doch Berry Hart vor Kurzem zu dem meiner Ansicht nach allerdings noch nicht genügend begründeten Ergebnis gekommen, dass das Epithel der Scheide nicht aus den Müller-schen Gängen stammt.

Auf die kindlichen Versuche des Herrn Wendeler, mir daraus einen Vorwurf zu machen, dass ich in v. Bardeleben's Handbuch eine in Flemming'scher Lösung gehärtete Uterusschleimhaut mit — durch die erwähnte Lösung erzeugter — Verbackung der Flimmerhaare abgebildet und eine andere Zeichnung 2mal wiedergegeben habe, das eine Mal unter Weglassung eines ganz gleichgültigen Theiles (der schräg abfallenden Furchenwand, siehe Figurenerklärung Archiv für mikroskopische Anatomie Bd. XXXI p. 422) — darauf brauche ich wohl nicht weiter einzugehen.

Die Begründung meiner Ansichten habe ich in meinen ausführlichen Arbeiten deutlich genug gegeben. Ich bin überzeugt, dass ein aufmerksamer und objektiv urtheilender Leser keine Widersprüche und falschen Angaben in denselben finden werde und damit ist mein letztes Wort in dieser Angelegenheit gesprochen.

V. Zur Ätiologie und forensischen Beurtheilung der Scheidenrupturen sub coitu.

Von

Dr. Nicolas Warman,

Frauenarzt in Kielce (Russ. Polen).

Wenngleich die Antiseptik unsere gehegten Erwartungen, resp. die theoretisch begründeten therapeutischen Aussichten für die Gynäkologie nicht völlig erfüllt hat, gewann sie doch unstreitbar an Werth, indem sie uns die Möglichkeit gab, die Diagnostik um ein gutes Stück vorwärts zu bringen. Die alten Gynäkologen, die in den vorantiseptischen Zeiten thätig waren, wussten aus alltäglicher Erfahrung, dass die Berührung der weiblichen Genitalien nach Blutverlusten eine größere Lebensgefahr zur Folge habe, als unter normalen Verhältnissen, — ein Umstand, der ceteris paribus heut zu Tage gelten mag und der uns auf das dringendste veranlasst, bei akuter Anämie mit den Vorschriften der subjektiven Aseptik in fast übertriebener Weise umzugehen. Dadurch lässt sich erklären, warum die Zerreißungen der tieferen Abschnitte der Scheide sub coitu erst in unseren Zeiten gesammelt wurden und dass man früher über dieselben so viel wie Nichts wusste.

Die in dieser Hinsicht maßgebenden Lehrbücher schweigen entweder meist über solche Läsionen, oder nehmen die Unmöglichkeit derselben bei normalem anatomischem Zustand der Scheidenwände an. In dieser Weise erklärt sich Sławiański (1); Winckel (2) denkt, dass sie ausschließlich nur bei Kindern und jungen Mädchen vorkommen und nicht in Folge des Coïtus, sondern vielmehr durch die eventuell angeknüpften groben Manipulationen. Eine ähnliche Ansicht wird seitens der ärztlich-gerichtlichen Kapacitäten vertreten. Prof. v. Maschka (3) will bei der Untersuchung der Geschlechtstheile, insbesondere in Fällen von Nothzucht, zwar Zerreißungen des Dammes und Verletzungen im Introitus vaginae sehr häufig gesehen haben, niemals jedoch eine Zerreißung des Scheidengewölbes; Hoffmann (4) verneint eine solche Wirkungskraft des Phallus sub coitu.

In einem krassen Widerspruch aber verbleibt die jüngst gesammelte Kasuistik, und wenn ich den 25 bisher veröffentlichten Fällen auch meinen hinzufüge, so thue ich's nicht bloß um diese Kasuistik zu vermehren, denn ich glaube, dass jetzt schon Niemand

über die Möglichkeit des im Ansatz angegebenen Vorkommens mehr zweifelt, als vielmehr, da ich in den bisherigen Beschreibungen keine ähnliche Art und Weise der Entstehung der Scheidenwunden bei gleichzeitigem Vorhandensein von scheinbar sehr schwierigen Bedingungen für solche finden konnte. — Je mehr eine größere Zahl der Details sich anhäuft, desto näher werden wir auf die Ätiologie der Verwundung tief liegender Abschnitte der Scheide sub coitu kommen. Und hier, glaube ich, liegt der Schwerpunkt unserer Bestrebungen. — Weder der Verlauf noch die Prognose und Therapie veranlassen uns, nach der Sache weiter zu forschen; wichtig ist die darauf öfters folgende forensische Beurtheilung, die ausschließlich durch das Erläutern der Ätiologie ins Klare gebracht werden kann.

Ich komme auf die Krankheitsgeschichte:

Die 58jährige Köchin E. Z. verlangte von mir am 22. Januar d. J. eine ärztlich-gerichtliche Bescheinigung einer angeblich stattgefundenen Nothzucht. — Vor 4 Tagen soll sie während des Schlafes von ihrem Wirthe (einem kräftigen Griechen) überfallen worden sein und zwar in dieser Weise, dass sie mit den Beinen auf seinen Schultern erwachte. Bei nachfolgender Immissio penis verspürte sie einen kräftigen Schmerz im Leibe, »als ob sich Alles um den Nabel zusammengezogen hat«, deutet aber gut, dass der Mann »das Seinige gethan«, worauf eine erhebliche Blutung eintrat, die durch das polizeiliche Protokoll bestätigt wurde. Die Kranke wurde zu einer Nachbarin getragen und, ohne ärztliche Hilfe zuzuziehen, machte sie sich kalte Essigumschläge während 3 Tagen. Gegenwärtig soll es ihr viel besser gehen, so dass sie im Stande war, in mein Sprechzimmer zu kommen. Aus der Anamnese ergiebt sich, dass sie nie leidend war; menstruirte vom 13.—42. Lebensjahre stets regelmäßig; 26 Jahre war sie verheirathet; gebar 8mal, ohne abortirt zu haben; Wittwe seit 14 Jahren, und während dieser Zeit hatte sie nur einige Mal geschlechtlich verkehrt; letzter Coïtus vor 2 Jahren; seit der Cessatio mentium will sie nie geblutet haben. — Status praesens: Ziemlich gut ernährte Frau mit leicht herabgesetzter Hautelasticität; eine evidente Anämie kann weder durch die äußere noch die innere Untersuchung festgestellt werden; nirgends ist etwas Krankhaftes zu finden. — Bei der Revision der Genitalien zeigt sich ein genügend vorgeschrittener Prolaps der hinteren Scheidenwand und Klaffen des Introitus, der mit einem spärlichen, zähen und schmutzigblutigen, nach Fäulnis riechenden Sekret befeuchtet ist.

Mit dem ersten Gedanken eines möglicherweise vorhandenen und beim Coïtus lädirten Portiocarcinoms nahm ich die digitale Untersuchung vor, konnte aber, anstatt am Uterus etwas Krankhaftes zu finden, eine empfindliche Rauheit in der Tiefe der hinteren Scheidenwand abtasten. — Die mit Hilfe eines breiten Fergusson'schen Speculums ermöglichte Ocularrevision ergab einen quer hinter der Portio liegenden 4 cm langen Riss mit granulirenden und leicht angeschwollenen Rändern; die sehr schmerzhafte Untersuchung per rectum ergiebt einen intakten Zustand der hier sich befindenden Gewebe. — Da die Kranke jede Behandlung energisch verwarf, musste ich mich mit der vorausgegangenen 1%igen Lysolausspülung begnügen. — Ich sah die Pat. unmittelbar danach auf der Straße, und auf meinen dringenden Wunsch ließ sie sich nach 2 Wochen untersuchen. Die Wunde war ohne jedes Zuthun glatt vernarbt.

Ich will auf diesen glücklichen Verlauf nicht näher eingehen, da die durchgemusterten Litteraturdaten uns veranlassen, im Allgemeinen eine günstige Prognose zu stellen. — Allein der Fall, den Himmelfarb (5) erlebte, kann diese unsere Meinung keineswegs ändern. — Die Genese der Septikämie, der die Kranke erlag, ist

leicht begreiflich, da trotz vorhandener Wunde und einiger anderer Symptome, wie Leibschmerzen, Blutungen und Harndrang der Coïtus während 6 Wochen nicht unterbrochen wurde. Die Verunreinigung der Wunde erscheint als direkte Folge einer solchen widernatürlichen Lebensweise. Auch muss die Einfachheit dieses Falles durch die 2 bei der Sektion festgestellten Wunden der Scheide bezweifelt werden. Dass sich eine Wunde durch den öfteren Beischlaf bis zu einer 3-Kopekenmünze (= einem preußischen Markstück) vergrößern konnte, ist kein Wunder, aber woher entstand die in der Nähe liegende zweite Wunde von der Größe eines silbernen Griweniks (etwas kleiner als eine 5-Pfennignickelmünze) — das ist unbegreiflich, und desto mehr, da die Betreffende eine 24jährige sonst gesunde Frau war. — Ich erlaube mir diesen Fall in den Abschnitt des typischen Verlaufes der Scheidenwunden nicht einzutragen und gestützt auf die anderen mir bekannten 25 (nebst meinem) Fälle, wo nur ausnahmsweise, und zwar zum Zweck der Blutstillung, die Naht angewendet wurde, will ich mich mit der Prognose und Therapie weiter nicht beschäftigen.

Viel interessanter ist die Ätiologie, die trotz mehrerer Beobachtungen und großen Eifers seitens der Fachgenossen in den engen Rahmen der Hypothese sich gegenwärtig noch einschränkt. — Es werden verschiedene Gesichtspunkte aus eigener und anderseitiger Erfahrung vertreten, damit man ein klares, ärztlich-gerichtliches Gutachten über dieses Leiden erreichen könne; alle kausalen Momente und die mannigfachen Umstände jedes Falles sind in Anspruch genommen worden, nichtsdestoweniger sind die bisher bestehenden Ansichten auf unerwiesene Daten gegründet. — Dank der im litterarischen Sinne sehr werthvollen Publikation von Michnoff (6) war ich im Stande, meine Aufgabe zu verfolgen — etwas Gemeinsames für alle Fälle aufzusuchen. Nun sah ich aber, dass weder das Alter und Pose der Beischlafenden, noch die Art und Weise, wie auch die mehreren anderen Umstände, unter welchen der Coïtus ausgeführt wurde, einen Anhaltspunkt für die Annahme eines einheitlichen kausalen Moments mir geben konnten. — Im Lichte der durchgemusterten Litteratur erschien mir der von mir erlebte Fall hauptsächlich wegen des vorhandenen Scheidenvorfalls noch räthselhafter, doch konnte er mich, obwohl in indirekter Weise, überzeugen, wie unhaltbar diejenige Meinung sei — an die am meisten geglaubt wird — der Hauptfaktor der sub coitu vorkommenden Scheidenwunden in der Differenz der Dimension der Männer- und Frauengenitalien zu suchen sei. — Und in der That zeigen uns diese Unhaltbarkeit — außer der alltäglichen Erfahrung, dass trotz öfterer Deflorationen junger Mädchen die Scheidenwunden fast unbekannt sind — auch die Litteraturdaten, aus denen sich ergiebt, dass der meiste Theil der zur Beobachtung gekommenen Frauen im Zeitpunkt ihrer körperlichen Entwicklung sich befanden, zweitens, dass viele von ihnen mehrmals geboren haben, und was noch auffallender

ist, dass sie mit demselben Manne schon eine längere Zeit geschlechtlich verkehrt haben.

Eben so wenig kann man auf die zweite These der geringen Widerstandsfähigkeit der Scheidenwände geben. Sie ist bei sonst gesunden, an keine Entartungsprocesse der beim Coïtus in Anspruch genommenen Gewebe leidenden Frauen mehr wie unerwiesen.

Kaum kann man so eine Alteration annehmen bei dem bekannten Reichthum der Scheidenwände an elastischen und Muskelfasern. Es darf doch nie vergessen werden, dass die oberflächliche Haut der Vagina keine eigentliche Schleimhaut ist, sondern eine Cutis, und dass sie eben an demjenigen Orte, wo die meisten Wunden konstatirt wurden, viel weiter und dehnbarer ist als in den anderen Segmenten. — Eine verminderte Widerstandsfähigkeit des oberen Vaginaltheiles ist uns ganz unbekannt und kaum lässt sich dieser Theil mit dem unteren, resp. mit den Dammrissen sub partu — was angenommen wird — vergleichen, da dem Introitus ganz andere anatomische Verhältnisse innewohnend sind. — Hier bilden die Muskelfasern des Sphincter cunni eine viel dickere und weniger nachgiebige, ringförmige Anhäufung des Sphincter cunni, geschweige aber die quere Lage dieses Geburtshindernisses. Durch diese anatomischen Daten kann man es sich klar machen, warum die Läsionen der oberen Scheidenabschnitte bei allerschwersten Geburten höchstens oberflächlich, nie aber penetrirend sind, die Dammrisse aber bis zu einer vollständigen Lostrennung des Septum recto-vaginale gelangen können. Haben wir doch Berichte über Fälle von einer solch geringen Nachgiebigkeit des Spincter cunni, dass der sämmtliche Gebärmutterinhalt durch einen centralen Riss des Dammes zur Welt kommt (7). — Ungeachtet dessen haben wir schon längst das volle Recht, für die Dammrisse nicht die Natur, sondern vielmehr den Geburtshelfer zu beschuldigen. — Ein gut geschultes klinisches oder poliklinisches Personal erfreut sich gegenwärtig in dieser Beziehung einer schönen Statistik, selbst bei den Erstgebärenden; eine erfahrene und mit dem Schutze des Dammes gut vertraute Hebamme erlebt so eine Geburtskomplikation viel seltener als ein junger unerfahrener Arzt, da die Ursache der Dammrisse nicht in der anatomischen Beschaffenheit der Weichtheile zu suchen ist, sondern hauptsächlich im Verlaufe der Geburt. — Wir notiren sie zum größten Theil bei den raschen Geburten, wo für den Schutz des Dammes ungünstige Bedingungen gegeben werden. Lernten wir doch auch die Läsionen vermeiden selbst bei der Zangenoperation durch langsame und aufmerksame Ausführung derselben. Desto unhaltbarer erscheint mir jede diesbezügliche Analogie zwischen den oberen und unteren Scheidenabschnitten. Die letzteren reißen sehr leicht, wenn nicht genügend gesorgt wird; aber die Zerreißung der ersteren findet sehr selten statt, fast ausnahmsweise bei schlechten Ernährungsvorgängen in Folge langdauernden Druckes während eines pathologischen Geburtsaktes, sonst reißen sie nie, auch nicht bei

*

den Sturzgeburten, oder bei den Sarggeburten, bei denen doch die Vitalität der Gewebe vollständig gehoben ist.

Ich sehe mich hierdurch veranlasst, die eben geschilderte These einer herabgesetzten Widerstandsfähigkeit der Scheidenwände ganz in Abrede zu stellen; sie ist unerwiesen und als solche vermag sie keineswegs der Realität der forensischen Beurtheilung zu entsprechen.

Viel zutreffender erscheint uns diejenige Meinung, dass die Scheidenzerreißungen in Folge eines stürmischen Coïtus entstehen, da durch die alleinige Associationsidee jede Wunde den Gedanken einer vorausgegangenen Gewalt verschafft.

Nun aber begreifen wir die außerordentliche und widernatürliche Wirkungskraft nicht so einseitig, wie wir es in den bisherigen Litteraturangaben fanden. — Ohne Zweifel kann ein dehnbares und nachgiebiges Gewebe unter gewissen Umständen dieser seiner Eigenschaft beraubt werden, insbesondere wenn es der Gefahr einer allzu starken und unerwarteten Wirkung ausgesetzt ist. — Diese Thatsache aber berechtigt uns noch keineswegs, mit aller Sicherheit zu glauben — was bisher der Fall ist — dass die alleinige Vehemenz bei der Einführung des Phallus für die Ausbildung solch einer Wirkung genüge.

Denn wäre es so, wie viel Kummer möchte der lebensenergischen Jugend zu Theil werden; wie unglücklich wären die Puellae publicae, die meistentheils zur Befriedigung des thierischen Verlangens dienen; wie traurig möchten die verschiedenen Orgien endigen und wie oft müssten schließlich die tiefliegenden Scheidenwunden in das Protokoll der ärztlichen Revision der Genothzüchtigten eingetragen werden. — Dass das Alles meist nicht der Fall ist, mag unwidersprochen bleiben. — Im Gegentheil, unter den 26 bisher beschriebenen Frauen fanden wir keine professionell Prostituirte, und im Ganzen wurde 3mal die Nothzucht angegeben, was aber nachträglich in Abrede gestellt werden musste.

Im Falle von Bartel (8) blieb die Nothzucht unerwiesen; die gerichtliche Abhandlung in dem von Michnoff publicirten Falle machte klar, dass die Verwundete mit dem Angeklagten vor einigen Monaten geschlechtlich verkehrt hat, und dass man sie unmittelbar vor der Läsion in betrunkenem Zustand in Gesellschaft von einigen Männern sah; in meinem Falle konnte ich zur schließlichen Überzeugung kommen — weiter folgt Näheres — dass die Frau den unerwarteten Coïtus doch bewilligt hat.

Wenn man diesen Erwägungen einige andere Auszüge aus der Litteratur anknüpft, so wird man ohne Zweifel zur Überzeugung gelangen, dass nicht in der bloßen Vehemenz der Immissio penis der Schwerpunkt der Sache liegt. So sehen wir zum Beispiel, dass der ausschließliche Grund für die stürmische Einführung des Phallus durch die geschlechtliche Abstinenz seitens des Mannes angenommen wird. Ich lese die entsprechende Litteratur etwas anders, und wenn ich bei Meissner (9), Dimmesbroeck (9), Colombat (9) und

Himmelfarb (5) finde, dass die Scheidenläsionen während der ersten ehelichen Kohabitation stattfand, bei Chadwick (10), Lwoff (11) und in meinem Falle — nach längerem Ausbleiben einer entsprechenden Gelegenheit für die Frau, und bei Zeiss (12), Frank (13), Spaeth (14), Amtchislawski (15) und Lwoff (2. Fall) — nach Geburten, so glaube ich vielmehr an eine vorausgegangene Abstinenz seitens der Frau, als seitens des Mannes. — Eine Bestätigung des vermuthlich stürmischen Antheils der Frau am Coïtus finde ich darin, dass die meisten Lädirten in den Blüthejahren resp. am Höhepunkt des erotischen Gefühls sich befanden, dass einige von ihnen den Coïtus auf den öffentlichen Wegen bewilligt haben [E. Bartel, Andersohn (16), Barthel (17) — ohne Rücksicht zu nehmen auf die Eventualität in flagranti ertappt zu werden und schließlich, dass in anderen Fällen (Phenomenoff (18), Barthel, vielleicht auch im 1. Falle von Michnoff)] die Scheidenwunde nach einigen unmittelbar auf einander folgenden Kohabitationen entstanden.

Diese sämmtlichen Daten sprechen, meines Erachtens nach, sehr genau für einen gesteigerten geschlechtlichen Reizzustand der Frau und ist es leicht zu begreifen, dass bei einem solchen erotischen Begehrungsgefühl der Scheidenwand die Gefahr einer doppelten Wirkungskraft droht. — Dasselbe mag uns gewissermaßen erklären, warum die Läsionen der tieferen Scheidenabschnitte bei einer wirklichen Nothzucht ganz unbekannt sind. Von einem — sit venia verbo — erotischen Entgegenkommen der Frau ist hier keine Rede; im Gegentheil, das Opfer der Gewalt giebt sich in instinktiver Weise große Mühe, solche Beckenbewegungen auszuüben, die den Coïtus erschweren und das Scheidenrohr möglichst von dem eindringenden Phallus entfernen.

Wir vertreten damit in gewisser Beziehung Hoffman's Meinung, dass der alleinige Antheil des Phallus für die Entstehung der tieferen Scheidenwunden nicht genüge. — Nichtsdestoweniger wollen wir die eventuelle Theilnahme desselben, wie auch einiger anderer bisher vermutheter Momente nicht ganz in Abrede stellen. — Sie spielen eine gewisse Rolle, aber eine untergeordnete. — Hoffentlich wird mir Jeder zugeben, dass bei Wirkung aller bisher in der Litteratur vorgebrachten Momente die Scheidenwunde in unserem Falle wegen des vorhandenen Vorfalls absolut unmöglich war. — Ich dachte, dass vielleicht das kräftige passive Aneinanderbringen der Beine den Vorfall verringert hat, doch zeigte mir die Wiederholung dieses Vorgehens auf meinem Massirtische, dass der Prolaps ungeändert blieb. — Zwar konnte ich mir alle mechanischen Impulse der stattgefundenen Läsion nicht klar machen, doch sah ich mich genügend veranlasst, das Verlangen einer Bescheinigung der angegebenen Nothzucht der Frau abzusprechen. — Ich erklärte ihr, dass dies im gegebenen Falle in keiner Weise nachzuweisen ist, dass das Gericht nie im Stande sei, ihrer Klage nachzukommen; sie habe schließlich nur Aussichten ohne Nutzen, dafür aber mit Schande für

ihr Alter und erwachsenen Kinder davon zu gehen. — Bei den weiteren Recherchen, die ich nach einigen Wochen vornehmen konnte, gab die Frau an, dass sie oft durch einen starken geschlechtlichen Reizzustand, der sie zum Onanismus veranlasst, gequält wird; sie will anfänglich nur überrascht worden sein und leugnet nicht, mit vollem Begehrungsgefühl am Coïtus Theil genommen zu haben. — Über die Idee der ärztlichen Bescheinigung einer Nothzucht wurde sie von einem Winkelkonsulenten unterrichtet, nachdem der Wirth sie nicht mehr aufnehmen wollte.

Diese Angaben und vielleicht noch mehr die oben in Betracht gezogenen Erwägungen bringen mich an das Schlusswort.

Meines Erachtens sind alle bisher angenommenen Momente für die Entstehung der Scheidenwunden sub coitu allzu theoretisch erbaut. Weder lassen sie sich durch die alltägliche gynäkologische und geburtshilfliche Erfahrung, noch durch die bisherigen Litteraturdaten feststellen.

Als ein fast für alle Fälle gemeinsames Vorkommen wollen wir die vorausgegangene geschlechtliche Abstinenz der Frau konstatiren. — Sie mag und darf nicht unterschätzt bleiben, indem doch ihre natürliche Folge — das gesteigerte Begehrungsgefühl — zu einer erheblich stürmischen Einleitung des Coïtus Veranlassung giebt, wodurch die hintere Scheidenwand durch eine verdoppelte Wirkungskraft angegriffen wird.

Schon durch die alleinige Annahme eines geschlechtlichen Reizzustandes seitens der Frau als Hauptfaktor der entstehenden tiefen Scheidenwunden sind wir im Stande, alle anderen diesbezüglichen und in Dunkel gehüllten Umstände ins Klare zu bringen. — In dieser Weise lässt sich begreifen, warum die meisten bisher notirten Fälle Frauen von bescheidener geschlechtlicher Lebensweise betreffen, warum die Scheidenwunden bei den Prostituirten, oder bei wirklicher Nothzucht nicht notirt werden und schließlich die Seltenheit dieser Coïtuskomplikation bei der Defloration, wo die geschlechtliche Aufregung durch den Schmerz herabgesetzt wird. — Einige in dieser Richtung veröffentlichte Fälle sagen nichts dagegen, denn das Eindringen des Phallus während der ersten (?) Kohabitation ist doch, abgesehen von dem eben hinzugefügten Fragezeichen, auch von einer angeborenen oder acquirirten Beschaffenheit des Hymens abhängig.

Wir wollen somit im beiderseitigen begehrlichen und stürmischen Antheil der Beischlafenden den Schwerpunkt der Sache liegen sehen; alle anderen bisher angebrachten Meinungen sind unerwiesene Hypothesen, denen jedoch der Werth von Nebenmomenten zuerkannt werden mag, die hier und da die Zerreißung der Scheidenwand begünstigen. Das giebt uns die Veranlassung, bei alleinigen tiefliegenden Scheidenwunden, die in einem direkten Zusammenhang mit einem Coïtus angebracht sind, die Nothzucht vollständig in Abrede zu stellen.

Litteratur.

1) Specielle Pathologie und Therapie der Frauenkrankheiten Bd. I. p. 147. [Russisch.]
2) Lehrbuch der Frauenkrankheiten 1886. p. 214.
3) Centralblatt für Gynäkologie 1890. p. 423.
4) Handbuch der gerichtlichen Medicin 1881. p. 97. [Russisch.]
5) Centralblatt für Gynäkologie 1890. p. 395 und Journ. akuscherstwa i shenskich Bolesnei 1890. p. 409.
6) Wratsch 1896. No. 24 u. 25.
7) Sitzinski, Centralblatt für Gynäkologie 1896. p. 219.
8) Wratsch 1885. No. 20 u. 21.
9) Die Frauenzimmerkrankheiten Bd. I. p. 461.
10) Siehe 6) p. 679.
11) Journ. akuscherstwa i shenskich Bolesnei 1894. No. 4.
12) Centralblatt für Gynäkologie 1885. p. 113.
13) Siehe 6) p. 680.
14) Zeitschrift für Geburtshilfe und Gynäkologie Bd. XIX. p. 277.
15) Wratsch 1892. p. 1165.
16) Centralblatt für Gynäkologie 1888. No. 48.
17) Ibidem.
18) Journ. akuscherstwa i shenskich Bolesnei 1894. No. 12.

VI. Geburtsverlauf und weitere Beobachtungen nach einer Ventrofixatio uteri.

Von

S. Cholmogoroff in Moskau.

Die operativen Behandlungsmethoden bei Senkungen und Vorfall der Gebärmutter stellen in der Gynäkologie noch immer eine Streitfrage vor. Diese Leiden beseitigt man zu unserer Zeit entweder durch das Annähen des Uterus in der unteren Ecke der Bauchwunde (unmittelbar des Fundus oder der Ligamenta rotunda) — Ventrofixatio, oder durch Befestigung der vorderen Mutterwand und des Fundus an die vordere Vaginalwand oder Blase — Vagino- und Vesicofixatio. Beide Methoden haben ihre Mängel. So weist man auf ungünstigen Einfluss derselben auf Schwangerschaft und Geburtsverlauf hin, wie: vorzeitige Schwangerschaftsunterbrechung, mechanische Hindernisse, die nicht selten zum Kaiserschnitt führen bei zu Ende gelangten Schwangerschaften, häufig Vernichtung der durch die Operation erzielten Befestigung und Rückkehr zur früheren Lageveränderung beim glücklichen Geburtsausgang. Als Mangel der Ventrofixatio im Gegensatz zu Vagino- und Vesicofixatio notirt man die Narbe der vorderen Bauchwand, die oft von einem Bruch begleitet wird. Diese Beobachtungen rauben Vielen die Lust zum weiteren Operiren.

Wären die hergezählten Mängel nicht vorhanden, so hätten diese äußerst nützlichen Operationen eine viel größere Verbreitung, wie es auch eigentlich verdienen. Desswegen erregt auch mein Fa[illegible] eine Ventrofixatio mit Kolpoperineorrhaphia zugleich gema[illegible]

und der schon beinahe 4 Jahre unter meiner Aufsicht steht, großes Interesse.

Es war hier ein voller Prolapsus uteri vorhanden. Nach der Ventrofixatio trat eine Schwangerschaft, die einen ganz normalen Verlauf nahm, ein. Die Frau gebar glücklich zur Zeit. Jetzt ist schon über 1 Jahr nach der Geburt vergangen, der Uterus bleibt jedoch immer in der durch die Operation versetzten Lage und ist keine Neigung zum Recidiv zu merken. Unter einigen anderen habe ich diese Operation in der Zeitschrift Wratsch 1895 No. 49 (russisch) beschrieben. Daraus entnehme ich Folgendes:

»Beamtenfrau E. E., 30 Jahre alt, menstruirt vom 15. Lebensjahre an zu 7 Tagen, immer rechtzeitig nach 3 Wochen. Sie machte 4 rechtzeitige Geburten durch, wovon die erste in ihrem 25. Lebensjahre, die letzte vor 8 Monaten. Nach der letzten Geburt unbedeutende puerperale Erkrankung, wobei eine Eisblase auf den Unterleib gelegt wurde. Das Bett verließ die Kranke am 9. Tage. Bei der ersten Geburt entstand ein Dammriss; von der Zeit an fühlte sie beständigen Druck nach unten. Während der letzten Schwangerschaft, $1^1/_2$ Monat vor der Geburt, bemerkte die Kranke allmählichen Vorfall der Scheide und der Cervix. Die herausgefallenen Theile traten beim Liegen nicht zurück, die Kranke konnte sie jedoch eigenhändig zurückschieben. Gleichzeitig kamen Schmerzen im Unterleib und starker weißer Fluss zum Vorschein. Die Geburt trat rechtzeitig ein und lief glücklich ab. Die puerperale Erkrankung, die der letzten Geburt folgte, ist schon erwähnt worden. Das letzte Kind stillte die Kranke 3 Monate. Bei der Untersuchung voller Prolapsus uteri und volle Ausstülpung der Vagina vorhanden. Cervix geöffnet. Mucosa trocken, hat die normale Weiche und Glätte eingebüßt. Um den Muttermund herum große Erosionen. Uterus vergrößert, leicht zu reponiren, tritt jedoch bei der geringsten Anstrengung wieder heraus. Um den Uterus herum sind keine Infiltrate durchzufühlen. Ruptura perinei unbedeutend, Introitus vaginae sehr erweitert. Vom Eintrittstage (9. Mai 1893) an bis 12. Mai und vom 15.—26. Mai wurden in die Scheide täglich Jodoformgazetampons eingeführt und die Erosionen heilten zu. 27. Mai 1893 wurde die Gebärmutter nach Czerny-Leopold an die vordere Bauchwand in gewöhnlicher Lage angenäht. Durch die vordere Bauchwand und Fundus uteri wurden 3 Seidennähte durchgeführt und oberhalb der ersten zugebunden. Nach Beendigung der Operation blieben die Vaginalwände bedeutend außerhalb. Sie wurden zurückgeschoben und in die Scheide ein Jodoformgazetampon eingeführt. 8. Mai wurden die Nähte entfernt. Prima intentio der Wunde. 11.—13. Juni Menses. 16. Juni aufzustehen erlaubt. Uterus bleibt gut befestigt, die beiden Vaginalwände fallen heraus. 24. Juni wurde eine Kolporrhaphia anterior nach Hegar gemacht, wobei ein großes Stück Schleimhaut abgenommen und danach Seidennähte aufgelegt wurden. 3. Juli wurden die Nähte abgenommen. Volle Verwachsung. 10. bis 12. Juli Menses. 16. Juli Kolpoperineorrhaphia nach A. Martin. Scheide bedeutend verengert, Perineum in die Höhe gehoben. Seidennähte. 23. Juli Nähte entfernt. Volle Verwachsnng per primam. 28. Juli wurde die Kranke entlassen. Gebärmutter gut am Platz befestigt.

6. Februar 1895 bekam ich die Operirte wieder zu sehen. Uterus am Platz gut befestigt.«

Nächstfolgende Beobachtungen habe ich noch nicht veröffentlicht. Die Pat. wurde bald schwanger. Menstruirte zum letzten Male vom 28. Februar bis 1. März 1895. Erste Bewegung 16. Juli. Schwangerschaft verlief ohne jegliche Komplikation. Die Frau gebar rechtzeitig. Die ersten Wehen 7. December 1895 3 Uhr Nachmittags. Beim Eintreten des Geburtsaktes erwies sich der Scheideneingang (der Kolpoperineorrhaphie wegen) ziemlich verengert. Diese Verengerung hatte die Form eines 3 cm langen Kanals und stellte beim Durchschneiden des

Kindskopfes große Hindernisse vor. Um 3 Uhr 50 Minuten Nachmittags (8. December 1895) bei voller Eröffnung des Muttermundes wurde die Blase gesprengt. 12 Stunden darauf fing der Kopf auf den verengerten Introitus an zu drücken. Um dem Kopf die Bewegung zu erleichtern, wurden an der erwähnten Stelle der Vagina 3 Einschnitte, je 1 cm lang (2 zu beiden Seiten, der 3. in der Richtung nach hinten), gemacht. Darauf wurde der Kopf mittels Zange herausgeführt, wobei die Einschnitte zu den beiden Seiten noch auf 2 cm verlängert wurden. Zur Welt kam ein lebender Knabe. Placenta wurde der starken Blutung wegen 10 Minuten später nach Credé herausgedrückt. Danach wurden die Seiteneinschnitte mit je 5 und der nach hinten mit 2 Seidennähten vernäht. Blutung stand nicht still, wesshalb eine Tamponade der Mutterhöhle und der Scheide mit Jodoformgaze vorgenommen und eine Eisblase auf den Unterleib aufgelegt wurde. Während des Wochenbetts Temperatur und Puls normal. Jodoformgaze und Eisblase wurden Tags darauf entfernt. 5 Tage nach der Geburt wurden die Nähte entfernt. Keine volle Verwachsung. Die Wöchnerin verließ am 9. Tage das Bett.

Die Pat. bekam ich nachdem mehrere Male zu sehen. 25. Februar 1897 stillte die Pat. noch und hat seit der Geburt noch keine Menses gehabt. Uterus gut involvirt in normaler Anteflexio-versio. Es besteht eine Narbenverbindung des Uterus mit der unteren Ecke der Bauchwunde; diese Verbindung ist jedoch so zart, dass bei kombinirter Untersuchung nichts durchzufühlen war. Diese Befestigung stellt den physiologischen Bewegungen des Uterus gar keine Hindernisse entgegen, erlaubt jedoch nicht, die Lage in Retroversio-flexio umzuwenden. Bauchwunde geradlinig, keine Neigung zur Bruchbildung der durchgemachten Schwangerschaft ungeachtet. Vagina eng, Damm hoch.

25. Februar 1897 demonstrirte ich die Kranke den Ärzten des Krankenhauses im kaiserlichen Moskowitischen Findelhause, den Herren: J. J. Awsitidysky, W. F. Adler und A. S. Fitoff.

Auf Grund dieser Beobachtung komme ich zur Überzeugung, dass Ventrofixatio nach Czerny-Leopold, mit Kolpoperineorrhaphia verbunden, allen Forderungen, die der Operationsmethode zur Beseitigung des Descensus und vollen Vorfalls der Gebärmutter gestellt werden, vollständig entspricht.

---

1) **Müller** (Markdorf). Die Influenza und ihre Beziehung zu den weiblichen Generationsorganen.

(Graefe's Sammlung zwangloser Abhandlungen.)
Halle a/S., **C. Marhold**, Bd. I. Hft. 8.

Verf. giebt in seiner überaus sorgfältigen Abhandlung zuerst einen historischen Überblick über die Influenza überhaupt und weist in dem Folgenden nach, dass ein großer Procentsatz von influenzakranken, Frauen Affektionen der Geschlechtsorgane erwerben können. Ein Hauptcharakteristicum der Influenzainfektion bilden uterine Blutungen, welche meist auch von heftigen Unterleibsbeschwerden begleitet sind und durch die übliche Therapie nicht nennenswerth beeinflusst werden. Sogar bei Amenorrhoe können Blutungen hervorgerufen werden. Bei schon sexualleidenden Frauen trat meist eine Exacerbation früher bestandener Leiden ein, die alle vorher bei der Behandlung aufgewandte Mühe zunichte machte und die Pat. stark deprimirte. Unbedeutende, noch vorhandene alte Entzündungen z. B. des Parametriums wurden durch die Influenza wieder heftig

und führten in einigen Fällen zu akuter Exsudatbildung; Pelveoperitonitiden zeigten Neigung zu diffuser Verbreitung. Am häufigsten wurden Fälle von Metritis und Endometritis ungünstig beeinflusst, auch Tumoren sollen ungewöhnlich rasch gewachsen sein; ferner wurden nicht selten Blasenstörungen durch Influenza hervorgerufen.

Bedenklicher noch ist der ungünstige Einfluss auf Schwangere, denn in einem kolossalen Procentsatz der Fälle traten Aborte ein, die sich außerdem durch sehr beträchtliche Blutungen auszeichneten und fast immer Kunsthilfe erforderten. Bei den Geburten von Influenzaerkrankten schien nicht selten psychische Depression, Apathie, wechselnd mit heftigen Erregungszuständen vorzuherrschen, die Wehenthätigkeit war ungewöhnlich schmerzhaft. Im Puerperium fiel auf, dass die Lochien wochenlang blutig blieben und sehr oft übelriechend waren; die Laktation schien vermindert zu sein.

Zur Erklärung dieser schädlichen Folgen der Influenza zieht M. die Thatsache heran, dass die Krankheit eine allgemeine Hyperämie der Organe hervorruft, durch welche z. B. eine hämorrhagische Endometritis entsteht. Die Entstehung der akuten Entzündungen lässt sich auf zweierlei Weise erklären, entweder ist durch die Influenzaerreger direkt die Entzündung der Uterusschleimhaut und die des parametranen Zellgewebes bedingt worden, oder die Parametritis stellt eine sekundäre Infektion, ausgegangen von der entzündlichen Erkrankung des Endometriums dar. Schädlich im Allgemeinen wirken natürlich auch die Stoffwechselprodukte der Influenzabacillen.

Verf. bespricht dann noch die specielle Therapie und erwähnt, dass das Jahr 1890 keine bedeutende Geburtenabnahme gehabt habe, die als Folge der Influenzaepidemie zu erklären ist. Die kleine Schrift ist sehr lesenswerth. **Witthauer** (Halle a/S.).

---

2) **G. Engel** (Kolozsvár, Ungarn). Der Einfluss der Influenza auf den weiblichen Organismus.

(Orvosi hetilap 1896. No. 35 u. 36.)

E. bespricht eingehend den Einfluss der 1889/90er Influenza-Epidemie auf den weiblichen Organismus. Der Verlauf der Krankheit war bei den Frauen günstiger und die Rekonvalescenz kürzer, der schädliche Einfluss dieser Infektionskrankheit machte sich weniger auf die Athmungs- und Verdauungsorgane, als auf die Genitalien geltend.

In 40% der von E. beobachteten Fälle kam die Influenza anlässlich einer zur gewöhnlichen Zeit eingetretenen Menstruation zum Ausbruch. Die Menses waren reichlicher, dauerten länger, waren auch öfters mit geronnenem Blut gemengt, und gingen häufig mit Schmerzen in den Mutterbändern einher. In den Fällen, wo die Erkrankung in der Intermenstrualzeit (6—7 Tage vor der zu erwartenden Periode) aufgetreten war, wurden die Menses anteponirend und profus; die nächste Menstruation erschien dann pünktlich zu

4 Wochen. War die Periode erst nach längerer Zeit zu erwarten, so trat wohl eine Blutung auf, jedoch war dies keine Menstruation, da diese zur gewöhnlichen Zeit doch eintrat.

Sowohl akute als chronische Schleimhautkatarrhe der Gebärmutter verschlimmerten sich; der Fluss wurde reichlicher, eitrig, die Schmerzen größer, die Vaginalportion geschwollen, aufgelockert und empfindlich. Gleichzeitig schwoll nicht selten der ganze Uterus an und es traten sämmtliche Symptome einer Gebärmutterentzündung auf. In 2 Fällen recidivirten längst erloschene perimetritische Entzündungen, wovon eine, in eine allgemeine Peritonitis übergehend, zu einem letalen Ausgang führte.

In den Eierstöcken konnte E. keine lokalen Veränderungen nachweisen.

In einem Falle, wo Pat. vorher beide Adnexa exstirpirt worden waren und seitdem keine Menstruation aufgetreten war, trat in Folge der Influenza eine reiche Uterusblutung auf.

Als Arzt einer Mädchenerziehungsanstalt beobachtete Verf., dass bei blutarmen, chlorotischen Mädchen die bis dahin mangelhaft oder irregulär aufgetretenen Menses in Folge der Influenza geregelt wurden. Bei 6 Mädchen trat die Menstruation zum ersten Mal während der Krankheit auf.

Bei 3 25, 34 und 36 Jahre alten fettleibigen Frauen machte die frühzeitig aufgetretene Klimax wieder normalen Perioden Platz.

Von 902 Fällen wurden 265mal (=$29^1/_4$%) Menstruationsanomalien beobachtet, jedoch ist als sicher anzunehmen, dass solche in vielen Fällen der Aufmerksamkeit der behandelnden Ärzte entgangen waren.

Sowohl während der großen, als während der späteren kleineren Epidemien wurden überaus viele Aborte beobachtet, namentlich aus den ersten 3 Monaten der Schwangerschaft. Der Verlauf dieser Aborte war weniger vehement, und manchmal länger dauernd; die Blutungen waren relativ gering, eben so die Wehen weniger schmerzhaft, jedoch die Gebärmutter druckempfindlicher.

Auch Frühgeburten wurden beobachtet, und eine am Ende der Schwangerschaft acquirirte Erkrankung gab gewöhnlich Anstoß zur Entbindung.

Bei den Aborten ging die Frucht gewöhnlich in toto ab, das Fruchtwasser war blutig gefärbt, die Frucht ziemlich frisch, nur die Eihäute waren leichter zerreißbar, die Placenta weicher, oft fast breiartig.

Bei Früh- oder normalen Geburten wurde keine solche Veränderung beobachtet, wahrscheinlich desshalb, weil bei diesen die Geburt der Erkrankung bald nachfolgte, was bei den Aborten oft nicht der Fall war.

In 3 Fällen öffnete sich der Muttermund bis 3 Finger weit, und die Schwangerschaft wurde dann doch ausgetragen.

Bei den normalen Geburten waren die Uteruskontraktionen schwächer und schmerzhafter, der Verlauf ein schleppender.

Die Involution des Uterus war während des Fiebers aufgehoben, die Lochien waren reichlicher und übelriechend, manchmal blutig; die Milchabsonderung geringer. In 2 Fällen musste das Stillen wieder aufgegeben werden. In den ersten Tagen des Wochenbetts aufgetretene Influenza täuschte oft ein Puerperalfieber vor. Auch das Kind erkrankte manchmal.

Die Zahl der Geburten war in dem Epidemiejahr in Ungarn um 41866 geringer, als nach den statistischen Daten der vorhergehenden und nachfolgenden 3 Jahre anzunehmen war. Die Geburtsziffer betrug im Jahre 1890 bloß 42,56‰ statt der als Mittel der erwähnten 6 Jahre gewonnenen 44,84‰, also um 2,28% weniger. Wenn wir die Geburten nur mit denen des vorhergegangenen (1889er) Jahres vergleichen, so finden wir, dass in Ungarn in dem Epidemiejahr 52034, und in den 2 Monaten September und Oktober allein 19768 weniger Kinder geboren wurden.

Temesváry (Budapest).

---

3) **Köstlin.** Beiträge zur Frage des Keimgehalts der Frauenmilch und zur Ätiologie der Mastitis.

(Archiv für Gynäkologie Bd. LIII. Hft. 2.)

Die reichlich vorhandene Litteratur findet in der ausführlichen Arbeit genaue Berücksichtigung. Für seine eigenen Untersuchungen hat Verf. die zuverlässigsten Untersuchungsmethoden ausgewählt. Das Material stammt aus der Hallenser Frauenklinik. Für die Frage des Keimgehalts der Frauenmilch untersuchte K. 100 Brüste von Schwangeren, 137 von Wöchnerinnen und 60 von Kindern, die bis jetzt noch nicht in Betracht gezogen waren. Die Resultate aus diesen Untersuchungen verwerthet K. für die Frage der Ätiologie der Mastitis. Er prüft und kritisirt die vielen verschiedenartigen Ansichten über die Entzündungen der Brustdrüse. Die Ergebnisse aus beiden Theilen der Arbeit fasst er in Folgendem zusammen:

Die Milch in den Brüsten von Schwangeren, Wöchnerinnen und Neugeborenen ist im größten Procentsatz der Fälle keimhaltig. Bei Schwangeren fand K. in 86%, bei Wöchnerinnen in 91%, bei Neugeborenen in 75% Mikroorganismen. Mit sehr wenigen Ausnahmen handelt es sich um Staphylokokken, vorzugsweise um den Staphylococcus albus. Fast durchweg waren dieselben Keime auch auf dem Warzenhof anzutreffen, während das umgekehrte Verhältnis nur regelmäßig für den Staphylococcus albus, häufig für den Aureus zutraf. Unentschieden blieb die Frage, warum gerade der Staphylococcus albus in die Milchgänge eindringt, resp. allein oder vorwiegend daselbst resp. in der Milch gefunden wird. Verf. brachte einzelne Bakterienarten und deren Gemische auf Bouillon und sterilisirte Kuhmilch. Auf Bouillon wuchs Alles gleich gut, während bei Milchkultur die nicht pathogenen Keime ganz oder theilweise unterdrückt wurden. Wahrscheinlich liefern die Staphylokokken ein Stoffwechselprodukt, welches die Stäbchen vernichtet. Die Milchkultur

wird übrigens durch Kokkenwirkung stets sauer, was an der Lebenden nicht vorkommt. Näheres über diese interessanten Versuche muss im Original gelesen werden. Irgend welche Anhaltspunkte für die Beeinflussung des Keimgehalts ließen sich nicht auffinden. Die Einwanderung der Bakterien erfolgt vom Warzenhof aus. Ein Eindringen auf dem Wege der Blutbahn ist bisher noch nicht einwandfrei nachgewiesen. Die Keime sind unschädlich für Mutter und Kind. Eine Mastitis ohne Mikroorganismen giebt es nicht. Die Infektion erfolgt von außen auf dem Wege der Lymphbahnen von Hautverletzungen aus und breitet sich, je nach der Art der eingewanderten Keime, verschieden aus. Es entsteht entweder die gewöhnliche Form der Mastitis, hervorgerufen durch Staphylokokken, wobei nach des Verf. Befunden besonders der Staphylococcus aureus in Betracht kommt, oder die viel seltenere Form des Pseudoerysipels, des retromammären Abscesses, verursacht durch Streptokokken. Eine metastatische Mastitis ist bisher noch nicht sicher bewiesen.

Courant (Breslau).

---

4) H. Schlesinger (Frankfurt a/M.). Ärztliches Handbüchlein für hygienisch-diätetische, hydrotherapeutische, mechanische und andere Verordnungen.

(1897.)

Ein Buch, das in kurzer präciser, dabei stets ausreichend genauer Form die gebräuchlichsten Verordnungen und Maßnahmen nichtmedikamentöser Natur bringt, die sonst der Praktiker mit Aufwand vieler Zeit und großer Mühe sich aus umfangreichen Handbüchern zusammensuchen müsste. Außer allgemeinen und speciellen diätetischen Vorschriften bei den verschiedensten Erkrankungen, Zusammensetzung der gebräuchlichsten Nahrungs- und Genussmittel, der Mineralwasserkuren werden noch Vorschriften über Gymnastik, Impfung, Einrichtung von Krankenzimmern, Desinfektionsvorschriften etc. gegeben. Das Handbuch kann mit bestem Gewissen empfohlen werden.

H. Schröder (Bonn).

---

5) E. Bumm (Basel). Über die Entwicklung der Frauenspitäler und die moderne Frauenklinik. Mit einem Anhang: Beschreibung des Frauenspitals in Basel.

(1896.)

Nach einer kurzen historischen Übersicht über die Entwicklung der Entbindungsanstalten, insbesondere des später vorbildlich gewordenen berühmten Hôtel-Dieu zu Paris, der Wiege wissenschaftlicher Geburtshilfe, und ihrer Umwandlung in den letzten 30 bis 40 Jahren zu Frauenkliniken zeigt B., wie die Einführung der Antiseptik den Beginn einer neuen Ära in der Entwicklung der Frauenspitäler bezeichnet, wie der Unterschied zwischen den alten Entbindungsanstalten und der modernen Frauenklinik nicht nur in

Äußerlichkeiten, in größerem Komfort und hygienischen Verbesserungen wurzelt, sondern tief begründet liegt in dem Princip der Aseptik, welcher alle Einrichtungen und den ganzen Betrieb der heutigen Anstalten beherrscht und welcher die Grundbedingung aller Fortschritte ist, die die Neuzeit auf dem Gebiet der Geburtshilfe und Gynäkologie aufzuweisen hat. Drei Aufgaben sind es, welche die moderne Frauenklinik zu bewältigen hat: Hilfe bei der Geburt und Pflege der Wöchnerinnen, Heilung der den Frauen eigenthümlichen Erkrankungen des Unterleibs und endlich der Unterricht und der wissenschaftliche Ausbau der Geburtshilfe und Gynäkologie.

Ein Gebäude nach hygienischen Principien herzustellen und so einzurichten, dass es diesen so verschiedenartigen Aufgaben in vollkommenster Weise entspricht, dieses scheinbar so einfache, in praxi so schwere Problem ist in der Baseler Frauenklinik in geradezu idealer Weise gelöst.

Bei einer Gesammtzahl von 104 Betten belaufen sich die Bau- und Einrichtungskosten auf 1 220 000 Frcs., während sich vergleichshalber beispielsweise die Frauenklinik in Berlin auf 1 440 000 ℳ, in Bonn und Breslau dagegen nur auf 623 800 ℳ und 491 000 ℳ stellen.

Aus dem vielen Mustergültigen seien besonders hervorgehoben der Operationssaal, die Kreißsäle und der Hörsaal und die leichte Möglichkeit, dieselben mit hochgespanntem Dampf ohne viel Mühe zu desinficiren. Einzelheiten der Einrichtung sind im Original nachzulesen.

Zahlreiche Abbildungen und Pläne am Schluss des Werkes geben ein anschauliches Bild des Gebäudes und seiner inneren Einrichtung.

H. Schröder (Bonn).

Berichte aus gynäkol. Gesellschaften u. Krankenhäusern.

6) Gesellschaft für Geburtshilfe zu Leipzig.

456. Sitzung am 12. April 1897.

Vorsitzender: Herr Zweifel; Schriftführer: Herr Donat.

Nach Eröffnung der Sitzung berichtet der Herr Vorsitzende über geschäftliche, den kommenden Kongress betreffende Angelegenheiten. Hierauf erfolgte der Kassenbericht durch Herrn Clarus, welcher nach Durchsicht der Rechnungen und Belege durch 2 Revisoren die Entlastung der Versammlung fand.

I. Herr Dietel berichtet über einen Fall von Nabelschnurbruch mit Bauch-Blasen-Symphysenspalte und demonstrirt das Skelett des betreffenden Kindes, an dem neben der Symphysenspalte das Fehlen beider Fibulae (ev. Tibiae) noch ganz besonders bemerkenswerth ist.

Der Nabelschnurbruch war von Kleinapfelgröße und enthielt außer zahlreichen mit Meconium gefüllten Dünndarmschlingen einen großen Theil der Leber. Auf der Mitte des Bruchsackes inserirte die Nabelschnur. Einen Querfinger unterhalb derselben bemerkte man eine 3 cm lange, penisartige Hervorstülpung der Haut, die an ihrem distalen Ende eine fast erbsengroße Öffnung zeigte; an der Basis jenes Gebildes sah man 2 verdickte Hautfalten, weiter unterhalb das gut entwickelte Scrotum, in dem sich schon die Hoden befanden. Beiderseits an der

seitlichen Bauchwand waren ebenfalls Hervorbuchtungen der Haut zu konstatiren. An Stelle des Anus fand sich nur eine seichte Einziehung.

Nach Eröffnung der Bauchhöhle stellte sich heraus, dass der unterste Theil des Dünndarmes in jene penisartige Hervorstülpung der Haut verlief. Vom Processus vermiformis und dem Colon war zunächst nichts zu sehen. Der Magen, die Milz und die Nieren zeigten keine Abnormitäten. Nach Herausnahme der Darmschlingen sah man etwas links von der Medianlinie an der hinteren Beckenwand ein kurzes, beiderseits blind endigendes Darmstück, dessen Lumen mit weißlichem, zähem Schleim angefüllt war. Das untere Ende war noch ziemlich entfernt von der angedeuteten Aftergrube. Schon das makroskopische Bild wie auch die mikroskopische Untersuchung haben ergeben, dass es sich um einen Überrest des abgeschnürten Colons handelte.

Die Ureteren waren erheblich erweitert, liefen beiderseits nach der seitlichen Bauchwand zu und mündeten, sich vorn erweiternd, in jene Hervorbuchtungen an der seitlichen Bauchwand.

Im Scrotum befanden sich die Hoden und das Vas deferens.

Am Skelett ist neben der sehr breiten Symphysenspalte die beträchtliche Ausbildung der Femura, besonders der Epikondylengegend hervorzuheben. Mit dem sehr stark entwickelten Epikondylus externus artikulirte mehr nach der Hinterfläche zu ein schlecht ausgebildeter Unterschenkelknochen, an dessen unterem Ende von einem Malleolus nichts zu entdecken war. Es ist, da die Muskelansätze nicht näher berücksichtigt wurden, schwer zu sagen, ob es sich um einen doppelten Tibia- oder Fibuladefekt handelte, namentlich wegen der eigenthümlichen Artikulationsverhältnisse mit dem Femur. Es sei noch bemerkt, dass am frischen Präparat die schwache Entwicklung des Unterschenkels im Verhältnis zum Oberschenkel auffiel.

Die Füße zeigten extremste Pes valgus-Stellung.

II. Herr Dietel: Über die Totalexstirpation des schwangeren Uterus wegen Cervixmyom per laparotomiam.

M. H. Ich möchte mir erlauben, Ihnen über die Totalexstirpation eines im 3. Monat schwangeren Uterus zu berichten, die wir kürzlich wegen eines großen, das ganze kleine Becken ausfüllenden Cervixmyoms per laparotomiam ausgeführt haben, und Ihnen im Anschluss daran das Präparat demonstriren.

Die Anamnese der Frau ist in mancher Hinsicht sehr interessant, so dass ich nicht unterlassen will, etwas näher darauf einzugehen.

In der kurzen Zeit von $1^{1}/_{2}$ Jahren hat sich die Frau wegen Komplikation von Schwangerschaft und Myom 3mal veranlasst gesehen, unsere Hilfe in Anspruch zu nehmen.

Ende Mai 1895 wurde der poliklinische Assistent, Herr Dr. Albers-Schönberg, von einem Kollegen nach einem Dorfe gerufen, weil die Geburt eines in Steißlage liegenden Kindes trotz sehr kräftiger Wehen nicht erfolgen könnte. Herr Dr. Albers-Schönberg fand jedoch nicht den Steiß im Beckenausgang, sondern ein die ganze Scheide ausfüllendes Myom. Die Wehen folgten schnell auf einander. Die Frau bot einen sehr ängstlichen Gesichtsausdruck, war aufgeregt und hatte einen sehr beschleunigten Puls. Daneben waren alle weiteren Zeichen einer bald bevorstehenden Uterusruptur zu konstatiren. Der Leib war stark vorgewölbt, der Fundus unter dem Rippenbogen. Handbreit über der Symphyse fühlte man einen deutlichen Kontraktionsring. Die Ligamenta rotunda waren straff gespannt und inserirten ungleich hoch, und zwar das linke 6 Querfinger über dem Nabel in der Mammillarlinie, während das rechte in Nabelhöhe und ebenfalls etwa in der Mammillarlinie seinen Ursprung nahm. Wegen der andauernden Kontraktion des Uterus konnte man Kopf und kleine Theile nicht mit Sicherheit durchfühlen. Nach Injektion von 0,02 Morphium wird die Frau nach der Klinik überführt.

In Narkose ließ sich nun feststellen, dass es sich um ein großes, in erster Schädellage liegendes Kind handelte. Das Kind lebte. Der Kopf stand noch beweglich über dem Beckeneingang.

Die Scheide war ausgefüllt von einem bis an die Vulva reichenden Tumor von glatter Oberfläche und fast teigiger Konsistenz. Zwischen Tumor und Symphyse konnte man mühsam mit einem Finger in die Höhe gelangen in einen am oberen Rande der Symphyse befindlichen Querspalt, in welchem man den beweglichen Kopf fühlte.

Der Tumor wird mit Muzeux gefasst, die Kapsel gespalten und der Versuch gemacht, ihn auszuschälen. Die hierbei auftretende erhebliche Blutung und die enorme Brüchigkeit des Gewebes, welche ein fortgesetztes Ausreißen der Fasszangen zur Folge hatte, gestalteten die Enukleation des Tumors sehr schwierig. Schließlich gelingt es aber doch durch stumpfes Trennen mit dem Finger und der abgerundeten Schere, den kleinkindskopfgroßen Tumor vollständig auszuschälen.

Die Untersuchung ergab, dass noch ein zweiter, über faustgroßer, von der Hinterwand der Cervix ausgehender und von der Vagina nicht zugänglicher Tumor dem Kopf den Eintritt ins Becken verwehrte.

Aus dem weiten Geschwulstbett blutete es aus zahlreichen Punkten so stark, dass es am vortheilhaftesten schien, dasselbe temporär fest auszutamponiren. Da nach Entfernung der Tamponade nach $^1/_4$ Stunde die Blutung noch nicht vollständig stand, wurden die Stellen, wo es stärker blutete, schnell umstochen und nochmals tamponirt.

Hierauf stand die Blutung vollständig. Unter Fixiren des Kopfes von außen wird nunmehr die Tarnier'sche Zange angelegt. Das Cervixmyom jedoch, das sich nicht reponiren ließ, engte das kleine Becken zu sehr ein, als dass man den Kopf auf den Beckenboden hätte herunterziehen können. Da die Frau in Gefahr schwebte, das Kind außerdem deutliche Zeichen bestehender Asphyxie darbot, wird perforirt und das Kind ohne wesentliche Schwierigkeiten extrahirt. Die Placenta folgte 2 Stunden später auf den Credé'schen Handgriff. Die Blutung stand vollkommen.

Das Wochenbett gab bald zu ernster Besorgnis Anlass. Schon am anderen Tage stieg die Temperatur über 39,0° C. und am 3. Tage hatte die Frau 41,3° C. Der Puls war klein und sehr beschleunigt. Der Leib stark meteoristisch aufgetrieben und schmerzhaft. Daneben stellten sich profuse Diarrhöen ein und ein äußerst übelriechender, eitriger, sehr reichlicher Ausfluss, dem schmierig aussehende Gewebsfetzen beigemengt waren. Die Frau delirirte und war somnolent. Trotzdem noch eine Cystitis und Pleuritis sicca dextra hinzukamen, erholte sich die Frau doch wieder und konnte am 29. Tage entlassen werden.

Wir sahen die Frau hierauf wiederholt und konnten ein Kleinerwerden des Tumors nicht finden, wesshalb wir ihr eine Operation vorschlugen. Da sich jedoch die Frau, abgesehen von Obstipationsbeschwerden, vollkommen wohl fühlte, nicht blutete und einigermaßen arbeitsfähig war, willigte sie nicht ein und entzog sich weiteren Beobachtungen.

Mehrere Monate später wurde ich wegen starker Blutung in ihre Wohnung gerufen. Ich fand die sehr anämische Frau mit kaum fühlbarem Puls im Bett in einer großen Blutlache liegend. Sie war wieder in der 7.—9. Woche schwanger. Bei dem Versuch, in Äthernarkose die zurückgebliebene Placenta zu lösen, stieß ich wegen des in Mitte zwischen Nabel und Symphyse stehenden Fundus uteri auf große Schwierigkeiten, die durch das ganz wesentlich gewachsene Cervixmyom noch verdoppelt wurden. Es war mir nicht möglich, bis in die Tubenecken und den Fundus zu gelangen, so dass ich ausnahmsweise von der stumpfen Curette Gebrauch machen musste. Da die Blutung hierauf vollständig sistirte, hatte ich die Hoffnung, alle Placentarreste entfernt zu haben. Die Frau machte ein fieberfreies Wochenbett durch, doch hat sie sich nicht wieder richtig erholt.

Der Tumor verkleinerte sich zunächst nur sehr wenig. Die Obstipation wurde immer schlimmer, dazu kamen Magenbeschwerden, Kopfschmerzen, Appetitlosigkeit. Sie war arbeitsunfähig und blieb in fortgesetzter Behandlung ihres Hausarztes, während wir sie monatelang nicht zu Gesicht bekamen.

Auf Drängen ihres Arztes suchte die Frau endlich im December 1896 unsere Klinik auf. Sie sah sehr schlecht und heruntergekommen aus und war äußerst abgemagert. Man fühlte von den Bauchdecken aus einen mehrere Querfinger über die Symphyse reichenden Tumor. Bei der vaginalen Untersuchung stellte sich heraus, dass das Cervixmyom ganz erheblich gewachsen war, es drängte den Douglas und beide Parametrien weit vor und die Portio war in Höhe des oberen Symphysenrandes dislocirt. Der von außen fühlbare Tumor war von dem Cervixtumor nicht deutlich abzugrenzen und bot auch in der Konsistenz keine deutlichen Unterschiede. Der Fundus uteri war nicht gesondert zu fühlen.

Die Frau ist sehr wenig intelligent und wusste über die Menstruation keine genauen Angaben zu machen.

Wegen des unaufhaltsamen Wachsthums des Myoms und der durch dasselbe verursachten Kompressionserscheinungen wurde beschlossen, die Frau zu operiren. Nach Eröffnung der Bauchhöhle stellte sich heraus, dass die Frau wieder im 3. Monat schwanger war.

Aus Gründen, auf die ich am Schluss näher eingehen werde, wurde die Operation fortgesetzt, die Totalexstirpation des graviden Uterus ausgeführt. Nach Abbinden der Ligamenta lata wird von der Vorderfläche des Uterus und hierauf von der hinteren Fläche und dem Tumor das Peritoneum abpräparirt, was wegen der starken Auflockerung keine Schwierigkeiten verursacht. Das Hervorwälzen des Tumors aus dem kleinen Becken gelingt nur mit vieler Mühe. Sodann wird das linke Parametrium abgebunden, wobei es wegen der beträchtlichen Verzerrung der Blase zu einer Verletzung derselben kommt, die sofort wieder geschlossen wird. Nach Abbinden des rechten Parametriums und Eröffnung des vorderen Spaltes und des Douglas'schen Raumes wird die Scheide cirkulär ligirt, so dass der Uterus sammt Tumor aus allen seinen Verbindungen gelöst war. Es blutete aus dem linken Ligamentum latum so stark, dass man Mühe hatte, der Blutung Herr zu werden. Wiederholt wurde befürchtet, den Ureter mitgefasst zu haben. Schließlich wird das Peritoneum vernäht, somit die Bauchhöhle von der Vagina abgeschlossen und dann in der üblichen Weise die Bauchnaht ausgeführt.

Die Frau machte eine gute Rekonvalescenz durch. Nur in den ersten Tagen post operationem bestanden subfebrile Temperaturen. Die Blasenverletzung heilte anstandslos und machte nicht die geringsten Störungen.

Zunächst möchte ich erwähnen, dass dieser Fall wie kaum ein zweiter geeignet ist, die in letzter Zeit namentlich von Hofmeier vertretene Ansicht zu stützen, dass Myome keineswegs in dem Maße Konception und Fertilität beeinträchtigen, als vielfach behauptet wird. Die Frau war zum 14. Male schwanger und hat davon 10 Kinder ausgetragen, während die 1., 4. und 13. Schwangerschaft vorzeitig unterbrochen wurden. Bei der Größe der von uns beobachteten Myome kann man wohl mit Recht annehmen, dass ihre Entwicklung viele Jahre beansprucht hat, und doch ist die Person fast jedes Jahr gravid gewesen und hat 10 Kinder ausgetragen.

Weiterhin möchte ich kurz auf die Gründe eingehen, die uns zu einer Operation intra graviditatem berechtigten, da gerade in letzter Zeit von zahlreichen namhaften Autoren auf die geringen Gefahren, welche Myome für die Gravidität mit sich bringen, aufmerksam gemacht und ein konservatives Verfahren gefordert wird (Centralblatt 1895 p. 801; 1896 p. 1202). Man vertritt fast allgemein den Standpunkt Hofmeier's (Zeitschrift für Geburtshilfe Bd. XXX p. 200 fg; — Centralblatt 1896 p. 561), der die Entscheidung der Therapie bis zum Ende der Zeit aufgeschoben wissen will. Das Wachsthum der Myome sei nur ein scheinbares, die Blutungen gering, so dass in den meisten Fällen die Schwangerschaft ausgetragen werden könne. Vielfach weichen dann die Myome durch die Wehenthätigkeit von selbst aus oder sie können meistens reponirt werden.

Dies zuwartende Verfahren konnte in unserem Falle nicht eingeschlagen werden, schon desshalb nicht, weil Kompressionserscheinungen sich geltend machten. Die Obstipation verschlimmerte sich zusehends durch das rapide Wachsthum des Tumors. Die Folge hiervon waren die Magenbeschwerden, der Kopfschmerz, die

vollständige Appetitlosigkeit und die hochgradige Abmagerung und der Kräfteverfall.

Dann gestaltete sich jetzt im 3. Monat die Operation sicher leichter als ev. am Ende der Zeit, und doch verlief sie schon jetzt so blutig, dass es Mühe kostete, die Frau lebend vom Operationstisch zu bringen.

Auf eine Reposition des Tumors war in unserem Falle nicht zu hoffen. Die Erfahrung von der ersten Operation, der tiefe Sitz und die Größe des Tumors sprachen gegen diese Möglichkeit. Bei der Operation wurde diese Ansicht bestätigt durch die Schwierigkeit, welche die Hervorwälzung des Tumors vom Abdomen aus noch verursachte.

Dies die Gründe, welche die Operation intra graviditatem uns zu rechtfertigen schienen. Es erübrigt noch, mit wenigen Worten anzugeben, warum gerade die Totalexstirpation per laparotomiam gewählt wurde, und warum nicht irgend ein anderer Weg eingeschlagen wurde. Im vorliegenden Falle schien es entschieden der leichtere Weg zu sein, den graviden Uterus sammt Tumor zu exstirpiren, als den Tumor allein zu enukleiren, wobei außerdem ein riesiges Geschwulstbett zurückgeblieben wäre, das für den weiteren Verlauf vielleicht nicht ganz gleichgültig gewesen wäre. Zudem bleibt bei der Totalexstirpation nichts zurück, was irgend wie den Herd einer Infektion abgeben könnte, ein Grund, aus dem besonders Chrobak die Wahl dieser Operation vorgeschlagen hat.

Zuerst haben die Totalexstirpation des graviden Uterus per laparotomiam wegen Myom wohl Martin und Bardenheuer ausgeführt. Ihnen folgten Trendelenburg und in den letzten Jahren besonders Schauta und Chrobak. Die von diesen Autoren erzielten Resultate sind glänzend zu nennen, selbst wenn die Operation bei viel weiter fortgeschrittener Gravidität unternommen wurde, und übertreffen bei Weitem die Erfolge, welche mit anderen Methoden, der Enukleation, supravaginalen Amputation etc. erreicht wurden. Ganz besonders aber ist, wenn Indikationen zu einem operativen Eingriff vorliegen, die Totalexstirpation des myomatösen Uterus per laparotomiam in frühen Monaten zu empfehlen. Was freilich von der Leichtigkeit der Ausführbarkeit der Operation behauptet wird, bewahrheitete sich gerade in unserem Falle nicht. Der Grund lag in der Größe und festen Einkeilung des Tumors, in der Dislokation der Blase und Gefährdung eines Ureters.

Diskussion. Herr Sänger: Im Princip wird Abwarten während der Schwangerschaft die Norm zu bleiben haben, die Anzeige zur Radikaloperation vor Ablauf derselben nur ausnahmsweise gegeben und begründet sein, wie in dem Falle von Herrn Dietel. Unter der späteren Geburt ist Selbstemporschiebung bezw. Gelingen der künstlichen Empordrängung der Geschwulst keine Seltenheit. Ich habe vor ca. 2 Jahren auch einen solchen Fall beobachtet: die Frau war im 5. Monat der Schwangerschaft in Narkose untersucht worden und schien der spätere Kaiserschnitt unvermeidlich; gleichwohl wich das Myom unter der etwas verfrühten Geburt nach oben aus und es erfolgte die spontane Geburt eines todten Kindes. Bei Vornahme der Sectio caesarea mit oder ohne Enukleation des Myoms, der Porro-Operation oder Totalexstirpation des Uterus am Ende oder kurz vor dem Ende der Schwangerschaft ist Erhaltung auch des Kindes möglich. Die Porro-Operation, mit intraperitonealer Versorgung des Stumpfes, ist auch noch bei theilweiser Einbeziehung der Cervix in ein Myom ausführbar. Aus solchen Erwägungen wartete ich in den beiden seiner Zeit hier mitgetheilten Fällen bis in die Cervix hinabreichender Myome das Ende der Schwangerschaft ab und erzielte so lebende Kinder, die auch am Leben geblieben sind. — Nur bei reinen Cervixmyomen ist die Porro-Operation unmöglich. Eine der Hauptschwierigkeiten für die Totalexstirpation in solchen Fällen liegt gewiss in der ungemeinen Länge und Ausdehnung der Cervix und der Parametrien mit ihrer gerade in der Schwangerschaft stärksten Blutfülle, in der Verschiebung der Hauptgefäße und der Ureteren. In einem Falle von abdominaler Hysterektomie bei Myomen des Corpus und der Cervix außerhalb der Schwangerschaft gelang die schrittweise Auslösung des Uterus allerdings leicht und ohne nennenswerthe Blutung. Trotz der fortge-

schrittenen Technik der abdominalen Hysterektomie wird es doch auch in Zukunft Fälle geben, wobei es rathsamer ist, sich mit der Sectio caesarea zu begnügen. Der Einfluss der postpuerperalen Rückbildung erstreckt sich auch auf die im Allgemeinen langsamer wachsenden Cervixmyome. Auch kann man, nachdem man sich bei der Sectio caesarea von oben orientirt hatte, später noch operiren, dann eventuell von der Scheide aus.

Vielleicht interessirt es Manche zu erfahren, was aus der Frau geworden ist, wo ich im Jahre 1881 die Sectio caesarea wegen eines großen retrocervicalen Myoms ausführte. Sie ist nun 48 Jahre alt und menstruirt noch in normaler Weise, wie sie überhaupt nie Menorrhagien gehabt hat. In den auf den Kaiserschnitt folgenden Monaten verkleinerte sich das Myom merklich, dann wuchs es ganz langsam weiter, vorwiegend nach oben, der Bauchhöhle, in welcher ja auch der ganze Uterus lag, derart, dass es sich in diesen 16 Jahren kaum um das Doppelte vergrößerte. Von Seiten des Myoms hatte die Frau wenig Beschwerden, um so mehr von der Nierenbecken-Bauchfistel, welche sie von der ersten Köliotomie (Einnähen einer Hydronephrose in die Bauchwunde) her zurückbehalten hatte. Jahrelang floss klarer Urin ab, dann kam es zu Steinbildung und eitriger Pyelitis, die durch — ihr meinerseits nicht verordnete noch gezeigte — Selbstsondirung zum Mindesten nicht verschlechtert wurde und ihr in den Anfällen von Nierenkoliken regelmäßig Erleichterung verschaffte. — Zu einer Nephrektomie konnte sie sich nicht entschließen; sie wäre auch eine schwierige Sache, da die Niere, noch durch das retroperitoneal weiter entwickelte Myom verschoben und nicht tastbar, eine ganz abnorme Lage einnahm; eine in den Fistelgang eingeführte Sonde führte 14 cm tief in der Richtung nach außen und gegen die Cristae ilei.

Vor etwa 3 Jahren erweiterte ich die narbige Fistelöffnung mit Laminaria: darauf Temperaturanstieg bis 40,0, stärkere Pyurie und nach einigen Tagen Abgang einiger größerer Konkremente. Von da ab wurden die Koliken seltener, der Urin nahm ab und wurde klar, oft mit Schleim vermengt: offenbar ist die Niere in fortschreitender Verödung begriffen.

Ich verweilte auch bei dieser Komplikation jenes so eigenartigen Falles etwas länger, da es wohl eine große Seltenheit sein dürfte, eine künstliche Nieren-Bauchfistel so lange Zeit zu beobachten.

III. Herr Döderlein: Über hysterisches Fieber. (Mit 1 Kurventafel.)

M. H.! Ich möchte heute meine kasuistische Mittheilung mit einer Captatio benevolentiae beginnen, in so fern ich um Entschuldigung bitten muss, dass es mir leider nicht möglich war, in der Litteratur Umschau über den vorzutragenden Gegenstand zu halten, was ich um so mehr bedauern muss, als mir gerade hier die Kenntnis von Beobachtungen Anderer sehr erwünscht wäre. Es sind rein äußere Gründe, die es mir jetzt unmöglich machen, mich derartigen litterarischen Studien hinzugeben. Heute, wo ich zum letzten Male in Ihrem Kreise stehe, wollte ich die Gelegenheit nicht vorübergehen lassen, durch eine letzte Betheiligung an Ihren wissenschaftlichen Unterhaltungen von Ihnen, meine Herren, mich zu verabschieden. Gerade 10 Jahre lang gehörte ich als Mitglied der Leipziger geburtshilflichen Gesellschaft an, ich verdanke ihr so manche Belehrung und Anregung und ich möchte Ihnen noch die Versicherung geben, dass ich stets gern an diese Zeit gemeinsamer Arbeit zurückdenken und mit größtem Interesse Ihre weitere Thätigkeit verfolgen werde.

Der Fall, über den ich Ihnen nun in Kürze berichten werde, verdient meines Erachtens großes Interesse. Die Deutung desselben ist recht schwierig und ich würde mich freuen, in der Diskussion Ihre Meinung hierüber zu vernehmen.

Eine 40jährige Frau erlitt Ende November vorigen Jahres einen heftigen Stoß mit einer gegen sie heftig aufgeschlagenen Thür, und zwar wurde sie mit der Thürklinke gegen die rechte Seite des Unterleibes geschlagen. Sie empfand sofort an der getroffenen Stelle einen heftigen Schmerz, der fortbestand und sie vom nächsten Tage an ans Bett fesselte.

Ich sah die Kranke zum 1. Male etwa 14 Tage später. Sie hatte seit dem Unfall anhaltend Schmerzen in der rechten Unterbauchgegend, reagirte auf die

leiseste Berührung über dem rechten Lig. Poupartii durch laute Schmerzensäußerungen und hatte allabendlich Temperatursteigerungen bis 39,5 und 40,0 mit morgendlichen Remissionen bis zu 36,5 herab.

Die objektive Untersuchung ergab keinerlei positiven Befund, sowohl die äußere als die kombinirte Palpation konnte aber nur unvollständig wegen der excessiven Schmerzhaftigkeit der rechten Bauchseite ausgeführt werden. Die Haut zeigte nirgends eine Sugillation oder Röthung, keine Vorwölbung, eben so wenig war von der Vagina aus eine Resistenz zu tasten, der Uterus war etwas groß, nach links gelagert, aber gut beweglich.

Trotz des negativen Befundes waren sich alle behandelnden Ärzte — außer dem Hausarzt und mir wurde in Konsilien noch ein zweiter auswärtiger Gynäkolog, ein Chirurg und ein innerer Kliniker zugezogen — darüber klar und zwar auf Grund der präcisen Anamnese und des regelmäßigen und typischen Eiterfiebers, dass es sich um eine an das Trauma sich anschließende, tiefliegende Eiterung, vielleicht innerhalb der Bauchwand, vielleicht innerhalb der Bauchhöhle handelte, und wir riethen einstimmig zu einer Incision.

Eine etwaige komplicirende Perityphlitis, an die wir natürlich in erster Linie auch dachten, wurde durch den Chirurgen ausgeschlossen.

So war der Sachverhalt Mitte December.

Die Einwilligung zu einem operativen Eingriff wurde nicht gegeben.

Pat. wurde desshalb palliativ weiter behandelt. Bis Anfang Februar änderte sich der Zustand im Wesentlichen gar nicht. Wie sich aus dieser Temperaturkurve ersehen lässt, traten täglich Abends hohe Temperatursteigerungen ein, äußerlich kenntlich durch rasch einsetzende Röthung des Gesichts. Im Laufe der Nacht Fieberabfall. Der täglich mit Spannung erwartete spontane Eiterdurchbruch nach irgend welchen Nachbarorganen blieb aus, die Schmerzhaftigkeit bestand unvermindert, die Kranke kam bedrohlich von Kräften.

Ganz besonders verschlimmerte aber den Zustand eine mehr und mehr zunehmende Nervosität. Trotzdem die in besten Verhältnissen lebende Kranke von einer Pflegeschwester und ihren Angehörigen in aufopferndster Weise gepflegt wurde, trotzdem ihr alle Erregungen erspart blieben, wurde sie von Tag zu Tag aufgeregter. Von Anfang Januar stellten sich, erst alle 3—4 Tage, dann alle Tage schwere hysterische Krampfanfälle ein. Pat. hatte wohl auch früher schon gelegentlich einen hysterischen Anfall gehabt, aber nie kehrten dieselben in solcher Häufigkeit und Intensität wieder. Sie lag jetzt von Abends 7 Uhr bis Nachts 2 Uhr bewusstlos in Krämpfen, schlug um sich, seufzte und stöhnte unter deutlicher Präcordialangst. Da sie Morphium und alle anderen Beruhigungsmittel sehr schlecht ertrug, waren wir dem Zustand ziemlich machtlos gegenüber. 3mal war im Laufe des Januar eine vorübergehende Besserung eingetreten, mehrere Tage waren fieber- und anfallsfrei verlaufen. Danach war aber stets beides wiedergekehrt und in den ersten 8 Tagen des Februar war der Zustand schlimmer als je.

Die Kranke und ihre Angehörigen erbaten nun einen operativen Eingriff, da das Schicksal der Pat. ohne einen solchen besiegelt schien.

Nach Transferirung in meine Klinik beobachtete ich dort noch einige Tage, ließ namentlich durch die Oberschwester noch gewissenhafte Temperaturnachprüfungen ausführen, ohne dass wir aber in dem Krankheitsbild irgend eine Veränderung gewahr geworden wären.

Am Abend vor der geplanten Operation, deren beabsichtigte Vornahme der Kranken aber nicht mitgetheilt worden war, erreichte die Temperatur die erschreckende Höhe von 42° C.

Die in der Narkose direkt vor der Operation vorgenommene genaue kombinirte Untersuchung ergab nirgends die erwartete Resistenz, wir konnten auch jetzt noch keine Diagnose stellen.

Nach Eröffnung des Abdomens durch einen kleinen, probatorischen Schnitt fanden wir gar nichts, was die Erklärung für die Krankheit hätte abgeben können. Ich habe sämmtliche Bauchorgane abgetastet, in dem ganz intakten Proc. vermi-

1896.

11/XII 12 13 14 15 16 17 18 19 20 5 6 7 8 9 10 11 12 13 14 15 16 17 18 19 20 21 22 23 24 25 26

R. P. T.
100 210 43,0
200 42,5
90 190 42,0
180 41,5
80 170 41,0
160 40,5
70 150 40,0
140 39,5
60 130 39,0
120 38,5
50 110 38,0
100 37,5
40 90 37,0
80 36,5
30 70 36,0
60 35,5
20 50 35,0
40 34,5
10 30 34,0

Sulfonal 1,0 " " " " " " " "

Sulfonal 1,0 · Transport 1,0 · · 2,0 · · 2,0 · · 2,0

0,5 × 2 0,5 × 2 0,5 × 1 Bad 0,5 × 2

Operation. Laparotomie Castration

Einlauf Einlauf Bitterwasser Einlauf Bitterwasser Bitterwasser Sagrado Einlauf Bitterwasser

Früh 7 Uhr. Abends 6 Uhr.

Lith Anstalt v. Breitkopf & Härtel, Leipzig.



formis fanden sich einige Kothstückchen, wesshalb ich denselben abtrug, lediglich aus Prophylaxe. Der Uterus war frei beweglich, die Ovarien in leichte Spinnengewebemembranen eingebettet — Pat. hatte vor 16 Jahren ein fieberhaftes Wochenbett durchgemacht —, Tuben offen, gesund.

Nun, m. H., Sie können sich unsere Empfindungen bei der Operation ausmalen.

Ich löste die Ovarien aus ihren Verwachsungen, entfernte sie beide, und schloss das Abdomen in dem vernichtenden Bewusstsein, durch den Eingriff gar nichts erreicht zu haben.

Die Kranke blieb vom Tage der Operation ab fieberfrei, hatte keine Schmerzen und keinen einzigen Anfall mehr, und verließ 3 Wochen später, nachdem sie ein Vierteljahr im elendesten Zustand zu Bett gelegen war, die Anstalt.

Ich unterlasse es, m. H., einen Kommentar zu dieser Krankengeschichte zu geben. Urtheilen Sie selbst.

Nur bemerke ich, dass ich für die Richtigkeit und Zuverlässigkeit der Beobachtung voll einstehe, namentlich hinsichtlich der Temperaturbestimmung. Eine Täuschung, wie man sie bei Hysterischen gewärtigen muss, schließe ich bestimmt aus, da ich eben in der Annahme einer solchen Möglichkeit alle derartigen Eventualitäten ins Auge gefasst hatte.

Die übrigen, in Konsilien berufenen Autoritäten, deren Namen ich Ihnen genannt habe, bürgen wohl auch gegen derartige Interpretationen.

Giebt es nun ein hysterisches Fieber? Kann man sich etwa durch den Fortfall des Ovarialgewebes den Umschwung in der Erkrankung denken?

Ich möchte gern Ihre Ansichten hierüber in der Diskussion vernehmen.

Diskussion. Herr Windscheid: Die Frage des hysterischen Fiebers beschäftigt die Neuropathologie schon geraume Zeit, ohne dass eine absolute Klarheit über dasselbe bis jetzt erzielt worden wäre. Nach einer flüchtigen Durchsicht der Litteratur habe ich ungefähr 30—35 Fälle gefunden, unter denen allerdings sorgfältig ausgewählt werden muss. Es wird sehr viel als hysterisches Fieber beschrieben, was sicher keines ist, vor Allem Fieber bei organischen Erkrankungen innerer Organe; dann muss aber auch bedacht werden, dass der Simulation hierbei Thür und Thor geöffnet wird, und dass die Hysterischen, die so sehr lieben sich interessant zu machen, mit Vorliebe erhöhte Temperaturen simuliren, resp. sie künstlich erzeugen. Ganz reine, einwandsfreie Fälle dürften wohl kaum mehr als 10 zu finden sein.

Dass eine Temperaturerhöhung aus psychischen Gründen möglich ist, liegt auf der Hand. Wir kennen eine solche nach Schreck, nach Freude. Außerdem kann Temperaturerhöhung auch nach schweren körperlichen Anstrengungen entstehen. Es kann also recht wohl eine Alteration der Wärmeregulirung durch direkte Reizung des Wärmecentrums entstehen, wenn wir auch über das letztere noch nicht viel Sicheres wissen.

Auch im vorliegenden Falle halte ich die Temperaturerhöhung für bedingt durch den Schreck, den Shock, den die Pat. in Folge des Stoßes an die Thür erlitten hat. Der beste Beweis, dass das Fieber ein rein hysterisches gewesen ist, liegt in der Thatsache, dass es durch die Operation vollkommen beseitigt wurde — ein Suggestionserfolg, wie man sich ihn besser gar nicht wünschen kann.

Allerdings möchte ich mich gegen die Kastration im vorliegenden Falle aussprechen, deren Berechtigung ich durchaus nicht anerkennen kann. Dass die Pat. sich jetzt noch ganz wohl fühlt, ist kein Beweis dafür, dass nicht noch Störungen kommen werden — das hysterische Fieber ist fort, dafür werden aber wahrscheinlich andere hysterische Erscheinungen sich einstellen, die dann nicht mehr zu beseitigen sind, weil sie auf der Kastration beruhen.

Herr Menge erkundigt sich nach der anatomischen Beschaffenheit der exstirpirten Ovarien und fragt, ob die operirte Pat. kürzere Zeit vor dem Eingriff ein Puerperium durchgemacht habe. Man könnte sich denken, dass in einem Ovarium kleine metastatische Herde infektiöser Natur, die das Fieber bedingten, vorhanden gewesen seien. Mit der Entfernung der Keimdrüsen würde bei einer

derartigen Sachlage natürlich auch die Ursache der Temperaturalteration beseitigt. Über den Typus des sog. hysterischen Fiebers ist M. nicht unterrichtet. Der Typus der von dem Vortr. vorgelegten Temperaturkurve ist jedenfalls sehr ähnlich demjenigen, wie man ihn bei pyämischen Processen findet. M. hatte sich die Kurve bei nervösen Temperatursteigerungen unregelmäßiger gedacht.

Herr Windscheid bestätigt gerade den Typus des Fiebers im Falle Döderlein.

Herr Döderlein hat makroskopisch keinen Eiterherd in den Ovarien gefunden, mikroskopisch sind dieselben noch nicht untersucht. Die letzte Geburt liegt 16 Jahre zurück. Ob Ausfallserscheinungen kommen werden, bleibt abzuwarten.

Herr Sänger: Wir denken heutigen Tags, wenn von »Fieber« die Rede ist, zu ausschließlich an Infektion. Es giebt aber doch sicherlich noch andere Ursachen von Fieber und eine einheitliche Definition, was unter letzterem zu verstehen sei, steht noch aus. Wenn bei Hysterischen die komplicirtesten Formen organischer Nervenkrankheiten vorgegaukelt werden — ich erinnere nur an die Tabes hysterica —, warum soll nicht auch das »Wärmecentrum« gleichsam hysterisch erkranken können? Subjektive Fieberempfindungen werden von Hysterischen häufig geklagt. »Nervöses Fieber« ist mir also durchaus plausibel, obwohl ich selbst noch keinen Fall beobachtet habe, der durch einwandsfreie Temperaturmessung und Pulszählung, durch Untersuchung in Narkose — auch in suggestiver Absicht — sichergestellt worden wäre.

Die Art und Weise der Heilung des Falles von Herrn Döderlein möchte ich mehr auf die Haupt- und Staatsaktion eines größeren chirurgischen Eingriffes als auf die Kastration beziehen. So habe ich kürzlich in einem Falle von fixen hysterischen Schmerzen, wo die verschiedensten Kliniker Stenosis intestinalis oder Schlimmeres angenommen hatten, durch eine Coeliotomia simplex Heilung erzielt. Hysterischen dieses Schlages imponiren nur größere — oder scheinbar größere Eingriffe.

Herr Hennig hat eine junge Person operirt mit Oophoralgia hysterica, die auf Druck nicht aufhörte, entfernte das rechte zugängige Ovarium, in dem sich Staphylokokken fanden.

Herr Zweifel fragt an, ob die Messungen der Temperaturen in der Achselhöhle oder im Mastdarm ausgeführt wurden? Diese Frage sei besonders wichtig, weil er nicht nur einmal, sondern wiederholt erlebt habe, wie Kranke durch Drehen des Thermometers um seine Achse es künstlich fertig brachten, die Quecksilbersäule in die Höhe zu treiben, ohne Fieber zu haben. Das sei keine Seltenheit zu nennen, dass Frauenzimmer darin eine Freude finden, für sich Mitleid zu erregen und Andere hinter das Licht zu führen. Darum seien alle solche Beobachtungen mit der größten Vorsicht aufzunehmen und die Temperaturen unbedingt von einem Arzt selbst nachzuprüfen und zwar durch Analmessungen, und wo dies nicht geschehen sei, keinen wissenschaftlichen Schluss daraus zu ziehen.

Herr Krönig fragt, wie das Allgemeinbefinden und die Pulsfrequenz während der Fiebersteigerungen sich verhalten haben, und ob bei den plötzlichen Temperaturanstiegen jemals ein Schüttelfrost beobachtet ist.

IV. Vorstandswahl.

Gewählt wurde als I. Vorsitzender Herr Sänger, als II. Herr Hennig, als Schriftführer Herr Donat, als Schatzmeister Herr Clarus.

---

7) Gesellschaft für Geburtshilfe und Gynäkologie zu Berlin.

Sitzung vom 13. Mai 1897.

Vorsitzender: Herr Martin; Schriftführer: Herr Winter.

I. Diskussion zu dem Vortrag des Herrn Orthmann: Über Tuberkulose des Eierstocks.

Herr Schaeffer nimmt Bezug auf die gleichlautende kürzlich erschienene Arbeit von Schottländer. Letzterer schildert eingehend die makroskopischen und mikroskopischen Schwierigkeiten der Diagnose: Eierstockstuberkulose. S. befragt Orthmann, wie er sich dazu stelle. Die so häufige Angabe, dass bei der Eierstockstuberkulose keine Bacillen gefunden wurden, will S. mit einiger Vorsicht aufgenommen wissen, weil das Suchen nach Tuberkelbacillen mit sehr großer Ausdauer vorgenommen werden muss. S. selbst hat unter 3 oder 4 Fällen 2mal Bacillen mit Sicherheit nachweisen können. Diese beiden Fälle hat er später weiter verfolgen können. Der 1. Fall war $1^1/_2$ Jahr nach der Operation gesund. Die zweite, im Jahre 1890 von Veit operirte Kranke hat er nach fast 7 Jahren, vor 8 Wochen, wiedergesehen. Phthisische Erscheinungen fehlten. Wegen starrer perimetritischer Narben nahm er dann den Uterus heraus. In den Tubenstümpfen war käsiger Eiter, in den Wandungen konnte er Tuberkelbacillen nachweisen. Eine Zusammenstellung der Prognose der operirten Eierstockstuberkulose würde von Interesse sein.

Herr Orthmann (Schlusswort): Unter den 4 eigenen Fällen wurden 3mal Tuberkelbacillen gefunden. Verwechslungen mit Riesenzellen kommen seltener bei Färbung mit Hämatoxylin-Eosin vor. Die Prognose ist sehr verschieden und hängt von der Art des Falles ab.

II. Herr Dr. Robert Meyer (als Gast): Zur Genese der Adenomyome und Cystadenome des Uterus.

Vortr. bespricht die Recklinghausen'schen Untersuchungen und Theorie über Adenomyome und Cystadenome und hat bei 15 Uteri von Erwachsenen, 9 von Kindern und 20 von meist ausgetragenen Föten auf Epithelheterotopien gefahndet in der selbstverständlichen Annahme, dass embryonal versprengte Keime auch in normalen Uteri zu finden sein müssen.

Mit Hilfe eines Spektroskops zeigt Vortr. mikroskopische Bilder:

1) von Drüsenheterotopien im Uterus bei 2 Erwachsenen mit unbestimmter Genese,

2) starken Drüsenbau in Uteris von Neugeborenen

und 2 Fälle von versprengten Schleimhautdrüsen bei Neugeborenen, nämlich eine submuköse Cyste von acinösem Charakter und eine tubulöse Drüse mitten im Myometrium; in beiden Fällen war Epithel und Bindegewebe durchaus konform der Schleimhaut.

3) Erworbene drüsige Neubildung,
 a. in einem polypösen Myom,
 b. großes Cystadenom von der Schleimhaut ausgehend, im Beginn carcinomatöser Degeneration, kombinirt mit solitären Drüsen (wahrscheinlich Urnierenresten) in den peripheren Schichten eines im Ganzen stark hypertrophischen Uterus. (Strohgelbe Pigmentkörper in einigen Drüsen.)

4) 2 Fälle von kongenitalem Adenom des Wolff'schen Ganges bei Neugeborenen,
 a. kleineres Adenom in der Höhe des inneren Muttermundes, im Bau an Urnierenreste erinnernd,
 b. doppelseitiger Wolff'scher Gang in der Vagina (Verlauf genau wie von Klein geschildert); linkerseits dringt ein starker Zweig vom Wolff'schen Gang über das Scheidengewölbe in die Portio und durchsetzt mit vielen Ästen die linke Seite der Portio vom äußeren bis zum inneren Muttermund.

5) Typisches, doppelseitiges Tubenwinkeladenom ohne Myom von der Leiche einer 23jährigen Phthisischen mit sonst normalen Genitalien.

Charakteristischer Drüsenbau wie in der Urniere, in nierenförmigen Herden, wobei die Hauptmasse der Endkolben stets dem Peritoneum, der Hauptkanal nach dem Centrum des Uterushorns resp. der Tube zu liegt. (Keine Pigmentkörper, kein cytogenes Bindegewebe.)

Zum Schluss zeigt Vortr. Präparate aus einem soliden, kugligen, über mannskopfgroßen Adenomyom der Vorderwand, mit 6 scharf abgekapselten, in cystischer Degeneration begriffenen, mandelgroßen Adenomknötchen von noch stellenweise deutlichst erkennbarem, charakteristischem Bau der Urnierendrüsen. Starke Zellabstoßung in den Cysten und Drüsen. Mächtiges cytogenes Bindegewebe. Pigmentkörper.

Nach diesen Befunden hält Vortr. die Adenomyombildung nicht nur aus Urnierenresten und von Adenom des Wolff'schen Ganges, sondern auch aus embryonal versprengten Schleimhautkeimen und von drüsiger Neubildung, schließlich auch ein kombinirtes Vorkommen für möglich. — Für die Genese von Urnierenresten ist nicht der Sitz der Tumoren immer von Belang; positiv maßgebend ist nur der Drüsenbau. Das cytogene Bindegewebe spricht nicht gegen Urnierenreste; es bildet sich wahrscheinlich erst zusammen mit der Adenomwucherung auf hinzukommende Reize hin, nicht aber im normalen Myometrium. — Eben so scheinen die gelben Pigmentkörper nur im wuchernden, nicht im ruhenden, paroophoralen Adenom vorzukommen.

Der von Kossmann aus seinem nachweislich in 4 Jahren entstandenen Tubenwinkeladenom kürzlich gegen Recklinghausen's Theorie gemachte Einwand ist hinfällig, weil natürlich nur für das Adenom die embryonale Anlage beansprucht wird, nicht aber für das Myom.

Unter den Adenomyomen spielt das aus Urnierenresten jedenfalls die größte Rolle.

Die Diskussion wird vertagt.'

---

8) Geburtshilfliche Gesellschaft in London.

(Lancet 1897. März 13.)

A. Giles spricht in der Sitzung am 3. März über die Wellentheorie der Menstruation auf Grund von Beobachtungen der Temperatur und des Pulses vor, während und nach der Periode. Zahlreiche Temperaturaufzeichnungen zeigten, dass die Körperwärme am niedrigsten gerade in der Mitte zwischen 2 Menstruationen ist; nun steigt sie allmählich an, um ihr Maximum 2 Tage vor der Regel zu erreichen. Darauf findet ein plötzlicher Abfall am Tage vor der Blutung statt und ein zweiter, geringerer Abfall um das Ende der Periode. In den ersten 8 Tagen nach Beendigung der Blutung steigt dann zwar die Temperatur ein wenig, um dann um die Mitte zwischen 2 Menstruationen zum 3. Male abzufallen. Jacobi und Reinl berichteten Ähnliches. — Hinsichtlich des Blutdruckes ergaben die Untersuchungen, dass derselbe am höchsten ist am Tage vor der Periode und an den ersten beiden Tagen derselben, niedriger ist er an den übrigen Tagen der Blutung und steigt nach dem Cessiren derselben langsam wieder an. — Die Menstruation bildet den Abschluss einer Phase ernährender und reproduktiver Thätigkeit des weiblichen Organismus.

(Brit. med. journ. 1897. April 17.)

Cullingworth präsidirt in der Sitzung am 17. April.

Folgende Demonstrationen fanden statt: Mr. Targett zeigt einen großen peritonitischen Abscess, der einen Ovarialtumor vorgetäuscht hatte. Dr. Robinson legt cystische Ovarien vor, die durch Colpotomia ant. gewonnen wurden. Dr. Lewers brachte eine Missbildung, die scheinbar aus einer sphärischen Fleischmasse bestand, der ein Bein verbunden war, und ferner einen myomatösen Uterus, welcher durch abdominale Hysterektomie gewonnen war. Dr. Hermann berichtet

unter Vorlegung der Präparate über eine Bauchhöhlenschwangerschaft aus dem letzten Monat; die Placenta saß oben am Uterus.

Dr. Blacker sprach über die Behandlung der Plac. praevia durch Champetier de Ribes' Ballons.

An Stelle der Wendung empfiehlt er den Ballon in die Eihöhle nach Sprengung der Blase einzuführen. Die Blutung wird gestillt, der Cervialkanal dilatirt und Wehen bestens angeregt. Die Kindersterblichkeit ist geringer als nach der Wendung. Über 5 eigene und 17 fremde Fälle wird eingehend berichtet. Nur 1mal trat nach Einführung der Blase noch eine heftige Blutung ein, die aber durch Zug am Schlauch beseitigt werden konnte; eine vorherige künstliche Erweiterung der Cervix war nie nöthig; bis zum völligen Verstreichen des Muttermundes vergingen durchschnittlich 5 Stunden 10 Minuten. Von den Müttern starb 1 an Sepsis — die wahrscheinlich schon vor Aufnahme in die Klinik bestanden hatte —, 5 Mütter fieberten leicht im Wochenbett. Von den 22 Kindern wurden nur 8 (36,3%) todt geboren.

Auch bei Plac. praev. centr. ist der Ballon gut anwendbar.

Dr. Hermann stimmt mit dem Redner ganz überein.

Dr. Horrocks hat die Methode nicht nur bei Plac. praev., sondern auch in allen anderen Fällen, wo sonst Barnes' Dilatator gebraucht wurde, verwendet. Wenn die Eihäute intakt sind, führt er den Ballon daneben ein, nachdem er den vorliegenden Theil der Placenta mit dem Finger weggedrängt hat. Die Gefahr der Sepsis ist vorhanden, da es schwierig ist, den Ballon zu desinficiren.

Dr. Spencer hat den Apparat von Champetier de Ribes nur zur Einleitung der Frühgeburt verwendet, bezweifelt aber, dass bei Plac. praev. centr. die Methode zu verwerthen sei, wenn nicht etwa noch ein Rand der Placenta sich lösen ließe. Er verweist auf eine Publikation von Camille Juge, der auf 9 Fälle 3 Mütter verlor und 6 todte Kinder erzielte. Genannter Autor sah auch heftige Schmerzen und sogar 3mal Synkope nach Einführung des Ballons auftreten und die Wirkung auf gute Wehen war nicht zu bemerken.

Dr. Blacker bemerkt im Schlusswort, dass eine unnöthige und vermeidbare Blutung ausgelöst würde, wenn man den Ballon ohne vorherige Sprengung der Eiblase einführte.

Rissmann (Hannover).

---

9) **F. A. Kehrer.** Jahresberichte der Heidelberger Frauenklinik über die Vorkommnisse in den Jahren 1895 und 1896.

(Sep.-Abdr. a. d. Ärztlichen Mittheilungen aus und für Baden 1896 u. 1897.)

In den beiden Jahren wurde die stationäre gynäkologische Klinik von 1157 Kranken, das gynäkologische Ambulatorium von 1600 Pat. aufgesucht.

Von Ersteren wurden 687 operativ behandelt, und zwar wurden 83 Laparotomien ausgeführt. Rechnen wir hierzu die Resultate von 59 Bauchschnittoperationen des Jahres 1894, so finden wir bei 142 Laparotomien verschiedenartiger Indikationen eine Gesammtmortalität von 7 = kaum 5%!

Dieses an sich gute Resultat stellt sich in noch günstigerem Licht dar, wenn wir die Todesursachen näher ins Auge fassen.

Nur eine Pat. starb an eitriger Peritonitis, und zwar in Folge Platzens einer Pyosalpinx, während bei den übrigen keinerlei septische Erscheinungen aufgetreten waren.

Von den übrigen 6 starben:

2 an Entkräftung durch carcinomatös degenerirte Ovarialkystome,

2 an Lungenembolien nach supravaginalen Amputationen von myomatösen Uteri nach vollkommen afebrilem Verlauf,

1 an Darmlähmung bei einer gleichen Operation, wobei durch heftiges Pressen ein starker Darmvorfall eingetreten, und bei der Reposition der Darm durch Kompressen wohl etwas stark insultirt worden war,

1 an hochgradiger Entkräftung durch Anämie zufolge von Abdominalgravidität, obwohl die Blutung sub operatione absolut nur als eine mäßige zu bezeichnen war.

Somit fällt der Operationstechnik wohl kein einziger letaler Fall zur Last.

Die Laparotomien wurden aus folgenden Indikationen ausgeführt:

38mal einseitige Ovariotomien; das Gewicht der Tumoren schwankte zwischen 225 g bis 15 kg, wovon 3 Dermoidkystome und 3mal Stieldrehung bei multilokulären Kystomen.

Bei dem oben als letal geendigten Falle von carcinomatös degenerirtem Kystom war das kleine Becken derart breit mit festen Massen durchwachsen, dass das Rectum impermeabel komprimirt wurde und Ileus eintrat; es wurde ein künstlicher After angelegt, worauf die Pat. noch 3 Wochen lebte.

In 2 weiteren Fällen handelte es sich um Carcinom, bezw. Cystocarcinom eines Eierstocks.

Ein Fall mit Ovarialsarkom endigte letal am 3. Tage durch Entkräftung; hier war das coecale Ende des Ileums so fest umwachsen, dass ein größeres Stück des letzteren resecirt werden musste.

5mal wurde doppelseitige Ovariotomie ausgeführt: 1mal beiderseitiges Eierstocksfibrom (850 und 950 g schwer); 1mal Kombination von oligocystischer Degeneration des einen Ovariums mit malignem, kindskopfgroßem Kystom des anderen.

8 Kastrationen: 5mal wegen Osteomalakie, wovon 2 mit nur beschränktem Erfolg Betreffs des Grundleidens; 2mal wegen chronischer Oophoritis, 1mal bei multiplen Myomen.

7 Salpingotomien: 2mal wegen Extra-uterin-Gravidität, wovon die eine zur Hämatocele geführt hatte, die andere aus einem Tubarsack bestand. In ersterem Falle wurde zum unteren Bauchwundwinkel heraus mit Jodoformgaze drainirt. Eines 3. letal verlaufenen Falles wurde oben Erwähnung gethan; der 3 Wochen abgestorbene Fötus wog 2265 g. Die im Douglas breit adhärente Placenta ließ sich nicht ablösen; Tod am 7. Tage an Entkräftung ohne Peritonitis; auch hier wurde drainirt.

2mal fand sich neben Pyosalpinx der einen Hämatosalpinx der anderen Seite; in einem 3. Falle nur einseitige Pyosalpinx, in einem 4. beiderseitige Pyosalpinx; der Mann hatte früher an Gonorrhoe gelitten und vor 7 Wochen sich eine frische acquirirt; hier platzte der Tubensack; Exitus letalis.

In einem Falle Hydrosalpinx.

Myomoperationen per laparotomiam wurden 15mal ausgeführt mit der erwähnten Mortalität von 3.

2 Myomotomien;

13 supravaginale, bezw. supracervicale Amputationen des myomatösen Uterus mit retroperitonealer Stielversorgung nach Chrobak-Zweifel ohne Ätzung oder Gazetamponade des Cervicalkanals. Das Gewicht der Tumoren schwankte zwischen 640 g bis 4 kg.

Von den übrigen Operationen interessiren noch:

1 Laparotomie wegen multilokulären Kystoms im retroperitonealen Bindegewebe.

8mal vaginale Totalexstirpation des Uterus, und zwar 4mal wegen Portiocancroid, 2mal wegen Körpercarcinom, 1mal wegen unstillbarer Metrorrhagien, 1mal wegen Deciduoma malignum; letztere Pat. starb am 6. Tage wegen ausgedehnter Leber- und Lungenmetastasen.

4mal hohe Cervixamputation, wovon 3 wegen Portiocancroid, nachdem die Totalexstirpation sich als unausführbar erwiesen; 1 Elongatio colli.

4 Ventrofixationen, stets gelegentlich Ovariotomien, und zwar derart, dass Seidensuturen um das uterine Ende der Ligg. rotunda gelegt wurden.

5mal Vaginofixationen, stets mit Eröffnung des Peritoneums.

5mal Colpotomia posterior, und zwar 1mal wegen Carcinom des Septum rectovaginale, die übrigen wegen kleiner Ovarial- bezw. Parovarialkystome.

Bei den plastischen Operationen wurde stets Hamburger Silberdraht verwendet, und zwar bei 8 Fistelverschlüssen und 70 Kolporrhaphien und Perineoplastiken.

Von 1094 theils operativ, theils anderweitig behandelten Pat. der stationären gynäkologischen Klinik betrug die Gesammtmortalität 11 = ca. 1%.

Die Mortalität der geburtshilflichen Abtheilung betrug bei 759 Geburten in den 2 Jahren 0,4% = 3 Fälle, und zwar einer am 5. Tage mit Lungenembolie ohne vorheriges Fieber. Eine Frau wurde soporös aus der Stadt gebracht (Sarcoma cerebri); eine 3. Wöchnerin starb am 3. Tage post partum, nachdem sie kreißend mit hohem Fieber und Tympanitis uteri der Klinik überwiesen war.

Außerdem starb eine taubstumme Schwangere unentbunden nach Ruptura uteri spontanea; sie litt an Osteomalakie mit hochgradig zusammengeknicktem Becken und hatte, als Wehen eingetreten waren, ihre Wärterin nicht geweckt.

Schweres Puerperalfieber kam 3mal vor; davon endete einer in puerperio letal. In einem anderen Falle war nach mehrfachen Zangenversuchen außerhalb ein großer Blasendefekt entstanden; mittels Perforation entbunden, wurde sie nach absolvirtem Wochenbett nach Hause entlassen. Sie kehrte zurück mit Decubitus und Kreuzbeinnekrose und wurde bis zu ihrem an Erschöpfung erfolgenden Tode mittels permanenter Bäder behandelt. Eine 3. Wöchnerin war mittels Perforation und Cephalothrypsie entbunden worden.

10,7% hatten ein- oder mehrmalige geringe Temperatursteigerungen; 1,7% hatten ein fieberhaftes Wochenbett durch Mastitis, 3,2% in Folge anderweitiger Erkrankungen (Bronchitis, Pneumonie etc.).

2mal wurde die Porro-Amputation ausgeführt, wovon eine nach vorheriger Uterusruptur bei einer aus der Poliklinik transferirten IIpara, Rachitica. Der andere Fall betraf eine Osteomalacica; beide Frauen leben; im letzteren Falle auch das Kind. Der Stumpf wurde retroperitoneal versorgt. Reaktionsloser Verlauf.

Der konservative Kaiserschnitt wurde aus relativer Indikation (Pelv. ubique minor rach. C. v. 7,5) mit Erfolg für Mutter und Kind 1mal ausgeführt. Die Uteruswunde wurde durch Seidenknopfnähte vereinigt.

25mal Zange (4 Kinder todt); 2mal nach Incisionen in den Muttermund (Eklampsie); 25 Wendungen (8 Kinder todt), darunter 4mal bei Placenta praevia, 3mal prophylaktisch.

5mal Perforation oder Embryotomie. 10 künstliche Frühgeburten (7 Kinder leben). **O. Schaeffer** (Heidelberg).

---

10) **Stadfeldt** (Kopenhagen). Bericht aus der kgl. Entbindungs- und Findelanstalt Kopenhagens für das Jahr 1894.

In die Entbindungsanstalt und deren Filialen wurden im Jahre 1894 1680 Frauen aufgenommen. Die Anzahl der Gebärenden war 1634 (667 in der Anstalt selbst, 967 in den Filialen); 19 wurden von Zwillingen entbunden. 1378 waren Ledige, 951 Primiparae.

Die Anzahl der operativen Eingriffe war 154 (9,3%). Die puerperale Mortalität (hierin die nach den Hospitälern Transferirten und daselbst Gestorbenen) war 3 : 1634 = 1,8‰. Die puerperale Morbilität ca. 9%. An nicht puerperalen Krankheiten sind 10 Frauen gestorben, und die gesammte Mortalität »im Kindbett« demnach 13 : 1634 = 8‰.

Von den lebend geborenen Kindern starben in der Anstalt, in den Filialen oder im Findelhaus 65, davon 22 binnen 24 Stunden.

W. Lauritzen (Kopenhagen).

Tubargravidität.

11) **H. Gilford.** Zwei Fälle von ektopischer Schwangerschaft etc.

(Lancet 1897. Februar 20.)

Nach den Statistiken scheint es ungewöhnlich, dass der extra-uterine Fruchtsack unter einem Alter von 1 Monat platzt. Es ist aber zu bedenken, dass die für gewöhnlich von den Autoren für die Größe des Sackes herangezogenen Vergleichsobjekte, wie Walnuss, Taubenei durchaus unbrauchbar sind, um daraus später einen Rückschluss auf das Alter des Eies machen zu können. Es sollte allein eine zahlenmäßige Messung verwendet werden. Waldeyer fand bei einem »genau 4 Wochen« alten Ei eine Länge von 19 mm. Wenn man ferner bedenkt, dass 1) Schwangerschaftszeichen in den allerersten Wochen fehlen können, 2) ein Tumor oft nicht gefühlt werden kann trotz genauester Palpation und 3) die oft erwähnte Hämatocele fehlen kann, so ist der Schluss berechtigt, dass Rupturen in den ersten 4 Wochen viel häufiger sind als angenommen wird. Collapserscheinungen können bei Rupturen in den allerersten Zeiten eben so fulminant wie später sei. Bland Sutton beobachtete dieses z. B. bei einer Tubargravidität, wo der Tumor nicht länger als 8 mm war. In 2 Fällen des Verf. war ebenfalls ein ausgesprochener Collaps vorhanden, und bei der im letzten Falle vorgenommenen Laparotomie fand sich in der Mitte der linken Tube eine ovale Anschwellung von 12 mm Länge. Der Riss nahm fast die ganze obere Wand ein. Die Dauer der Schwangerschaft schätzt der Verf. auf 3 Wochen.

Rissmann (Hannover).

12) **J. Weil** (Teplitz). Ruptur der schwangeren Tube, Laparotomie, Heilung.

(Prager med. Wochenschrift 1896. No. 47.)

28jährige, gesunde Frau, welche vor 4 Monaten zum 1. Male spontan geboren hatte. Periode seit 6 Wochen ausgeblieben, seit 3 Wochen andauernde Blutung. Plötzlicher Collaps beim Aufstehen aus dem Bett. 8 Stunden nach Eintritt der Ruptur, in Folge Fortdauer der bedrohlichen Erscheinungen, Laparotomie; bei Eröffnung der Bauchdecken strömt Blut im Strahl hervor; rechte Tube daumendick, am Ansatz der Mesosalpinx an einer kreuzergroßen Stelle rupturirt, durch diese Öffnung drängt flottirendes Placentargewebe vor; der Morsus diaboli normal gestaltet, neben ihm ein accessorisches Tubenostium. Entfernung der Anhänge dieser Seite. Glatte Heilung. Derzeit ($^5/_4$ Jahr später) neuerliche Schwangerschaft nahe dem Ende, ohne Beschwerden. **Piering** (Prag).

13) **A. Scott Warthin** (Michigan). Fall von ektopischer Schwangerschaft und Tuberkulose.

(Med. news 1896. September 19.)

Bei einer Frau war von Prof. Martin die Diagnose auf ektopische Schwangerschaft gestellt und die Operation beschlossen worden. Die linke Tube verlor sich in eine überall stark adhärente Masse von der Größe einer Kokosnuss, in derselben ein Fötus. Auch die rechte Tube war verdickt und geschlängelt, am Ende eine hämorrhagische Masse von der Größe einer Haselnuss. Beide Tuben und der Tumor wurden entfernt. Überall in der Masse, in der Schleimhaut und in den übrigen Geweben der Tubenwandungen, ferner in der Placenta, in der Nabelschnur, in der Wand des Eisackes wurden unverkennbare Miliartuberkel gefunden, theilweise Riesenzellen, theilweise auch käsig zerfallene und in der Placenta auch verkalkte Massen. In den Organen des Fötus konnte keine Tuberkelbildung nachgewiesen werden.

Die Frau, an welcher vor der Operation keine Zeichen von Phthise vorhanden waren, starb an Peritonitis, doch wurde die Sektion nicht gestattet. Verf. glaubt, dass es sich um primäre Tuberkulose der Tuben gehandelt habe, welche anscheinend auch dem Auftreten der ektopischen Schwangerschaft Vorschub geleistet

hatte, indem durch die Schlängelung der Tube der Wanderung des Eies Widerstand entgegengestellt wird. **Lühe** (Königsberg i/Pr.).

14) **Herrick.** Report of a case of typhoid fever complicated by extra-uterine pregnancy.

(Med. news 1896. Oktober 17.)

Eine schwangere Frau starb an typhöser Darmblutung. Die Sektion zeigte außer typhyösen Darmgeschwüren etc. das Vorhandensein eines mumificirten Fötus in einer Höhle, der allseitig fest mit den Därmen verwachsen war. Die rechte Tube war ganz kurz; offenbar war eine rechtsseitige Tubenschwangerschaft vorhanden gewesen und Ruptur eingetreten. **Lühe** (Königsberg i/Pr.).

15) **Elischer** (Budapest). Mehrere Fälle von Extra-uterin-Schwangerschaften.

(Közkórházi Orvostársulat 1896. April 15.)

E. theilt folgende 5 Fälle von Extra-uterin-Schwangerschaften mit:

1) S. Sitzungsberichte der gynäkologischen Sektion des kgl. ungar. Ärztevereins. Centralblatt für Gynäkologie 1896. No. 34.

2) Gravid. mens. III. Retroflexio uteri. Collaps. Uterusblutung. Fieber. Kolpotomie. Ausräumung des mit Blut gefüllten Tubarsackes. Tamponade mit Jodoformgaze. Pat. befindet sich noch in Behandlung; abendliche Fieberbewegungen.

3) Ein dem 2. ähnlicher Fall; ebenfalls Colpotomia post. Ausräumung des Fruchtsackes. Tamponade. Heilung.

4) Haematocele retro-uterina. Colpotomia. Tamponade. Heilung.

5) Anderthalbfaustgroße Hämatocele (Fruchttheile waren nicht zu finden) rechts vom anteflektirten Uterus. Kolpotomie (aus einer Probepunktion konnte auf eine alte Blutung geschlossen werden). Auskratzung des Sackes. Tamponade. Heilung.

E. folgert aus diesen Fällen (die Menstruation war in allen einige Monate ausgeblieben), dass ein frühzeitiges Erkennen der Extra-uterin-Schwangerschaft von großer Wichtigkeit ist und dass sodann die Eröffnung und Entleerung des Fruchtsackes per vaginam zur Operationsmethode gewählt werden soll.

Temesváry (Budapest).

16) **Patellani.** Die mehrfachen Schwangerschaften, die Extra-uterin-Graviditäten und die Entwicklungsanomalien der weiblichen Geschlechtsorgane vom anthropogenetischen Gesichtspunkt aus betrachtet.

(Zeitschrift für Geburtshilfe und Gynäkologie Bd. XXXV. Hft. 3.)

Das Haeckel'sche biogenetische Grundgesetz: »Die Keimesgeschichte (Ontogenie) ist eine kurze Wiederholung der Stammesgeschichte (Phylogenie) gilt nicht nur in Betreff des Individuums als Ganzes, sondern auch bezüglich der einzelnen Organe. Das Vorkommen von mehreren Eiern in einem Follikel, das im fötalen Leben, beim Neugeborenen so wie in den ersten Lebensjahren eine häufige Erscheinung darstellt, ist bei der geschlechtsreifen Frau als ein Rückschlag auf niedere Zustände aufzufassen. Von diesem Gesichtspunkt aus muss man die mehreiigen Zwillingsschwangerschaften beim Weibe als eine disteleologische funktionelle Erscheinung ansehen, während die vielerwähnte Heredität nur von untergeordneter Bedeutung ist.

Die Freund'sche Auffassung, gewisse Arten von Tubengraviditäten mit einer Entwicklungshemmung der Tube in genetischen Zusammenhang zu bringen, theilt der Verf. vollauf.

Ist der Eileiter in einem für eine bestimmte Periode in der Entwicklung des Fötus normalen, für die reife Frau aber anormalen Zustand, d. h. dem der spiraligen Drehung zurückgeblieben, so hat er zugleich die für dieses Stadium

seiner Ausbildung normale Disposition zur Ansiedlung des befruchteten Eies zurückbehalten. Bei vielen niederen Thieren wird normal die andauernde Schlängelung dieses Theiles des Müller'schen Ganges beobachtet, es dient derselbe dann aber zugleich als Fruchthalter. Der Verf. stellt damit keineswegs in Abrede, dass für gewisse Arten von Tubengravidität die viel citirte voraufgegangene Perimetritis mit zurückgelassenen Verwachsungen eine ätiologische Rolle spielt.

Die Missbildungen der weiblichen Genitalorgane sind ebenfalls als ein Atavismus d. h. als ein Rückschlag auf niedere Zustände anzusehen.

Die Richtigkeit des Satzes vorausgesetzt, dass alle Lebewesen die Tendenz zu stetiger Vervollkommnung zeigen, wird man zugeben müssen, dass im Laufe der Jahrtausende die mehrfachen Schwangerschaften, die Tubengraviditäten und die Missbildungen des weiblichen Genitalapparats eine stets seltenere Erscheinung werden werden.

Scheunemann (Breslau).

17) **Martin** (Berlin). Zur Kenntnis der Tubenschwangerschaft.

(Monatsschrift für Geburtshilfe und Gynäkologie Bd. V. Hft. 1.)

M. berichtet über einen Fall von Kombination geplatzter Tubargravidität mit Kystom des Ovariums der Gegenseite. Durch Colpotomia anterior wurde die Frau völlig hergestellt. Nach Ausräumung der Eireste konnte durch Naht eine durchgängige Tube hergestellt werden. M. glaubt, dass Tubenschwangerschaft entsprechend der Ansicht Strassmann's: jede Schwangerschaft beginne zunächst extra-uterin, weit häufiger sei, als wir glauben, aber spontan ausheile. Daraus lasse sich die Aufforderung zu öfterem konservativen Verfahren ableiten.

Roesing (Hamburg).

18) **Eiermann** (Frankfurt a/M.). Fall von klinisch festgestellter Graviditas tubo-uterina (interstitialis).

(Monatsschrift für Geburtshilfe und Gynäkologie Bd. V. Hft. 1.)

Die Arbeit bringt nichts wesentlich Neues, zeigt aber die Schwierigkeit der Diagnose und ist bei der Seltenheit der Fälle kasuistisch beachtenswerth.

Roesing (Hamburg).

19) **C. Gordon.** Über das Haematoma periuterinum.

Diss., Zürich, 1897.

Verf. stellt zunächst die aus der Litteratur bekannten Fälle zusammen. Hierauf folgen die Krankengeschichten von 4 weiteren Fällen. Unter Berücksichtigung dieses Materials giebt Verf. zunächst die Symptomatologie dieser Affektion. Dabei ist Verf. auch mit Zweifel der Ansicht, dass ohne Bakterien das ausgetretene Blut in Folge Resorption pyrogen wirken kann. — Es folgt die Wiedergabe des lokalen Befundes.

Differentialdiagnostisch giebt Verf. folgende Anhaltspunkte: Es handelt sich um ein Haematoma extraperitoneale, wenn nach einem Trauma während oder im Anschluss an eine Menstruation ein Tumor seitlich vom Uterus bei frei gebliebenem Douglas sich bildet. Der Tumor ist von außen leicht bimanuell abtastbar, von unten teigig, knollig anzufühlen. Der Tumor verlagert den Uterus seitlich oder umgreift den Uterus von hinten mit einem Ausläufer.

Therapeutisch empfiehlt Verf. je nach den Besonderheiten des einzelnen Falles: breite Eröffnung von der Scheide oder Laparotomie.

Walthard (Bern).

20) **Kleinhaus** (Prag). Über einen Fall von Haematometra lateralis mit Hämatosalpinx.

(Monatsschrift für Geburtshilfe und Gynäkologie Bd. V. Hft. 3. 1 Taf.)

Bericht über eine kongenitale Atresie der linken Hälfte eines Uterus bilocularis mit nachfolgender Hämatombildung. Punktion der Hämatometra von der Scheide beeinflusste die Hämatosalpinx nicht. Die nachgeschickte Köliotomie ermöglichte die Entfernung der Adnexe mit Erhaltung des Uterus und der gesunden Adnexa.

Der Fall ist bei der relativen Seltenheit der Operationen — Sänger stellte 1896 im Ganzen 11 zusammen — kasuistisch werthvoll. Der weitere Verlauf konnte wegen Abreise der Pat. nicht beobachtet werden. Genaue Beschreibung des Präparats. **Roesing** (Hamburg).

21) **Schultz** (Budapest). Zur Frage der Durchgängigkeit der Tube.

(Gyógyászat 1896. No. 32.)

S. stellte an 20 Leichen entnommenen weiblichen Genitalien Versuche an über die Sondirbarkeit der Tuben, so wie darüber, ob eine Injektionsflüssigkeit (mit Fuchsin gefärbtes Wasser) durch den Uterus in die Tube gelangen könne und kommt zu folgenden Resultaten:

1) Die Tuben sind weder im gesunden noch im kranken Zustand vom Uterus aus sondirbar.

2) Vom abdominalen Ende an sind die Tuben in normalen Fällen zumeist, in pathologischen seltener sondirbar, jedoch kann auch von hier aus das Uterinalostium nicht passirt werden.

3) Die Durchspritzung der Tuben vom Uterus aus ist in den meisten (71%) normalen Fällen (unter peristaltischen Bewegungen) gelungen; jedoch nur bei Anwendung eines größeren Druckes. Vom abdominalen Ende aus gegen den Uterus zu gelang dies seltener.

4) Im pathologischen Zustand der Tuben gelang eine Injicirung der Tuben weder vom Uterinal-, noch vom Abdominalostium aus.

Temesváry (Budapest).

22) **L. van der Hoeven** ('s Gravenhage). Hämatosalpinx bei Atresia vaginae acquisita.

(Nederl. Tijdschr. v. Verlosk. en Gynaecol. Jahrg. VIII. No. 1.)

Pat., 35 Jahre, 9 Jahre steril verheirathet, menstruirte regelmäßig seit 14 Jahren. Vor $1^1/_2$ Jahren Diphtherie, seitdem nie recht gesund, ab und zu Fieber, Diarrhöe, Blasentenesmi, Bauch hart, gespannt. Menstruation seit der Krankheit nicht zurückgekehrt, keine Molimina. Seit der Diphtherie wegen Schmerzhaftigkeit der Vagina kein Coïtus.

Als Pat. bei Verf. in Behandlung kam, war der Bauch hart, gespannt, schmerzhaft auf Druck. Im Bauch fluktuirender Tumor, in der Linea alba bis zum Nabel hinaufreichend, hauptsächlich auch im rechten Hypogastrium, nicht beweglich. Kein Ascites. Harn trübe, kein Pus, kein Eiweiß. Vaginalwand ödematös bzw. Labien. Vordere und hintere Vaginalwand narbig verwachsen; Cysto- und Rectocele. Per rectum fluktuirender Tumor zu fühlen (derselbe), der das kleine Becken ausfüllt, nicht beweglich. Uterus nicht absonderlich zu fühlen. Diagnose: Haemato-colpos-metra-salpinx.

1. November Laparotomie. Schnitt in der Medianlinie, kein Ascites; Tumor mit den Därmen überall verwachsen, birst bei Lösungsversuchen, entleert stinkende, wässrige, trübe Flüssigkeit mit Eiterflocken und alten Blutcoagula. Wegen Verwachsungen Exstirpation der Cyste unmöglich, Trockenlegung des Sackes, Ausstopfung mit Jodoformgaze, Schluss der Bauchwunde. Drainage des unteren Wundwinkels mittels der Gaze. In derselben Sitzung Spaltung der Vaginalatresie, Ost. uteri für einen Finger durchgängig, kein Hämatokolpos, keine Hämatometra, Cavum uteri etwas gedehnt, Uterus vielmehr klein. Die Atresie war unmittelbar unter dem Ost. ext. Uterushöhle und Vagina mit Jodoformgaze tamponirt.

Am 2. Tage p. op. Entfernung aller Tampons, Ausspülung aller Höhlen mit Borwasser, Drainage mittels Gummischlauch von der Cystenhöhle in die Vagina. 13. November Koth per vaginam. 22. November Fistel geschlossen. Pat. bald geheilt entlassen. Keine Menstruation. — 7. April wurde vom Arzt in dem Wohnort der Pat. ein abgekapselter Abscess geöffnet. Pat. im Begriff der Rekonvalescenz an Pneumonie gestorben.

Verf. glaubt, dass eine Diphtheritis vaginae die Ursache der Vaginalatresie war, und diese von einer Hämatosalpinx gefolgt wurde, deren Inhalt vielleicht

auch Folge der Diphtherie sich zersetzt hat. Verf. hält dies für wahrscheinlicher, als dass in einer bestehenden Tubarcyste oder intraligamentären Cyste Blutungen stattgefunden haben sollten, und die Menstruation bei dem schlechten Allgemeinzustand der Pat. (Folge des Fiebers nach Zersetzung des Cysteninhalts) ausgeblieben sein sollte. **Semmelink** (Leiden).

Verschiedenes.

23) **Schwartz.** Stieltorsion der subserösen Uterusmyome.
(Gaz. méd. de Paris 1896. No. 50.)

In einer Sitzung der Acad. de méd. vom 8. December 1896 demonstrirt S. einen Fall von Stieltorsion eines Myoms, ein Vorgang, den er für selten hält. Die Trägerin des Tumors war eine Frau, welche schon seit einigen Jahren krank war und deren Zustand eine Laparotomie nothwendig machte. Man fand bei der Operation eine graue Masse im Unterleib, die mit dem Uterus durch einen torquirten Stiel zusammenhing. Die Kranke wurde gesund, nachdem der Tumor entfernt war. — Die eiförmige Geschwulst zeigte auf dem Durchschnitt ein rothes Gewebe, durchsetzt mit großen Gefäßen und apoplektiformen Herden. Der Stiel bestand aus Peritoneum, Zellgewebe, glatten Muskelfasern und Gefäßen.

Die mikroskopische Untersuchung ergab dieselben Veränderungen, wie in Fällen von Stieltorsion bei Ovariencysten und Salpingo-Oophoritis.

Die Stieldrehung kann bemerkbar werden durch Zeichen schwerer Peritonitis, akuter Septikämie und durch heftige Schmerzen. In dem geschilderten Falle beschränkten sich die Störungen auf die Symptome chronischer adhäsiver Peritonitis.

Witthauer (Halle a/S.).

24) **Goullioud.** Totale Hysterectomia abdominalis wegen Myom.
(Arch. prov. de chir. 1897. No. 1.)

Die Operationsmethode entspricht der von Delagénière, welche Ref. schon in früheren Jahrgängen ausführlich beschrieben hat. Die einzige Modifikation ist die, dass G., nachdem der Uterus bis auf die Vagina herab isolirt ist, diesen und eben so die Vagina parallel und horizontal über einander mit langen Pinces abklemmt und dann die Scheide mit dem Paquelin durchbrennt. Die Infektionsgefahr soll dadurch bedeutend vermindert werden, weil weder Uterus- noch Vaginalsekret in die Bauchhöhle gelangen kann. Die Scheide wird entweder über der unteren Klemme vernäht oder von oben nach unten mit Gaze drainirt.

Witthauer (Halle a/S.).

25) **Casati** (Ferrara). Abdominale Myomotomie.
(Mittheilung a. d. Accad. delle scienze med. e natur. di Ferrara 1896. August 22.)

Verf. ist der Ansicht, dass man die Totalexstirpation nur in Ausnahmefällen ausführen soll und beschreibt einen Process der Myomotomie, den er schon 3mal mit Erfolg ausgeführt hat. — Nach Enukleation der Tumoren wird die Höhle durch Etagennähte geschlossen (in jenen Fällen, in welchen die Uterushöhle eröffnet wurde, kauterisirte Verf. dieselbe mit 10%iger Chlorzinklösung). Nun wird die Uterusnaht, um der eventuellen Gefahr von Nachblutungen oder Infektion entgegenzusteuern, dadurch extraperitoneal gemacht, dass das Peritoneum parietale kreisförmig durch Nähte um dieselbe herum befestigt wird. Nun wird die Bauchwunde durch Etagennähte geschlossen und nur der untere Wundwinkel durch einige Tage noch offen gelassen.

Liebman (Triest).

Originalmittheilungen, Monographien, Separatabdrücke und Büchersendungen wolle man an *Prof. Dr. Heinrich Fritsch* in Bonn oder an die Verlagshandlung *Breitkopf & Härtel* einsenden.

Druck und Verlag von Breitkopf & Härtel in Leipzig.

Centralblatt

für

GYNÄKOLOGIE

herausgegeben

von

Heinrich Fritsch

in Bonn.

Einundzwanzigster Jahrgang.

Wöchentlich eine Nummer. Preis des Jahrgangs 20 Mark, bei halbjähriger Pränumeration. Zu beziehen durch alle Buchhandlungen und Postanstalten.

No. 25. Sonnabend, den 26. Juni. 1897.

Bericht über die Verhandlungen der VII. Versammlung der deutschen Gesellschaft für Gynäkologie in Leipzig vom 7.—11. Juni 1897.

Erstattet von

Dr. **Abel** in Leipzig.

1. Sitzung am 9. Juni 1897.

Herr **Zweifel** (Leipzig) eröffnet den Kongress mit herzlicher Bewillkommnung der Gäste.

Herr Oberbürgermeister Dr. **Georgi** begrüßt die Versammlung als Vertreter der Stadtgemeinde, die ein lebhaftes Interesse gerade diesem Theil der ärztlichen Wissenschaft entgegenbringe. »Sie schützen das junge keimende Leben, Sie hüten die Mutter, dass Kummer und Sorge von der Familie fernbleibe, und das ist die Grundlage, auf welcher auch die Gemeinde sich aufbaut.«

Herr **Zweifel** widmet die Eröffnungsrede dem Andenken an Semmelweis, der gerade vor 50 Jahren die Desinfektion in die Geburtshilfe eingeführt habe, und feiert diese wissenschaftliche Großthat als den Beginn einer neuen Ära für die gesammte Medicin. Aus der Betrachtung des damaligen Standes der Geburtshilfe entnimmt Z. die Erklärung dafür, dass die Lehre Semmelweis' so schwer und so spät Eingang und Würdigung gefunden habe. Er zeichnet in dem Lebensgang des Gefeierten, dessen Büste das Auditorium ziert, ein Bild seines Charakters, seiner unbeugsamen Wahrheitsliebe, seiner unerschütterlichen Überzeugung von der Richtigkeit seiner Lehre wie von der Wichtigkeit derselben für die Geburtshilfe.

Eingehend weist Z. nach, dass Semmelweis in der Desinfektionslehre unstreitig die Priorität gebühre, die Tarnier mit Unrecht dem Amerikaner Knee-

land zuschreibe. Dass Semmelweis das Wesen der Krankheit zuerst richtig erkannte, zeige vor Allem seine Beschränkung der Desinfektion auf die Hände und Instrumente. Pflicht der Lehrer sei es, in den jüngeren Generationen das Andenken an Semmelweis als an einen der größten Wohlthäter der Menschheit wachzuerhalten.

Bezüglich des Prioritätsbeweises wie der ausführlichen Biographie ist auf die bereits gedruckt vorliegende Eröffnungsrede zu verweisen.

Wie zu Ehren des Gedächtnisses an Semmelweis erhebt sich die Versammlung auch zu Ehren des verstorbenen Prof. v. Säxinger von den Sitzen.

Geschäftliches: Die Mitgliederzahl ist von 147 (1893) bezw. 196 (1895) auf 260 gestiegen.

Als Themata für den nächsten Kongress werden vorgeschlagen und angenommen: Myom und Puerperale Infektionen; als Kongressort: Berlin.

Der Vorstand wird bestehen aus den Herren: Olshausen, Zweifel, Gusserow, Werth, Schatz, Pfannenstiel und Winter.

Referate über Retroversion und Retroflexion des Uterus.

I.

Herr B. S. Schultze (Jena).

Die Benennung soll nur nach der Richtung des Corpus uteri — mit dem Fundus nach hinten anstatt normalerweise nach vorn — erfolgen.

Der Ausdruck »Retrodeviationen« ist zu verwerfen.

Ätiologie: 1) Erschlaffung der normalen Befestigungen des Uterus (Muskeln und Fascien).

Zu dieser Erschlaffung disponiren:

a. Schwangerschaft. Wenn man auch, seitdem man weiß, dass virginale Formen vorkommen, und dass die Schwangerschaft bei Retroflexio ungestört verlaufen kann, manche der post partum gefundenen Retroflexionen als Recidive ansehen müsse, so stamme doch eine große Anzahl aus dem Puerperium. Die durch starke Dehnung der elastischen und bindegewebigen Elemente erleichterte Verlagerung werde, ehe noch das Peritoneum seine Elasticität wiedergewonnen, durch Überfüllung der Blase begünstigt.

b. In Resorption ausgehende Parametritis posterior. S. hat solche Fälle wiederholt beobachtet bei echter Parametritis.

c. Habituelle Überfüllung des Rectums.

d. Bauchpresse in Rückenlage (Küstner).

2) Fixation der Cervix weiter vorn im Becken, als ihre normale Stellung ist, durch Narbenzug.

3) Kürze der Vagina, zumal der vorderen Wand (Bildungshemmung, senile Atrophie).

4) Habituelles Vollsein und Überfüllung der Harnblase. S. erläutert durch Zeichnungen die hierdurch bedingte Verschiebung des hinteren Peritonealumschlagwinkels nach oben.

5) Klaffende Vulva, Dammriss.

Bezüglich der selteneren Ursachen siehe das gedruckt vorliegende Referat.

S. glaubt nicht, dass Ovarientumoren den Uterus in Retroflexion legen. Da das Ovar hinter dem Uterus liege, so müsse es, wenn es größer werde, eher den Uterus in Anteflexion drängen. Wahrscheinlicher sei es, dass die Retroflexio schon vor dem Wachsen des Tumors bestanden habe, ja: dass die fehlerhafte Lage des Uterus erst eine Erkrankung des Ovariums hervorrufe; denn nach Richtiglagerung des Uterus schwinden die Entzündungserscheinungen der Ovarien. Daher sei jede Retroflexio aufzurichten.

Prophylaxe: Aufgabe der Schulhygiene: Die Mädchen sind zu rechtzeitiger Entleerung der Blase wie zu zweckmäßigem Verhalten bei der Menstruation zu erziehen.

Im Wochenbett ist für bequemen Stuhlgang zu sorgen, verzögerte Rückbildung des Uterus zu bekämpfen.

Auch kleine Dammdefekte sind zu schließen.

Diagnose: Bimanuelle Palpation, oder gleichzeitige Palpation von Vagina, Rectum und Abdomen. Als Hilfsmittel ist die Sonde zu vermeiden, die Narkose meist erforderlich, um Komplikationen, zumal Repositionshindernisse zu erkennen.

Nicht-operative Behandlung: Bei ungehinderter vollständiger Reposition ist ein dem Falle entsprechend geformtes Celluloidpessar einzulegen, dessen Wirkung in den folgenden Tagen zu prüfen ist.

Zur Begünstigung der Dauerresultate täglich kalte Klystiere, zur Zeit der Regel Sekale.

Komplikationen erfordern eine Vorkur, während derselben ist der Uterus durch Tamponade vor der Cervix in Anteflexion zu sichern.

Praktisch wichtig ist die Scheidung der Repositions- und Retentionshindernisse. Nach manueller Trennung ersterer kave Thomasform des Pessars. Letztere erfordern operative Eingriffe.

Die Pessarbehandlung setzt einen leistungsfähigen Beckenboden voraus. Fehlt dieser bei Retroflexio, so bevorzugt S. jetzt auch für die Retroflexio operative Therapie.

II.

Herr **Olshausen** (Berlin).

Die Symptome können nur an unkomplicirten Fällen festgestellt werden. Etwa die Hälfte dieser machen keine wesentlichen, besonders selten örtliche Beschwerden. Blasenbeschwerden sind ganz selten.

Die »konstantesten Symptome sind: Kreuzschmerzen, Kopfschmerzen, Magendruck, Drängen nach unten, verminderte Gehfähigkeit, deprimirte Gemüthsstimmung, Obstipation« — als Anfangs mechanisches Hindernis, dauernd in Folge sekundärer Atonie des Darmes.

Atypische Blutungen sind nur bei frischer puerperaler Retroflexio eine Folge der Lageveränderung, meist durch Endometritis fungosa bedingt. Jede Retroflexionstherapie mit einer Abrasio einzuleiten, ist daher nicht gerechtfertigt.

Eitriger Cervixkatarrh ist stets zufälliger Nebenbefund, die Retroflexio verursacht keine oder nur geringe schleimige Sekretion.

Der wichtigste Folgezustand der Flexion ist Hyperplasie des Uterus, bei längerem Bestande beider wird durch Reposition weder die Metritis beseitigt, noch deren Folgen: Dysmenorrhoe und Sterilität.

Der geschwängerte retroflektirte Uterus reponirt sich in der Mehrzahl der Fälle. Beeinträchtigt wird die Spontanaufrichtung durch starke Aushöhlung des Kreuzbeins wie durch Starrwandigkeit des Uterus.

Bei unvollkommener Aufrichtung kommt es zur Unterbrechung der Schwangerschaft noch im 6.—8. Monat, am häufigsten ist der Abortus habitualis im 2. oder 3. Monat.

Dass die nervösen und Gemüths-Symptome von der Flexion abhängig sind, beweist ihr Schwinden nach der Rechtstellung, ihre Wiederkehr, sobald der Uterus wieder hinten liegt. Zu den nervösen Symptomen rechnet O. auch die Empfindlichkeit an der Knickungsstelle der hinteren Uteruswand: Ursache von Dyspareunie und schmerzhafter Defäkation.

Zur operativen Therapie: Bei Frauen, welche im Klimakterium oder demselben nahe stehen, bedarf die Flexion keiner Behandlung, während diese bei jüngeren Frauen desshalb nothwendig ist, weil Beschwerden, wenn sie auch Anfangs fehlen, später zu befürchten sind.

In der Regel ist zunächst eine Pessarbehandlung einzuleiten.

Bei der Operation komplicirender Adnexerkrankungen empfiehlt sich die Ventrofixation des aus Verwachsungen gelösten Uterus.

Abdominale und vaginale Operationen stehen sich bezüglich der Gefahr fast gleich.

Die Alexander-Adam-Kocher'sche Operation verdient bei beweglicher Retroflexio weitere Verbreitung.

Die Ventrofixation, bei fixirter Retroflexio die beste Methode, ist ungefährlich und erfolgssicher. Am besten fixirt man nur die Cornua uteri vermittels der Ligamenta rotunda an die Bauchdecken (Fil de Florence).

Zu verwerfen ist die breite Annähung der vorderen Uteruswand an die Bauchdecken. Diese Ablehnung betrifft nicht, wie O. sein gedrucktes Referat richtigstellend betont, die Leopold'sche Operationsmethode.

Die Vaginofixation ist, wenn man die Fixation nicht höher als 1—2 cm über das Orific. internum heraufführt, für bewegliche Retroflexionen erlaubt. Die Misserfolge, zumal schwere Geburtsstörungen — O. hat neuerdings in einem solchen Falle den Kaiserschnitt machen müssen — sind auf zu hohe Fixation zurückzuführen. Die Vesicofixation lehnt O. ab.

Vaginale Operationen zur Verkürzung der Ligg. sacro-uterina und rotunda sind theoretisch richtig, praktisch noch nicht erprobt.

Eindringlich verlangt O. eine Einschränkung der Retroflexionsoperationen. Während Küstner in 1/4 aller Fälle, Dührssen und Mackenrodt zu Zeiten wenigstens in annähernd 100% operirt hätten, habe er selbst in noch nicht 1/2% der Fälle operirt.

Herr **Winter** (Berlin): Über die klinische Bedeutung der Retroflexio uteri.

Um die Frage zu entscheiden, wie viel Frauen eine Retroflexio uteri haben, ohne dass sie darunter leiden, hat W. 303 Frauen innerhalb 2—10 Monaten nach ihrer ersten Entbindung untersucht und fand dabei, dass 36 Frauen diese Lageveränderung aufweisen, das sind 12%. Davon hatten 11 Frauen gar keine Beschwerden und 25 geringe Beschwerden verschiedener Art. Die genaue objektive Untersuchung dieser Frauen ergab, dass von diesen 11 symptomlosen Fällen 10 einfach und unkomplicirt waren; von den 25 mit Beschwerden 4 unkomplicirt und 21 Komplikationen der verschiedensten Art aufwiesen. Die Beschwerden dieser Kranken waren ausnahmslos die der Komplikation.

Weiter hat W. bei 90 Frauen, welche mit Retroversio-flexio in seine Behandlung kamen, durch genaue anamnestische und objektive Untersuchung und event. durch Behandlung der Lageveränderung resp. etwaiger Komplikationen zu ergründen versucht, ob die Beschwerden von der Lageveränderung oder ihren Komplikationen herrühren. Das Resultat dieser Untersuchungen war, dass nur 6 Retroflexionen unkomplicirt waren und 84 Komplikationen der verschiedensten Art aufwiesen (Gravidität, puerperale Blutungen, Prolaps, Katarrhe, Adnexerkrankungen, Peri- und Parametritis). Bis auf seltene Ausnahmen wiesen auch hier die Kranken immer nur die Beschwerden der Komplikationen auf, während sich unter den 6 unkomplicirten Retroflexionen nur eine mit typischen Retroflexionsbeschwerden fand.

Weiter sucht W. zu entscheiden, ob die Komplikationen etwa Folgeerscheinungen der Retroflexionen sind und kommt in Bezug auf die Endometritis, Metritis und Perimetritis zu dem Resultat, dass sie als selbständige Krankheiten aufzufassen sind.

Die von vielen Autoren als Symptome der Retroflexio uteri angegebenen Zustände der Dysmenorrhoe, der Menorrhagien, der Sterilität und Aborte führt W. überwiegend häufig auf die Komplikationen und nicht auf die Lageveränderung zurück. (Selbstbericht.)

Herr **Dührssen** (Berlin): Über vaginale Operationsmethoden der Retroflexio uteri.

D. hat seit 1891 281 Vaginofixationen mit Eröffnung der Plica ausgeführt und nur 6 Recidive beobachtet. Eine vor 6 Jahren von ihm so operirte Pat. wird von ihm vorgestellt. Der Uterus lag bei ihr anteflektirt, trotzdem Pat. im Jahre 1896 ein lebendes Kind geboren. Überhaupt sind die Geburtsstörungen, die D. allerdings auch in mehreren seiner operirten Fälle beobachtete, in keinem von ihm behandelten Falle für die Mutter verhängnisvoll geworden. Diese Störungen geben keinen Grund, die Vaginofixation zu verwerfen, sondern nur die

Technik zu verbessern. Als Verbesserung der Technik ist nicht etwa die niedrige Fixation des Uteruskörpers — diese muss zu Recidiven führen — sondern die seit 2 Jahren von D. ausgeführte isolirte Naht der peritonealen Öffnung zu bezeichnen. Unter 164 in dieser Weise operirten Fällen sah D. 4 normale Geburten und 7 normale Schwangerschaften. Von beiden Kategorien stellt D. je eine Pat. vor, bei der Wöchnerin liegt der Uterus anteflektirt, bei der Schwangeren, die im vorigen Jahre wegen Tubargravidität eine vaginale Salpingektomie und zugleich wegen Retroflexio eine Vaginofixation überstanden, zeigen Cervix und Scheide absolut normale Konfiguration, das Kind liegt in Schädellage, so dass bei ihr, wie auch bei den übrigen Schwangeren, eine normale Geburt mit Sicherheit zu erwarten steht.

Unter den 281 Fällen sind 3 Pat. gestorben. In keinem der Fälle ist der Exitus auf die Vaginofixation zurückzuführen, so fern diese mit isolirtem Schluss der Plica vorgenommen wird. 1 Fall starb in Folge von Nephritis acuta bei Hydronephrose der anderen Niere, 2 an Verblutung.

Die Mortalität ist gering, trotzdem es sich unter den letzten 164 Fällen in 60 Fällen um komplicirte Retroflexionen mit Eingriffen an den Adnexen, meistens partieller Adnexexstirpationen, handelte.

Vesicofixationen hat D. 6 ausgeführt. Er hält diese Methode nur bei absolut beweglicher, leicht durch einen Ring korrigirbarer Retroflexio angebracht. Es fehlt bei ihr ein fester Punkt für die Anheftung des Uterus. Dieser wird bei der Vaginofixation dadurch gebildet, dass zwischen Scheide und Blasenperitoneum eine feste bindegewebige Verwachsung entsteht. Mit dem so fixirten Blasenperitoneum ist der Uterusfundus bei der Vaginofixation durch eine seroso-seröse Verwachsung verbunden, die bei eintretender Schwangerschaft gedehnt wird und somit die freie Entfaltung des Uterus nicht hindert.

In 29 Fällen hat ferner D. die Vaginofixation eines oder beider Ligamenta rotunda vorgenommen. Obgleich es sich 17mal um komplicirte Retroflexionen handelte, die 9mal Adnexoperationen erforderten, liegt in allen Fällen der Uterus vorzüglich, wie 2 vorgestellte Pat. beweisen. D. geht, entsprechend seiner Uterusfixation, bei der Annähung so vor, dass die Ligamente nur indirekt mit der Scheide, direkt mit dem Blasenperitoneum verwachsen. Hierbei sind, wie bei der Olshausen'schen Methode der Ventrofixation, spätere Geburtsstörungen ausgeschlossen.

Im Gegensatz zu den Anschauungen der Herren Ref. befürwortet D. die Vaginofixation auch bei fixirter resp. irreponibler Retroflexio und hält die Annähung des Uteruskörpers in der Höhe der Tubenansätze zur Erzielung guter Erfolge für unbedingt nothwendig. Diese hohe Fixation führt bei isolirter Naht der Plicaöffnung nicht zu späteren Geburtsstörungen. Stets soll nach D. die Vaginofixation nur unter Eröffnung der Bauchhöhle vorgenommen werden, um Darmverletzungen zu vermeiden.

Zur Prophylaxe bezw. schnelleren Heilung der Retroflexio schlägt D. die obligatorische ärztliche Untersuchung jeder Wöchnerin vor. Die Hebammen müssen verpflichtet werden, hierzu den Arzt zuzuziehen. Eine bald nach der Geburt konstatirte Retroflexio lässt sich relativ sicher und rasch durch Ringbehandlung heilen. (Selbstbericht.)

Herr **Baumm** (Breslau): Über operative Behandlung der Retrodeviationen des Uterus.

B. versteht unter Deviationen die Retroversio, Retroflexio und jene Retropositio, wobei der Uterus in toto durch Adhäsion an den Mastdarm herangezogen ist und aufrecht steht. Indicirt ist eine Operation bei unkomplicirten Fällen, wenn sicher Beschwerden davon ausgehen und Pessare nicht ausreichen. Schücking's Operation hat nur historisches Interesse. Die Fixation der Cervix nach hinten gewährt keinen Dauererfolg, so lange man sie nicht an den einzigen fixen Punkt, die hintere knöcherne Beckenwand, sicher befestigen kann. Daher die Recidive nach den Operationen von Stratz, Frommel, Sänger. Einstweilen bleibt nur übrig, das Corpus uteri nach vorn zu fixiren.

Alexander-Adam hat auch B. gute Resultate ergeben. Seit 3 Jahren hat B. die Vaginofixation geübt. Nach seinen Erfahrungen ist die Operation einfach und lebenssicher, von sicherem Erfolg und ohne spätere Nachtheile. Aber die Fixation darf nicht zu hoch und nicht zu tief gemacht werden, so tief wie möglich unterhalb der Mitte des Uterus, aber so hoch, dass der obere Hebelarm nicht das Übergewicht gewinnt. — Demonstration einer Zange zur Hervorziehung des Uterus. Mit Hilfe dieser ist die Operation in 10—15 Minuten fertig. Fixirt wird mit Katgut meist nach Eröffnung des Bauchfells. Dass die Blase nicht auf dem Uterus zu reiten kommt, demonstrirt B. an einem Präparat (Vaginofixation nach vaginaler Köliotomie mit letalem Ausgang). Wegen der Vaginofixation an sich bei weit über 100 Fällen kein Todesfall; aber sehr häufig leichte Temperatursteigerungen. 11mal ist von B. nachträglich Schwangerschaft beobachtet, darunter nur 1mal Abort, der vielleicht auf die Vaginofixation zu beziehen. Der Fall war zu hoch fixirt. — Behinderung der Konception kann B. aus seinem Material nicht konstatiren. Die Vaginofixation ist zu empfehlen bei Retroversio-flexio, wo mit Pessar nicht auszukommen, oder wo vaginale Köliotomie gemacht ist. Bei mäßigen Verwachsungen zieht sie B. der Lösung nach Schultze vor. Bei Prolapsen ist ihr Werth zweifelhaft. Kontraindicirt ist sie 8—12 Wochen nach der Entbindung, bei starker Adhäsion und bei starker Cervixhypertrophie. — Die Ventrifixation ist in den beiden letzteren Fällen das Beste. Mit der Vesicofixation und Verkürzung der Lig. rot. von der Scheide her ist nicht mehr zu erreichen, als mit der viel einfacheren Vaginofixation. (Selbstbericht.)

Herr Theilhaber (München): Die klinische Bedeutung der Retroflexio uteri.

Der Zusammenhang der sog. Retroflexionssymptome mit der Lageveränderung des Uterus wurde gewöhnlich durch 3 verschiedene Modi erklärt:

1) Für manche Symptome wurde angenommen, dass sie durch Druck des dislocirten Organs auf Blase, Mastdarm und Beckennerven entstehen. Diese Hypothese wird jetzt mehr und mehr verlassen, da allgemein die Überzeugung durchdringt, dass das kleine Organ einen derartigen Druck nicht ausüben kann, um so mehr, als der Mastdarm und die Beckennerven vor Druck geschützt liegen.

2) In größerem Ansehen steht noch die Lehre von der venösen Stauung. Durch die Abknickung der Lig. lata und der Lig. infundibulo-pelvica entstehe eine Torsion der Uterusvenen, die Folge sei chronische Metritis und Endometritis. — Das ist sehr unwahrscheinlich, denn es fließt das Blut des Uterus ab in den 2 Venis spermaticis und in den 2 Venis uterinis. Diese 4 Venen kommuniciren aber noch mit 4 anderen Venen, den beiden Venis utero-vaginales und den beiden Venis vesico-vaginales. Wenn in einer der Venen eine Stauung einträte, würden die Anastomosen sich rasch erweitern und das abfließende Blut aufnehmen. — Es wurden ferner niemals im Uterus Varicen, niemals an diesem Organ Cyanose beobachtet, wie dies bei Stauung der Fall sein müsste. Keilförmige Infarkte des Uterus gehören zu den allergrößten Seltenheiten, ein Beweis für die Vorzüglichkeit der Anastomosenbildung in den Gefäßen des Uterus.

3) Eine große Rolle spielt noch die Hypothese von der reflektorischen Entstehungsweise mancher nervöser Erscheinungen, die man bei Kranken mit Retroflexion beobachtet hatte. Ref. führte hiergegen an, dass der Glaube an die uterine Entstehung der Hysterie bei den Neurologen im Schwinden begriffen sei. Die Neuralgien, Lähmungen etc., die man früher für Reflexerkrankungen hielt, werden heut zu Tage von nahezu allen Neurologen als hysterische, d. h. psychisch bedingte angesehen. — Wenige Nervenärzte glauben mehr daran, dass ohne Änderung der Blutmischung rein in Folge einer Anomalie eines absolut nicht lebenswichtigen Organs weit von demselben entfernt liegende, bis dahin vollständig gesunde Nervencentra auf dem Weg des Reflexes erkranken.

Auch die Statistik zeigt, dass nach Anteflektirung des Uterus die sog. Retroflexionssymptome meistens entweder gar nicht oder nur für mehrere Monate verschwanden. Das temporäre Verschwinden für kurze Zeit erkärte sich aus den übrigen Faktoren, die bei gynäkologischen Behandlungen namentlich im Kranken-

haus zu wirken pflegen (Diät, Ruhe, Regulirung der Darmthätigkeit, psychische Einwirkung etc.).

Auch Schultze wendete übrigens bei seinen Pat. mit Retroflexion regelmäßig kalte Klysmata (1—2 per Tag) an, außerdem verordnete er neben der orthopädischen Behandlung sehr häufig Massage und Faradisation, manchmal machte er die Ausschabung und tägliche Ausspülung des Uterus. Wenn er nun bei seinen Pat. die Beschwerden verringerte, so lässt sich sehr schwer sagen, ob die Ringbehandlung oder die übrigen neben derselben zur Anwendung gekommenen Heilagentien gewirkt haben.

Ref. hatte mit der symptomatischen Behandlung der Retroflexionskranken andauernd gute Resultate. Gleiches wurde ihm von einer Reihe anderer Ärzte berichtet und neuerdings erst wieder von Dr. Freudenberg nach Beobachtungen an 423 Pat. der Klinik des Herrn Leopold Landau bestätigt.

(Selbstbericht.)

Diskussion.

Herr Werth (Kiel): Bezüglich der Therapie müsse man zwischen privater und klinischer Praxis unterscheiden. Aus weiter Entfernung kommende Kranke, die sich späterer Kontrolle entziehen, behandle er nicht mit Pessaren, sondern operativ. Er freue sich der Anerkennung, welche die von ihm seit langen Jahren befürwortete Alexander-Adam's-Operation finde. In den Modifikationen der Operation sieht W. keine Verbesserungen. Um Störungen der Darmwegsamkeit, die durch Strangbildung an der Ventrofixationsstelle entstehen könnten, zu vermeiden, erinnert W. an die von ihm beschriebene Ventrovesicofixation. Als Nathmaterial empfiehlt W. Katgut. Bei Seide sah W. ohne Eiterung sich an der Fixationsstelle eine Hernie entwickeln.

Herr Wertheim (Wien): W. hat vor $1^1/_2$ Jahren zwei neue Operationsmethoden vorgeschlagen; die erste: statt des Corpus uteri die Ligg. rotunda an ihrem Ursprung in die Scheide einzunähen. Diese in der Klinik Schauta nur einige Mal angewendete Methode habe Dührssen in 20 Fällen mit günstigem Erfolg ausgeführt. Die zweite Methode: vaginale Verkürzung der Ligg. rotunda, gleichzeitig von Bode (Dresden) vorgeschlagen, hat W. 14mal bei beweglicher Retroflexio mit bestem Dauerfolg, 9mal bei fixirter Retroflexio (1 Recidiv), 3mal in Kombination mit Myom ausgeführt. Der mechanische Effekt sei stets ein vorzüglicher gewesen. Nach Eröffnung der Plica und event. Lösung vor Verwachsung werde der Uterus, indem man die Portio nach hinten schiebe, mit einem Häkchen angezogen, ein zweites Häkchen ziehe den Uterus nach der Seite, auf der man das Ligament zuerst fassen wolle. Durch einfache Faltenbildung sei dann die Verkürzung des Lig. um 6—10 cm leicht möglich. Auch bei Prolaps sei die Operation neuerdings ausgeführt, doch sei die Zeit zu kurz, um hier von Dauererfolgen berichten zu können.

Herr Veit: Die virginellen Retroflexionen scheinen mir viel häufiger zu sein, als man im Allgemeinen annimmt: in der Ätiologie verdienen sie mehr Beachtung als sie bisher fanden. Schwächliche Anlage des Uterus mag während der Pubertät die Ausbildung der Retroflexio zu Stande kommen lassen und manche Frau, die nach dem ersten Wochenbett eine Retroflexio zeigt, wird schon vor der ersten Schwangerschaft dieselbe gehabt haben.

Ob die Symptome von der Retroflexio oder von Komplikationen abhängen, scheint nicht sehr wichtig; der retroflektirte Uterus braucht an sich keine Erscheinungen hervorzurufen, er kann es aber, und jedenfalls ist er zu weiteren Erkrankungen oder Komplikationen disponirt. Wenn die Retroflexio, sei es selbständig, sei es durch die Folgezustände, aber erst einmal Symptome hervorrief, so gehen sie auf die Dauer meist nicht mehr zurück, so lange der Uterus sich in falscher Lage befindet. Die Beurtheilung, was im speciellen Falle durch die Retroflexio, was durch die Komplikationen bedingt wird, ist nicht durch theoretische Vorkenntnisse, sondern nur für die einzelne Kranke durch die gewissenhafte Untersuchung des Arztes zu bestimmen.

Unter den Behandlungsmethoden stehen die Pessarien obenan; die Operationen aber werden nicht wieder von der Tagesordnung verschwinden, wenn auch Mancher sie jetzt zu häufig macht. Besonders werthvoll erscheinen sie bei gleichzeitigem Prolaps oder Dammriss, letztere z. B. nähen und hinterher der Retroflexio halber ein Pessar einlegen, ist gewiss zu vermeiden. Unter den Operationen bevorzuge ich jetzt entschieden die Alexander-Adam'sche Operation, wobei es weniger auf kleinliche Einzelheiten als auf das Princip ankommt. Die Lig. rotunda habe ich so gut wie immer leicht gefunden.

Die theoretischen Bedenken gegen die peritonealen Uterusfixationen liegen in der Unsicherheit unserer Kenntnisse der Entstehung peritonealer Adhäsionen. Mir scheinen nur Fremdkörper oder Infektion die feste Adhäsion herbeiführen zu können. Recidive der Retroflexio sah ich nach vaginaler und ventraler Fixation, weil sich die Adhäsionen wieder lösen.

Gegen fixirte Retroflexionen empfiehlt sich die Ventrofixation, hier wird die Infektion, die die pathologische Fixation früher hervorrief, meist auch der Entstehung der fixirenden Adhäsion an der vorderen Bauchwand nützlich sein.

(Selbstbericht.)

Herr **Fehling** (Halle) glaubt nicht, dass schrumpfende Parametritis posterior Retroflexio verursache. F. bezeichnet Blasenbeschwerden als typisches Retroflexionssymptom, der Harndrang verschwinde nach Einlegen eines Pessars.

Von der Pessarbehandlung mache er in Klinik und Poliklinik ausgiebigen Gebrauch. Er empfiehlt dringend, den Studenten die Pessarbehandlung am Schultze-Winckel'schen Phantom zu lehren.

F. wendet sich gegen die Annahme Veit's, dass genügende Verwachsungen sich nur bei nicht ganz aseptischem Operiren bildeten.

Die Ventrofixation Olshausen's gebe die sichersten Erfolge, auch bei Prolaps. In der Hälfte der Fälle werde der Erfolg durch die Adhäsionsbeschwerden getrübt.

F. legt von der Verbindungslinie der Tuben abwärts 2 Seidennähte durch den Uterus und die ganze Peritonealtasche, und beobachtete in 7 Fällen keine Störung der Geburt.

Herr **Küstner** (Breslau) giebt seiner Freude Ausdruck, dass seine vor 10 Jahren schon aufgestellte Behauptung: die meisten Retroflexionen, die im Wochenbett entstehen, seien Recidive virginaler Zustände, und zwar eine Folge scharfwinkliger Anteflexion mit Aplasie des Corpus, jetzt allgemein anerkannt werde. Halte sich dies weiter bei der Kreißenden, so führe die lange Cervix bei kurzer Scheide den Uterus in die Retroflexion.

Als Repositionshindernis fand K. bei virgineller Retroflexion eine Peritonealfalte an der hinteren Uteruswand.

Weil die Retroflexion die Mechanik der Beckenorgane schwer schädige, sei sie behandlungsbedürftig, sonst führe sie leicht zu Prolaps.

»Die Pessarbehandlung wird viel zu wenig gekannt und gekonnt. Der Misskredit, in dem die Pessare beim Publikum stehen, ist ganz kolossal. Es wird mir leichter, einer Pat., die ein ungenügendes Pessar gehabt hat, die schon lange schlecht behandelt ist, zur Operation zu rathen, als sie zu ersuchen, sich den Versuch eines Pessars nochmals gefallen zu lassen. Die Frauen denken selbst, die Operation ist mir wahrscheinlich heilsamer, als die Pessarquälerei. — Eine Frau, die ein Pessar trägt, ist höchstens 50—75 % erwerbsfähig. Bei Arbeiterfrauen, welche dem Pessar weder die nöthige Pflege angedeihen, noch die Lage desselben kontrolliren lassen, muss man häufiger operiren.«

K. bevorzugt Alexander-Adam, im Klimakterium die Totalexstirpation. Bei Vaginofixur sah K. nach Geburten häufig Recidive. Geburtsverzögerung nach Vaginofixur behandelte K. erfolgreich mit Hystereuryse.

K. empfiehlt gegen das so häufige Herauseitern verlorener Nähte bei ventralen Fixationen einmal: zur Vermeidung der Sekundärinfektion vom unteren Winkel aus den Verband festzukleben, sodann: mit baumwollenen Handschuhen zu operiren (Mikulicz).

Herr **Kehrer** (Heidelberg): Zur Retroflexio prädisponirt die Erschlaffung der Aufhängebänder, Ligg. rotunda und Douglasfalten; diese kann kongenital sein, meist ist sie Folge der Schwangerschaft. Die Retroflexio verursachen Kräfte, welche den Fundus nach rückwärts drängen (Blase, S romanum) oder die Cervix nach vorn ziehen (Narben).

Unter den nervösen Beschwerden der Retroflexio nennt K. noch: Aphonie, bellenden Husten, Neuralgien.

Bei Retroflexio werden die Ligg. infundibulo-pelvica stark gespannt, die Spermaticalgefäße komprimirt. Mit zunehmender Spannung steigern sich die Beschwerden; letztere schwinden mit der Entspannung der Ligamente, sobald man den Uterus durch ein Pessar höher bezw. richtig stellt.

Vergleichende Untersuchungen am Säugethieruterus lehren, dass mit Rücksicht auf die Schwangerschaft Fundus und Corpus uteri nicht fixirt werden dürfen. Richtig ist die operative Verkürzung der Ligg. rotunda und der Douglasfalten, um die Prädisposition zum Umfallen des Uterus zu beseitigen.

Herr **Löhlein** (Gießen) betont, man könne bei Ovariotomien in einzelnen Fällen erkennen, dass der Tumor den Uterus zurückgedreht habe; richte man hier den Uterus auf, so bleibe er auch ohne Ventrofixation vorn. Wer in poliklinischer Thätigkeit die vielfachen Vernachlässigungen im Wochenbett beobachte, könne einen Einfluss desselben auf die Entstehung wie auf die Größe der Retroflexio nicht abweisen. Hier sei die Pessartherapie, zumal sie den schädigenden Einfluss frühzeitiger Wiederaufnahme der Arbeit beseitige, besonders segensreich.

L. sieht die Menses profusi als Symptom der Lageveränderung an; nach Richtiglagerung gehen sie auch ohne Curettement in wenig Monaten zurück.

L. verlangt eine Einschränkung der operativen Therapie im Allgemeinen wie besonders bei der virginalen Retroflexio. Wie mit der Anteflexio viel gesündigt sei und mit den »Knickungen« noch immer gesündigt werde, so solle man bei jungen Mädchen auch eine Retroflexio nicht eher operativ behandeln, als bis man sich auf das genaueste überzeugt habe, dass wirklich die Retroflexio die Beschwerden verursache.

Die Kolpitis der Greisinnen verbiete die Pessartherapie, nur bei Ichorrhoe sei sie indicirt.

Bei entzündlich fixirter Retroflexio sei erst der Ablauf der Entzündungsvorgänge abzuwarten.

L. beanstandet das Wort seroserös, es müsse heißen serososerös.

---

2. Sitzung am 9. Juni 1897, Nachmittags.

Fortsetzung der Diskussion über Retroversion und Retroflexion des Uterus.

Herr **Martin** (Berlin) führt gegen die Annahme, dass Retroflexio eine Disposition für die Entwicklung von Ovarialtumoren gebe, seine Beobachtung an, wonach bei Retroflexio das Ovarium seine normale Lage — in der Fossa obturatoria (Waldeyer) — beibehalten kann. M. beanstandet die Zeichnungen, welche bei Retroflexio das Ovarium unter den Uterus verlegen. Diese Lage könne erst durch Veränderungen in der Stielbildung des Ovarium zu Stande kommen und sei relativ selten. Wenn ja, so könne wohl eine Stauung in dem Ovarium eintreten, doch sei hierauf das Entstehen einer Oophoritis oder einer Neubildung nicht zurückzuführen.

M. freut sich, aus dem Gange der Diskussion eine Klärung der Symptomatologie feststellen zu können; man fängt an, die Adnexerkrankungen auszuschalten. Wegen reiner Retroflexion hat M. unter 454 Kolpotomien nur 60mal, wegen Komplikation mit Beckenperitonitis 300mal operirt. Olshausen gegenüber sieht M. mit Wertheim in Verwachsungen keinen Grund gegen die Kolpotomie. Nie habe er eine Operation abbrechen müssen, nie sei er durch Blutungen in an-

dauernde und ernste Verlegenheit gebracht. Nebenverletzungen seien nicht häufiger, als bei anderen Operationsmethoden.

Wichtig sei es, durch vorherige Narkosenuntersuchung sich Klarheit darüber zu verschaffen, ob man vaginal operiren könne oder den abdominalen Weg einschlagen müsse. Als Nahtmaterial verwendet M. nur Katgut.

Ellischer ist sehr erfreut, dass die Retroflexio uteri nach den ersten Angaben v. Winckel's festgestellt ist, was für den klinischen Lehrer von größerer Wichtigkeit als die Benennung des Zustandes in klassischer oder weniger gelungener Zusammensetzung.

Sehr wichtig erscheint ihm der Hinweis auf das habituelle Vollbehalten der Blase als ätiologisches Moment (Schultze); hier werden gerade die Hygieniker viel zur Behebung dieser Schädlichkeit wirksam sein können.

Zu Punkt 7 des Schultze'schen Referats sei ihm die Bemerkung gestattet, dass Tumoren in den Wänden des Uterus und Mischformen von Geschwülsten darin überhaupt gar keine große Seltenheit sind, wie Jeder, der über eine größere Anzahl entfernter Myome oder carcinomatöser Uteri verfügt, bestätigen könne.

In oder an der vorderen Wand sitzende Fibrome drängen das Organ in Retroflexion, und bewirken nebenbei, eben so wie perimetritische Schwielen, Ödem der Tuben und Ovarien.

E. erhebt seine Stimme gegen die Pessarbehandlung. Geheilt wird dadurch die Retroflexio nicht, höchstens die Frau für kurze Zeit arbeitsfähig gemacht. Aber die bessere Klasse der Frauen remonstrirt gegen die Inkonveniensen des Pessars eben so wie — die Ehemänner.

Sie ist — die Pessarbehandlung — nur dann am Platze, wenn man die radikale Heilung durch Operation nicht erzielen kann. Letztere ist jedoch selbst in sehr komplicirten Fällen gut möglich.

Die Ausführungen Olshausen's haben die darauf hinzielenden Vorschläge nicht erschöpft.

Ist doch neuerer Zeit die Heilung der Retroflexion durch Verödung des Douglas'schen Raumes nicht nur versucht, sondern auch erfolgreich ausgeführt worden — ein Vorgang, der zu verwerfen ist, weil er für eine abnormale Lage wieder eine ähnliche substituirt.

E. möchte an dieser Stelle sich erlauben, auf seinen im Centralblatt für Gynäkologie 1897 No. 10 gemachten Vorschlag die Aufmerksamkeit der Fachgenossen hinzulenken, worin er die Korrektion im Uterus selbst anbringt. Das Verfahren hat — vorausgesetzt, dass mit reinen Händen auf wohlgereinigtem Boden gearbeitet wird — den Vorzug, die normalen Verhältnisse wieder herzustellen.

Man kann die Korrektion ganz nach Belieben gestalten, diese in Centimetern auszudrücken hat schon darum keinen Werth, weil sie je nach der Veränderung des Uterus wechselnd ist. Seit seiner Publikation hat E. die Anzahl seiner Fälle auf 14 gebracht; man kann aus dem ersehen, dass er in der Auswahl der zu operirenden Fälle kritisch vorgeht. Bei dem äußerst reichen Material seiner Abtheilung könnte man sie leicht verdreifachen. Von diesen 14 Fällen hatte er sich Gelegenheit genommen, drei vor mehr als 1 Jahr Operirte vor einigen Tagen genau wieder zu untersuchen. Bei allen 3 war der Uterus mobil, lag in normaler Anteflexion und waren die Retroflexionssymptome behoben. Außerdem hatte er die Freude, dass eine seiner Operirten vor 4 Wochen ohne Kunsthilfe in denkbarst normalem Ablauf Geburt und Wochenbett durchgemacht. Die Fixirung des Uterus macht keine Hindernisse, da die Nähte, falls sie nicht resorbirt werden, wahrscheinlich die Uterusmuskulatur während des langsamen Wachsthums durchschneiden und als Ringe zurückbleiben. Auch diese können, wie viele versenkte (Seide oder Draht) Nähte, mit der Zeit ausgestoßen werden. (Selbstbericht.)

Herr **Mackenrodt** (Berlin) glaubt eine Einigung darüber konstatiren zu können, dass anerkannt sei: 1) die Retroflexio als solche macht behandlungsbedürftige Beschwerden, 2) sie macht Komplikationen, welche durch die Lagekorrektur gehoben werden. Gegen die Alexander-Adam'sche Operation spreche,

dass die Bänder sich dehnen, wie M. an einem Präparat zeigt. Für mobile Retroflexionen eignen sich am besten die vaginalen Operationen. M. empfiehlt den Uterus unter die Blase anzunähen, nachdem das Peritoneum nicht eröffnet oder wieder geschlossen bezw. bei großer Schlaffheit bedeutend verkürzt ist. Der Scheidenschnitt soll von der Portio bis zur Mitte zwischen dieser und dem Harnröhrenwulst reichen.

Die vaginale Verkürzung der Ligg. rotunda hat M. versucht, die Ligg. sacrouterina zu verkürzen hält er nicht für aussichtsvoll. Die »Nahtentzündung«, welche in Folge Resorption des Katguts durch die Muskulatur entstehe, sei wirksam durch Ichthyolglycerintampons zu behandeln.

Herr **Meinert** (Dresden) hält wie Herr Schultze die in No. 20 dieses Centralblattes veröffentlichten Ansichten Sielski's über die Mechanik der normalen und pathologischen Lageveränderungen der Gebärmutter für sehr beachtenswerth und rekapitulirt dieselben.

Der Retroflexio gehe als primäres Moment jedes Mal ein Descensus uteri voraus; ohne Weiteres sei dies für puerperale Formen verständlich, nicht aber dafür, dass viele Retroflexionen bereits bei Virginibus gefunden würden. Hierbei müsse es sich als Ursache um die Überfüllung der Blase oder um einen abnorm verstärkten intraabdominellen Druck handeln. Letzteren glaubt M. begründet in der fehlerhaften Kleidung der Mädchen.

Die Heilung der puerperalen Retroflexio gelinge am sichersten, wenn man die Frauen unterweise, sich nicht zu schnüren.

Die Rechtslagerung des hoch graviden Uterus sei eine Folge der Gastroptose, an der 80% aller Frauen litten.

Herr **Leopold** (Dresden) legt zur Ventrofixation durch die vordere Corpuswand unterhalb der Tubenlinie 2 Nähte in $^1/_2$ cm Abstand; dieselben werden anderthalb Finger breit oberhalb der Symphyse durchgeführt. Schutzverband; Nähte am 15.—16. Tage entfernt.

Geburtsstörungen nur in 2 Fällen, die fehlerhaft ausgeführt waren, beide Male schwierige Wendung. In allen anderen richtig ausgeführten Operationen wurde ein voller Erfolg erzielt, die Schwangerschaften verliefen ungestört, auch nach mehrfacher Schwangerschaft blieb der Uterus in guter Lage.

Herr **Fritsch** (Bonn): Aufgabe der Retroflexionsbehandlung sei die Wiederherstellung voller Arbeitsfähigkeit. Dass diese in vielen Fällen schon durch ein Pessar erreicht werde, sei zweifellos. Vaginofixur mache er bei Frauen, die noch gebären können, nicht mehr. Die Ventrofixur sei gefahrlos und gebe eine sichere Fixation. Gut situirte Frauen befinden sich meistens vorzüglich danach, während Frauen, die schwer arbeiten müssen, nicht selten über Schmerzen an der Fixationsstelle klagen, so dass F. einige Mal zur Erzielung voller Arbeitsfähigkeit die Totalexstirpation anschließen musste. Ähnlich wie Leopold näht Fritsch ein 10pfeniggroßes Stück des Fundus an Peritoneum und Fascie des unteren Bauchschnittwinkels unter sorgfältiger Vermeidung des M. rectus mit Katgut ein.

F. warnt vor Seide, nach welcher er große Senkungsabscesse beobachtete.

Neuerdings bevorzuge er die Alexander-Adam'sche Operation, die, wenn Recidive ausbleiben, ihm die beste Methode zu sein scheine.

Herr v. **Rosthorn** (Prag): Retroversio-flexio wurde in 16% aller Fälle gefunden. Unter diesen virginale Formen in 21%. Komplicirt mit Endometritis war die Retroflexio in 43%, Theilerscheinung des Prolaps in 27%, allgemeiner Enteroptose in 21 Fällen; auf das Wochenbett zurückzuführen in 39 Fällen.

In der ersten Zeit des Wochenbetts ist die Retroflexio sehr selten. Harnbeschwerden sind ein häufiges Symptom. Die auch für den Unterricht nothwendige Pessarbehandlung wirkt nicht nur suggestiv. v. R. hebt die Schultze'sche Aufrichtung in Narkose als ein auch bei Recidiv zu wiederholendes Verfahren hervor. Vorsicht ist nothwendig. Zwei Mal ereignete sich hierbei von der Vagina wie vom Rectum aus ein Durchbruch in die Bauchhöhle: Naht, Heilung.

Die Ventrofixation mache er bei Adhäsionen oder bei gleichzeitiger Adnexerkrankung; die Vaginofixation bei gleichzeitigem Prolaps; bei jener 6%, bei dieser 8% Recidive. Bei Recidivsicherheit erscheine ihm die vaginale Verkürzung der Ligg. rotunda als das Beste. Für versenkte Nähte bevorzugt v. R. Silkworm.

Herr **Chrobak** (Wien): Die Existenz einer Anteflexio uteri retroversi sei nicht zu leugnen. Bei angeborener Retroflexio und kurzer Vagina komme es vielfach durch regelmäßigen Spermaabfluss zur Sterilität, welche durch Lagekorrektur des Uterus zu beseitigen sei.

Ein wichtiger Folgezustand der Retroflexio sei auch der chronische Dickdarmkatarrh durch Cirkulationsstörung im Rectum.

Bezüglich der Lebenssicherheit der verschiedenen Operationen betont C., dass man nicht das Recht habe, die niedrige Sterblichkeitsziffer in den Kliniken einzelner gewandter Operateure als Maß anzugeben, sondern die durchschnittliche Mortalität, die ganz bedeutend höher sei (cf. die Arbeit von Heimann im Archiv für klin. Chirurgie 1897).

Die Pessarbehandlung könne die volle Arbeitsfähigkeit wiederherstellen, sie sei aber technisch schwerer, mühsamer und — weniger einträglich als die operative Technik.

Er habe viele von Anderen operativ behandelte Retroflexionen nachzuuntersuchen Gelegenheit gehabt, die ärgsten Misserfolge habe er gesehen nach Vaginofixur, die er 16mal gemacht habe, aber nicht wieder machen werde. Er empfehle die Ventrofixation Olshausen's und die Verkürzung der Ligg. rotunda. Scharf abzuweisen sei es, wenn man jede Retroflexionsbehandlung mit Ausschabung einleiten zu sollen glaube.

Herr **Wiedow** (Freiburg) erklärt die Entstehung der Retroflexio bei insufficientem Scheidenschluss und gelockertem Bandapparat so: Bei starker Bauchpresse rutscht der Uterus etwa in der Führungslinie abwärts, seine Vorderfläche verlässt die hintere Blasenwand. An diese Stelle treten Darmschlingen. Sobald der Druck nachlässt, geht der Uterus zurück an die Stelle des geringsten Druckes in der Bauchhöhle, das ist nach der Kreuzbeinsaushöhlung. Die puerperalen Retroflexionen sind häufig, ihre Entstehung die gleiche, begünstigt durch verminderten Scheidenschluss.

Herr **Schatz** (Rostock) wendet sich gegen den Missbrauch, der manchmal mit dem intraabdominellen Druck zur Erklärung der Entstehung einer Retroflexio getrieben werde. — Wichtig sei die Berücksichtigung des Beckenbodens. Man müsse die Wöchnerin länger liegen lassen und sie besser pflegen, wenn man die Retroversio verhüten wolle. Finde man letztere, so sei ein den Beckenboden nicht ausspannendes Pessar zu legen. S. operirt vaginal, er holt bei entleerter Blase das Peritoneum hinter der Blase weit in die Wunde herab und vereinigt es durch 2 Silkfäden mit der Vorderwand des Uterus.

Herr **Pfannenstiel** (Breslau) hat bei mit Prolaps komplicirten Fällen 15mal die vaginale Verkürzung der Ligg. rotunda ausgeführt mit durchweg gutem Erfolg. Er mache diese Operation, deren Ausführung er beschreibt, bei Frauen in konceptionsfähigem Alter, bei klimakterischen die Vaginofixur; bei Retroflexio mobilis seit 2 Jahren die Alexander-Adam'sche Operation.

Herr **Neugebauer** (Warschau) freut sich der Anerkennung, welche die Pessartherapie heute wieder gefunden habe, mancher greife auch nach der Operation, um deren Misserfolg auszugleichen, noch zum Pessar. Als Kuriosum erzählt N.: Eine Frau hatte ein Pessar getragen und es war in das Rectum durchgeschliffen, die Vaginalportion war per rectum herausgekommen. Ein Arzt hat dann die Vaginalportion per rectum amputirt. Die Frau lebt.

Bei einer Virgo intacta mit kompletem Prolaps habe er 1mal die Ventrofixur mit Kolpoperineorrhaphie ausgeführt. Der Prolaps recidivirte, so dass die Vaginalportion weit aus der Vulva hervorragte, die Bauchwand, welcher der Fundus fest anhaftete, war trichterförmig eingezogen.

Endlich bespricht N. eine Prolapsoperation v. Krajewski's in Warschau. Dieser präparire den M. pyramidalis frei, fädele ihn in das Öhr einer Nadel, mit welcher die Vorderwand des Uterus von unten nach oben durchbohrt werde. Der so fixirte Uterus habe sich in 2 Fällen gut gehalten. (Selbstbericht.)

Herr **Olshausen** (Schlusswort). Wenn Herr Küstner aus der Diskussion eine Bestätigung dafür entnommen habe, dass die Mehrzahl der Retroflexionen aus der Zeit vor der 1. Geburt stamme, so müsse er wiederholt feststellen, dass die große Mehrzahl doch puerperalen Ursprungs sei. Gegen Herrn Theilhaber führt O. an, dass Stauungserscheinungen am retroflektirten Uterus nachweisbar seien und zwar an der Verdickung der hinteren Lippe gegenüber der vorderen; Cyanose könne man am nichtgraviden Uterus nicht erwarten.

Nochmals betont O., der Beweis für die Abhängigkeit gewisser Symptome von der Retroflexio werde ex juvantibus erbracht, und berichtet über einen Fall, in welchem hartnäckige Garrulitas vulvae bei Retroflexio nach Fehlschlagen aller anderen Therapie durch die Lagekorrektur beseitigt sei. Die größte Befriedigung habe ihm gegeben, dass in der ganzen Diskussion nicht mit einem Worte von Massage gesprochen sei, die auch keine Retroflexio aufrichten könne.

Herr **Schultze** (Schlusswort) freut sich der Zustimmung, welche die Diskussion seinem Referat wie seinen früheren Arbeiten ausgesprochen habe. Den Zug am Lig. infundibulo-pelvicum, von dem Herr Kehrer gesprochen, halte er für wichtig. Nicht nur die reichliche Menstruation — Folge der Cirkulationsstörung im Uterus — schwinde nach der Richtiglagerung, sondern auch die anteponirende Menstruation — Cirkulationsstörung in den Ovarien — höre auf. Keine der operativen Methoden gebe eine der normalen Lage derartig gleiche, wie das Pessar. Wichtig sei es, die Pessare für den einzelnen Fall zu formen, am besten aus Celluloid.

Herr **Klein** (München). Über die Beziehungen der Müller'schen zu den Wolff'schen Gängen beim Weibe.

Bis in die jüngste Zeit waren die Angaben der Untersucher über das spätere Schicksal des distalen Theiles der Wolff'schen Gänge beim Weibe sehr verschieden. Nagel glaubt, dass die untersten Reste dieser Gänge in der Höhe der Portio zu finden seien, Beigel und Dohrn fanden die Gänge neben der Scheide, v. Ackeren sogar bis zum Hymen hinunter. Andere, wie Kocks, hielten die »para-urethralen« Gänge (Skene'sche Drüsen) für das distale Ende der Wolff-schen Gänge. Diesen Angaben gegenüber konnten Groschuff und ich 1895 zeigen, dass — wie schon von anderen Untersuchern angegeben — die Skene-sche Drüse das Homologon der Prostatadrüse des Mannes ist, und dass sie mit dem distalen Ende der Müller'schen Gänge nichts zu thun hat. Wir hatten die Wolff'schen Gänge bei einem $4^1/_2$ Monate alten Mädchen beiderseits neben der Scheide bis in die Hymen verlaufend und die Prostatadrüse ganz unabhängig davon im Septum urethro-vaginale gefunden. — Nagel erkannte diese Gänge nicht als die Wolff'schen an, da sie nicht vom Lig. lat. an verfolgt werden konnten. Von Bullinger und mir daraufhin angestellte Untersuchungen am neugeborenen und ausgewachsenen Schwein ließen die Wolff'schen Gänge makro- und mikroskopisch in mehreren Fällen vom Parovarium ununterbrochen bis in den distalen Theil der Scheide verfolgen. Für die Verhältnisse beim Menschen beweisend ist endlich folgendes neu gewonnene Präparat. Im Genital eines neugeborenen Mädchens fand sich der rechte Wolff'sche Gang vom Parovarium bis in die Uterussubstanz und hier bis in die Cervixwand hinabziehend. Der linke Wolff'sche Gang ließ sich vom Parovarium durch das Lig. lat. in der seitlichen Wand der unteren Hälfte des Corp. uteri und in der Cervixsubstanz nachweisen; von hier zog er in S-förmiger Schleife über das Scheidengewölbe hinüber und verlief links neben der Scheide bis in das Hymen. Demnach war hier, und zwar durch mikroskopische Reihenschnitte, der linke Wolff'sche Gang vom Parovarium bis in das Hymen hinein zu verfolgen. In der Uterussubstanz zeigt er zahlreiche Verästlungen, ähnlich einem Wurzelstock; es können

sich aus ihm desshalb Adenomyome (v. Recklinghausen) entwickeln. In anderen Fällen kommt es zur Bildung unilokulärer uteriner Cysten dieses Ganges oder zur Entwicklung »cystischer Myome«. Im Lig. lat., neben der Scheide und im Hymen bildet er ebenfalls häufig Cysten. Desshalb ist die Kenntnis seines Verlaufs die unentbehrliche Grundlage für die ätiologische Bestimmung solcher Cysten. Im weiteren Verlauf der Untersuchung drängte sich ferner die bekannte Frage auf, ob der Müller'sche Gang sich bei Säugern vom Wolff'schen abspalte oder unabhängig von ihm neu an ihm herunterwachse. Von Herrn Groschuff und mir an 13 Kaninchenembryonen von 22—26 mm Kopf-Steißlänge (19. Tag) angestellte Untersuchungen ergaben, dass der Müller'sche Gang sich vom Wolff'schen abspalte. Für die niederen Wirbelthiere (Anammier) ist dies schon sichergestellt, für höhere Wirbelthiere ist es von einigen Autoren bestritten, durch neuere Untersuchungen (Burger, Taalmann, Kip) jedoch ebenfalls erwiesen, für den Menschen wird es von mehreren Autoren vermuthet. Groschuff's und meine Untersuchungen stellten die Abspaltung für einen Säuger (Kaninchen) ebenfalls fest und gaben Anhaltspunkte dafür, dass sie auch beim Menschen stattfindet.

Herr Veit: Demonstration eines Präparates von Urethrocele.

Es handelte sich um eine Cyste in dem Septum urethrovaginale, sie kommunicirte mit zwei Öffnungen mit der Urethra; diese beiden kleinen Kanäle waren mit Plattenepithel bekleidet, die Cyste selbst enthielt stellenweise noch Plattenepithel, war stark entzündet. V. ist geneigt, diese Urethrocele jedenfalls auf ein präformirtes Gebilde zurückzuführen, und zwar wegen des doppelten Ausführungsganges mit Wahrscheinlichkeit auf den Gartner'schen Gang. V. demonstrirt an Diapositiven und am Mikroscioptikon die betreffenden Präparate. (Selbstbericht.)

---

3. Sitzung am 10. Juni, Vormittags.

Herr Neugebauer (Warschau) demonstrirt:

1) Das Präparat einer Interstitialschwangerschaft im 5. Monat bei Uterus bicornis. Diagnose ante oper. gestellt. Heilung.

2) Die 5monatliche Frucht einer Extra-uterin-Gravidität. Wahrscheinlich sei im 2. Schwangerschaftsmonat das Ei nach Berstung der Tube zwischen die Blätter des Lig. latum ausgetreten. Wegen andauernder Größenzunahme Operation. Die Frucht wurde durch den Scheidenschnitt extrahirt. Kein Fruchtwasser. Tamponade. Bei dem 1. Wechsel am 14. Tage starke Blutung. Nach 6 Wochen ging die Placenta in Fetzen ab. Genesung.

3) Einen um 2 Haarnadeln entwickelten, durch Kolpotomie entfernten Blasenstein von Hühnereigröße.

4) Ein Cervixcarcinom mit gleichzeitigem Carcinomherd an einem Tubenwinkel.

5) Ein Hühnchen und eine junge Ente mit je 4 Flügeln und 4 Füßen.

6) Eine Reihe interessanter Photogramme aus der klinischen Kasuistik.

Herr Neugebauer hält sodann einen durch zahlreiche Photogramme illustrirten Vortrag über heterosexuelle Behaarung bei Frauen und andere Anomalien der Entwicklung, der demnächst auch in deutscher Sprache erscheinen wird.

Herr Koblanck (Berlin): Demonstrationen von 4 Präparaten von Schwangerschaft im unvollkommen entwickelten Nebenhorn (3. bis 5. Monat).

Ein Präparat mit Berstung des Horns wurde von der Leiche, die übrigen durch die Semiamputatio uteri gravidi erhalten. Die Operirten genasen. Besonderes Interesse bietet zunächst, dass bei allen Präparaten der das Nebenhorn mit dem Hauptorgan verbindende Stiel keinen Kanal enthält. In 3 Fällen hatte das Nebenhorn einen Sitz wie ein subseröses Myom, in dem 4. lag es vollkommen isolirt, gewissermaßen intraligamentär. Das Corpus luteum lag immer auf der dem Nebenhorn entgegengesetzten Seite. (Selbstbericht.)

Herr **B. S. Schultze** (Jena) demonstrirt ein kleines Steinkind, das sich durch treffliche Ausbildung des Skelettes auszeichnet. Das Präparat wurde 1894 gelegentlich einer Ovariotomie gewonnen. Die Anamnese ergab: Konception im Januar 1885, März des Jahres Fall in einen Schneegraben; es ging eine Haut und Blut ab, die Frau glaubte abortirt zu haben. Demnach ist die Frucht fast 10 Jahr getragen.

Herr v. **Késmárszky** (Budapest) demonstrirt die Röntgen-Photographie einer seltenen Beckendeformität. Sie stammt von einer Frau, deren Becken in querer Richtung nur 2 Finger einließ. Das Photogramm (Expositionszeit fast 5/4 Stunde) zeigt den auffallend gestreckten Verlauf der Lin. innomin. Die an der Lebenden auffallende Schnabelform des vorderen Beckenringes ist nicht so deutlich. Sehr wahrscheinlich handele es sich um ein Robert'sches Becken.

Herr v. **Herff** (Halle a/S.): Über Cystomyome und Adenomyome der Scheide.

Die Entwicklungslehre zeigt, dass bei dem Stillstand des Wachsthums der Urniere deren cranielle Abschnitte zunächst sich betheiligen, welcher Process allmählich auf das caudale Ende sich erstreckt. Ein völliger Schwund findet jedoch nur am distalen Theil statt, während die medialen und proximalen Bezirke zeitlebens als Paroophoron und Epoophoron erhalten bleiben. Bei der innigen Beziehung der Müller'schen Gänge zu dem Wolff'schen Gang des Körpers war zu erwarten, dass sich entlang dieser ganzen Strecke Adenomyome vorfinden werden. Und in der That gelang es v. Recklinghausen, von der Tube an bis zur Cervix uteri herab, wo der Wolff'sche Gang besonders gern wurzelförmige Ausbuchtungen bildet, diese eigenthümlichen Myomgeschwülste aufzufinden, deren klinischer wie anatomischer Charakter durch Einschlüsse embryonaler Keime, Reste des Wolff'schen Körpers, im Wesentlichen bedingt wird. Für ein weiteres peripheres Vorkommen konnte v. Recklinghausen keine Beispiele finden. Und doch war theoretisch die Möglichkeit eines Vorkommens von vaginalen Adenomyomen in der Höhe des Scheidenansatzes zu erwägen, so fern überhaupt einmal, wenn auch ausnahmsweise, die caudalen Abschnitte des Wolff'schen Körpers erhalten bleiben.

Vortr. fand in 2 Scheidenmyomen des Vaginalgewölbes, die gleichzeitig bei derselben Frau durch Totalexstirpation des Uterus wegen Prolaps durch Herrn Fehling gewonnen wurden, cystische und drüsige Gebilde. Erstere ließen sich durch Reihenschnitte auf Retentionscysten von zweifellosen Vaginaldrüsen zurückführen, und hatten mit einem Adenomyom nichts zu thun. In der einen Geschwulst fanden sich aber in der Tiefe inselartig angeordnete Drüsenröhren, die sich verzweigten und leicht erweiterten. Sie glichen den von v. Recklinghausen bei seinen Adenomyomen geschilderten Befunden so sehr, dass Vortr. geneigt ist, diese Einschlüsse als Überreste von Theilen der Urniere anzusehen. Demnach kommen in der Scheide neben Cystomyomen aller Wahrscheinlichkeit nach auch echte Adenomyome vor. (Selbstbericht.)

Herr v. **Herff** zeigt ein neues spondylolisthetisches Becken (siehe Wedekind, Ein neuer klinisch und anatomisch beobachteter Fall von Spondylolisthesis, Diss., Halle, 1897), so wie 3 Kinderschädel mit angeborener Dolichocephalie. Der eine Schädel entstammte einem Kinde, welches sich in Gesichtslage befand, und bevor der Kopf in das Becken eintrat, wegen Vorfall der Nabelschnur und des linken Armes auf den Fuß gewendet wurde.

Der Breitenindex beträgt 73,1 (Norm 79), das Verhältnis des vorderen zum hinteren Hebelarm 6 : 5,7 (Norm 6,2 : 5,2) bei einem Angulus mastoideus von 139°. Damit wäre der Forderung Fassbender's genügt, der für den Nachweis der Ätiologie der Streckhaltungen einen dolichocephalen Schädel aus Gesichtslage ohne Konfiguration durch den Geburtsmechanismus verlangt. Vortr. bekennt sich zur Lehre Hecker's, dass Dolichocephalie ein begünstigendes Moment für die Entstehung von Streckhaltungen abgebe. (Selbstbericht.)

Herr **Pfannenstiel** (Breslau). Über die Adenomyome des Genitalstranges.

M. H. Ich zeige Ihnen einige Präparate von Adenomyom des Genitalstranges, welche theils durch ihre Lokalisation, theils durch ihr klinisches Verhalten von Interesse sind. Histologisch sind sie bekanntlich zusammengesetzt aus einem derben fibromuskulären Gewebe, etwa von der Beschaffenheit der Uterusmuscularis, in welchem Drüsenschläuche von verschiedenster Gestalt und Verlaufsrichtung eingebettet sind. Diese Drüsenschläuche sind umhüllt von einem cytogenen Bindegewebe und innen ausgekleidet von einem einschichtigen, meist flimmernden Cylinderepithel. Die Kanälchen bilden an einzelnen Stellen Ampullen und Endkolbencysten. Zuweilen sieht man glomeruliartige Bildungen, welche nach v. Recklinghausen den Malpighi'schen Körperchen der Wolff'schen Urnieren analog sind. Typisch ist ferner der Befund von Pigmentkörpern besonders in den Endcystchen. Es sind diese Geschwülste äußerst charakteristisch und für den Kenner bereits makroskopisch auf dem Durchschnitt als solche zu diagnosticiren, insbesondere ist das Pigment und die Bildung von Cystchen bemerkenswerth.

Ich zeige Ihnen hier

1) ein gut walnussgroßes Adenomyom des Uterus, welches ich durch Laparotomie mit Zurücklassung des Uterus entfernt habe. Dasselbe saß dicht oberhalb des Ansatzpunktes des linken Douglas'schen Bandes dem Uterus breit auf. Aus der vorderen Wand des Uteruskörpers wurden noch zwei kleinere einfache Myome ausgeschält. Dies Adenomyom gehört zu den mehr circumscripten Tumoren. Das mikroskopische Präparat zeigt die mehr geschlossene Anordnung des Drüsengewebes ganz in der Art, wie es v. Recklinghausen beschreibt. Pigmentflecke sind schon makroskopisch deutlich.

2) zeige ich Ihnen hier einen Uterus mit angrenzendem hinteren Scheidengewölbe. Im Uterus sehen Sie nichts Besonderes, außer einem kleinen ausgeschälten Myom, dagegen bietet das Scheidengewölbe einen ungewöhnlichen Anblick dar. Dasselbe ist in einen kleinen, dem Uterus nahe anliegenden Tumor umgewandelt und zeigt auf dem Durchschnitt kleine gelblichbraune Pigmentflecke und feine Spalten und Cystchen. Auf der Schleimhautseite, die übrigens glatt ist, sind einige kleine cystische Vorbucklungen. Das mikroskopische Bild zeigt eine diffuse Durchsetzung mit drüsenschlauchähnlichen Massen von der vorhin beschriebenen Beschaffenheit, innerhalb von Drüsenschläuchen Pigmentkörperchen, an einem weiteren Präparat einen Pseudoglomerulus. Zu diesem Falle gehört nun noch ein kleiner, kaum walnussgroßer Tumor, den ich Ihnen hier vorzeige. Derselbe ist von einer Stelle der Leistengegend exstirpirt, die etwas nach innen und unten von dem äußeren Leistenring gelegen ist. Auch hier sehen Sie wieder die typische Struktur des Adenomyoms und die kleinen Pigmentkörperchen, es findet sich nichts von Lymphdrüsengewebe.

Es handelt sich somit hier nicht etwa um eine Metastasenbildung, sondern um das gleichzeitige Auftreten von Adenomyom an 2 verschiedenen Stellen des Genitalkanals. Beide Stellen sind außergewöhnlich, die Scheide, weil man dort nicht mehr Reste des Wolff'schen Körpers, sondern nur Gartner'schen Gang vermuthet, während wir es hier mit einer Neubildung einer Urniere zu thun haben, die Inguinalgegend desshalb, weil man an dieser Stelle weder Wolff'schen Körper noch Gartner'schen Gang erwarten kann. Dennoch können wir hier eine andere Deutung nicht zulassen und müssen annehmen, dass einerseits das Paroophoron etwas abnorm tief hinabragte bis zur Scheide und andererseits bei der Entwicklung der Genitalien der unterste Abschnitt der Urniere mit dem Ligamentum rotundum in die Leistengegend gelangte. Klinisch war der Fall in so fern bemerkenswerth, als sehr leicht eine Metastasenbildung angenommen werden konnte. Die 39jährige Pat. bemerkte seit etwa einem halben Jahre den Tumor der Leistengegend. Obwohl mir die Annahme eines Scheidencarcinoms sehr unwahrscheinlich war wegen der Glätte der Schleimhaut über dem Scheidenknoten, so war mir doch der Zusammenhang des Knotens in der Scheide und in

der Leistengegend sehr wahrscheinlich, zumal sie beide von gleicher Konsistenz waren. Da außerdem nach Angabe der Pat. der Leistentumor gewachsen war — und da dieselbe von einem rechtsseitigen Adnextumor erhebliche Beschwerden hatte, so schien mir die Operation hinreichend indicirt. Die Totalexstirpation war äußerst schwierig, auch die Exstirpation des Leistentumors war recht mühsam, der Tumor war ganz diffus mit den aus dem Leistenkanal ausstrahlenden Gewebspartien verschmolzen. Ein deutliches Stück des Ligamentum rotundum ist dabei nicht zu Gesicht gekommen. So weit mir die Litteratur bekannt ist, giebt es nur einen Fall analoger Art von Cullen. (Selbstbericht.)

Herr **Franz** (Halle) demonstrirt ein birnförmiges Myom von 3 kg Gewicht. Der Verlauf der Tube, deren abdominales Ende makroskopisch in die Geschwulst aufzugehen schien, machte Anfangs glauben, der Tumor gehe von der Tube aus. Doch zeigte die weitere Untersuchung, dass es sich um ein vom linken Uterushorn subserös ausgehendes, in der Mesosalpinx entwickeltes Myom handelte.

Herr **Leopold** (Dresden): Über die Entstehung des intervillösen Kreislaufs.

Redner hat von einem menschlichen Uterus mit einem Ei von 7—8 Tagen und von einem anderen mit einem solchen von 14 Tagen Schnittreihen durch das ganze Ei in situ in großer Zahl angefertigt und dabei gefunden, dass die jüngsten Sprossen der Zöttchen sich durch Wucherung des Syncytiums in die Decidua vera eingraben, das Gewebe derselben gewissermaßen wolkenartig aufwühlen und dadurch auch eine Arrosion der nächstliegenden Kapillaren herbeiführen. Auf diese Weise entstehen die ersten Anlagen der Deciduabalken, welche sich zwischen den Zotten verschieben wie die gespreizten, in einander geschobenen Finger zweier Hände. Dadurch nun, dass diese feinen Deciduabalken Kapillaren tragen, welche man zwischen die Zöttchen münden sieht, und durch den weiteren Umstand, dass die vorsprossenden Zöttchen die Kapillaren der Decidua basalis eröffnen, tritt das mütterliche Blut in so früher Zeit schon zwischen die Zotten und umspült dieselben bis zur Basis des Chorions hinauf.

Hieraus ergiebt sich, dass eine Ernährung der fötalen Zotten in allerfrühster Zeit durch mütterliches Blut vor sich geht. Verfolgt man diesen Vorgang vom 1. Monat weiter, namentlich an Injektionspräparaten, bis zum 9. Monat, so sieht man, wie die Gefäße tragenden Deciduabalken gewissermaßen als die Säulen und Wände eines Hauses größer und größer werden, wie vom Chorion her die Zottenstämme nach der Basalis herunterwachsen und sich mit Haftwurzeln hier verankern und wie von den Seiten der Deciduabalken in ihrer ganzen Höhe Kapillaren in Menge in die intervillösen Räume einmünden. — Die abführenden Venen finden sich vorwiegend am Boden der Decidua basalis. (Selbstbericht.)

Herr **Leopold** (Dresden): Über das Collum uteri vom 5.—10. Monat der Schwangerschaft und im Beginn der Geburt.

Im Lauf der letzten 12 Jahre hat Vortr. Gelegenheit gehabt, 11 Gefrierdurchschnitte und verschiedene ganz frische Uteri aus den verschiedensten Monaten der Schwangerschaft und aus dem Beginn der Geburt sammeln und zu dem Studium des betreffenden Themas verwerthen zu können. Die Präparate waren gewissermaßen Momentbilder und stammen von Frauen, die theils ohne Wehen, theils nach vorausgegangenen Wehen gestorben sind.

Bei den Frauen der ersteren Gruppe sieht man in Übereinstimmung mit der vor Kurzem von v. Franqué gegebenen Beschreibung das Collum geschlossen vom äußeren bis zum inneren Muttermund. Über letzterem legen sich die verklebten Eihäute glatt hinweg.

Bei den Frauen aber, welche vor dem Tode geringe Wehen schon hatten — es waren vorwiegend Erstgebärende — sah man den inneren Muttermund mehr

oder weniger erweitert, den äußeren geschlossen, also das Collum von oben her trichterartig erweitert. Diese Erweiterung kommt dadurch zu Stande, dass die Fruchtblase in das Collum mehr oder weniger hereingedrängt wird.

Zur Erläuterung dieser in beiden Vorträgen gegebenen Befunde giebt Redner einen Theil der Tafeln herum, welche dem von ihm herausgegebenen und soeben bei Hirzel-Leipzig erschienenen Werk angehören; betitelt: Uterus und Kind von der ersten Woche der Schwangerschaft an bis zum Beginn der Geburt, und der Aufbau der Placenta. Geburtshilflich-anatomischer Atlas, 30 Tafeln enthaltend, mit erläuterndem Text und 5 Texttafeln.

(Selbstbericht.)

Herr Veit (Leiden): Demonstration eines sehr jugendlichen Eies, das im Uterus einer an Verbrennung in Leiden verstorbenen Frau gefunden wurde. Dasselbe wird ausführlich von Prof. Siegenbeek van Heukelom veröffentlicht werden.

Herr Nagel (Berlin) demonstrirt den von ihm schon a. O. beschriebenen Uterus gravidus mit injicirten Gefäßen.

Referate über Placenta praevia.

Herr Hofmeier (Würzburg): Gegenüber dem klinischen Begriff der Plac. praevia, der alle Fälle umfasst, in welchen sub partu Placentartheile fühlbar werden oder Blutungen veranlassen, begrenzt H. den anatomischen Begriff auf denjenigen Zustand, bei welchem sich — auch bei geschlossenem Muttermund — oberhalb desselben Placentargewebe findet.

Plac. praevia bildet sich:

1) Wenn die Spaltung der Decidua — als Folge des Eiwachsthums — sich bis in die Umgebung bezw. bis an den inneren Muttermund erstreckt, oder wenn bei Plac. marginata der innere Muttermund umwachsen wird.

2) Wenn nach Ausbildung einer Reflexaplacenta diese sich über den inneren Muttermund herüberlegt.

3) Unwahrscheinlich ist die Annahme einer Bildung durch direkte Einbettung des Eies über dem inneren Muttermund.

Für die Annahme, dass Plac. praevia häufig zum Abort führe, fehlen noch Beweise.

Die Blutung bei Plac. praevia stammt aus dem intervillösen Raum — bei kleinen Zerreißungen der Decidua in Folge Wandverschiebung, oder aus bei Ablösung eines Placentarlappens eröffneten Deciduagefäßen.

Nach dem Blasensprung fortdauernde Blutung spricht für Ablösung der im oberen Theil des Uterus sitzenden Placenta.

Die Therapie hat für Plac. praevia totalis und partialis wie für die tief sitzende Placenta auf endgültige Stillung der Blutung das Hauptgewicht zu legen. Bei gleicher Gefährdung des mütterlichen und kindlichen Lebens ist auf das erstere mehr Rücksicht zu nehmen.

Bei noch geschlossener Cervix: feste Tamponade der Scheide. Infektionsgefahr! Nach Eintritt der ersten Geburtsvorgänge giebt das Sprengen der Blase die sicherste Blutstillung. Liegen größere Placentartheile vor, oder verzögern sich die Wehen: kombinirte Wendung mit Herabholen des Fußes. Eventuell intra-uterine Kolpeuryse. Der weitere Verlauf ist ohne zu weitgehende Rücksichtnahme auf das Kind möglichst den Naturkräften zu überlassen. Unablässig ist die Hebung des allgemeinen Kräftezustandes im Auge zu behalten.

Die Nachgeburtsperiode ist möglichst vorsichtig und zuwartend zu behandeln.

H. setzt 2 Zeichnungen in Umlauf, welche die Überlagerung der Tubenostien durch die Placenta zeigen.

Herr Schatz (Rostock) verweist auf seine früheren Untersuchungen über die Placentabildung (Archiv für Gynäkologie Bd. XXVII). Die Bildung der Plac. praevia aus der Randreflexaplacenta ist nicht die gewöhnliche, noch auch nur die häufigere.

S. hält eine Einigung über die Entstehung der Plac. praevia wegen mangelnder Kenntnisse der normalen Placentarbildung noch nicht für möglich. Die Thiere haben präformirte Ei-Einbettungsstellen, die Menschen nicht, doch scheinen sich die vordere und hintere Uteruswand hierzu als die normale ausgebildet zu haben. Das Ei inserirt meist in der Wandmitte, die Insertion in den Kanten und Ecken bringt Abnormitäten zu Stande; die schlimmsten Plac. praeviae sind Ecken- oder Kantenplacenten. Die Tubeneckenplacenta könne, aber müsse nicht eine Plac. marginata sein.

Sodann bittet S. um eine einheitlichere Nomenklatur. »Reflexa« möge man beibehalten, Plac. vallata und marginata aus einander halten, den Rand der Marginata als »Margo« bezeichnen, dann weiter: »Decke des Margo«. Nach ausführlicher Darlegung der Entstehungsformen der Plac. marginata und die Verwendung ihrer Deutung für die Plac. praevia — es muss hier auf das gedruckte Referat verwiesen werden — resumirt S.: die Placenta praevia kann entstehen:

1) durch primäre Schleimhauthypertrophie an der Ei-Insertionsstelle bei normal hohem Sitz;

2) bei tiefer Ei-Einbettung (Uteruseckenplacenta);

3) als Uteruskantenplacenta in Folge abnormer Ausbreitung eines in einer Uterushohlkante inserirten Eies;

4) als tief sitzende Uteruskantenplacenta bei tiefem Sitz der Placenta;

5) sekundär durch Margobildung;

6) durch Bildung einer Randreflexaplacenta.

Nicht berücksichtigt sind hierbei alle erst durch die Wehenthätigkeit bedingten Veränderungen.

Als allgemeine Ursache für die Entstehung der Placenta müsse man Endometritis annehmen, welche die Vorrichtungen zur Herbeiführung normaler Ei-Einnistung störe. Die Vorstellung, dass das Ei durch zu reichliches Sekret mechanisch fortgeschwemmt werde, sei falsch. Eine zweite Ursache sei relative Atrophie der Uterusschleimhaut (übergroße Flächenausbreitung der Placenta).

Die Diagnose ist manchmal zu stellen, indem man den Sitz der Placenta direkt nachweist, was auch schon in der ersten Schwangerschaftshälfte möglich sei. Auch ohne Placenta praevia kommen sub partu aus durchrissenen Decidualvenen starke Blutungen vor.

Prognostisch wichtig sei die Beschränkung des plötzlichen so wie bei längerer Dauer auch des allmählichen Blutverlustes. Die Tamponade vermindere die Gefahr der Risse, ermögliche oft auch die Rettung des Kindes, vermehre indessen die Infektionsgefahr.

Die oft nothwendige manuelle Placentarlösung müsse eine ganz vollständige sein. Bei mangelnder Kontraktion Uterustamponade, welche zugleich die Gefahr der Venenthrombose vermindere. Im Wochenbett werde die Gefahr dadurch erhöht, dass bei Ektropium des inneren Muttermundes die Placentarstelle weit in das Collum hineintauche (Phlegmasia alba dolens). Auch mäßige Infektionen führen leicht zu allgemeiner Sepsis.

Therapie: Prophylaktisch wichtig sei die Behandlung der Endometritis. Bei Blutungen in den letzten Monaten sei die Wehenthätigkeit zu unterdrücken (Morphium, Viburnum prunifolium). Wenn erfolglos: Tamponade, die auch nach kombinirter Wendung die Extraktion erleichtere (Vorsicht bei der Kopfentwicklung!). Bei der Kolpeuryse könne das Blut, ohne dass es gerinnt, abfließen. Die vollkommene Elasticität des Kolpeurynters bedinge, dass er bei den Wehen und beim Pressen nach unten nachgäbe, beim Aufhören dieser Kräfte aber nach oben dränge. Wirksamer sei eine vorsichtig ausgeführte feste Tamponade der Scheide. Da das Sprengen der Fruchtblase oft die Geburt verzögere, so solle man bei uneröffnetem Muttermund lieber erst tamponiren, um dann der Blasensprengung sofort die Wendung anschließen zu können.

Endlich empfiehlt S. die intra-uterine Kolpeuryse; sie gebe für die Kinder bessere, für die Mutter nicht schlechtere Aussichten als die Wendung. Der Zug

am Schlauch dürfe nicht fehlen, »aber auch nicht größer sein, als dass er die Blutung eben stillt und Wehen anregt«.

Herr **Bayer** (Straßburg) führt aus: Placenta praevia verursache mangelhafte oder ungleichmäßige Entfaltung der Cervix, man finde im Beginn der Geburt eine ringförmige bezw. seitliche Striktur. Der Tiefsitz der Placenta — aus dem Rahmen der Placenta praevia zu streichen — sei in den frühen Schwangerschaftsmonaten nicht selten, er sei nur möglich, wenn sich das untere Segment des Uterus nicht entfalte. Bezüglich der Trennung der Placenta praevia totalis und partialis bemerke er, dass letztere bei der Geburt auch die Erscheinungen der ersteren darbieten könne. — Die Placenta marginata spreche gegen die Annahme Hofmeier's, dass das excentrische Wachsen der Placenta bereits im 2.—3. Monat aufhöre. Die Ätiologie der Blutungen sei nur auf dem Boden der Cervixfrage zu lösen, die Möglichkeit einer Placenta cervicalis nicht mehr zu bezweifeln. (B. verweist wiederholt auf eine demnächst im Archiv erscheinende Arbeit.) Dass um der Gefahr der Striktur willen die Fälle ohne Blutungen der Schwangerschaft prognostisch ungünstiger seien als die mit Blutungen, beweist B. an 20 eigenen Fällen und nach einer neuerlichen Veröffentlichung aus der Klinik Chrobak. Die Fälle von Placenta praevia centralis ergeben ohne Blutung 0%, mit Blutung 33% Mortalität für die Mütter.

Endlich demonstrirt B. 2 Zeichnungen, welche die Entfaltung der Tubenecken in der Schwangerschaft zeigen.

Herr **Peters** (Wien) wendet sich gegen die von Hofmeier und v. Herff vertretene Ansicht, dass das menschliche Ei sich in einer Nische der Uterusschleimhaut einsetze und hier von der Mucosa eingebettet werde. P. fand in dem gänseeigroßen Uterus einer Selbstmörderin ein kleines Ei, dessen Eihöhle $^{6}/_{10}$ mm betrug, das nach der Anamnese kaum 8 Tage alt sein konnte. Die mikroskopische Untersuchung ergab: Ringsum das von Syncytium in einfacher Lage umgebene Ei finden sich Blutlakunen; diese stehen mit venösen Gefäßen in Verbindung. Ein In-einander-Übergehen des Gefäßendothels in die Blutlakunen ist nicht nachweisbar. Wo das Ei der Mucosa aufliegt, wuchern syncytiale Massen, ein Übergang des Uterusepithels in diese findet sich nirgends. (Demonstration am Skioptikon).

Herr **Ahlfeld** (Marburg) hat dem Kongress seine Bedenken und Zustimmung in einem gedruckten Diskussionsbeitrag unterbreitet. Hierin schickt A. voraus, dass die Frage nach der Entstehung der Placenta praevia nicht gelöst werden könne, ehe die normale Niederlassung des Eies in der Gebärmutter sicher gestellt sei. Er zeigt zunächst eine Abbildung zum Beweis dafür, dass der Uterus Erstgeschwängerter sich auch ohne Wehen entfalte. A. stellt folgende Thesen auf:

1) Das menschliche Ei lässt sich nieder an der freien Schleimhautfläche unterhalb der Verbindungslinie der beiden Tubenostien.

2) Die Ursachen einer dem Muttermunde näheren Insertion des Eies sind zu suchen in Veränderungen der Schleimhaut und deren Sekretion.

3) Die Placenta entwickelt sich an der Stelle des günstigsten Nährbodens. Dotterblase und Dotterstrang beeinflussen die Insertion des Nabelstranges. Die Insertion am unteren Rande der Placenta ist bei tiefem Sitz der Placenta nicht häufiger als bei hohem Sitz.

4) Ob bei typischer Ei-Insertion die Placenta durch Weiterwachsen zur Placenta praevia werden kann, ist nicht zu entscheiden, bis man weiß, wie die Placenta wächst.

Dass die Placenta durch Spaltung der Decidua sich »unterirdisch« in der Fläche unbegrenzt vergrößern könne (v. Herff, Hofmeier), hält A. für nicht erwiesen. Seine Annahme, dass die Placentarstelle als solche sich »oberirdisch« exorbitant vergrößern könne, werde dadurch gestützt, dass bei Schwangerschaft nach Vaginofixur oder bei Retroflexio uteri gravidi incarcerata sich auch nur die eine Wand dehne.

Mit Bayer betont A., dass man Präparate aus dem 3. und 4. Schwangerschaftsmonat als in bejahendem Sinne beweisend nicht anerkennen dürfe, sonst müsste die Placenta praevia viel häufiger sein.

5) Die in der 1. Schwangerschaftshälfte häufiger zu beobachtende sogenannte Reflexaplacenta obliterirt wahrscheinlich späterhin.

6) Richtiger erscheint, die Placenta praevia auf tiefe Ei-Insertion zurückzuführen.

7) Schwer erklärlich bleibt hierbei die Bildung einer Placenta praevia centralis vera und die übergroße Flächenausdehnung.

8) Der Reflexalappen verwächst nie mit der Vera, ist auch nie Ursache von Blutungen (Placenta praevia spuria).

9) Die Placenta praevia centralis vera ist sehr selten und an der Lebenden wohl noch nicht beobachtet;

10) sie kann nur durch direkte Überwachsung oder durch hufeisenförmige Umwachsung des inneren Muttermundes zu Stande kommen.

Endlich betont A. die Wichtigkeit der intra partum am vorliegenden Lappen sich abspielenden Veränderungen.

A. ergänzt und illustrirt seine Thesen durch Präparate und Zeichnungen.

(Selbstbericht.)

Herr **Zweifel** bringt Tafeln und Zeichnungen des Herrn Strassmann (Berlin) in Umlauf.

Herr **Küstner** (Breslau): Für die Cervixfrage könne nicht die Beschaffenheit der Schleimhaut, sondern nur die der Muskulatur ausschlaggebend sein.

Am hochgraviden Uterus sei der Kontraktionsring sehr selten, gesehen habe ihn Niemand, er könne ihn aber an einem stereoskopischen Photogramm zeigen. (Demonstration.) Das Präparat beweise auch, dass die Cervixschleimhaut deciduale Funktionen annehmen könne. Auch sei in seiner Klinik letzthin bei manueller Lösung einer Placenta deren Adhärenz im unteren Cervicalabschnitt einwandsfrei erwiesen.

K. widerlegt alsdann die gegen die Hystereuryse bei Placenta praevia erhobenen Einwände; sie sei leichter ausführbar als die kombinirte Wendung und erfolgssicher. Es empfehle sich, nicht mehr oder weniger als 500 ccm einzufüllen und eine Belastung von 500 g innezuhalten. Die Wirkung der Hystereuryse solle eine physiologische sein — nicht mit der Hand durchziehen! —, Kontraktionen anregen, durch die er auf die Placenta zu getrieben werde. In 16 Fällen wurden 11 Kinder lebend erhalten. Mit der kombinirten Wendung verglichen, gebe die Hystereuryse für die Kinder sicher bessere Erfolge, für die Mütter sei sie nicht gefährlicher. Man solle die Placenta nicht rücksichtslos durchbohren, da das Kind aus durchrissenen Gefäßen verbluten könne, sondern, wie in der Leberchirurgie, durch vorsichtiges Tasten die größeren Gefäße zu vermeiden suchen. Ein Hauptvorzug der Hystereuryse sei endlich der, dass sie zu jeder Schwangerschaftszeit und ohne jede vorbereitende Wehenthätigkeit sofort ausgeführt werden könne.

Herr **Gottschalk** (Berlin): In der Begründung der von ihm als primär bezeichneten Bildungsgeschichte der Placenta praevia giebt Herr Hofmeier eine Schilderung des außerordentlichen Flächenwachsthums des Placentarbodens durch Spaltungsvorgänge innerhalb der Decidua vera, welche sich vollkommen deckt mit entsprechenden Darlegungen, die G. vor ca. 7 Jahren im 40. Band des Archivs für Gynäkologie gebracht hat. G. hat damals zuerst gezeigt, dass dieser Spaltungsvorgang selbst die Zeit überdauere, wo die Reflexa mit der Vera innig verschmilzt, und erst mit der Vollendung des decidualen Grenzwalles beendet sei. Herr Hofmeier führe jetzt genau so wie damals G. die Entstehung der Placenta marginalis und circumvallata auf Hemmungsvorgänge bei dieser physiologischen Spaltung zurück und gebe damit stillschweigend die Berechtigung von G.'s damaliger Kritik gegen entgegengesetzte Anschauungen, welche damals in Hofmeier's Monographie: »Die menschliche Placenta« niedergelegt waren, zu. Eben so hat G. die Bedeutung dieses placentaren Flächenwachsthums durch Spaltbildung für die Entstehung der Placenta praevia sowohl in dieser Arbeit wie auch

im Jahre 1892 auf dem internationalen Gynäkologenkongress zu Brüssel in einem Vortrag hinlänglich gewürdigt. Damals stellte G. den Satz auf, dass, von den seltenen Fällen abgesehen, in denen die Placenta praevia aus einer direkten Implantation des Eies über bezw. neben dem inneren Muttermund sich herleite, jede Placenta praevia erst in Folge dieses placentaren Flächenwachsthums sich bilde und demgemäß um so leichter, je tiefer die Einbettung erfolgt sei. Aber auch bei höherem Sitz könne eine Placenta praevia lateralis resultiren, wenn sich das Flächenwachsthum wesentlich in der Richtung nach abwärts gegen den inneren Muttermund hin erstrecke. Zum Beweis legt G. ein neues Präparat vor. Umgekehrt könne auch bei tiefer Implantation sich das Flächenwachsthum nach dem Fundus hin bekunden, wenn die untere Vera-Grenze am inneren Muttermund der Spaltung erfolgreich Wiederstand leiste. Würde aber diese untere Grenzschicht auch gespalten und damit von den sich flächenhaft ausbreitenden Placentarzotten durchbrochen, so könnten drei Möglichkeiten eintreten:

1) Die Zotten könnten frei in den Muttermund hineinragen; hieraus erklärten sich die Neigung zu Blutungen und zum Abort in den ersten Schwangerschaftsmonaten, auch könnten sekundär einmal die Zotten noch in der Cervixschleimhaut Fuß fassen und dadurch eine sogenannte Placenta praevia cervicalis entstehen (cf. Fall von Weiss — analoger Fall von G. beobachtet).

2) Wenn die Reflexa der Uteruswand anliege, so könne die Randreflexa den inneren Muttermund überdachen und somit den die untere Veragrenze durchwuchernden Zotten als Placentarboden dienen. Die alsdann an der Randreflexa haftenden Zotten sind aber herübergewucherte Zotten des Chorion frondosum, nicht des laeve. G. hat hier früher die Möglichkeit offen gelassen, dass nach Durchbohrung der Randreflexa die Zotten auch einmal in die Decidua vera der anderen Seite eindringen können.

3) Die Vera liegt am inneren Muttermund ringsum so innig an einander, dass sie gleichsam einen geschlossenen Sack bildet, keine Lücke bleibt und der innere Muttermund von Vera überdacht ist. Durchbrechen nun die Zotten die untere Veragrenze der einen Seite, so können sie ohne Weiteres in die gegenüberliegende Vera eindringen.

Die hier sub 3) ausgesprochene Theorie entspricht der jüngst von v. Herff in seiner Arbeit aufgestellten.

Auch der Kombination der Placenta praevia habe G. schon damals gedacht. Gegenüber der Theorie des Herrn Hofmeier von sekundärer Überlagerung des inneren Muttermundes durch Reflex-Placenta hat G. schon damals geltend gemacht, dass die Randreflexa in den ersten Schwangerschaftsmonaten keinen konstanten Theil der Reflexa bilde, sondern erst konstant werde in dem Moment, wo Reflexa und Vera verschmelzen; also frühestens in der ersten Hälfte des dritten Monats. Zu dieser Zeit seien eben die Zotten des Chorion laeve längst in der Rückbildung begriffen. Die Differenzirung vollziehe sich im Gegensatz zu den Angaben Hofmeier's viel früher, als die endgültige Abgrenzung des Placentarbodens gegen die übrigen Eihäute erfolge.

Wenn also eine Placenta praevia durch sekundäre Überlagerung von Reflex-Placenta über den inneren Muttermund vorkommen kann, so dürften, von seltenen Ausnahmefällen abgesehen, die Zotten, welche an dieser Randreflexa haften, immer nur die herübergewucherten Placentarzotten sein und nicht weiter ernährte Zotten des Chorion laeve. Ein sicherer Beweis für die Richtigkeit der ursprünglich Hofmeier-Kaltenbach'schen Theorie würde erst durch einen Befund erbracht sein, welcher den vorliegenden Placentarlappen von der eigentlichen Placenta durch eine Zone zottenfreier Eihäute getrennt zeigte. Das sei bis heute nicht gesehen worden.

Gegen Hofmeier muss G. doch die Ansicht aufrecht halten, dass auch eine primäre Insertion des Eies an oder über dem durch Zuschwellung verlegten inneren Muttermund stattfinden kann. Gegen die von Hofmeier hiergegen geltend gemachten zwei Gründe führt G. an:

a) Ein Präparat aus der 5. Schwangerschaftswoche, welches den Deciduasack am inneren Muttermund durch Verklebung geschlossen zeige.

b) Gegenüber dem zweiten Punkt, dass nämlich die Decidua in dem unteren Gebärmutterabschnitt im Beginn der Schwangerschaft am dürftigsten angelegt sei, macht G. aufmerksam und beweist dies an einer naturgetreuen Abbildung eines Uterus aus den ersten Schwangerschaftswochen, dass die deciduale Umwandlung der Schleimhaut erst von dem eingebetteten, wachsenden Ei angeregt werde und von dessen Implantationsstelle als Mittelpunkt peripherwärts fortschreite.

Bei tiefer Insertion würde danach gerade hier am inneren Muttermund zuerst und am reichlichsten die Decidua zur Entwicklung kommen und erst zuletzt und am dürftigsten am Fundus. Als einen neuen Beleg für das Vorkommen einer Placenta praevia totalis anatomica zeigt G. ein 4—5wöchentliches Abortiv-Ei, auf der intakten Decidua sitzend. Hier findet sich gerade an der schmalbasigen Insertion des etwa kirschgroßen Eies auf der Rückseite der Decidua ein deutlicher Abklatsch des inneren Muttermundes. Das Ei ist noch nicht vollkommen von Randreflexa überdacht, offenbar, weil entsprechend der Lücke des inneren Muttermundes es an Material zur Abkapselung gefehlt hat. Der frische Fötus inserirt mit seiner Nabelschnur genau am Rande des inneren Muttermundes.

(Selbstbericht.)

Herr C. Ruge (Berlin) dankt für die schönen Präparate Leopold's. Er hoffe, sie werden den Nachweis erbringen, dass das Uterusepithel mit dem Überzug der Chorionzotten nichts zu thun habe. Das Deciduaepithel gehe bei Berührung mit den Chorionzotten schnell zu Grunde, eine Verwachsung mit Syncytialgewebe sei ausgeschlossen. Die Gefäße würden durch die Chorionzotten arrodirt, mütterliches Blut trete zwischen die Zotten aus: so werde der intervillöse Kreislauf vorbereitet. Die Entstehung der »Decidualfalte« könne er als richtig nicht mehr anerkennen. Untersuchungen an der ausgestoßenen Placenta hätten nicht nur keine Beweiskraft, sondern es sei ein fundamentaler Fehler, an der ausgestoßenen Placenta derartige Versuche anzustellen.

Bezüglich des unteren Uterinsegments habe Bayer ihn nicht überzeugt, er stehe auf dem Standpunkt Leopold's. Dass sich in der Cervix eine deciduale Schleimhaut bilden könne, sei bis heute nicht bewiesen.

R. habe in den Referaten die Lösung der Frage zu finden gehofft, »wie kommt es und warum kommt es, dass sich die Placenta in einem so tiefen Theile des Uterus findet? Wir wissen von Kossmann, dass das Ei hoch im Uterus bleibt, wenn die Chorionzotten klebrig sind. Es ist das eine Erklärung, aber der Klebstoff ist nicht nachgewiesen. Es ist einfach ein Rutsch-Ei!«

Bezüglich der Theorien des Placentarwachsthums macht R. aufmerksam auf die große Rolle, die das serotinale Wachsthum spiele. Die Serotina sei ja nicht punktförmig, sondern eine große Fläche. Es sei nicht nöthig, zur Erklärung des Placentarwachsthums eine Spaltung der Decidua anzunehmen. R. glaube, dass die seitlich wachsende Placenta den Rand der Vera dehne, wie ein mit Schleimhaut überkleideter Polyp die Schleimhaut dehne, aber intakt lasse. Solch eine Rarificirung neben einer mit Hyperplasie einhergehenden Ausdehnung sei bei allen pathologischen Vorgängen zu finden.

Herr v. Franqué (Würzburg): Demonstration zum unteren Uterinsegment.

v. F. demonstrirt den in Formalin gehärteten Uterus einer 5 Stunden post partum an Eklampsie (nicht an Verblutung!) verstorbenen Ipara, welcher die Placenta noch enthält. An der Vorderwand befindet sich über der 4,5 cm langen Cervix und dem mikroskopisch festgelegten Orif. int. ein 5—6 cm langes unteres Uterinsegment, nach oben abgegrenzt durch die feste Anheftung des Peritoneum und einen ausgesprochenen Kontraktionsring, welcher sogar auf der Unterfläche der zum Theil gelösten Placenta eine ziemlich tiefe Furche hervorgebracht hat. Auch hinten findet sich eine Andeutung des unteren Uterinsegments. Weiterhin wird an dem Präparat die weitgehende Unabhängigkeit der Blase vom Uterus (6 cm tiefe Bauchfelltasche zwischen beiden Organen, Umschlagsfalte 1,5 cm unterhalb des Orific. int.) demonstrirt, welche Redner für die Regel hält. (Selbstbericht.)

Herr **Baumm** (Breslau) macht darauf aufmerksam, dass bei Plac. praevia sehr oft und leicht die äußere Wendung auf das Beckenende gelingt. Er empfiehlt daher, bei der Geburt immer erst diese zu versuchen, um sich dadurch die günstigste Situation zu schaffen, die man sich wünschen kann. Er sieht die äußere Wendung mit nachfolgender Anziehung eines Beines der Einführung eines Colpeurynters in den Uterus vor. (Selbstbericht.)

Herr v. **Herff** (Halle) zeigt im Anschluss an die Erörterungen über die Natur des unteren Uterinsegments, deren charakteristische Merkmale er ausschließlich als rein mechanische Folgen der Uterusthätigkeit ansieht, ein Präparat, an dem er die Lage des Kontraktionsphänomens (Ring) bei der Lebenden gelegentlich der Ausführung einer Porro'schen Operation bei Uterusruptur, durch einen durchgeführten Seidenfaden fixirt hat. Die Stelle befindet sich etwa 1,8 cm oberhalb des inneren Muttermundes, der mikroskopisch als solcher bestimmt wurde. Redner muss daher zugeben, dass nicht immer das Kontraktionsphänomen mit dem inneren Muttermund zusammenfällt.

Ferner nimmt Vortr. die Gelegenheit wahr, das von ihm in seiner Arbeit über Placenta praevia herangezogene Präparat von Home als ein Beispiel einer Placenta praevia zurückzuziehen. Vergleiche mit einem anderen Exemplar der Zeichnung haben Herrn Ahlfeld das Vorhandensein eines Druckfehlers, vielleicht auch den einer Rasur ergeben, ein Fehler, der nur in dem Exemplar der Hallenser Universitäts-Bibliothek enthalten ist. Das Marburger Original zeigt an einer anderen Stelle den Embryo ohne Fruchtkapsel eingezeichnet, was natürlich ganz falsch sein würde.

Immerhin ist der Fall zum Beweis einer tiefen Ei-Einnistung zu verwerthen. (Selbstbericht.)

Herr **Bayer** (Straßburg) weist nochmals auf die Mortalität der Kinder bei Placenta praevia hin. In Fällen ohne Blutung in der Schwangerschaft opfere er das Kind für die Mutter. 70% Mortalität der Kinder. In Fällen mit Blutung nehme er auf das Kind Rücksicht: Extraktion, kein Accouchement forcé. Nur 10% Mortalität in B.'s eigenen Fällen.

Herr **Leopold** (Dresden) beweist an seinem Präparat, dass das Syncytium nur fötalen Ursprungs sein könne; nirgends sei ein Zusammenhang der Chorionzotten mit dem Uterusepithel nachweisbar. Letzteres gehe zu Grunde, je näher die Uterusschleimhaut an das Ei herankomme. Ausdrücklich bemerkt L. gegen Ruge, dass alle seine Injektionen am uneröffneten, mit Fruchtwasser gefüllten Uterus gemacht seien.

Herr **Hofmeier** (Schlusswort) hält daran fest, dass ohne Spaltung der Decidua ein Flächenwachsthum unverständlich sei. Ein Eigenwachsthum der Placenta habe die unhaltbare Voraussetzung, dass sich die Chorionzotten in der Serotina verschieben. Zum Studium des Placentarwachsthums eignen sich nur frühere Schwangerschaftsstadien. Die Zeichnungen Ahlfeld's seien gegen H.'s Deutung der Reflexaplacenta nicht beweisend. — Der Muttermund könne auch ohne Wehen $1/2$—2 cm weit sein.

Den Ausführungen Bayer's, dass Fälle ohne Blutung in der Schwangerschaft ungünstiger seien, stimme er bei. — Die Hystereuryse halte er für werthvoll, wenn auch die Infektionsgefahr nicht gering dabei sei.

Herr **Schatz** (Schlusswort) befürwortet nochmals eine einheitliche Nomenklatur.

Auch bei Erstgebärenden sei die Entfaltung des Halses vor dem Wehenbeginn nicht selten; so habe er den Muttermund einmal 6 Wochen ante partum bereits thalergroß gefunden, was auch für die Placenta praevia wichtig sei. Die Diskussion habe gegen die Annahme, dass die Placenta praevia durch hufeisenförmige Umwachsung entstehe, Einwände nicht ergeben. Die durch abnorme Größe der

Placenta ausgezeichneten Placentae praeviae bedürfen noch weiterer Beachtung. Ein Hineinwachsen der Zotten durch die Reflexa in die Vera sei undenkbar.

Herr J. Neumann (Wien): Über Blasenmole und malignes Deciduom. Nach einem historischen Überblick über die Entwicklung der syncytialen Neubildungen berichtet N. über die Untersuchung von 5 gewöhnlichen und 4 malignen Blasenmolen. Als charakteristischen Befund weist N. an Zeichnungen der Zotten eine atypische Wucherung des Syncytiums nach, der in allen Fällen erbracht wurde, in welchen eine maligne Erkrankung folgte, und in keinem der Fälle, welche gesund blieben.

Hierdurch werde man in den Stand gesetzt, schon bei der Ausräumung der Blasenmole über Benignität oder Malignität der Fälle zu entscheiden. Finde man die atypische Wucherung des Syncytiums, so solle man auch ungesäumt die Totalexstirpation anschließen.

Herr L. Fraenkel (Breslau): Vergleichende Untersuchungen über das Uterus- und Chorionepithel.

Nachdem sicher erwiesen ist, dass die Mehrzahl der malignen Tumoren der Placentarstelle vom Epithel der Chorionzotten ausgeht — eine Minderzahl mag sehr wohl Deciduome, Endotheliome, syncytiale Uteruscarcinome und Chorionzottensarkome gewesen sein — bleibt nur die Frage offen, ob primär das sog. äußere Chorionepithel vom Uterus geliefert wird oder nicht. — Beim Menschen ist an den bisher bekannten Eiern die Frage nicht zu lösen. F. hat desswegen Untersuchungen an der Thierreihe angestellt, über die an anderem Ort genau berichtet werden soll; dieselben machen es höchst unwahrscheinlich, dass das sog. äußere Chorionepithel vom Uterusepithel stammt, welches vielmehr bei allen untersuchten Thieren Neigung zur Degeneration, nirgends zur Wucherung oder zum Übergang aufs Kind hat; bei vielen Thieren verschwindet es sogar völlig, ehe das Chorionepithel sich anlegt, am Rande der Placenta.

Der Begriff »Syncytium« für ein bestimmtes Gewebe muss ganz fallen gelassen werden, da in der Schwangerschaft die verschiedenen mütterlichen und kindlichen Gewebe die Neigung haben, Syncytien zu bilden. Das Chorionepithel wuchert vielfach in das mütterliche Bindegewebe hinein.

Die oben erwähnten Tumoren sind also, wie Verf. angab, echte Chorionzottenepithelcarcinome des Uterus. (Selbstbericht.)

Herr Gebhard (Berlin) berichtet über 3 Fälle von sogenanntem malignem Syncytiom, welche er in der kgl. Universitäts-Frauenklinik beobachtet hat.

Der 1. Fall wird nur kurz berührt, da derselbe schon Gegenstand eines Vortrags in der Gesellschaft für Geburtshilfe und Gynäkologie zu Berlin war.

Der 2. Fall stammt von einer 23 Jahre alten Frau, welche 3 Frühgeburten durchgemacht hatte. Januar 1896 Ausräumung einer Blasenmole, 3 Wochen später Blutung. Probecurettement. Die mikroskopische Untersuchung ergiebt »Syncytioma malignum«. 9. Februar Totalexstirpation.

Die Uterusmuskulatur erweist sich als von Chorionzotten durchwachsen, deren Epithel, wie an den demonstrirten Präparaten ersichtlich, den Ausgang der malignen Neubildung gebildet hat.

Der 3. Fall war zu Lebzeiten der Pat. nicht diagnosticirt worden. Es handelte sich um eine 26 Jahre alte Frau, die vor 3 Jahren eine normale Geburt überstanden hatte. Letzte Regel Ende August 1896. Im September blieb die Periode aus. Von Ende Oktober bis Weihnachten Blutungen. Aufnahme in die Klinik. Exstirpation einer kleinapfelgroßen, anscheinend nur aus altem, organisirtem Blut bestehenden Geschwulst der vorderen Vaginalwand. 14 Tage später Exitus.

Bei der Sektion fand sich im interstitiellen Theil der linken Tube ein apfelgroßes Syncytiom, welches Metastasen in den Lungen, im Gehirn und in der Milz gemacht hatte.

Als besonders bemerkenswerthe Befunde sind bei Fall 1 und 3 hervorzuheben, dass die Drüsenepithelien der Uterusschleimhaut stellenweise syncytialen Charakter

angenommen haben. Vortr. glaubt hieraus aber noch keinerlei Schlüsse auf die Abstammung des Syncytiums machen zu dürfen.

Zum Schluss warnt Vortr. vor einer allzuleichtfertigen Diagnose zumal in Fällen, in denen die Anamnese keinen Anhalt für die choriale Abstammung der Geschwulst abgebe. Die histologischen Bilder seien so einfach nicht; auch wirkliche Carcinome können zuweilen genau den Bau von syncytialen Geschwülsten aufweisen. (Selbstbericht.)

Herr **Gottschalk** (Berlin): Gegenüber den Ausführungen des Herrn Neumann äußert G. seine Bedenken dagegen, aus dem Befund von syncytial aussehenden Zellen in dem Zottenstroma bei mehr oder minder intakter Zellschicht irgend einen Beweis oder einen Hinweis für den malignen Charakter derartiger Zotten herzuleiten. Sonst laufe man Gefahr, ohne Grund Uteri zu exstirpiren. Überhaupt müsse man mit der Diagnose des malignen Charakters hier sehr vorsichtig sein und denselben nicht etwa schon aus dem Befunde syncytialer Riesenzellen in präformirten Räumen der Uterusmuskulatur an der Placentarstelle beweisen wollen. Denn die Eigenartigkeit der sich hier bei der Placentarbildung abspielenden Vorgänge bringe es mit sich, dass regelrecht syncytiale Elemente bis tief in die Muskulatur hinein in präformirte Hohlräume, speciell in die Venen gelangen können. Bösartig seien sie erst mit dem Augenblick, wo sie schrankenlos die Gefäßwand durchbrechen und sich stetig fortzeugend gegen das umgebende Gewebe vorwuchern. Das könne nicht nachdrücklich genug betont werden.

Was den Verlauf der heutigen Diskussion anbelangt, so könne G. mit großer Befriedigung auf dieselbe zurückblicken; denn die von ihm begründete Lehre, wonach von Bestandtheilen der placentaren Chorionzotten, und zwar unter Betheiligung von sicherlich fötalen Elementen, äußerst bösartige Geschwülste ausgehen können, bestehe jetzt uneingeschränkt zu Recht. Es sei jetzt klar erwiesen die Richtigkeit dessen, was er als das Wesentlichste seiner ersten Arbeit im Jahre 1892 hingestellt habe. Eben so auch die Richtigkeit dessen, was G. bezüglich der Verschiedenartigkeit des Strukturbildes derartiger placentarvillöser Tumoren je nach ihrer Abstammung, ob vom Syncytium, ob vom Syncytium und Zellschicht oder von der ganzen Zotte als einer geschlossenen Einheit gesagt habe.

Für alle diese Wucherungen den Namen Syncytioma anwenden zu wollen, sei entschieden nicht richtig. Er passe nur für die rein syncytialen Tumoren, und da müsse man noch hinzusetzen Syncytioma choriovillosum placentale. Denn der Name Syncytium sei an sich keineswegs gleichbedeutend mit dem syncytialen Überzug der Placentarzotten, eben so sei es keineswegs richtig, diese ganze Geschwulstgruppe den Carcinomen zuzuzählen. Hierher gehöre nur die rein syncytiale atypisch wuchernde Geschwulstart, wie sie L. Fränkel beschrieben hat, und die auch in die Lymphbahnen übergehe. Aber selbst die atypisch wuchernden Tumoren, die sich aus syncytialen Elementen und solchen der Zellschicht aufbauen, könne man nicht einfach den Carcinomen zuzählen, schon desshalb nicht, weil noch keineswegs erwiesen sei, dass die Zellschicht ektodermalen Ursprungs ist. Warnt ja selbst Marchand, der an den ektodermalen Ursprung dieser Zellschicht glaubt, davor, derartige Tumoren Carcinome nennen zu wollen. Für die typisch wuchernden, immer in regulärer Zottenform auftretenden Neubildungen, die sich ausschließlich auf dem Weg der Blutbahnen verbreiten, sei aber eine derartige Klassifikation sicherlich falsch: Denn Tumoren von so typischem Bau und von so eigenartiger Biologie könne man unmöglich den Carcinomen zuzählen, besonders wenn sie, was ja nicht mehr zu bezweifeln ist, auch von einer in toto entarteten Placentarzotte ausgegangen sein können. (Selbstbericht.)

Herr **Sänger** (Leipzig): Noch immer ist die Herkunft und Bedeutung des menschlichen Syncytiums, ob es überhaupt epithelialen, ob es mütterlichen oder fötalen Ursprungs ist, unentschieden.

Dem entspricht auch die Polymorphie der mikroskopischen Befunde bei Deciduoma malignum, wovon nun nachgerade Jeder ein Specimen beobachten will.

Neben Fällen von dem Fränkel-Marchand'schen Typus sind solche beschrieben worden, die sicherlich diesem nicht entsprachen, was Marchand selbst schon hervorgehoben hat.

Überall, wo epitheliale und bindegewebige, so wie endotheliale Elemente neben einander vorkommen, müssen auch Geschwülste der einen oder anderen Matrix auftreten können. Gerade am schwangeren Uterus in seiner Verbindung mit Ei und Placenta treffen besonders viele und specifische Gewebsarten zusammen.

Ob man nun die syncytialen Typen des Deciduoma malignum als Carcinome auffassen darf oder nicht, sei dahingestellt. Je mehr ich aber die veröffentlichten Fälle von Deciduoma malignum prüfte und mit meinem eigenen ersten Fall verglich, um so mehr drängte sich mir wieder die Überzeugung auf, dass es doch »deciduale Sarkome« gebe, womit noch keineswegs gesagt sei, dass deren Elemente gerade aus den Zellen der Membrana decidua stammen müssten, schon da deciduale Umwandlung von Bindegewbszellen auch weit entfernt von der Mucosa uteri vorkommt.

Ich nähere mich damit etwas der Veit'schen Ansicht, wonach Sarkome schon vor der Schwangerschaft bestanden haben können, nur mit stärkerer Betonung, dass diese dann auch durch den Anstoß der Schwangerschaft einen histologisch eigenartigen Charakter bekommen.

Als ich meinen ersten Fall von »Sarcoma deciduo-cellulare« beschrieb, kannte ich das menschliche Syncytium noch nicht. Ich habe nun meine mikroskopischen Präparate — der Geschwulstuterus selbst ist leider verloren gegangen, so dass neue Schnitte nicht angefertigt werden konnten — immer und immer wieder durchforscht und mit Präparaten vom Marchand'schen Typus verglichen mit dem Ergebnis, dass trotz mannigfacher Ähnlicheiten doch keine Identität bestehe. So sehr ich geneigt war, auch meinen Fall den syncytialen Geschwulstbildungen zuzuzählen, musste ich ihn doch besonders stellen. Er ist ein Sarkom; nur, wie ich Reinicke gegenüber betonen will, in absolut sicherem Zusammenhang mit Schwangerschaft und gleicht am meisten etlichen der Fälle von Pestalozza, den Fällen von Klien, H. W. Freund, allerdings auch dem von Reinicke.

Nun habe ich ganz vor Kurzem wieder einen Fall gewonnen, wo die Hauptmasse der Geschwulst fast nur aus schollenartigen Riesenzellen mit einem oder mehreren bläschenförmigen Kernen innerhalb eines dickbalkigen Reticulum besteht, während die angrenzende Schleimhaut weitgehende deciduale Umbildung darbietet. Ulesko-Stroganowa spricht zwar derartige Riesenzellen auch als syncytiale an, doch scheint es mir — für meinen Fall, der noch weiter zu untersuchen ist — näher liegend, sie als Sarkomzellen anzusprechen. Ich komme daher zu dem Schluss, dass das Vorkommen maligner Deciduome vom Charakter der Sarkome aufrecht erhalten werden kann. (Selbstbericht.)

Herr Bulius (Freiburg i/B.) spricht sich auf Grund von 3 selbst untersuchten Fällen dahin aus, dass die sogenannten serotinalen Geschwülste histologisch nicht gleichartig sind. Einmal giebt es sicher Tumoren, die als syncytiale zu bezeichnen sind. Sie gehen direkt von dem wuchernden Syncytium der Zotten aus. Diese bilden die Grundsubstanz der Geschwulst, eine Entartung des Zottenstromas findet dabei nicht statt, die Langhans'sche Zellschicht wuchert auch, aber nur in der Umgebung der Zotten. Eine Propagation dieser Zellen in die Tiefe des umliegenden Gewebes findet nicht statt. Die Ausbreitung der Geschwulstmassen erfolgt auf dem Wege der Blutbahnen, entweder finden sich ganze Zotten oder nur Syncytiummassen, bisweilen in Zottenform, in den Gefäßen. Zweitens aber dringen die syncytialen Geschwulstzellen auch direkt zwischen die Muskelzellen vor, dann scheinbar aus diesen entstehend.

In einer 2. Reihe von Fällen müssen die Geschwülste als Deciduome im Sinne Sänger's bezeichnet werden. Hier bilden deciduale Riesenzellen die Hauptmasse der Geschwulst. Ihrem Ursprunge nach unterscheidet man daher am besten Carcinome und Sarkome, welche im Anschluss an eine Schwangerschaft aus diesen eigenthümlichen Formelementen hervorgehen. Das erstere wären syncytiale, das letztere deciduale Geschwülste. Die Ausbreitung auf dem Wege der Blutbahnen ist nicht gegen die Bezeichnung als Carcinom zu verwerthen, da durch Gold-

mann nachgewiesen ist, dass beim Carcinom die Geschwulstmassen auch in den Gefäßen vordringen.

Zum Beweis für diese Ausführungen werden eine große Reihe von Abbildungen demonstrirt.

Die betreffenden Krankengeschichten bieten auch mancherlei Interessantes:

Im 1. Falle handelte es sich um eine 49jährige IIIpara. Letzte Geburt vor 18 Jahren. Seitdem angeblich Periode stets regelmäßig alle 3 Wochen bis vor etwa 1 Jahr. Dann häufiger und stärkerer Blutabgang, in den letzten 10 Wochen ununterbrochen, ohne dass jemals größere Klumpen und Fetzen abgegangen seien.

Die Geschwulst bestand aus einem circumscripten Knollen, etwa der rechten Uteruskante entsprechend, längsoval, bis 1 cm über die Innenfläche vorspringend Die übrige Uterusschleimhaut glatt.

Der 2. Fall bietet im Verlauf keine Besonderheiten gegenüber dem von Sänger gegebenen klinischen Bilde; er stammt aus der Praxis des Herrn Prof. Sonntag.

Im 3. Falle handelt es sich um eine 43jährige Vpara. Letzte regelmäßige Periode nicht festzustellen. Seit Januar d. J. fast fortwährend blutiger Ausfluss und krampfartige Unterleibsschmerzen. — Graviditas, Fundus uteri 4 cm über dem Nabel; Carcinoma portionis vaginalis. Exstirpatio uteri totalis vaginalis.

Die mikroskopische Untersuchung ergab ein von Plattenepithel ausgehendes Carcinom. Bei der histologischen Untersuchung der Placentarstelle zeigte sich hier die Muscularis uteri auf etwa $^1/_3$ ihrer Dicke durchsetzt mit Riesenzellen, die 4—10 rundlich-bläschenförmige durchscheinende Kerne hatten. B. hält sie für deciduale. Außerdem fanden sich ganz vereinzelt Riesenzellen mit intensiver gefärbtem Protoplasma und großem klecksigem Kern. (Selbstbericht.)

Herr Sänger: Ich freue mich, dass der eben von Herrn Bulius beschriebene Fall eine so vortreffliche Stütze meiner eigenen Darlegungen abgiebt, indem die Deutung seines Falles mit der, welche ich für meinen zweiten Fall hier vorläufig nur kurz skizzirte, im Wesentlichen übereinstimmt. Man wird also doch wieder von »decidualen Sarkomen« reden dürfen. (Selbstbericht.)

Herr C. Ruge (Berlin): Wenn syncytiale Elemente im Stroma der Zotten gefunden werden, dürfe man nicht gleich den Uterus exstirpiren, man solle die Möglichkeit der Malignität abwarten. Der erste richtig beschriebene Fall sei der von Fränkel. Gottschalk habe zuerst den Fall nicht richtig erkannt. »Gottschalk sagt, fötale Elemente seien der Ausgangspunkt. Wir wollen wissen, ob Bindegewebe oder Epithel der Ausgangspunkt ist.« R. betont: »die Elemente sehen wie Syncytium aus, sind aber Bindegewebe. Das aus dem fötalen Epithel hervorgehende Syncytium ist wirkliches Syncytium. Die aus der Decidua entstehenden syncytiaähnlichen Elemente sind die malignen Tumoren, wie sie Gebhardt gezeigt hat«.

Sänger gebrauche den Ausdruck „decidual" mehr in deskriptiver Weise.

Herr Neumann (Wien) bittet, seine Präparate durchzuprüfen. Er habe die von ihm geschilderte atypische Wucherung des Syncytiums bei Durchforschung einer größeren Zahl von Blasenmolen nur in jenen 4 Fällen gefunden, an welche sich eine maligne Neubildung angeschlossen habe, und desshalb verlangt, bei diesem Befund die Uteri zu exstirpiren.

Herr Gottschalk: Aus den verschiedenen Diskussionen über das vorliegende Thema in Berlin und der heutigen dürfe hervorgehen, dass Herr C. Ruge sich mit Interesse bemühe, darzustellen, dass G. die Sache nicht erkannt habe. Das sei nun thatsächlich unrichtig, denn Herr Geh.-Rath Waldeyer habe seiner Zeit in der Berliner med. Gesellschaft zu Protokoll gegeben, dass G. zum 1. Male nach gehaltenem Vortrag mit der richtigen Diagnose zu ihm hingekommen sei. Ferner beweise der heute von Herrn Gebhard demonstrirte Fall (2), wie richtig G. die Sache erkannt hatte, als er von vorn herein den Satz aufstellte, dass auch die ganze Zotte als eine geschlossene Einheit entarten und zur Geschwulstmatrix werden könne.

4. Sitzung am 10. Juni, Nachmittags.

Herr **Winternitz** (Tübingen): Über neue Hilfsmittel beim gynäkologischen Unterricht.

W. zeigt ein Modell, welches gestattet, sämmtliche Lageveränderungen des Uterus einzustellen, außerdem demonstrirt er eine Anzahl selbstangefertigter Modelle aus Plastellin, welche das Vorstellungsvermögen der Studirenden ausbilden sollen. Er lässt in den Kursen die Studenten einfache Befunde modelliren. Auch diese von Studenten angefertigten Modelle werden demonstrirt.

Herr **Sellheim** (Freiburg): Zur Topographie der Beckeneiterungen.

Vortr. betont den großen Unterschied in Ausgangspunkt, Sitz, Ausbreitung und Einfluss auf die Umgebung bei den einzelnen Formen der Beckeneiterungen und glaubt, dass sich nur auf einer genauen topographisch-anatomischen Basis eine richtige chirurgische Therapie jener krankhaften Processe aufbauen lasse. Nur so wird man die richtige Indikation für die Wahl des einen oder anderen Operationsverfahrens zu finden vermögen. Er weist darauf hin, dass man in neuerer Zeit ältere, bewährte Methoden, wie die abdominelle Exstirpation der Eitersäcke, die Eröffnung und Drainage von den Bauchdecken, der Scheide, dem Cavum ischiorectale und selbst vom Sacrum her viel zu viel außer Acht gelassen habe, zu Gunsten der vaginalen Uterusexstirpation, bei der manche Eiterherde nicht einmal erreicht werden können, und bei der man nicht selten ein vollständig gesundes Organ entfernt.

Um nun richtige anatomische Anhaltspunkte zu gewinnen, hält er das gewöhnliche Sektionsverfahren meist nicht für ausreichend, und hat nach einer besonderen Vorbehandlung geeignete Becken in Serienschnitte von 1—2 cm Dicke zerlegt.

Zur genaueren Orientirung über die Lage der Eiterherde wird empfohlen, vom knöchernen Becken auszugehen, da nur dieses genügend feste, unverrückbare Grenzen und Punkte darbietet, die sich auch beim lebenden Menschen mit hinreichender Sicherheit feststellen lassen.

Über die Art der Führung der Schnitte im Becken vermisst Vortr. eine allgemein angenommene Methode. Er hält für das beste das in der Freiburger Klinik eingeführte und sowohl auf das deforme Becken, als auch auf andere abnorme Verhältnisse ausgedehnte Verfahren von Hodge und entwickelt dieses System mathematisch. Von den Schnitten sind jedes Mal naturgetreue Abbildungen und der besseren Übersichtlichkeit halber auch halbschematische Zeichnungen angefertigt.

An diesen Tafeln und an den Präparaten selbst werden, so weit der enge Rahmen des Vortrags gestattet, nur einige besonders wichtige Punkte hervorgehoben. Bezüglich aller Details wird auf die später erscheinende ausführliche Abhandlung verwiesen.

Das erste Becken stammt von einer Ipara, die 3 Wochen post partum gestorben war. Die hiervon gewonnenen Schnitte geben von den Prädilektionsstellen und den Verbreitungswegen der Eiterungen ein ausgezeichnetes Bild.

In dem Fettgewebe zwischen linkem Psoas und Iliacus ist ein ziemlich großer, extraperitonealer Abscess getroffen. In den obersten Theilen der durch Infiltrat zwischen den Platten kolossal verdickten Ligamenta lata, bezw. Ligamenta infundibulo pelvica ist durch röhrenförmige Eiterherde die Straße dieser aufsteigenden Eiterung deutlich markirt. Weiter unten, im eigentlichen Beckenring, interessirt besonders ein extraperitoneal gelegener, pararectaler Eiterherd. In den Schnitten, welche dem unteren Theil des Uteruskörpers und dem Hals entsprechen, fällt das massenhafte, aber nicht eitrige Infiltrat auf, welches die Platten der Ligamenta lata aus einander drängt und in das ebenfalls verdickte und verhärtete Binde- und Fettgewebe der Beckenwände ausstrahlt. Der Uterus ist in diese Infiltrate wie eingegossen und der Mastdarm ist durch solche entzündliche Vorgänge immobilisirt. Durch die unteren Schnitten werden die Weichtheilverhältnisse des Beckenbodens sehr schön illustrirt.

Wie für die aufsteigenden extraperitonealen Eiterungen sind die Infektions-

wege für die Tuben klar gelegt. Beiderseits Pyosalpinx. Aus den Befunden geht hervor, dass auf der linken Seite die Infektion des Eileiters vom Uterus her durch direkte Propagation auf der Schleimhaut erfolgt sein wird, während rechts die Eitererreger auf dem für das Puerperium gewöhnlichen Wege eingedrungen sind, nämlich von der Ampulle aus.

Die Eierstöcke dienen nur zur Begrenzung intraperitoneal gelegener Eiterherde, ohne im eigenen Gewebe Eiter zu enthalten. Im Anschluss daran hebt Vortr., im Gegensatz zu der sonst ziemlich allgemein gültigen Anschauung, die Seltenheit echter und zumal größerer Ovarialabscesse hervor.

Zuletzt wird noch flüchtig die wichtige Rolle berücksichtigt, welche man Darm, Netz und Appendices epiploicae bei der Abkapselung der intraperitonealen Eiterungen spielen sieht. Es liegen ähnliche Verhältnisse vor, wie sie schon zu erheblichen diagnostischen Irrthümern Veranlassung gegeben, oder in anderen Fällen zu Ileus und Tod geführt haben.

Im Gegensatz zu dieser mehr frischen Infektion werden noch Schnitte von einer exquisit chronischen entzündlichen Affektion des Beckens demonstrirt, um die Endprodukte eines solchen, durch Jahre bestehenden und immer wieder aufflackernden Processes zu veranschaulichen.

An der Trägerin dieses zweiten Beckens, einer 44jährigen IIpara, wurde die vaginale Uterusexstirpation als letztes Hilfsmittel versucht. Die Operation musste jedoch wegen des Schwächezustandes der sehr heruntergekommenen Pat. abgebrochen werden.

In der rechten Beckenhälfte liegt ein etwa hühnereigroßer, intraperitonealer Eiterherd, mit aller Wahrscheinlichkeit die durch die plastische Thätigkeit des Peritoneums stark veränderte Pyosalpinx, während der Eierstock auch hier von der Abscessbildung ausgeschlossen erscheint. Der linksseitige Adnextumor besteht in seinem hinteren Theil aus Pyosalpinxwindungen, in seinem vorderen Abschnitt aus dem Eierstock, der theilweise in große Cysten mit serös-colloidem Inhalt verwandelt ist.

Die Grenzen des Uterus sind für sich in den Schnitten nicht überall deutlich zu erkennen, es geht vielmehr sein Gewebe ohne irgend welche scharfe Kontour in die Umgebung über. Vortr. macht auf die Schwierigkeiten aufmerksam, welche die totale Entfernung dieses Organs trotz Zangen und Morcellement gehabt hätte, wenn eine Weiterführung der Operation wegen des Zustandes der Frau möglich gewesen wäre.

Um den Mastdarm sieht man die Verhältnisse sehr gut veranschaulicht, wie sie in der Freiburger Klinik als »Zwinge um den Mastdarm« in den Palpationsbefunden bezeichnet werden. An einer Stelle ist die Perforation eines pararectalen Eiterherdes in den Mastdarm getroffen. Von dem in der Litteratur so vielfach angeführten Ventilverschluss, welcher den Abscessspalt gegen Koth abgeschlossen halten soll, ist nichts zu sehen, vielmehr hat sich der Koth dem Eiter beigemischt.

Der linke Ureter ist stark verändert, im oberen Theil bis zu Kleinfingerdicke dilatirt, im unteren durch andrängende Eiterherde und narbige Bindegewebsschlingen komprimirt. Das Gewebe des Harnleiters selbst befindet sich anscheinend in einem Vorbereitungsstadium für den Durchbruch. Außerdem ist die durch die Schwellungen bedingte asymmetrische Lage dieser Organe bemerkenswerth.

Die Blase ist durch einzelne Adhäsionsstränge, peritoneale, schwartige Auflagerungen und breite Verwachsungen mit der Umgebung in ihren Exkursionen gehindert. Nach links zu hat sich ein Pulsionsdivertikel mit papierdünner Wand gebildet.

Zum Schluss führt Vortr. noch Beobachtungen von zeitweisem, negativem, intravesikalem Druck in gewöhnlicher Rücken- oder Steinschnittlage an, die bei derartigen hochgradigen Funktionsstörungen der Blase in der Freiburger Klinik gemacht worden sind. Er erklärt dieses merkwürdige Phänomen aus den mechanischen Verhältnissen. (Selbstbericht).

Herr **Orthmann** (Berlin). Zur Pathologie des Corpus luteum.

Das Corpus luteum ist für die Erkrankungen des Ovariums von großer Bedeutung; dieselbe beruht zum großen Theil auf physiologischen Vorgängen, namentlich der Füllung und Vermehrung der Gefäße bei der Eröffnung eines Fol-

likels, dem dabei stattfindenden mehr oder weniger großen Bluterguss, und vor allen Dingen in der vorübergehenden Kommunikation mit der Bauchhöhle, resp. den Nachbarorganen.

Als einer der Ersten hat sich v. Rokitansky mit der Pathologie des Corpus luteum beschäftigt; in neuerer Zeit namentlich Nagel, Fränkel und Langer.

Bei der Rückbildung können im Corpus luteum ausgedehnte Verkalkungen vorkommen (Slavjansky u. A.); O. hat selbst einen derartigen Fall untersucht, in dem bei einer 43jährigen Frau in einem Ovarium 2 Corpora lutea ausgedehnt verkalkt waren.

Von größerer Bedeutung sind in pathologischer Beziehung die durch Blutungen hervorgerufenen Veränderungen; hierher gehören die sogenannten Verdoppelungen der gelben Schicht, theilweise Abhebung derselben, namentlich aber die Bildung von kleineren und größeren Hämatomen oder Blutcysten; die Lage der letzteren ist meist an einem der Pole der Ovarien, bei größeren geht natürlich das ganze Ovarium darin auf; der Umfang kann bis zu Kindskopfgröße gehen. Die Wand besteht aus 2 charakteristischen Lagen, einer inneren welligen, braun oder gelblich gefärbten, die der Luteinschicht entspricht, und einer äußeren dünneren, strafferen Schicht der ursprünglichen Tunica fibrosa. Von besonderem Interesse ist, dass neben epithellosen auch mit Epithel ausgekleidete Blutcysten vorkommen; O. hat von letzteren 3 Fälle genauer untersucht. Unter der cylindrischen, kubischen oder plattenepithelähnlichen Epithelschicht findet man noch deutliche Luteinzellen, die in älteren Fällen einer immer noch durch ihre meist stark gefaltete Beschaffenheit an die Luteinschicht erinnernden, lockeren Bindegewebsschicht Platz machen. Ganz ähnliche Verhältnisse findet man bei den Corpus luteum-Cysten mit hellem, serösem Inhalt; auch hier sind vor Allem epithellose und epitheltragende zu unterscheiden.

Außerordentlich wichtig ist auch die Rolle, welche das Corpus luteum bei entzündlichen Vorgängen spielt. — Unter 30 Ovarialabscessen fand O. 21, also über $^2/_3$, Corpus luteum-Abscesse, welche sich durch einen sehr charakteristischen Bau der Wand auszeichnen, namentlich die aus zahlreichen kleineren und größeren papillären Exkrescenzen bestehende innere Schicht, welche aus der Luteinschicht hervorgeht und häufig noch deutliche Luteinzellen aufweist; die äußere Schicht (Tunica externa) ist meist hyalin degenerirt. — Von Bedeutung ist ferner, dass auch die Tuberkelbacillen durch Vermittlung des Corpus luteum ihren Einzug in das Ovarium halten können.

Solide Neubildungen (Fibrome, Carcinome etc.), wie solche von v. Rokitansky, Klob, und in jüngster Zeit von Voigt beschrieben worden sind, hat O. bisher nicht beobachtet.

(Der Vortrag wurde durch Abbildungen, makro- und mikroskopische Präparate erläutert.) (Selbstbericht.)

Herr **Skutsch** (Jena): Zur Lehre vom Abort.

S. giebt die Krankengeschichte eines Falles, bei welchem nach Abgang einer vollständigen Decidua von 4 mm Wandstärke mit einer nur 3 mm großen Öffnung am unteren Pol das Ei ausgestoßen wurde. Es werde sich um eine im interstitiellen Theil der Tube entwickelte Tubarschwangerschaft gehandelt haben. Nach Abgang der Decidua aus der Uterushöhle sei das Ei in diese ausgestoßen. Die Deutung wurde gestützt durch den Befund einer Verdickung an der rechten Tubenecke. — Bei der großen Häufigkeit der Tubarschwangerschaften glaubt S., dass neben dem meist beobachteten Abortus tubo-abdominalis auch dieser tubouterine Abort nicht selten vorkomme.

Herr **Pfannenstiel** (Breslau): Über die Histogenese der Dermoidcysten und Teratome des Eierstocks.

Bezüglich der Entstehung der Dermoidkystome und Teratome des Eierstocks bin ich auf Grund meiner durch Jahre hindurch fortgesetzten Untersuchungen in ganz unabhängiger Weise zu denselben Anschauungen gelangt, wie sie in neuester Zeit von Wilms publicirt worden sind.

Es ist nicht richtig, wenn man die Dermoidkystome des Eierstocks den fötalen Inklusionen gleichstellt. Diese sind von wesentlich anderer Zusammensetzung und Gestaltbildung als die teratoiden Geschwülste des Ovariums, sie sind Doppelmissbildungen, und Niemand wird im Ernst behaupten, dass die Teratome des Eierstocks einem ähnlichen Missbildungsvorgang ihren Ursprung verdanken.

Die Abschnürungstheorie ist gleichfalls sehr unwahrscheinlich, denn, abgesehen davon, dass es gerade immer nur die Keimdrüse wäre, welche die Ablagerungsstätte solcher abgesprengter Geschwulstkeime des Ektoderms darstellte, während höher oben und weiter unten ähnliche Geschwulstbildungen nicht vorzukommen pflegen, so ist daran zu erinnern, dass der His'sche Achsenstrang, welcher einzig und allein im Stande war, die Abschnürungstheorie zu stützen, bei den Embryologen von Fach nicht mehr die volle Anerkennung hat. Vor Allem aber passt der Vergleich mit den Hautdermoiden ganz und gar nicht. Während die Hautdermoide eine allseitige Hautauskleidung und außer dieser keinerlei Geschwulstelemente besitzen, die von anderen Keimblättern als dem Ektoderm herrühren, ist das Dermoidkystom des Eierstocks ganz anders zusammengesetzt. Nicht eine allseitige Hautauskleidung der Cyste, wie man noch heut zu Tage vielfach annimmt, ist vorhanden, sondern der hautbedeckte Geschwulstantheil ist nur an einer umschränkten Stelle zu finden, während die übrige Cystenwand Cylinderepithel trägt oder ganz epithellos ist. Freilich finden sich auch hier gelegentlich Haare, aber diese sind, wie an dem mikroskopischen Präparat ersichtlich, nicht dort gewachsen, sondern es sind abgestorbene Haare, welche sich dem Cysteninhalt beigemischt und von dort aus wieder sekundär in die Cystenwand eingespießt haben. Keine Haarpapille finden Sie an diesen Stellen, sondern vielmehr eine Zone reaktiver Entzündung mit Riesenzellen und hämorrhagischer Infiltration. Der hautbedeckte Geschwulstantheil dagegen, von welchem die Haare entspringen, enthält stets Bestandtheile aller drei Keimblättter in zum Theil weit vorgeschrittener Differenzirung. Hier finden wir eine Art Embryo, wenn auch in unvollkommener Weise, angelegt. Vorzugsweise sind es Bestandtheile des Ektoderms, welche zu hoher Entwicklung gelangt sind, aber auch endodermale Bildungen sind fast immer vorhanden, oft zu hoher Entwicklung gelangt.

Ferner ist zu bemerken, dass niemals der ganze Embryo gebildet wird, dass dagegen der Kopfantheil eines solchen, also derjenige Theil des Embryo, welcher zuerst in vollkommener Weise zur Differenzirung gelangt und während des ganzen intra-uterinen Lebens dem übrigen Körper an Entwicklung voraus ist, in allen Fällen deutlich erkennbar ist. Selbst in den einfachsten Dermoidkystomen können Sie die Bestandtheile des Kopfes bei sorgfältiger Untersuchung wiedererkennen. Die Präparate, welche ich nachher demonstriren werde, entstammen alle einer Geschwulst. Sie sehen dort die Haut mit ihren Attributen, Gehirnmasse, Ganglien, Arachnoidealzotten, Augenbestandtheile, besonders die Pigmenthülle des Auges, Kehlkopfgegend mit Schleimhaut, Schleimdrüsen, Muskulatur, Nervenfasern, Knorpel etc., und Ihnen Allen ist bekannt das häufige Vorkommen von Kiefertheilen mit ausgebildeten Zähnen. Alle diese Theile sind keineswegs so regellos durch einander geworfen, wie man für gewöhnlich annimmt, sondern es ist ein unverkennbares Bestreben zu geordneter Entwicklung nachzuweisen, wenn auch die Ausbildung der einzelnen Organe eine unvollkommene bleibt und die Organe selbst eng an einander geschoben sind. Es ist Ihnen ferner bekannt, dass in den Dermoidkystomen die Differenzirung der Organe oft sehr weit vorschreitet, dass deutlich ausgebildete Augen selbst mit Linse und Lidern, Nasen- und Mundbildung mit Kiefer und Zunge, und dass gelegentlich auch Rumpfbestandtheile, Skelettheile mit gegliederten Extremitäten, Brustdrüse, Schilddrüse, Abschnitte des Magen-Darmkanals, des Respirationstractus, selbst der Unterleibsdrüsen schon wiederholt gefunden worden sind. Und ich glaube mich nicht zu täuschen, wenn ich einige Male an dem dermoidalen Zapfen des Kystoms die Andeutung eines Amnions mit dem typischen Epithel gesehen habe.

In diesen Thatsachen ist die gesammte Genese der Dermoidkystome enthalten. Nur ein Bestandtheil der weiblichen Keimdrüse ist fähig, diese Bildungen zu produciren, das ist das noch nicht differenzirte Ei, das Ei der Primordialfollikel. Den Epithelien des Eierstocks, dem Deck- oder dem Follikelepithel diese besondere Bildungskraft zuzutrauen, halte ich nicht für berechtigt. Das Deckepithel ist, eben so wie das Follikelepithel des Eierstocks, bereits viel zu weit in der Differenzirung vorgeschritten, als dass es fähig wäre, noch einmal zurückzukehren auf das Stadium des Koilomepithels, aus welchem sich die Keimanlagen entwickeln. Es würde allen entwicklungsgeschichtlichen und pathologisch-anatomischen Thatsachen widersprechen, wenn man dem Deckepithel oder dem Follikelepithel die Fähigkeit zusprechen wollte, sich wieder in Keimzellen umzuwandeln. Das Ei der Follikel dagegen enthält alle diejenigen Eigenschaften, welche dazu bestimmt sind, den ganzen thierischen Organismus zu bilden. Es verharrt in diesem Zustand bis zum Moment der Befruchtung, kann aber auch ohne eine solche zu selbständigem Wachsthum angeregt werden, um auf parthogenetischem Wege ein Gebilde zu produciren, welches in Unvollkommenheit der Entwicklung Theile des menschlichen Körpers in atypischer Anordnung enthält.

Damit wären wir etwa auf dem alten Standpunkt wieder angelangt, den der gesunde Menschenverstand schon vor Jahrhunderten, wenn auch in vollkommen laienhafter Weise, so doch in richtiger Ahnung vertreten hat.

Es bleibt nun noch ein Punkt zu erörtern übrig, das ist die Kombination des Dermoids mit epithelialen Neubildungen anderer Art. Es ist die Häufigkeit dieser Kombination schon seit lange bekannt, und ich kann hinzufügen, dass nach meinen Untersuchungen sogar fast jedes Dermoid des Eierstocks mit einer der bekannten Neubildungen verbunden ist, sei es einem einfachen serösen Kystom (was man bisher als Hydrops folliculi bezeichnete), sei es mit einem Cystadenom.

Diese Thatsache ist nicht etwa in dem Sinne Waldeyer's zu deuten, dass die Epithelien des Eierstocks einmal die bekannten epithelialen Geschwulstbildungen und dann wiederum dermoide Bildungen produciren, so dass also die Dermoide nichts Anderes als Adenome des Eierstocks wären, sondern vielmehr ist diese Kombination ein Ausdruck dafür, dass histologisch verschiedene Bestandtheile des Parenchyms gleichzeitig von demjenigen Reiz betroffen wurden, der die Geschwulstbildung anregt. Jeder Bestandtheil antwortet auf diesen Reiz in der ihm eigenthümlichen Weise, unter Entwicklung der ihm nun einmal innewohnenden formativen Fähigkeiten.

Es ist übrigens bemerkenswerth, dass die Dermoide sich mit Vorliebe verbinden mit den Pseudomucinkystomen, deren Genese von dem Follikelepithel immer größere Wahrscheinlichkeit erlangt, während die Kombination mit dem serösen Cystadenom, namentlich dem Flimmerpapillärkystom, dessen Abstammung vom Keimepithel mir unzweifelhaft erscheint, extrem selten, vielleicht nie vorkommt. Wir können uns somit die Entstehung des Dermoidkystoms in der Weise vorstellen, dass neben einander, ein und demselben Antrieb zur Geschwulstbildung folgend, die Eizelle zum eigentlichen Dermoid sich entwickelt, während das Epithel des Follikels zu einem Pseudomucinkystom oder einem einfachen serösen Kystom sich umbildet.

Die Entstehung der eigentlichen Teratome des Eierstocks ist als im Wesentlichen gleichartig aufzufassen. Die Dermoide zeigen eine mehr geordnete und, so weit es der beengte Raum gestattet, vollkommenere Entwicklung der drei Keimblätter. Bei den Teratomen ist die Entwicklung regelloser und unvollkommener und trägt mehr den Charakter einer atypisch proliferirenden Neubildung, etwa in dem Verhältnis eines Sarkoms zum Fibrom oder eines Carcinoms zum Adenom. (Selbstbericht.)

Herr G. Abel (Leipzig) Welche Umstände beeinflussen die Narbenfestigkeit der Bauchschnittwunde?

A. ist seit Herbst 1892 mit Nachuntersuchung der in der Zweifel'schen Klinik ausgeführten Laparotomien beschäftigt. Er weist nach, dass die Untersuchung auf Narbenbrüche eine längere als die bisher innegehaltene Beobachtungszeit erfordere.

A. hat nur von 5 unter 665 Fällen nichts ermittelt, er hat 96% aller Kranken, die im Umkreis von 300 km wohnen, 98,8% derer die im Umkreis von 150 km von Leipzig wohnen, selbst wiedergesehen und nachuntersucht.

Es wurden operirt		Wie oft hat A. im Durchschnitt die Kranken selbst nachuntersucht?	Im Durchschnitt fand die letzte Nachuntersuchung statt
1887	15	$2^{5}/_{15}$ mal	im 9. Jahre p. op.
1888	37	$2^{28}/_{37}$ mal	» 8. » » »
1889	46	$2^{11}/_{46}$ mal	» 7. » » »
1890	71	$2^{15}/_{71}$ mal	» 6. » » »
1891	62	$2^{16}/_{62}$ mal	» 5. » » »
1892	83	$2^{27}/_{83}$ mal	» 4. » » »
1893	113	$2^{105}/_{113}$ mal	» 7. Halbjahr p. op.
1894 bis Monat Juli.	102	$2^{60}/_{101}$ mal	» 5. » » »

Seinen Tabellen legt A. nur selbstbeobachtete und mindestens 2 Jahre nachbeobachtete Fälle zu Grunde, und beweist, dass die Narbenfestigkeit wesentlich nur durch 2 Umstände beeinflusst wird, nämlich durch exakte Wundnaht — die besten Narben wurden nach isolirter Fasciennaht erzielt — und durch Wundeiterung. Die meisten Brüche wurden nach Wundeiterung beobachtet:

Nach 2wöchentlicher	Eiterung	40%	Brüche
» 3	»	»	54%	»
» 4	»	»	65%	»
über 4	»	»	80%	»

Der schädigende Einfluss der Wundeiterung machte sich bei isolirter Fasciennaht weniger geltend als bei anderen Nahtmethoden.

Die Beschaffenheit der Bauchdecken scheint auf die Narbenfestigkeit nur in so weit Einfluss zu haben, als sie die exakte Naht zumal der Fascien erleichtert oder erschwert: die wenigsten Brüche wurden bei ganz dünnen Bauchdecken gefunden, mit zunehmender Dicke des Fettpolsters vergrößerte sich auch die Zahl der Narbenbrüche.

Ein Einfluss der Konstitution ließ sich nicht nachweisen: schwächliche, stark ausgeblutete, alte Frauen hatten nicht etwa mehr Brüche als kräftige, nicht anämische oder jüngere Frauen.

Nicht nur für die Zahl der Brüche, sondern auch für deren Größe. Den Beweis liefert A. einmal auf Grund der Gegenüberstellung verschiedener Nahtmethoden mit Berücksichtigung der Eiterungsdauer in ausführlichen Tabellen, sodann durch den Nachweis, dass nach Ablauf der Wundheilung auf die Narbe wirkende Umstände einen schädigenden Einfluss nicht mehr erkennen lassen.

A. zeigt an weiteren Tabellen, dass durch frühzeitige Wiederaufnahme der Arbeit, durch vorzeitiges Ablegen oder Nichttragen einer Leibbinde, durch alsbald eintretende Schwangerschaft u. A. m. weder die Zahl der Brüche noch ihre Größe zugenommen hat.

A. bittet, seine Befunde an einer größeren Zahl gleich genau beobachteter Fälle nachzuprüfen. Ohne methodisches Wiederbestellen bekomme man höchstens 15% der Fälle wieder zu Gesicht. Derartige Nachuntersuchungen anstellen zu lassen, sei eine Pflicht der Operateure, zumal A. in Erfahrung bringen konnte, dass von den 61 seither verstorbenen Kranken nicht weniger als 9 unter Ileuserscheinungen gestorben seien. Desshalb soll man nicht der Bauchnaht allein, sondern den Dauererfolgen der einzelnen Operationen weitere Arbeit widmen.

5. Sitzung am 11. Juni, Vormittags.

Herr **Klien** (Dresden) demonstrirt:

1) Einen Sterilisationsapparat für Verbandmaterialien, konstruirt in Anlehnung an den Zweifel'schen. Der Apparat ermöglicht 3 Büchsen gleichseitig, resp. eine große Büchse zu sterilisiren, 2) die Verbandstoffe sofort nachzutrocknen. (Vgl. Münchener med. Wochenschrift 1897 No. 24.)

2) Einen Behälter zum Mitführen von sterilem Katgut und Fil de Florence im geburtshilflichen Besteck.

3) Eine neue Modifikation eines intra-uterinen Kolpeurynters.

Bekanntlich sind vor 2 Jahren in der Münchener Frauenklinik Versuche von Arthur Müller gemacht worden, den sehr theuren und dabei wenig haltbaren intra-uterinen Kolpeurynter von Champetier des Ribes nachzumachen und zu verbessern. Müller beschrieb dann in der Monatsschrift für Geburtshilfe und Gynäkologie sein Instrument. Dasselbe ist aus unelastischem grauem Maschinengummi hergestellt; seine Füllung mit Wasser geschieht in der Weise, dass mittels Bajonnettverschlusses ein schlauchartiger Füllballon angesetzt wird, der etwas mehr Flüssigkeit fasst als der Kolpeurynter und aus dem durch Druck mit beiden Händen nach und nach die Flüssigkeit in den Kolpeurynter hinübergeleitet wird. Dieser Füllballon hat sich nun als wenig haltbar erwiesen und das Hinüberdrücken der Flüssigkeit als recht umständlich. Daher habe ich versucht, eine andere Art der Füllung ausfindig zu machen. Da die mittels Stempelspritze auch ihre Nachtheile hat, habe ich eine starke Klysopompe gewählt. Die Hauptschwierigkeit bestand in der Herstellung einer guten Verbindung zwischen Klysopompe und Kolpeurynter. Diese Verbindung musste absolut sicher sein, d. h. während des Füllens musste ein Abgleiten oder sonstiges Defektwerden sicher vermieden werden, und zweitens musste sie leicht zu lösen sein. Ich habe desshalb einen Hahn mit einer Überwurfmutter konstruiren lassen nach Art der Verbindung der Gartensprengschläuche. Der Hahn ist fest am Kolpeurynter befestigt, der die Überwurfmutter tragende Stempel eben so an der Klysopompe. Leicht lassen sich beide Stücke vereinigen und trennen.

Um an dieselbe Klysopompe auch einen gewöhnlichen Braun'schen Scheidenkolpeurynter anschrauben zu können, ist in das Lumen des Stempels, welcher die Überwurfmutter trägt, ein Gewinde eingeschnitten, in welches das Ansatzstück, welches am Braun'schen Kolpeurynter befestigt ist, hineinpasst. Der Braunsche Kolpeurynter wird mit einem Quetschhahn geschlossen.

Was das Material meines intra-uterinen Kolpeurynters betrifft, so ist derselbe aus Patentgummi mit Trikoteinlage gefertigt. Der Stiel ist, für den Zug eingerichtet, ganz unelastisch, dagegen ist der Ballon etwas elastisch, jedoch nur bis zu dem Grad, dass er, stark gefüllt, seine Form so gut wie gar nicht verändert. Ich möchte einen gewissen Grad von Elasticität für wünschenswerth erachten, besonders wenn man den Kolpeurynter mehr oder weniger rasch durch die Theile hindurch ziehen will. Ein ganz unelastischer wirkt da fast wie eine Steinkugel und wird eher Verletzungen herbeiführen.

(Zum Einführen in den Uterus bediene ich mich dieser Zange, welche bei Jetter und Scherer vorräthig ist.)

Der intra-uterine Kolpeurynter sammt Metallarmatur wird bei Oscar Ilschner in München, Neuhauserstr., hergestellt.

Der komplete Apparat, enthaltend: intra-uterinen Kolpeurynter, Braun'schen Kolpeurynter, Metallzwischenstücke, Klysopompe und Quetschhahn kostet 17,50 *M*.

4) demonstrirt K. sein Instrument zur Beckenausgangsmessung an den Lebenden.

(Selbstbericht.)

Herr **Ziegenspeck** (München) demonstrirt eine Wendungsschlinge mit kreisrundem Querschnitt, damit sie nicht, wie es die bandförmigen bei stärkerem Zuge oft thun, einschneide. Da eine seidene Schlinge nach dem Gebrauch kaum völlig wieder sterilisirt werden könne, ist diese Schlinge aus Baumwolle gefertigt, und soll nur je einmal gebraucht werden.

*

2) Eine auf die Flasche gebogene lange Kornzange mit Stellhaken, und zeigt die Verwendung dieses Universalinstruments als Schlingenführer und Nabelschnurrepositorium; es kann auch als Stopfer für Uterustamponade, als Tupferhalter zur Blutstillung, eventuell zur Entfernung von Placentarresten gebraucht werden.

Herr **Krönig**: Demonstration.

K. demonstrirt die von ihm angewendete Sterilisationsmethode des Katguts (vgl. Centralblatt für Gynäkologie 1894. No. 27).

Die Katgutringe werden von der Firma Dronke in Köln, Hohenstaufenring, bezogen, im Trockenschrank bei ca. 60—100° mehrere Stunden getrocknet und dann direkt in Cumol übertragen, um in dieser Flüssigkeit auf einem Sandbade auf ca. 155—165° C. 1 Stunde lang erhitzt zu werden.

Wird eine Übertragung von Alkohol in die Wunde nicht gefürchtet, so kann das sterilisirte Katgut direkt in Alkohol übertragen werden und ist zum Gebrauch fertig.

In der Leipziger Frauenklinik werden die in Cumol erhitzten Katgutringe in folgender Weise weiter behandelt. Um das Cumol aus den Fäden völlig zu entfernen, werden die Ringe mit ausgeglühter Pincette in ein vorher sterilisirtes Beckengefäß mit Petroleumbenzin übertragen. Nach ca. 3stündigem Verweilen in dem Benzin werden die Katgutringe in sterilisirte Glasschalen mit übergreifendem Deckel, in sogenannte Petrischalen, übertragen. Da das Benzinum petrolei der Pharmakopoea Germaniae ohne jeden Rückstand verdunstet, so resultirt ein trocknes, durchaus aseptisches Nahtmaterial.

Auf Veranlassung des Vortragenden liefert die Firma Dronke, Köln, Hohenstaufenring, in dieser Weise sterilisirtes Katgut in Büchsen. Die Einrichtung ist hierbei so getroffen, dass eine nachträgliche Berührung von Seiten der Wärterin unmöglich ist. (Demonstration der Büchsen und des Katguts.)

Als Beleg dafür, dass die Sterilisationsmethode des Katguts nicht ohne Einfluss auf die Wundheilbung ist, führt K. nachfolgende Zahlen aus der Abel-schen Untersuchung über Bauchnaht und Häufigkeit der Bauchbrüche nach Bauchnaht an:

In der Leipziger Frauenklinik wird die Bauchwunde nach Laparatomien so genäht, dass Peritoneum und Fascie isolirt durch fortlaufenden Katgutfaden vereinigt werden, die Haut durch Katgutknopfnähte.

1) Von 55 Fällen, die mit Sublimatalkoholkatgut genäht waren, haben 25 = 46 % geeitert; bei 10 % der Fälle wurde nach 2- und mehrjähriger Beobachtung eine Lücke (Hernie) in der Fasciennaht konstatirt.

2) Von 110 Fällen, die mit Chromsäurekatgut genäht waren, haben 25 Fälle = 22,7 % geeitert; 15 % der Fälle wiesen bei der Nachuntersuchung Fascienlücken auf.

3) Unter 68 Fällen, die mit Xylolkatgut genäht waren, haben 9 = 13,4 % geeitert; 13 % der Fälle wiesen bei der Nachuntersuchung Fascienlücken auf.

4) Von 56 Fällen, die mit Cumolkatgut genäht waren, haben 6 = 10,7 % geeitert; 7,1 % der Fälle wiesen bei der Nachuntersuchung Fascienlücken auf.

Es sei noch erwähnt, dass die Sterilisation beim Sublimatalkoholkatgut so vorgenommen war, dass das Katgut 20 Minuten lang in 1 %igem Sublimatalkohol (Alcohol absol.) gekocht und dann in absol. Alkohol übertragen wurde. Das in Chromsäure gehärtete Katgut war nach Döderlein in trockner Luft erhitzt.

Beim sogenannten Xylolkatgut war das Katgut 1 Stunde lang in kochendem Xylol erwärmt.

Allen 3 Methoden haftet der Nachtheil an, dass die Dauerformen des im Katgut gewöhnlich sich findenden Stäbchenbacteriums nicht abgetödtet werden.

(Selbstbericht.)

Herr **Menge** demonstrirt einen schon früher von ihm im Centralblatt für Gynäkologie ausführlich beschriebenen kleinen Dampfsterilisationsapparat, gegen welchen von Renk die Vorwürfe erhoben wurden, dass erstens die Verband-

materialien in den Büchsen durch den sich kondensirenden Dampf zu feucht würden, und dass zweitens die Dampfwirkung des Apparats auf Mikroben eine ungenügende sei. Vortr. weist diese Vorwürfe zurück, indem er betont, dass er schon in seiner ersten Publikation auf die Nothwendigkeit des Vorwärmens der beschickten, zu sterilisirenden Büchsen hingewiesen habe. Vorgewärmte Büchsen nehmen nur geringe Feuchtigkeitsmengen in sich auf. Ferner hebt M. hervor, dass er in der Gartenerde, dem von Renk benutzten Testobjekt, Sporen gefunden habe, die sowohl in dem kleinen Zweifel'schen als auch in anderen Dampfdesinfektionsapparaten ein Stunde lang der Einwirkung des strömenden Dampfes ausgesetzt werden konnten, ohne dass sie abstarben. Diese Sporen hielten sogar eine halbstündige Einwirkung gespannten Dampfes von 110° C. aus, ohne zu Grunde zu gehen. Dagegen wurden, wie M. das schon früher nachgewiesen hat, sehr resistente Milzbrandsporen nach einer 5 Minuten lang dauernden Einwirkung des Dampfes in dem kleinen Zweifel'schen Dampfdesinfektor abgetödtet. Dieses Resultat ist für die Praxis vollkommen ausreichend und desshalb der kleine, außerordentlich handliche und billige Apparat für den praktischen Arzt und die Hebamme durchaus empfehlenswerth.

Herr **Küstner** (Breslau): Demonstration von Instrumenten.

K. zeigt 1) eine Hülse für den Paquelin, um dieses Instrument bei aseptischen peritonealen Operationen mit einer aseptischen Hülle zu umgeben;

2) eine zweckmäßige Hakenzange, welche weniger leicht insufficient wird, als selbst die beste bisher angegebene Hakenzange, die Collin'sche;

3) Scheidenhalter mit einem Griff, welcher bequem in der Hand liegt und nicht so leicht als die gebräuchlichen eine Ermüdung der Hand zu Stande kommen lässt. Der Griff ist der des Mensurkorbschlägers;

4) ein Embryotom besonders für verschleppte Querlagen, bei denen der Hals schwer oder nicht mehr zugängig ist. Dasselbe besteht aus der gefensterten Kranioklastbranche und einer korrespondirenden, welche nicht stumpf ist, sondern eine Schneide besitzt. Man kann mit diesem Instrument alle knöchernen Theile eines in jeder Weise querliegenden Kindes durchschneiden, und ermöglicht dann eine Ausziehung mit gedoppeltem Körper oder die Selbstentwicklung.

(Selbstbericht.)

Herr **Winter** (Berlin) demonstrirt:

1) einen Uterus, welchen er im 7. Monat der Schwangerschaft wegen Portiocarcinom vaginal exstirpirt hat. Die Operation wurde in der typischen Weise begonnen; aber als nach Auslösung der Cervix bis zum inneren Muttermund der Fundus noch am Nabel stand und der Uterus sich nicht weiter herabziehen ließ, spaltete W. die vordere Uteruswand bis ca. 6 cm über den inneren Muttermund, entleerte das Fruchtwasser, extrahirte die Frucht und konnte jetzt den Uterus mit der noch darin befindlichen Placenta ohne weitere Schwierigkeiten exstirpiren. Die Operation war leicht und die Blutung konnte, trotzdem sie aus der Uteruswand sehr stark war, gut beherrscht werden. Die Rekonvalescenz war nur durch eine fieberhafte Enteritis gestört.

2) Einen kindskopfgroßen Encephalomeningocelsack, welchen er von einem 4 Tage alten Kind mit Erfolg exstirpirt hat. In demselben fand sich ein ca. apfelgroßes Stück Gehirnmasse, welches dem Occipitallappen anzugehören scheint. Der Schädel des Kindes zeigte Mikrocephalie und Asymmetrie und wies außer Ossifikationsdefekten eine markstückgroße Bruchpforte dicht unter der kleinen Fontanelle auf. Das Kind entwickelte sich körperlich gut, während über die Funktion des Großhirnes noch keine sicheren Angaben gemacht werden können.

W. fragt, ob etwas über die späteren Schicksale solcher Kranken bekannt sei.

(Selbstbericht.)

Herr **Kehrer** (Heidelberg) sah einmal beiderseits Opticusatrophie eintreten, das Gleiche wurde von 2 in Italien ausgeführten Operationen berichtet, während Bergmann Fälle beobachtet habe, in welchen cerebrale Erscheinungen ausblieben.

Herr **Schatz** hat 3 Fälle bis zu 12 Jahren am Leben, die Kinder hätten gehen oder sprechen nie gelernt, so dass man die Heilung nach solchen Operationen kaum als ein Glück ansehen könne.

Herr **Fritsch** (Bonn) demonstrirt eine Hohlsonden-Kanüle. Nach Einstoßen der Kanüle kann man durch diese eine Kornzange einführen, und durch Spreizen der Kornzange eine Öffnung bis zur Durchlässigkeit eines Fingers erhalten, ohne Gefäßverletzungen befürchten zu müssen.

2) Einen Salbenträger für den Uterus.

3) Eine Klammer für die Totalexstirpation.

Da die Frauen durch die aus der Vagina ragenden Klammergriffe in den ersten Tagen p. op. sehr belästigt werden, so benutzt F. eine Klammer, deren Griffe nach Schluss der Branchen abgenommen werden können.

4) Einen doppelläufigen Mastdarmspüler.

5) Einen Uteruskatheter für den nichtschwangeren Uterus.

Herr **Wiedow** (Freiburg) demonstrirt Trichterbecken. Man klassificire jetzt die Becken zu einseitig nach der äußeren Form und beachte oft nicht genügend die Genese.

In 20% aller deformen Becken der Freiburger Klinik fand W. Trichterbecken, darunter viele von Personen unter 20 Jahren.

Bei kindlichen Anomalien des Beckens seien häufig mit anderen Entwicklungshemmungen vergesellschaftet: Anomalien der Brüste, der äußeren Genitalien, des Uterus.

Geburtsstörungen seien bei diesen seinen Trichterbecken nicht häufig, mit Rachitis verbunden gäben die Beckenformen jedoch meist zu schweren Störungen Anlass.

Die Diagnose sei auch ohne Instrument zu stellen. Wenn man die Daumenballen auf die Tubera anstemme, und nun mit den beiden Daumen die Weichtheile an der Innenseite der Schambogenäste eindrücke, erhalte man ein relativ genaues Maß. Sodann demonstrirt W. die in der Freiburger Klinik üblichen Tafeln, die Beckenanomalien an einer Reihe von Querschnitten durch die einzelnen Beckenebenen zu veranschaulichen.

Herr **Fehling** (Halle) zeigt an dem durch v. Herff demonstrirten Präparat: Porro-Amputation bei Uterusruptur, wie sich hier die Placenta am unteren und äußeren Rande zu lösen beginne, es habe sich ein retroplacentares Hämatom nicht gebildet.

Herr **Schultze** (Jena) demonstrirt den Reverdin'schen Apparat und bestätigt, dass derselbe die Operation großer Myome zu erleichtern vermöge.

Herr **Sänger** (Leipzig): Demonstration eines faustgroßen multilokulären Colloidkystoms der rechten seitlichen Bauchwand, entstanden nach Punktion einer großen eben solchen Cyste des rechten Ovariums. Durch die Öffnung soll seiner Zeit mehrere Tage lang Cystenflüssigkeit ausgelaufen sein. 3 Monate später Entfernung der allseitig adhärenten, vereiterten Cyste, wobei bereits eine leichte Härte an der früheren Punktionsstelle wahrgenommen wurde. Nach 1 Jahr Wiederkunft der Frau mit einer aufgebrochenen, fistulös eiternden Geschwulst im rechten Hypogastrium. Operative Entfernung dadurch komplicirt, dass zwei Geschwulstknoten durch Usur in je eine Dünndarmschlinge eingebrochen waren. Darmnaht. Völlige Heilung.

Implantationsmetastasen bösartiger Ovarialkystome sind nichts Seltenes. Eine Implantationsmetastase nach Entfernung eines gutartigen Colloidkystoms durch Ovariotomie ist von Pfannenstiel beschrieben worden. Ein Fall wie der vorgezeigte mit Entwicklung eines alle Schichten der Bauchwand durchsetzenden und in verwachsene Därme einbrechenden gutartigen Colloid-Ovarialkystoms durch Punktion ist bis jetzt ein Unicum. Der Fall ist auch in all-

gemein-pathologischer Beziehung für die Lehre von den Geschwulstimplantationen von großer Bedeutung. (Selbstbericht.)

Herr **Pfannenstiel** (Breslau). Über Myome des Dickdarmes.

M. H.! Ich zeige Ihnen hier 2 Dickdarmmyome von bedeutender Größe, welche ich vor 6 Tagen durch die Laparotomie mit Glück entfernt habe. Eine Diagnose konnte ich vor der Operation nicht stellen. Die Pat. kam hochgradig geschwächt mit vollkommener Incontinentia urinae, nachdem sie anderweitig längere Zeit katheterisirt worden war, bis die Einführung des Katheters nicht mehr gelingen wollte, in das Krankenhaus der Elisabethinerinnen in Breslau. Ich fand die Harnblase bis zum Nabel ausgedehnt und oberhalb desselben in der Mittellinie, etwas nach rechts verschoben, einen mäßig beweglichen, etwa kindskopfgroßen Tumor von weich elastischer Konsistenz. Die Ursache der Incontinentia urinae fand ich in einer völligen Ausfüllung des Beckens mit einem über mannskopfgroßen, aus demselben hervorragenden glatten Tumor von festweicher Konsistenz. Die Scheide war stark prolabirt, der Uterus aus dem Becken emporgehoben, so dass die Portio per vaginam knapp zu erreichen war. Die Entleerung der Blase gelang nur dadurch, dass gleichzeitig 2 Finger von der Scheide aus einen Druck in der Richtung gegen das Kreuzbein hin ausübten. Danach stellte sich heraus, dass der untere, das Becken ausfüllende Tumor vollkommen unbeweglich war und keinerlei Zusammenhang mit dem vorhin erwähnten, oberhalb der Blase gelegenen Tumor hatte, welcher übrigens nach Entleerung derselben beträchtlich herabgerückt war. Der Uterus stand oberhalb der Symphyse etwas rechts extramedian. Adnexa uteri waren nicht deutlich zu tasten. Wie sich durch Aufblähung des Darmes mit Luft herausstellte, lagen beide Tumoren retrointestinal.

Es konnten somit nicht Ovarialgeschwülste sein, obwohl man nach dem Palpationsbefund daran in erster Linie zu denken hatte. Bei der Laparotomie zeigte sich, dass der obere kindskopfgroße Tumor hinter dem stark nach rechts verschobenen Colon descendens lag, dasselbe enorm in die Breite ausserrend, so dass die Appendices epiploicae in Folge der Stauung zu kirschen- bis pflaumengroßen Anhängseln geschwollen waren, und der untere größere hinter und links von Flexur und Rectum gelagert war und in das Becken hineinragte. Nach Spaltung des Mesenteriums wurde erst der obere Tumor ausgeschält, was ziemlich leicht gelang. Es zeigte sich, dass derselbe mit der hinteren Fläche des Colons durch einen fleischigen Stiel zusammenhing, der bis nahe an die Mucosa ragte. Derselbe wurde mit dem Paquelin durchtrennt. Nach Ligirung der Blutgefäße wurde der peritoneale Sack tabacksbeutelähnlich vernäht und versenkt. — Viel schwieriger gestaltete sich die Ausschälung des unteren größeren Tumors. Um einen Zugang zu dem Geschwulstbett zu gewinnen, mussten die linksseitigen, stark ödematösen Adnexa uteri von der linken Beckenwand abgetrennt werden. Darauf eröffnete ein durch die hintere Platte des Lig. lat. mit dem Paquelin geführter Schnitt das pararectale Bindegewebe, so dass eine kräftige Hakenzange in den Tumor eingesetzt und damit ein Zug an dem Tumor ausgeübt werden konnte, so dass theils stumpf, theils unter Zuhilfenahme des Glüheisens die vollkommene Ausschälung aus dem Becken möglich wurde. Die ziemlich heftige parenchymatöse Blutung stand unter Tamponade des Geschwulstbettes. Darauf wurden die linken Adnexe, weil sie durch den bisherigen Gang der Operation aus ihrer Blutcirkulation zu stark ausgeschaltet schienen, so wie die rechten Adnexe, weil das Ovarium zu einer hühnereigroßen Blutcyste degenerirt war, abgetragen. Endlich wurde von dem Geschwulstbett aus das hintere Scheidengewölbe mit der Schere eröffnet und die Tamponade zur Vagina herausgeleitet. Oberhalb des Tampons wurde Uterus und Rectum vernäht und so ein vollkommener Abschluss der Bauchhöhle erzielt. Naht der Bauchwand in 3 Etagen. Die Heilung erfolgte vollkommen fieberlos.

Die Tumoren zeigten auf dem Durchschnitt das Gefüge eines etwas ödematösen Uterusmyoms, der kleinere Tumor mit theilweise hämorrhagischer Infiltration. Die mikroskopische Untersuchung bestätigte die Annahme des Myoms. Die

beiden Myome können nur von der Schleimhaut des Dickdarmes ihren Ausgang genommen haben. (Selbstbericht.)

Herr **Elischer** frägt an, ob der vorgewiesene Tumor als echtes Myom erkannt sei. —

Herr **Pfannenstiel:**

Es handelte sich nach der mikroskopischen Untersuchung sicherlich um ein Myom, nicht um ein Sarkom. Die Darmmyome sind sehr selten. Ich habe in der Litteratur bisher nur einen analogen, von Westermark beschriebenen Fall gefunden. Die retroperitonealen Sarkome sind häufiger, gehen jedoch meist vom retroperitonealen Bindegewebe aus. (Selbstbericht.)

Herr **Elischer** weist darauf hin, dass die mikroskopische Diagnose in solchen Fällen unerlässlich sei, da er sowohl präperitoneale als retroperitoneale Geschwülste beobachtet habe, die, sarkomatösen Charakters, zu Recidiven neigen. In einem dem vorgetragenen ähnlichen Falle recidivirte das mit Kalksalzen durchsetzte Spindelzellensarkom schon nach einigen Wochen und ging die Kranke an Inanition — trotzdem die Laparotomie sehr günstig verlaufen war — zu Grunde. (Selbstbericht.)

Baumgärtner sen. (Baden-Baden) demonstrirt einen Apparat zum Biegen von Celluloidringen, den Baumgärtner jr. angegeben hat. Mit dem Apparat ist es möglich, in $^1/_4$—$^1/_2$ Minute einen in kochendem Wasser erweichten Celluloidring in jede beabsichtigte Form, sei es nach Hodge, Thomas oder Smith, sei es in eine Mischform dieser oder in die Schultze'sche Achterform, vollkommen exakt und symmetrisch überzuführen, so dass mit einiger Übung und Erfahrung für jeden einzelnen Fall ein geeignetes Passen leicht hergestellt werden kann. Eine genaue Beschreibung des Apparates mit Abbildungen wird anderwärts veröffentlicht werden. (Selbstbericht.)

Herr **Schultze** (Jena). Man lege den Celluloidring in vollständig kochendes Wasser; wenn er nach kurzer Zeit darin biegsam geworden, wie ein Lappen, könne man ihm in 2—5 Sekunden die gewünschte Form geben, die er nach sofortigem Eintauchen in kaltes Wasser jahrelang in der Scheide beibehalte. S. demonstrirt sein Verfahren nach Schluss der Sitzung.

Herr **Bulius** (Freiburg i/B.): Demonstration von Abbildungen mikroskopischer Präparate.

Bei einer 66jährigen Pat. war wegen Tumor ovarii und starker knolliger Verdickung des Uterus die abdominelle Totalexstirpation gemacht worden. Auf dem Durchschnitt zeigten die am Uterus befindlichen Knollen makroskopisch das Aussehen von Fibromknoten. Bei der mikroskopischen Untersuchung zeigte es sich, dass die Knoten zum großen Theil aus hyalinen Massen bestanden, deren Ausgangspunkt das intermuskuläre Gewebe bildete. Die Muskelzellen gingen erst sekundär zu Grunde.

Herr **Bulius** (Freiburg i/B.): Zur Diagnose der Tuben- und Peritonealtuberkulose.

Der Vortr. demonstrirt zunächst mehrere Präparate von Salpingitis tuberculosa und einen Fall von Eierstockstuberkulose. Im Anschluss hieran hebt er zwei Punkte hervor, welche für die Diagnose der Tuben-, resp. der Peritonealtuberkulose nach den Erfahrungen in der Freiburger Frauenklinik von großer Wichtigkeit sind. Beide sind von Hegar bereits in seiner ersten Abhandlung über Genitaltuberkulose angeführt.

Die tuberkulös erkrankten Tuben haben häufig dieselbe Gestalt, wie sie bei den anderen Formen der Salpingitis vorkommt, die einer Wurst oder Keule, also nichts Charakteristisches. Anders schon verhält es sich mit der Rosenkranzform, die wohl am häufigsten bei Tubentuberkulose zur Beobachtung kommt, außerdem auch in sich selbst Anhaltspunkte für die richtige Deutung giebt.

Die Tube besteht aus mehreren Knoten, und nicht selten findet sich ein solcher in dem medialen Theil der Tube, ja im interstitiellen, in der Uteruswand verlaufenden. Diesen Befund hat Schauta für Tuberkulose als nicht verwerthbar erklärt. Es soll vielmehr nach seinen und Chiari's Angaben der isthmische Theil der Tube gerade bei Gonorrhoe frühzeitig erkranken, und diese als Salpingintis isthmica nodosa bezeichnete Knotenbildung gerade bei Gonorrhoe recht häufig angetroffen werden.

Damit stimmen die Beobachtungen in der Freiburger Klinik, so wie auch die Martin's nicht überein.

Auch ist es doch sehr auffallend, dass unter den 7 Fällen Chiari's 3mal chronische Tuberkulose der Lungen resp. des Darmes als Todesursache angegeben ist. Auch ist Chiari der Nachweis von Gonokokken nicht gelungen, der doch gerade bei den angeblichen Frühstadien der Erkrankung hätte leicht sein müssen.

Schauta's Kasuistik ermangelt einer genauen Beschreibung der Fälle, auch vermisst man hier den Nachweis von Gonokokken. Dieser muss aber erbracht werden, will man die Veränderungen in den Tuben auf ihre Einwirkung zurückführen; denn die Gonokokken bringen im Gewebe keine für sie charakteristischen Veränderungen hervor, im Gegensatz zu den Tuberkelbacillen.

Es soll nun nicht gesagt sein, dass die sog. Salpingitis nodosa isthmica stets und nur auf tuberkulöser Basis entsteht.

So lange aber der positive Nachweis bei der mikroskopischen Untersuchung nur nach dieser Seite ausschlägt, und das war auch in den demonstrirten Fällen so, muss doch wohl der große Antheil der Tuberkulose als anerkannt gelten, damit aber auch umgekehrt der klinische Nachweis dieser Knoten für Tuberkulose mehr sprechen als für Gonorrhoe.

Es giebt nun noch einen Untersuchungsbefund, der für die Diagnose der Tuberkulose zu verwerthen ist. Es ist das der Nachweis kleiner Knötchen im Becken. Diese fühlen sich meist auffallend hart an, sitzen lose, oft fast vollkommen verschieblich auf dem Peritoneum, bisweilen auch direkt unter demselben. Sie sind entweder zahlreich stecknadelkopf- oder hirsekorn- bis erbsengroß an den Ligamenten, auf dem Uterus und an den erkrankten Adnexen zu tasten, und geben bei dichtem Stand das Gefühl eines Reibeisens. In anderen Fällen finden sie sich nur vereinzelt, etwa dem Verlauf der Ligg. sacro-uterina entlang, auch wohl nach der seitlichen hinteren Beckenwand zu. Bemerkenswerth ist auch, dass bei geringer Anzahl diese Knötchen häufiger links als rechts gefunden werden.

Der klinische Nachweis solcher Knötchen muss als ein nahezu sicheres Zeichen für Tuberkulose angesprochen werden, dem besonders auch für die sog. trockene Form der Peritonitis eine hohe Bedeutung zukommt.

Wir sind zu der Überzeugung gekommen, dass circumscripte tuberkulöse Erkrankung des Beckenperitoneums häufiger ist, als man denkt.

Es sind Verwechslungen mit Knötchen, die durch andere Erkrankungen bedingt sind, nicht leicht möglich. In Betracht kommt Carcinose der verschiedensten Bauchorgane, papilläre Eierstockskystome.

Ferner kommen an den Tuben und im obersten Theil der Ligg. lata bei entzündlichen Zuständen der Sexualorgane hirsekorngroße, hell durchscheinende Bläschen, kleine abgesackte Transsudate vor. Martin erwähnt, dass er bei der Laparotomie zum Zweck der Entfernung von Beckentumoren nicht selten das Peritoneum wie mit Herpesbläschen besät gefunden habe, die wasserhell, linsen- bis erbsengroß, theilweise mit mehrschichtigem Epithel ausgekleidet waren. Das sind auch kleine abgesackte Transsudate, die man gelegentlich sogar bis zu Taubeneigröße zu sehen bekommt. Eine Verwechslung mit den für Tuberkulose charakteristischen Knötchen ist bei klinischer Untersuchung schon desshalb nicht möglich, weil man sie gar nicht, oder wenigstens nicht als circumscripte kleine Knoten zu fühlen vermag.

Herr B. Wolff (Leipzig): Über adenomähnliche Wucherungen der Tubenschleimhaut bei Tubentuberkulose.

W. demonstrirt die Adnexe einer 27jährigen von Sänger operirten Pat.

In dem Lumen der stark vergrößerten dickwandigen Tuben finden sich allenthalben kleine höckerige Erhebungen, an einzelnen Stellen bis bohnengroße, markige Tumormassen. Die makroskopische Diagnose wurde danach auf Tubencarcinom gestellt. Die mikroskopische Untersuchung ergab jedoch den für Tuberkulose charakteristischen Riesenzellenbefund. An wenigen Stellen war eine Verkäsung angedeutet.

Während die Untersuchung auf Tuberkelbacillen mit Ziehl'scher Lösung dauernd negativ ausfiel, konnten nach der Ehrlich-Weigert'schen Methode reichliche Tuberkelbacillen nachgewiesen werden.

Es handelt sich um die von Williams als unsuspekte Genitaltuberkulosis bezeichnete Form einer chronischen miliaren Tuberkulose; und zwar hier zweifellos um eine primäre Eileitertuberkulose.

Ein besonderes Interesse beanspruche der Fall noch in anderer Hinsicht. Das mikroskopische Präparat zeigte nämlich auf den ersten Blick außer den Riesenzellen reichliche, überallhin verbreitete, mit Cylinderepithel ausgekleidete drüsenähnliche Schläuche, von deren Wänden papillenartige Sprossen wie Brücken in das Lumen hineinragen. W. erklärt dieselben als Wucherung des Epithels der Tubenfalten, entwickelt auf dem Boden des durch die Tuberkulose bedingten Entzündungsprocesses. Auch dieser Befund bestätige die Behauptung von Sänger und Barth, dass alle Neubildungen der Tubenschleimhaut ausnahmslos papillärer Natur sind. Da man von einem Adenom, so lange das Vorkommen von Drüsen in der Tube unsicher sei, nicht reden darf, empfiehlt W. für diese Neubildung den Namen: adenomähnliche Wucherungen.

Herr Eberhart (Köln) demonstrirt von einer äußerst seltenen kongenitalen Missbildung, die durch ihre Größe ein Geburtshindernis abgegeben, einen Theil, nämlich den im linken Schultergelenk exartikulirten Arm. Die Neubildung umgriff die linke Brusthälfte vollständig; hier waren die Cysten bis zu hühnereigroß und wurden nach der Mitte zu kleiner und enthielten eine schokoladebraune Flüssigkeit. In der Achselhöhle fanden sich mehrere kirschgroße Cysten mit deutlich blutigem Inhalt. Die Neubildung ging von da auf den Oberarm, den sie vollständig umgriff und an ihm am mächtigsten nach hinten zu entwickelt war; diese enthielten eine hellseröse Flüssigkeit. Diese Geschwulst reicht bis zur Basis des Olekranon. Am Unterarm fand sich ferner an der Streck- und Ulnarseite eine etwa apfelgroße Geschwulst, auch kleine Cystenkonglomerate an der Volarseite des Vorderarms.

Die mikroskopische Untersuchung bestätigt den schon makroskopisch angenommenen Sitz im Unterhautzellgewebe, außerdem fanden sich aber auch stark dilatirte Spalten im Gewebe der eigentlichen Cutis. Die kleineren Räume zeigten eine deutliche Endothelauskleidung, in einzelnen lagen auch riesenzellenartige Gebilde. Der Papillarkörper war verstrichen und die Cutis etwas verdünnt.

Die Geschwulst muss als Lymphangioma cystoides bezeichnet werden, in dieser Größe ein äußerst seltenes Vorkommnis. (Selbstbericht.)

Herr Döderlein (Groningen). Über die vaginalen Operationswege.

Über die Berechtigung, wie namentlich über Abgrenzung und Indikationsstellung der vaginalen Methoden herrsche noch keine Übereinstimmung. Bei der Colpotomia anterior müsse man, um zum Peritoneum zu gelangen, eine größere Zellgewebswunde schaffen, die Colpotomia posterior gebe einen einfacheren Zugang.

Den Vorschlag Veit's, nöthigenfalls durch Abbinden eines Parametriums den Zugang zu erweitern, habe D. 1mal mit großem Nutzen bei einer schwierigen Kystomoperation befolgt.

Grundsätzlich von diesen Kolpotomien zu trennen sei die von Frankreich ausgehende Methode der präliminaren Uterusexstirpation, um durch die in die Mitte der Beckenorgane gelegte Bresche Zugang zu den Adnexen zu erhalten.

Wenn die Berechtigung eines derartigen Eingriffs in schweren Fällen ascendirender Gonorrhoe auch zweifellos sei, so sei das Verfahren ein verfehltes, wenn der gesunde Uterus weggenommen werde, nur um höher gelegenen, sonst von der Scheide aus nicht zugänglichen Organen beikommen zu können, wie D. es in einem Falle von mannskopfgroßem Ovarialsarkom mit angesehen habe.

Solche Tumoren seien per laparotomiam leichter, desshalb ungefährlicher, auch recidivsicherer zu entfernen, gegebenen Falls auch die Erhaltung eines funktionsfähigen Uterus möglich.

Zu Ungunsten der Kolpotomie müsse D. auch anführen, dass er wie auch Fehling bei diesen 4mal den Uterus zu entfernen genöthigt wurde, um den zur Blutstillung nöthigen Überblick zu erreichen.

5 Fälle, in denen D. unter Aufgabe der vaginalen Operation zur Laparotomie schritt, ließen in dem Versuch der ersteren ein schädliches Moment nicht erkennen, zeigen aber, dass eine Abgrenzung der Operationen noch nicht leicht sei.

Bei Abwägung der Operationswege giebt D., wie Mackenrodt, der Colpotomia posterior den Vorzug. Die Colpotomia anterior habe er gegen eine Retroflexio uteri 44mal ausgeführt, darunter 10mal zu der von ihm angegebenen queren Vereinigung eines Längsschnittes in der vorderen Uteruswand. Zur Adnexexstirpation hat D. die Colpotomia anterior 14mal, die Colpotomia posterior 13mal gewählt.

Nach allen vaginalen Retroflexionsoperationen (kein Todesfall) sah D. Recidive, er werde weiterhin sehr sparsam damit sein. Von den Fällen von Colpotomia anterior verlor D. einen an Sepsis, von einem Hämatom ausgehend. Noch in 3 Fällen beobachtete er, obwohl er jedes Mal drainirt habe, faustgroße Hämatome im Lig. latum. Schutz dagegen biete nur die Annähung des Uterus an der vorderen Scheidenwand. Er werde desshalb die Colpotomia anterior beschränken auf Enukleation von Fibroiden der vorderen Wand, das vordere Scheidengewölbe vorwölbende Cysten und eventuelle Retroflexionsoperationen.

Auch die Colpotomia posterior habe D. zumal bei Entfernung verwachsener Organe nicht befriedigt. Wiederholt habe er der Blutung wegen zur Jodoformgazetamponade schreiten müssen. 2mal habe er danach einen Durchbruch des Rectums in die Scheide erlebt.

Die Anwendung von Klammern habe er bei Kolpotomien verlassen, sie eignen sich nur für die Totalexstirpation, wo die Sekrete freien Abfluss haben.

D. schließt, die Kolpotomie habe sich einen dauernden Platz gesichert, ihre Indikationsstellung stehe erst im Beginn der Erkenntnis.

Herr **Döderlein** (Groningen): Experimentelle Untersuchungen über Intra-uterin-Injektionen.

Ausgehend von dem jüngst von Hofmeier veröffentlichten Falle: Tod nach einer von einem Arzt ausgeführten intra-uterinen Injektion von 2 ccm einer 50%igen Chlorzinklösung — Hofmeier habe sein Gutachten dahin abgegeben, dass bei vorsichtiger Technik ein Durchtritt von Flüssigkeit durch die Tuben in die Bauchhöhle nicht anzunehmen sei — berichtet D.: er habe in 6 zur Totalexstirpation bestimmten Fällen experimenti causa Flüssigkeit (Methylviolett, Chlorzink- und Jodlösung in den Uterus injicirt.

Nur in 1 Falle mit ungewöhnlich starker fungöser Endometritis war nichts in die Tuben eingedrungen. In allen anderen Fällen zeigte es sich, dass trotz aller Kautelen: vorheriger Dilatation des Cervicalkanals, langsames Vorschieben des Spritzenstempels, sofortiges Zurückdrängen überflüssiger Injektionsflüssigkeit — die Flüssigkeit ungehindert bis an das Tubenende bezw. bis in die Peritonealhöhle durchgedrungen war.

Ein Kommentar zu diesen Versuchen sei nicht nöthig, doch würfe die nachgewiesene leichte Durchgängigkeit der Tuben Licht z. B. in den Streit über die Tubenmenstruation, sie erkläre die Ascendenz der Gonorrhoe.

Weiter berichtet D. von einer Frau, die einen Abtreibungsversuch in der Weise angestellt habe, dass sie ein langes Hartgummiröhrchen sich selbst durch den Muttermund eingeführt, und darauf mit einer Klysopompe 1/2 Liter einer schwachen selbstbereiteten Lysollösung eingepumpt habe. Von der Flüssigkeit kam nur wenig aus den Genitalien zurück. Die Frau sei wenige Minuten später kollabirt, nach 3 Stunden konnte D. freie Flüssigkeit in der Bauchhöhle nachweisen. — Die Frau genas und war nicht schwanger gewesen.

Jedenfalls nöthige die leichte Durchgängigkeit der Tuben die größte Aufmerksamkeit bei intra-uteriner Therapie auf.

Herr **Baumm** (Breslau): Indikation und Grenzen der vaginalen Operationen.

Bei malignen Erkrankungen des Uterus wird dieser von unten entfernt, wenn das Kranke auf den Uterus beschränkt ist und die Größe des Uterus dies erlaubt. — Bei erheblichem Übergreifen des Krebses auf die Parametrien und Drüsen ist jede Radikaloperation als zwecklos zu unterlassen. Schwierig, ob von oben oder unten vorzugehen, ist die Entscheidung nur, wenn das Kranke wenig die Parametrien ergriffen hat. Im Allgemeinen wird hier, will man radikal vorgehen, nur die Laparotomie Dauererfolg versprechen.

Bei nichtmalignen Erkrankungen des Uterus wird der Uterus von unten entfernt, so lange er nicht zu groß ist.

Die vaginale Köliotomie ist für gewisse Myome sehr werthvoll. — Behufs Entfernung von Adnextumoren wird die Leistungsfähigkeit der Operation überschätzt. Sie ist viel schwieriger als die Laparotomie und bei einem gewissen Grad technischer Schwierigkeit gefährlicher als diese. Die Gefahren liegen in Verletzungen der Blase, des Darmes, in Gefäßzerreißungen und außerdem in der Infektionsgefahr. Nach seinen Erfahrungen will B. nur dann Adnextumoren per vagin. Köliotomie entfernen, wenn sie gut stielbar erscheinen, wenn sie klein oder gut verkleinerungsfähig sind und vor Allem, wenn keine starken Verwachsungen bestehen. B. zieht die Colpotomia anterior vor, wenn die anatomischen Verhältnisse nicht von selbst den Weg für die Colpotomia posterior weisen.

Über vaginalen Kaiserschnitt hat B. keine eigenen Erfahrungen, erinnert sich aber keines Falles, der ihm dafür geeignet schien.

Blut- und Eiteransammlungen im Becken werden nur dann per vaginam angegriffen, wenn sie sich nach der Scheide hin vorbuckeln. Sonst ist von oben extraperitoneal oder transperitoneal, ein- oder zweiseitig, je nach Lage des Falles zu operiren. Namentlich hat die zweiseitige Incision von parametritischen Abscessen B. gute Resultate ergeben. (Selbstbericht.)

Diskussion: Herr **Olshausen** (Berlin) konstatirt mit Genugthuung, dass endlich gegen die unsinnige Ausbreitung der Kolpotomie Front gemacht werde. Nach dem, was er selbst erfahren und von anderen Operateuren gesehen habe, stimme er beiden Rednern durchaus zu. O. erwähnt 2 andererseits operirte Fälle mit Darmscheidenfistelbildung. Die Indikation Baumm's scheine ihm richtig: der Uterus müsse nach unten, die Adnexe nach oben heraus. Die Entfernung kleinerer Adnextumoren durch die Vagina werde immer unsicher sein. 10mal wird es gut gehen, das 11. Mal schief. Davon, dass bei Intra-uterin-Injektionen auch bei leichtestem Druck Flüssigkeit durch die Tuben gehe, habe er sich bei Leichenversuchen überzeugt. Es lehre dies auch die Beobachtung, dass Kranke noch während der Injektion in der linken oder rechten Seite einen heftigen Schmerz angeben, der Anfangs umschrieben, sich bald ausbreite, oft binnen wenigen Minuten zu Collaps führe.

Herr **Fehling** (Halle) verwirft die vaginalen Operationen nicht, nur warnt er vor zu weiter Ausdehnung. Bei unklarer Diagnose besser Laparotomie, eben so bei jungen Personen mit kleinen, nicht eitrigen Tumoren, um konservativ operiren zu können. Den vaginalen Weg bevorzuge er bei eitrigen Adnexerkrankungen wegen der glatteren Heilung; kein Todesfall.

F. warnt vor der Klemmenbehandlung, sie spare nur Zeit; wer sich Zeit nehme, komme mit Naht und Spaltung nach Doyen eben so weit.

Herr **Pfannenstiel** (Breslau) wendet sich gegen die Ausbreitung der vaginalen Ovariotomie als Anhänger der Impfinfektion. Letztere sei, wie heute wieder Sänger gezeigt habe, nicht so selten. Für die vaginale Methode eigneten sich kleine Tumoren, einkammerige Cysten, Fälle ohne Adhäsionen, also gerade die Fälle, die auch für die Laparotomie die günstigsten seien. Dermoide per vaginam zu entfernen, gebe furchtbare Verschmierungen.

Herr **Martin** (Berlin) hält wie Fehling die Frage der Kolpotomie nicht für spruchreif. M. hat schon in den 80er Jahren und neuerdings wieder die hintere Kolpotomie gemacht. Es kontraindiciren den vaginalen Weg: umfangreichere Geschwülste, innige und zu weit nach hinten liegende Verwachsungen, unklare Diagnose; hier sei die Laparotomie praktischer. Immerhin bleibe die Zahl der für den vaginalen Weg geeigneten Fälle eine große. Den Uterus solle man möglichst immer auch nach Wegnahme der Adnexe erhalten.

Die Gefahr der Nebenverletzungen sei nicht zu leugnen. Die Klemmen seien auf die Fälle zu beschränken, in denen man die abzuklemmenden Theile vor Augen habe. M. verwendet die Klemmen selten; er legt Werth auf Abschluss der Peritonealhöhle. M. hatte eine Serie von 208 Fällen ohne Todesfall, im Ganzen 454 Fälle mit 4 Todesfällen (1mal an Ileus bei genereller Verwachsung der ganzen Darmschlingen, sodann 1mal an Pneumonie am 21. Tage, an Sepsis 2 Fälle: nicht ganz 1%).

Bei großen Myomen seien allerdings wohl Blasenverletzungen vorgekommen, die Blutung war jedoch immer zu beherrschen. Die Zeit, ein Anathema auszusprechen, sei jedenfalls noch nicht da.

Herr **Chrobak** (Wien). Es sei mehrfach auf Verletzungen bei vaginalen Operationen hingewiesen, das Bedenkliche sei, dass man solche Verletzungen, die man bei der Laparotomie niemals übersehe, bei der vaginalen Operation nicht erkennen könne: 1 Todesfall an Darmverletzung bei Abbindung des Darmes vom Uterus myomatosus. Von den Myomen seien für die Totalexstirpation am wenigsten geeignet die harten und flachen Tumoren, die weit über dem Beckeneingang liegen. Andere Myome bis $1^1/_2$ kg Gewicht könne man auch bei enger Vagina — tiefe Scheidenschnitte — wohl entfernen. C. stellt für vaginale Operationen 2 Postulate: 1) es muss Alles vorbereitet sein, der vaginalen Operation sofort die Laparotomie anschließen zu können; 2) man darf sich den Kranken gegenüber nicht binden, die Operation nur vaginal machen zu wollen, sondern sagen: »Ich werde es machen, so gut wie es geht und es für euch am besten ist«.

Herr **Wertheim** (Wien). Die in der Schauta'schen Klinik mit den vaginalen Operationen erzielten Erfolge seien günstige. Er habe schon früher sich dahin ausgesprochen: die höchste Vollendung der vaginalen Methode sei diejenige, welche den vorderen und hinteren Weg mit einander kombinire. Die vaginale Operation sei schwieriger, aber desshalb auch unendlich befriedigender als die abdominale; die Infektionsgefahr geringer. Wo der vaginale Weg verwendbar, werde er angewendet, auch bei Dermoiden, gleichviel ob der Inhalt sich einmal verschmiere. Erst wenn dieser Weg nicht betretbar, komme die Laparotomiefrage, zumal bei großen ligamentären Verwachsungen, auch bei den das Becken ausfüllenden Tumoren, endlich bei intraligamentären und subserösen Tumoren. Die Klemmenbehandlung werde principiell nicht mehr ausgeführt.

Herr **Klein** (München) demonstrirt Präparate zu seinem Vortrag in der 2. Sitzung. Durchschnitte durch die Genitalien eines neugeborenen Mädchens in Höhe der Cervixschlinge des Wolff'schen Ganges.

Küstner (Breslau): Über Freund'sche Operation bei Krebs.

K. hat in $3^1/_2$ Jahren 16 Freund'sche resp. Freund-Rydygier'sche Totalexstirpationen gemacht: 4 sind gestorben, 12 genesen.

Alles waren Höhlenkrebse:

Indikationen: 1) Bedeutende Größe des Uterus 5mal: 1mal Gravidität VII. mense, 2mal Komplikation mit großem Myom, 2mal Vergrößerung durch das Carcinom.

2) Enge der Vagina, es fand sich nicht selten senile Involution virginaler Vagina.

3) Bedeutende Zerreißlichkeit der Cervix durch Carcinom bedingt.

4) Feste peritoneale Verlöthung, welche in dem einen Falle, eine Darmresektion (Genesung), in dem anderen eine Blasenresektion (Genesung) nöthig machten.

K. hält von allen Methoden der Totalexstirpation des krebskranken Uterus vom akiurgischen Standpunkt aus die Freund'sche für die leistungsfähigste; auch desshalb, weil man nur bei ihr dem Ries'schen resp. Rumpf'schen Vorschlag, die benachbarten Lymphapparate mit zu entfernen, entsprechen kann.

Demnach kann man zur Zeit die Freund'sche Operation noch nicht ohne Weiteres für die jetzt übliche vaginale Totalexstirpation substituiren, weil sie noch zu gefährlich ist. Freund selbst hat noch 31,6% Mortalität, die besten Statistiken über größere Operationsreihen (Zweifel und Redner) weisen noch 25% Mortalität auf.

Diese Gefährlichkeit beruht nicht in der abdominalen Totalexstirpation des Uterus an sich, denn bei Myomen und entzündlichen Affektionen sind in den Händen Vieler die Resultate sehr gut (Snegirjeff, Redner u. A.), auch nicht, wie Fritsch meint, im Shok, größerem Blutverlust oder bedeutenderer Gefahr, die Ureteren zu unterbinden, auch nicht in größerer technischer Schwierigkeit, welche für manche Fälle vielleicht besteht, sondern nur in der Möglichkeit, dass das Uteruscarcinom selbst septisch sein kann. Das beweisen Menge's bakteriologische Untersuchungen, Untersuchungen, welche in derselben Richtung in K.'s Klinik unternommen werden, und die Thatsache, dass Höhlencarcinome nicht selten fiebern. Von den 4 nach der Operation Gestorbenen hatten 3 vor der Operation gefiebert, 2 hoch.

Daher ist vielleicht die Wundbehandlung von entscheidendem Einfluss auf den Erfolg.

In 4 Fällen wurde die Laquear-Peritonealwunde einfach mit Tampon nach der Vagina versorgt. 2 Todesfälle.

In 5 Fällen Naht des Peritoneums über den Stümpfen. 2 Todesfälle.

In 7 Fällen Naht und Mikulicz'sche Tampondrainage nach oben. 7 Genesungen.

Dieser Tampon hindert zum mindesten die ungehinderte Einwanderung von gefährlichen pathogenen Mikroben in die Bauchhöhle. Vielleicht kann die sehr feste Doyen'sche Doppelnaht des Peritoneums in ähnlicher Weise vortheilhaft wirken. (Selbstbericht.)

Herr Winter (Berlin) theilt mit, dass er 14 Kranke mit Krebs (12 mit inoperablem Uteruskrebs, 1 mit inoperablem Vulvakrebs und 1 mit Recidiv nach Uterusexstirpation) nach den Vorschriften von Denissenko mit Extr. chelidonii maj. ohne den geringsten Erfolg behandelt hat, und widerräth wegen der unangenehmen lokalen und allgemeinen Reaktionserscheinungen diese Behandlung.

Herr Mackenrodt (Berlin): Über Exstirpatio uteri.

Die ersten Versuche der Totalexstirpation auf vaginalem und abdominalem Wege von Sauter, Gutberlet, Langenbeck bis in die Mitte dieses Jahrhunderts (I. Periode) waren so schlecht, dass ein gewissenhafter Arzt die Operation nicht machen durfte. Die Ursache lag in den mangelhaften topographischen Kenntnissen und der technischen Unzulänglichkeit der Operateure. Die II. Periode beginnt mit der Wiederaufnahme der Gutberlet-Langenbeck'schen abdominalen Uterusexstirpation durch Freund. An der Ausbildung der vaginalen Operation auf Grund der alten Sauter-Recamier'schen Technik betheiligten sich die großen Meister der Chirurgie und Gynäkologie, die zum großen Theil noch unter uns weilen. Die Resultate wurden immer besser bis zur fast völligen Lebenssicherheit wenigstens der vaginalen Operation. Hierfür war nicht allein die Antisepsis, sondern vor Allem die verbesserte Technik und die exakteren

chirurgischen und topographischen Kenntnisse der ausschlägige Grund. Die I. Periode operirte mit consecutiver Blutstillung, die II. mit präventiver Ligatur. Späterhin traten als Ersatz der Ligatur die Klemmen ein. Je beweglicher der Uterus, je weiter die Scheide, desto leichter ist die präventive Blutstillung durch Ligaturen oder auch die Klemmen; je mehr der Uterus immobilisirt ist, desto schwieriger wird die Anlegung der Ligaturen, desto mehr treten die Vortheile der Klemmenbehandlung hervor, die für solche Fälle als eine wichtige Bereicherung der operativen Mittel zu betrachten ist. Die Gefahren der Operation steigen mit den Schwierigkeiten ihrer Ausführung. Die forcirten Operationen sind auch die gefährlichen. Um bei immobilisirtem und verwachsenem Uterus die weniger gefährliche vaginale Totalexstirpation noch zu ermöglichen, hat man zu Zerstückelung und medianer Spaltung des Uterus gegriffen.

Für die allerschwierigsten Fälle, Komplikationen durch Verwachsung mit Adnextumoren und Därmen, Parametritis lateralis und posterior sind auch die Klemmen unzulänglich. Hier ist die Laparotomie wohl noch im Stande, den Uterus zu entfernen, aber die Gefahren sind enorm.

In diesen schwersten Fällen giebt es einen Weg, der ohne Forcirung die vaginale Operation noch ermöglicht, das ist die Aufgabe der präventiven Blutstillung, der Zerstückelung und Spaltung, der Umstülpung des Uterus, welche allein, ob mit Ligaturen oder Klemmen ausgeführt, Beweglichkeit des Uterus und Raum in der Scheide voraussetzen. Die Doyen'schen Versuche, sich von der präventiven Blutstillung freizumachen, sind nicht weitgehend genug. Man kann den selbst völlig immobilisirten Uterus aus seinem Lager herauspräpariren ohne eine einzige präventive Blutstillung und ohne nennenswerthe Blutung, wenn man sich dicht an die Uterussubstanz haltend, womöglich noch in ihr selbst schneidet. Hat man so ohne alle Mühe in wenigen Minuten den Uterus heraus, so lassen sich nicht bloß die verwachsenen Tumoren in leichtester Weise entfernen, sondern auch jede etwa spritzende Blutung ganz leicht durch Fassen mit der Klemme und sofortige Unterbindung stillen. Jede Spaltung oder Umstülpung des Uterus würde die große Einfachheit des Verfahrens nur kompliciren und stören. Ich habe das Verfahren seit Jahren erprobt und wende es eigentlich in jedem Falle an, in welchem es sich nicht um eine maligne Erkrankung handelt. Die hierdurch gegebene technische Vereinfachung der Operation ist so bedeutend, dass sich selbst schwierigere Fälle in 5—10 Minuten ohne alle Eile erledigen lassen.

Ganz andere Wege hat die Technik bei malignen Erkrankungen zu wandeln. Hier muss möglichst weit ab vom kranken Uterus die Durchschneidung und Versorgung der Ligamente vorgenommen werden. Es muss außerdem die Gefahr der Impfinfektion vermieden sein. Nachdem keine der vorgeschlagenen Operationsmethoden auch nur die geringste Verbesserung der traurigen Endresultate bei Carcinom gebracht hat, habe ich mich seit $2^1/_2$ Jahren ausschließlich des Feuers zur Totalexstirpation bedient. Es wird keine blutende Wunde gemacht, alle Lymphgefäße gleichzeitig mit ihrer Durchtrennung durch den Brenner verschlossen, die ganze Exstirpationswunde in einen Brandschorf verwandelt. Die Resultate dieses Vorgehens sind die, dass wir innerhalb von $2^1/_2$ Jahren kein einziges örtliches Recidiv beobachtet haben. Es ist überhaupt erst eine der überlebenden Operirten nachträglich zu Grunde gegangen, ohne örtliches Recidiv, wahrscheinlich an Magencarcinom. Das ist ein glänzendes Resultat, wenn wir auch erst nach 3 weiteren Jahren ein endgültiges Urtheil fällen dürfen. Die ersten Fälle habe ich mittels des Paquelins operirt; dieser Brenner ist jedoch nicht recht geeignet. Die weiteren Fälle bis zum 30. sind mit dem früher von mir beschriebenen galvanokaustischen Glüheisen (bei Hirschmann, Berlin) behandelt, welches sich vortrefflich bewährt hat, aber nur dann zu empfehlen ist, wenn man Anschluss an eine elektrische Centrale hat.

Um die Operation unabhängig zu machen von derartigen Einrichtungen, habe ich die letzten Fälle und auch einen heute früh in Sänger's Klinik mit besonders konstruirten Glüheisen operirt, die über einem 3flammigen Gasstichbrenner unter Zuhilfenahme eines kleinen Tretgebläses innerhalb 1 Minute glühend werden;

von 3 glühenden Eisen nimmt man sich abwechselnd nach Bedarf eines. Die Funktion dieses einfachen Apparats ist absolut sicher. (Der Apparat ist bei Windler, Berlin, Dorotheenstr. 3, für 40 ℳ zu haben.) Ich halte die Benutzung dieser Glüheisen für eben so einfach als den Galvanokauter. Nebenverletzungen sind in der Lehrzeit vorgekommen, sind aber bei einiger Vorsicht mit Sicherheit zu vermeiden. Die Mortalität ist etwas höher als bei den übrigen vaginalen Methoden, aber lange nicht so hoch wie diejenige, welche die Tabelle Küstner's über die Freund'sche abdominale aufweist.

Die Zukunft gehört unter allen Uteruscarcinomoperationen (vielleicht auch bei Rectumcarcinom) allein der Igniexstirpation, zu deren weiterer Ausbildung ich Sie Alle einlade. (Selbstbericht.)

Herr **Rossier** (Lausanne): Über ektopische Schwangerschaft.

Die Mittheilungen über ektopische Schwangerschaft haben sich in den letzten Jahren so sehr angehäuft, und bieten in jeder Beziehung so manches Interessante dar, dass es unmöglich wäre, in so kurzer Zeit den jetzigen Stand dieser Frage auch nur flüchtig zu besprechen.

Ich werde mich darauf beschränken, die verschiedenen Ansichten über die Therapie der ektopischen Schwangerschaft kurz zusammen zu fassen und Ihnen die Resultate von 18 Fällen mitzutheilen, unter denen mehrere von meinem verehrten Kollegen und ehemaligen Chef, Herrn Prof. Roux aus Lausanne, operirt wurden und die er mir mit großer Liebenswürdigkeit zur Verfügung stellte.

Wie verschieden noch die Methoden des Eingreifens, je nach dem Operateur, beurtheilt und ausgeführt werden, ist höchst interessant und lehrreich.

Ich möchte zunächst mit Ihnen einen Blick auf dieses große Gebiet werfen, um aus der Fülle der jetzigen Erfahrungen gewisse typische Indikationen und einheitliche Operationsmethoden hervortreten zu lassen, mit denen ich zum Schluss die Folgerungen, die ich aus meinen Fällen ziehen möchte, vergleichen werde.

Ich habe mich in der Litteratur der verschiedenen Länder zu orientiren gesucht um ein möglichst allgemeines Bild dieser Frage zu gewinnen.

Es stehen sich zwei ganz verschiedene Methoden gegenüber, die medicinische exspektative und die chirurgische operative.

Die von Schauta-Martin 1892 auf dem 1. internationalen Kongress für Gynäkologie angegebenen Zahlen reden von selbst; von 255 exspektativ behandelten Fällen starben 63,1 %, von 515 operirten Fällen starben nur 23,3 %.

Das abwartende Verfahren bringt weit größere Gefahren mit sich als das Eingreifen; es bleibt also jetzt als eine allgemein angenommene Thatsache, dass die ektopische Schwangerschaft nach dem von Werth aufgestellten Grundsatz als eine gefahrvolle Neubildung anzusehen und zu behandeln ist.

Mit allen Gynäkologen trennen wir die erste Hälfte der Schwangerschaft von der zweiten. Während der 2. Hälfte ist die Exstirpation dieser bösartigen Neubildung das einzig chirurgisch Richtige.

Ob man den ganzen Fruchtsack sammt Placenta und event., nach dem Vorschlag von v. Herff, die Aorta komprimirt, entfernen soll, indem man denselben unterbindet, oder vorher, nach dem Vorschlag von Olshausen, um der Blutung vorzubeugen, die A. spermatica interna und uterina unterbindet, oder endlich den Sack in die Bauchwunde einnäht und die Placentaausstoßung abwartet, das Alles muss während der Operation erwogen werden.

Ich denke, dass man, wenn nur möglich und event. mit vorheriger Unterbindung der zuführenden Arterien, das ganze Ei mit Placenta entfernen muss, was wohl das chirurgisch ideale Verfahren ist.

Wenn man aber bei gewissen malignen abdominalen Neubildungen, die sehr feste Verwachsungen mit den Nachbarorganen begangen haben, die Tamponade nach Mikulicz auszuführen genöthigt ist und so die Bauchwunde theilweise offen lässt, so kann man auch genöthigt werden, bei der ektopischen Schwangerschaft auf gleiche Weise zu verfahren.

Olshausen hat in der Berliner medic. Gesellschaft 1890 die Gefahren der Verjauchung hervorgehoben, welche die Adhäsionen des Darmes mit dem Ei-

sack mit sich bringen können, und gezeigt, dass in jedem solchen Falle die Placenta entfernt werden muss.

Von diesen Ansichten differirt die französische Schule etwas. Aus den Abhandlungen der Société de chirurgie in Paris, Anfang dieses Jahres, erfahren wir, dass gewisse Gynäkologen bis zum 8. Monat abwarten wollen, wenn das Kind lebt und die Kranke erst in der 2. Hälfte der Schwangerschaft zur Untersuchung kommt. Routier schätzt die Gefahr für die Mutter beim Abwarten zu hoch, um diese Methode zu empfehlen.

Was die Operationstechnik anbelangt, zieht Pinard (so wie auch Pozzi) vor, den Sack an die Bauchwand zu nähen; er vermeidet jede Losschälung der Placenta und will die spontane Abstoßung abwarten; die Blutung bei der Losschälung sei gefährlicher wie die Eventualität der Septikämie bei der Zurücklassung.

Aus der 2. Hälfte habe ich nur einen Fall Ihnen mitzutheilen. Die durch die Operation bestätigte Diagnose war: Kystom des linken Ovariums und ektopische Schwangerschaft im 6. Monat. Beide Geschwülste wurden entfernt; die Pat. genas.

Weit häufiger aber begegnen wir der ektopischen Schwangerschaft in der 1. Hälfte derselben. Auch hier finden wir noch keine Einheit der Ansichten. Es ist wohl allgemein anerkannt, dass nach erfolgter Diagnose einer ektopischen Schwangerschaft, vor der Berstung, die Entfernung des Eies absolut indicirt ist und so schnell wie möglich erfolgen muss, denn die Blutung wegen Berstung oder Abort ist eine jeden Augenblick drohende Gefahr. Die Morphium-Einspritzung nach v. Winckel hat in seinen Händen gute Resultate ergeben, birgt aber in sich alle Gefahren des abwartenden Verfahrens.

Über den einzuschlagenden Weg gehen aber die Ansichten aus einander, soll man durch die Laparotomie oder durch die Kolpotomie eingreifen?

Die Vervollkommnung der Scheidenoperationen durch Dührssen, Landau, Martin, Doyen und Andere hat entschieden der Kolpotomie in solchen Fällen einen hervorragenden Platz bestimmt. Sie hat den großen Vortheil, die Bauchnarbe und damit die Gefahr der Bauchhernie zu vermeiden.

Wenn aber selbst adhärente Schwangerschaftsprodukte auf diesem Wege von besonders geschickten Operateuren entfernt werden können, so glaube ich doch, dass der abdominale Weg bei Trendelenburg's Hochlagerung eine weit genauere Übersicht der Verwachsungen und eine exaktere Blutstillung erlaubt, was ja für praktische Ärzte, die, hauptsächlich auf dem Lande, genöthigt werden können, diese Operation auszuführen, von der größten Wichtigkeit ist. Adhärenzen sollten meiner Ansicht nach als eine Kontraindikation der Kolpotomie betrachtet werden.

Weit mehr aus einander gehen die Ansichten über die Behandlung der Blutungen in Folge von Abort oder Berstung des Fruchtsacks, seien sie frei oder abgekapselt.

Bei Blutungen nach geborstener ektopischer Schwangerschaft ist Condamin, ein Schüler Laroyenne's, entschiedener Anhänger eines rein exspektativen Verfahrens; absolut ruhige Flachlagerung mit gesenktem Kopf und Eisbeutel auf dem Leib; er will event. 14 Tage warten, bis die Frauen sich vom Collaps erholt haben, ehe er dann die Punktion und Entleerung von der Scheide aus mit oder ohne Entfernung der Adnexe ausführt. Er hält den abdominalen Weg für gefährlicher und die Behandlung für eine längere.

Was die Operation selbst anbelangt, so stehen sich auch hier zwei verschiedene Wege in Bezug auf die Art des Eingreifens gegenüber.

Bei frischer Hämorrhagie giebt die Laparotomie die beste Einsicht, um die blutende Stelle rasch zu finden und zu unterbinden (Gusserow, Lawson Tait).

Bei Hämatocele wollen die Einen die Kolpotomie machen (Dührssen, Segond, Bouilly); Andere wollen auch hier die Laparotomie ausführen, wie Sänger, der 16 Fälle auf diese Weise mit 15 Heilungen operirte.

Kelly (Baltimore), der die Punktion und Drainage von der Scheide aus für alle Fälle, wo es sich um Ruptur in den ersten Monaten handelt, empfiehlt, anerkennt selbst die große Gefahr einer Nachblutung und will in solchen Fällen den Bauchschnitt event. anschließen; haben wir nicht gerade hier die Vertheidigung der primären Laparotomie? Die meisten amerikanischen Kollegen, wie Henrotin, Boldt, Mann, Notle sprechen sich gegen das Vorgehen von Kelly aus.

In Russland sind die Meinungen auch getheilt; dort wird noch das medicinische Verfahren von Einigen vertreten.

Smolsky, Lebedeff, Phenomenoff wollen die Hämatocele exspektativ behandeln, oder je nachdem die vaginale Incision ausführen.

Andere dagegen wie Wastin wollen die Laparotomie so früh wie möglich machen.

Endlich ist man überall einig über die Wahl des vaginalen Weges, wenn Vereiterung oder Verjauchung der Hämatocele stattgefunden hat.

Eine kurze Lanze möchte ich gegen die Methode von Segond brechen, der in solchen Fällen die vaginale Hysterektomie ausführen will; wenn diese Methode bei gewissen Beckeneiterungen angezeigt sein kann, so müsste man entschieden vor der Gebärmutter etwas mehr Ehrfurcht haben und sie, wenn nur möglich, schonen. Die Drainage der vereiterten Hämatocele kann zur Genüge erreicht werden durch breite Eröffnung der Scheidengewölbe.

In absolutem Gegensatz zu diesem so verstümmelnden Vorgehen hat Martin in geeigneten Fällen versucht, den tubaren wie einen uterinen Abort zu behandeln, was er mit brillantem Erfolg ausführte. Diese konservative Operation, wie sie auch Prochownik gemacht hat, wäre die ideale Behandlung solcher Fälle.

Wenn man von so hervorragenden Chirurgen beide Methoden, der vaginalen Incision und der Laparotomie bei Hämatocele gleich warm empfohlen sieht, so muss man daraus schließen, dass weder die eine noch die andere als einzige Methode zu empfehlen ist, sondern dass, je nachdem die Blutgeschwulst im kleinen Becken eng lokalisirt ist, oder hoch hinauf ins Abdomen reicht, die eine oder die andere ihre Rechte behält.

Unsere 17 Pat. der 1. Schwangerschaftshälfte, deren Alter zwischen 27 und 42 Jahren schwankt, wiesen folgende Formen der ektopischen Gravidität auf: 9 Tubar-, 3 Eierstocksschwangerschaften, 5 retrouterine Hämatocelen, bei denen der Sitz der Schwangerschaft nicht mehr sicher nachzuweisen war.

Alle wurden operirt und genasen mit Ausnahme zweier Fälle, von denen der eine dem abwartenden Verfahren zur Last kommt; die Pat., die in der Abtheilung mit gestellter Diagnose in Beobachtung sich befand, erlag dem Nachschub einer Hämatocele, obwohl sofort Hilfe zur Hand war und die Laparotomie bei der puls- und reaktionslosen Frau noch ausgeführt wurde. Der Tod trat, trotz Kochsalzinfusion, 2 Stunden darauf ein.

Bei 17 ektopischen Schwangerschaften der 1. Hälfte haben wir die vaginale Incision 5mal angewandt; 2mal musste die Laparotomie angeschlossen werden, das erste Mal sogleich wegen einer heftigen Hämorrhagie, die nicht anders bewältigt werden konnte; das zweite Mal 8 Tage nach der Kolpotomie wegen mangelhafter Drainage.

Die 3 anderen vaginalen Incisionen wurden in Fällen ausgeführt, wo die Geschwulst (2mal Hämatocele retrouterina und 1mal Tubargravidität) sehr tief im Douglas lag. Die eine bekam 2 Stunden nach der Operation eine sehr heftige Nachblutung, die eine neue Tamponade nöthig machte.

Bei unseren Laparotomirten war die Dauer der Heilung eine bedeutend kürzere; 3 konnten selbst nach 15 Tagen entlassen werden. Ich habe den Eindruck erhalten, dass die Laparotomie in den meisten Fällen die Operation der Wahl ist; die Reinigung der Bauchhöhle kann gründlicher geschehen wie von der Vagina aus; Die Adhärenzen sind viel leichter zu beseitigen und ihre Lösung ist mit weniger Gefahren verbunden wie von unten her; nach sorgfältiger Entfernung der Blutcoagula und Unterbindung der blutenden Stellen kann meist das Abdomen

ohne Drainage geschlossen werden; endlich ist es dabei leichter, das konservative Verfahren einzuhalten, da die Übersichtlichkeit der Beckenorgane eine ausgiebigere ist. Die Nachtheile der Scheidenincisionen sind nach meinen Erfahrungen die Eventualität einer sekundären Laparotomie und eine größere Nachblutungsgefahr.

Den vaginalen Schnitt würde ich als die typische Operation für alle Fälle ansehen, wo eine Infektion schon besteht.

Meine Schlüsse lauten also folgendermaßen:

1) Nach gestellter Diagnose auf ektopische Schwangerschaft, nach Berstung derselben oder nach abdominalem Abort, soll man so schnell wie möglich die Laparotomie und nur in besonders günstigen Fällen die Kolpotomie ausführen.

2) Bei Hämatocele ist das Abwarten gefährlich wegen immer bestehender Gefahr einer plötzlichen, tödlichen Blutung, wie der eine meiner 2 Todesfälle beweist, im Gegensatz zu der sehr optimistischen Annahme Condamin's und Laroyenne's.

3) Bei Hämatocele ziehe ich im Allgemeinen die Laparotomie der Kolpotomie vor wegen der Möglichkeit einer gründlicheren Operation.

4) Bei bestehender Infektion, bei Abscessbildung behält der vaginale Weg sein volles Recht; der Uterus soll aber, im Gegensatz zu Segond's Ansicht, geschont werden.

5) Der Operateur soll das konservative Verfahren Martin's immer im Auge behalten, um es, wenn nur möglich, auszuführen. (Selbstbericht.)

Herr **Gottschalk** (Berlin): Zur Lehre von der vorzeitigen Lösung der normal sitzenden Placenta.

Vortr. erörtert die Frage von der ätiologischen Bedeutung der Nephritis, bezw. der Schwangerschaftsniere für diese folgenschwere Schwangerschaftsstörung.

Die herrschende Ansicht ist heute die, dass sowohl die chronische Nephritis wie die Schwangerschaftsniere in gleicher Weise eine ätiologische Rolle hier spielen, indem durch die Nierenstörungen regressive Veränderungen des Endometriums herbeigeführt würden, welche durch lockere Beschaffenheit und degenerative Veränderung der Decidua zur vorzeitigen Lösung der Placenta führen könnten (v. Weiss).

Lassen sich aus dem Wesen der chronischen Nephritis ohne Weiteres derartige Folgeveränderungen an der Decidua basalis verstehen und begründen, so gelte das Gleiche nicht für die Schwangerschaftsniere. Die Nierenstörung sei hier zu transitorisch, als dass sich aus ihr Blutungen in die Decidua, exsudative Veränderungen an der Placentarhaftstelle herleiten ließen. Auch lieferten die bisherigen Beobachtungen keinen Anhaltspunkt dafür, dass in den Fällen von Schwangerschaftsniere, in denen es zur vorzeitigen Lösung kommt, es sich etwa um besonders schwere Fälle gehandelt habe, die Neigung bekundet hätten, in echte Nephritis überzugehen. Auch müsse man sich, wenn wirklich die Schwangerschaftsniere derartige Veränderungen machen könne, fragen, warum denn die vorzeitige Lösung ein so seltenes Ereignis im Verhältnis zur Häufigkeit der Schwangerschaftsniere darstelle. Die Veränderungen, welche G. in einem einschlägigen Falle, der unter dem klinischen Bilde der Schwangerschaftsniere einherging, in der maternen Placenta vorfand, veranlassten ihn zu erörtern, ob der Zusammenhang zwischen vorzeitiger Lösung und Schwangerschaftsniere nicht vielmehr derart sein könne, dass die aus anderen Ursachen bedingten Veränderungen an der Placentarhaftstelle sowohl die vorzeitige Lösung als auch die vorübergehende funktionelle Nierenstörung vermitteln, welche sich klinisch unter dem Bild der sog. Schwangerschaftsniere kundgiebt. Die Veränderungen, welche G. fand, sind wesentlich regressiver Art, ganze Bezirke des maternen Placentarantheils sind einer rasch fortschreitenden Nekrobiose anheimgefallen, die stellenweise bereits einer vollkommenen Nekrose Platz macht; das nekrobiotische Gewebe ist vielfach von frischen Blutergüssen durchsetzt. Anhaltspunkte dafür, dass diesen degenerativen Veränderungen exsudative vorausgingen, waren nicht vorhanden. Des Weiteren bekundeten sich die Veränderungen in hochgradiger Thrombosirung der die Zwi-

schenzottenräume speisenden größeren serotinalen Gefäße, insbesondere der Arterien. Im Bereich der Thrombosirung ist die Gefäßwand abgestorben, die Thromben sind theils frisch, theils älterer Natur, vielfach bereits organisirt. Die hochgradigen regressiven Veränderungen lässt G. in Folge ungenügender Ernährung zu Stande kommen, in der Weise, dass fast alles zuströmende Blut, ohne vorher die erforderliche Menge an die Decidua selbst abgegeben zu haben, in die Zwischenzottenräume abströmt.

G. kommt auf Grund seiner Untersuchungen zu folgendem Ergebnis im Gegensatz zu der bisherigen Anschauung:

1) In Folge ungenügender Ernährung der Decidua basalis können im Verlauf der zweiten Schwangerschaftshälfte so ausgedehnte nekrobiotische Vorgänge in der Decidua basalis Platz greifen, dass dadurch einerseits die Verbindung zwischen Placenta und Haftstelle gelockert, und andererseits durch Anhäufung von Zerfallsprodukten im cirkulirenden Blut, welche im Wesentlichen durch die Nieren wieder ausgeschieden werden müssen, funktionelle Nierenstörungen nach Art der sog. Schwangerschaftsniere herbeigeführt werden können. Vorzeitige Placentarlösung und Schwangerschaftsniere entwickelt sich auf dieser Basis um so leichter, wenn die Ernährungsstörungen in der Decidua gleichzeitig zu ausgedehnterer Verstopfung größerer arterieller Bahnen geführt haben.

2) Die ätiologische Bedeutung, welche der chronischen Nephritis für die vorzeitige Placentarlösung zukommt, gilt **nicht** für die Schwangerschaftsniere. Beide sind zu trennen. (Selbstbericht.)

Herr **v. Franqué** (Würzburg): Über historische Veränderungen in der Placenta und ihre Beziehungen zum Tode der Frucht.

Im Anschluss an früher (Zeitschrift No. 28) veröffentlichte Beobachtungen wird berichtet über nun im Ganzen 65 Untersuchungen pathologischer Placenten; es hat sich dabei in Übereinstimmung mit den von Merttens vertretenen Anschauungen ergeben, dass partielle und totale Obliterationen der fötalen Gefäße nach dem Absterben der Frucht, einerlei aus welchem Grunde dasselbe erfolgte, sich in der Regel einstellen; mitunter gesellen sich auch Vorgänge aktiver Zellproliferation im Chorion und Amnion hinzu, so dass das histologische Bild einer Choriitis und Amnionitis entsteht. Ganz die gleichen Vorgänge an den Gefäßen und im Stroma konnten jedoch auch an Placenten von Früchten nachgewiesen werden, welche ganz kurz oder erst während der Geburt absterben, so dass die Veränderungen intra vitam foetus entstanden sein mussten. Die Bilder starker, zu Verengerung und Verschließung der Gefäße führender Endovaskulitis, so wie der Choriitis und Amnionitis, fanden sich jedoch auch bei Früchten, welche lebend geboren wurden, aber schlecht entwickelt waren und bald darauf starben. Ob daher histologische Veränderungen der Placenta Ursache oder Folge des Absterbens der Frucht sind, ist im Einzelfalle meist nur dann zu entscheiden, wenn der klinische Verlauf und der Obduktionsbefund des Kindes genau bekannt ist.

Bezüglich der luetischen Infektion ergab sich 1) dass dieselbe auch bei der Ätiologie der vorzeitigen Lösung der normal sitzenden Placenta zu nennen ist, 2) dass in sonst normalen Placenten Lues zum Ausdruck kommen kann einerseits durch Choriitis und Amnionitis, andererseits durch isolirte Endo- und Perivaskulitis der Zotten ohne Granularhypertrophie (beides bei lebend geborenen Kindern).

Entzündliche Veränderungen können von der Placenta materna auf den intervillösen Raum (ein Fall von spontaner Frühgeburt eines lebenden Kindes nach habituellem Abortus) und auf die Placenta foetalis übergehen.

Bei lebend geborenen Kindern macht sich die Placentarerkrankung in der schlechten Entwicklung und Ernährung der Kinder geltend.

(Selbstbericht.)

Herr **Rossa** (Graz) lenkt die Aufmerksamkeit auf das von anderer Seite bereits öfters konstatirte, von den Gynäkologen bisher kaum beachtete, entwicklungsgeschichtlich äußerst interessante Vorkommen von accessorischen Nebennieren

im Ligamentum latum, und beschreibt einen von ihm beobachteten Fall, in welchem bei einem neugeborenen, ausgetragenen Mädchen im freien Rande des Lig. infundibulo-pelvicum sin. knapp unter dem Ovarium 2 hanfkorn- resp. halberbsengroße Knötchen gefunden wurden, deren mikrosk. Untersuchung (Präparate wurden demonstrirt) dieselben als access. Nebennieren erwies. Derartige Beobachtungen wurden bisher in 9 Fällen von verschiedenen Autoren, zuerst von von Marchand, beschrieben, bei Neugeborenen, Kindern und auch bei Erwachsenen, gewöhnlich in unmittelbarer Nähe der Vasa spermat. int. Entwicklungsgeschichtlich ist diese Versprengung von Nebennierentheilen bis in die Gegend des Ovariums begründet in dem Umstande, dass die Anlagen der Nebennieren und jene der Geschlechtsdrüsen ursprünglich bei allen Wirbelthieren unmittelbar an einander liegen und erst später bei den höheren Klassen der Wirbelthiere die beiden Organe getrennt werden. Mit Rücksicht auf die bekannte Neigung versprengter Organtheile, Geschwülste zu bilden, welche Neigung besonders auch für die accessorischen Nebennieren in der Niere (Grawitz'sche Tumoren) und an anderen Orten zutrifft, und zwar sowohl im Sinne gutartiger, als auch bösartiger Degeneration, empfiehlt R., künftig bei der Untersuchung von Tumoren der Lig. lata daran zu denken, dass dieselben möglicherweise aus accessorischen, bis in die Nähe des Ovariums verlagerten Nebennieren hervorgegangen sein könnten.

(Selbstbericht.)

Herr **Zweifel** konstatirt, dass mit Ausnahme von 3 Vorträgen nur theoretischen Inhalts alle angekündigten Vorträge gehalten worden seien.

Herr **Schultze** (Jena) giebt dem Dank der Versammlung Ausdruck in einem Hoch auf die Herren Zweifel und Sänger als Vorsitzende der deutschen bezw. der Leipziger Gesellschaft für Gynäkologie.

(Nachtrag folgt.)

(Aus der geburtshilflich-gynäkologischen Abtheilung des Professor Torggler in Klagenfurt.

Eklampsie bei Mutter und Kind.

Klinische Beobachtung,

mitgetheilt von

Dr. Max Schmid,

Assistenten der Klinik.

Fälle der in der Aufschrift genannten Beobachtung gehören auch heute noch zu den Seltenheiten, ganz abgesehen davon, dass der Zusammenhang der Erkrankungen noch immer der Aufklärung harrt. Desshalb möge die Veröffentlichung nachstehender, wenn auch — aus später angeführten Gründen — nur klinischen Beobachtung, als ein kasuirter Beitrag gerechtfertigt werden.

Am 10. December 1896 wurde gegen $^1/_2$8 Uhr Abends Anna N., eine 27jährige, mittelgroße Frau, Wäscherin, von kräftigem Knochenbau und gutem Ernährungszustand, in tief bewusstlosem Zustand in die Anstalt gebracht. Nach Angabe der sie begleitenden Hebamme besteht dieser Zustand seit ca. 4 Uhr Nachmittags; sie selbst habe die Pat. mit schweren Krämpfen behaftet vorgefunden, dieselbe, da sie von deren Umgebung erfuhr, dass seit 1 Uhr Nachts Wehen vorhanden waren, untersucht, dabei gefunden, »dass die Geburt bereits im Gange sei«, desshalb und wegen der beängstigenden Krämpfe sofort den Transport in die Gebäranstalt veranlasst.

Die erst in den folgenden Tagen vervollständigte Anamnese ergab, dass Pat., IIpara, bereits vor 7 Jahren in Budapest niedergekommen sei, wobei sie 3 Tage

lang an schweren Krämpfen gelitten, aber dabei niemals das Bewusstsein verloren habe. Die Entbindung ging in einem Privathause ohne Arzt vor sich. Daher keine Daten hierüber zu eruiren sind. Pat. machte ein 7tägiges, angeblich fieberfreies Wochenbett durch, ging dann ihrer gewöhnlichen Arbeit ohne Beschwerden nach. Das Kind starb im 16. Lebensmonat an Fraisen, an denen es 8 Tage gelitten haben soll.

In den ersten Monaten dieser Schwangerschaft hatte Pat. über Schmerzen in den Füßen, häufiges Erbrechen, Appetitlosigkeit und viel Durst zu klagen. Vor 8 Wochen habe sie nach einer Verkühlung 5 Tage an Fieber krank gelegen, nachher sich aber wieder völlig wohl befunden.

Am 6. December klagte Pat. bereits über Schmerzen im Kreuz und Unterbauchgegend, die aber nach wenigstündigem Bestehen spontan sistirten.

Am 10. December traten um 1 Uhr Nachts schwache Wehen ein; Pat. verblieb daher auch Tags über zumeist im Bett, ohne über etwas Anderes als über Schmerzen im Kreuz, die gegen Schoß und Oberschenkel ausstrahlten, klagen zu müssen Um $^3/_4$4 Uhr Nachmittags bat sie eine sie besuchende Nachbarin, welche über unser Befragen angiebt, zu dieser Zeit nicht die geringsten Spuren irgend einer Allgemeinerkrankung an der Pat. gesehen zu haben, sie möge ihr doch eine Hebamme holen, da die Wehen stärker werden. Dieselbe traf um $^1/_4$5 Uhr bereits ein und fand Pat., wie oben beschrieben, in tief bewusstlosem Zustand.

Untersuchungsbefund gleich nach der Aufnahme ist folgender:

Pat. in tiefem Koma, hochgradige Cyanose des Gesichts, Athmung unregelmäßig, laut schnarchend, zuweilen von lautem Trachealrasseln begleitet. Puls frequent, 132 Schläge in der Minute, Temperatur 39,8°, Pupille mittelweit, Cornealreflex fehlt. Pat. reagirt weder auf lautes Anrufen noch auf starke Hautreize, Stechen und Kneipen. Die Untersuchung der Lungen und des Herzens in Folge des lauten Schnarchens und Rasselns unmöglich. Im Abdomen ist der beständig kontrahirte Uterus, bis 3 Querfinger unterhalb des Proc. xyph. reichend zu fühlen. Die Frucht in Schädellage, die Stellung konnte äußerlich wegen der starken Kontraktion des Uterus nicht konstatirt werden. Kindliche Herztöne nirgends zu hören. Die innere Untersuchung ergab den beweglichen Kopf im Beckeneingang, die kleine Fontanelle links vorn, Pfeilnaht im schrägen Durchmesser, die Blase stehend. Muttermund im Verstreichen.

An den Füßen keine Spur von Ödemen, Beckendurchmesser: Sp. 21, Cr. 28, Tr. 31, C. ext. 19.

Der eingeführte Katheter förderte ca. $^1/_4$ Liter dunkelbraunen Harns zu Tage; die chemische Untersuchung ergab saure Reaktion, außerordentlich viel Eiweiß, 12‰ Essbach, die mikroskopische zahlreiche verschiedenartige Cylinder. Die Frau bekam nun 0,02 Morph. muriat. subkutan, Eisbeutel auf den Kopf und wurde narkotisirt mit Chloroformsalicylid Anschütz so, dass, nachdem Pat. bereits in tiefer Narkose lag, nur mehr per Minute ca. 20—40 Tropfen aufgeschüttet wurden.

Während dieser Vorbereitungen rückte der Kopf bis in die Beckenmitte und wurde nach Sprengung der in der Vulva sichtbaren Eiblase die Zange angelegt und ein scheintodtes Kind extrahirt. Die Wiederbelebungsversuche waren nach länger als einstündiger Dauer von Erfolg begleitet. Das Kind, Knabe, 47 cm lang, 2420 g schwer, athmet nun regelmäßig, schreit zuweilen mit schwacher Stimme.

Die Narkose wird nach der Entbindung eingestellt und die Nachgeburt wegen Blutung 20 Minuten später durch äußeren Handgriff exprimirt. Dieselbe dauert fort und steht erst nach $^3/_4$stündiger Uterusmassage. Der Puls wird hierauf sehr klein, fadenförmig, kaum zählbar frequent, Temperatur 39,1°, in Folge dessen der Pat. $^1/_2$ Liter physiologische Kochsalzlösung per Klysma verabreicht und Ol. camphorat. subkutan injicirt werden. Der Puls hob sich in seiner Qualität im Verlauf einer halben Stunde auffallend, wurde langsamer und regelmäßig. Die Placenta hat eine nierenförmige Gestalt, wiegt 430 g und zeigt makroskopisch keine Anomalie.

$1\frac{1}{2}$ Stunden post partum konnten wir an der noch immer vollständig bewusstlosen Pat. einen eklamptischen Anfall beobachten. Derselbe dauerte 10 Minuten, begann mit klonischen Krämpfen in der Rücken-, dann Extremitäten-, endlich Gesichtsmuskulatur mit langen Respirationspausen und folgender schnarchender Inspiration. Es wurde 3%iges Chloralhydrat per anum und 0,02 Morph. mur. subkutan verabreicht. Hierauf sistiren die Krämpfe, Pat. bleibt soporös, Athmung unregelmäßig, laut schnarchend; Puls langsamer, 100 Schläge in der Minute, voller, Augen aufwärts gerollt, Cornealreflex vorhanden. Pupille mittelweit, reagirt träge.

Pat. verharrt im soporösen Zustand bis $\frac{1}{2}5$ Uhr früh, wo sie die Augen aufschlägt, ohne jedoch auf Anrufe zu reagiren, verfällt bald wieder in einen sehr unruhigen Schlaf. Röcheln und Schnarchen hören jedoch von da ab auf. Pat. erhält von Zeit zu Zeit löffelweise Milch und Wasser. Vormittags erwacht Pat., giebt jedoch vollständig verworrene Antworten, glaubt, noch nicht entbunden zu sein, trotzdem ihr das Kind vorgezeigt wird u. dgl.

$\frac{1}{2}6$ Uhr Abends (11. December) ist Pat. fieberlos, Temperatur 36,9, Puls 88, etwas gespannt, regelmäßig, Athmung ebenfalls regelmäßig. Die Antworten zum Theil prompt. Pat. ist jedoch immer noch leicht verworren, zumeist sexuell erregt. Der mittels Katheter gewonnene Harn ergiebt Eiweiß 9‰ Essbach.

Die folgende Nacht über ist Pat. ruhig, schläft gut, verlangt nur ab und zu zu trinken.

Am 12. Morgens ist Pat. vollständig bei klarer Vernunft, so dass es möglich ist, die Anamnese mit ihr aufzunehmen. Sie kann sich auf einen Transport aus ihrer Wohnung absolut nicht erinnern, weiß nichts von der Entbindung, ist überhaupt vollständig unbesinnlich auf die Zeit ihres Aufenthaltes in der Anstalt. Harn zeigt nur mehr 1‰ Essbach. Vom 5. Tage an ist mikroskopisch kein Cylinder mehr zu finden und schwankt der Eiweißgehalt zwischen 0,3—0,9% Essbach.

Am 6. Tage wegen Galaktostase und Obstipation 38,0°, sonst vollständig fieberfreies Wochenbett. Pat. bekam während desselben absolute Milchdiät. Am 14. Tage verließ Pat. geheilt die Anstalt.

Am 5. Januar 1897 kam Pat. ins gynäkologische Ambulatorium; bei der Untersuchung wurde gute Involution der Genitalien konstatirt. Harnbefund war hinsichtlich des Eiweißgehaltes vollständig negativ. Auch gab Pat. an, seit ihrem Austritt aus der Gebäranstalt keine Spur von irgend welchen Anfälllen wahrgenommen zu haben, nur fühlte sie sich manchmal bei ihrer Arbeit (Wäscherin) ziemlich schwach, eine Erscheinung, die wohl zumeist auf ihre nicht unbedeutende Anämie zurückzuführen ist.

Das asphyktische Kind wurde, wie oben bemerkt, wiederbelebt, athmete dann regelmäßig, sehr frequent.

Ca. 2 Stunden post partum zeigten sich leichte Zuckungen in den Extremitäten des Kindes, die bald in exquisit klonische Krämpfe ausarteten und nicht allein auf die Extremitäten, sondern wie bei der Mutter auch auf die Rücken- und Gesichtsmuskulatur übergriffen, wobei zugleich auch ziemlich laut schnarchende Respiration bestand, kurzum, dieser wie die folgenden Anfälle zeigten eine auffallende Ähnlichkeit mit denen der Mutter. Solche Anfälle wiederholten sich die Nacht hindurch 4mal, waren jedoch von kurzer Dauer (ca. 2 Minuten).

Bei der Frühvisite ($\frac{1}{2}8$ Uhr) hatte ich Gelegenheit, wieder einige Anfälle zu beobachten, und konnte konstatiren, dass dieselben an Intensität entschieden zugenommen hatten. In Folge dessen, zumal wegen der beängstigend lange währenden Respirationspausen bekam das Kind 0,50 g Chloralhydrat per anum, worauf die Anfälle mit Ausnahme von wenigen sporadisch und in ganz leichtem Grad auftretenden bis Abends sistirten, um von nun an gehäuft, in kurzen Pausen und immer größerer Intensität trotz neuerdings per Klysma verabreichten 0,250 g Chloralhydrats aufzutreten. Am nächsten Tage (i. e. 12. December) $\frac{1}{2}3$ Uhr früh starb das Kind in einem Anfalle, also 29 Stunden post partum.

Das Kind wurde künstlich ernährt, bekam öfters heiße Bäder, und war in warme Watte eingepackt.

Die Obduktion ergab folgenden interessanten Befund:

Die Hautdecken livid verfärbt, die sichtbaren Schleimhäute cyanotisch; Pupillen mittelweit; Abdomen stark aufgetrieben, prall gespannt. Das Gehirn zeigt die Meningen übernormal blutreich, jedoch nirgends eine Trübung, nirgends eine Auflagerung, Gehirnsubstanz weich, zerfließend. Der Lobus paracentralis sin. wie das oberste Ende des Gyrus centralis oberflächlich wie im Durchschnitt in Form eines Dreiecks dunkelroth verfärbt. Die linke Lunge reicht bis zur Sternalmitte, ist blutreich, lufthaltig, die rechte hingegen reicht mit ihrem vorderen Rande kaum zur Mammillarlinie, ist ebenfalls blutreich, jedoch nur in den größeren Bronchiolen lufthaltig, sonst luftleer.

Das Herz relativ groß, rechts kontrahirt, links etwas schlaff. Magen mäßig aufgetrieben, viel Schleim, wenig topfenartige Krumen enthaltend. Darm stark meteoristisch aufgetrieben, sonst normal.

Die Leber groß, der vordere Rand an vielen Stellen eingezogen, an diesen ist Oberfläche wie Parenchym gelb verfärbt, ohne Zeichnung. Milz etwas vergrößert, blutreich. Beide Nieren groß, Rindensubstanz breit mit etwas verwischter Zeichnung, graugelb. In der Blase sehr wenig weißgelber, trüber, sedimentreicher Harn.

Die mikroskopische Untersuchung desselben zeigte zahlreiche Cylinder, Nierenepithelien und Leukocyten. Chemisch ließen sich Spuren von Eiweiß finden.

Die mikroskopische Untersuchung der Leber und der beiden Nieren, die durch das pathologische Institut in Wien kontrollirt wurde, ergab miliare Hämorrhagien und Nekrosen. In den Leberzellen wie in den Nierenepithelien ist reichlich Gallenpigment eingelagert und auch die Leukocyten sind von großer Menge Pigment erfüllt. Das Parenchym der Leber wie der Niere zeigt trübe Schwellung.

Bei Durchsicht der uns mangelhaft zu Gebote stehenden Litteratur konnte ich nur wenige ähnliche Fälle finden; dieselben sind veröffentlicht von Wilke (11), Woyer (12) und Dohrn (2). Wenn auch Wilke sich bei den Krampfanfällen des Kindes, wegen ihrer Ähnlichkeit mit typisch eklamptischen, nicht des Gedankens einer Übertragung der Eklampsie von Mutter auf Kind erwehren konnte, so legt er doch den Hauptwerth auf die bei der Sektion des Kindes gefundene Encephalitis und sieht auf Grund der Jastrowitz'schen (5) Theorie, wonach bei Allgemeinerkrankung der Mutter wie Pyämie, Septikämie, Diphtherie der Scheide, Morbus Brightii, häufig Encephalitis der Frucht auftrete, auch die Eklampsie als eine solche Allgemeinerkrankung an, die Encephalitis resp. davon abhängige Krämpfe hervorzurufen vermag. Dass in seinem Falle trotz der sehr leichten Eklampsie eine so schwere Erkrankung der Frucht auftrat, erklärt er, dass dieselbe auffallend lange (13 Stunden) unter dem schädlichen Einfluss der Erkrankung stand.

Die Sektion des $12^1/_2$ Stunden post partum während des 4. Krampfanfalles verstorbenen Kindes ergab außer der erwähnten Encephalitis keinen pathologischen Befund, speciell Leber und Nieren wiesen keine Blutungen auf. Leider fehlte ein Untersuchungsbefund des Harns, trotzdem Wilke erwähnt, dass Ödeme der unteren Extremitäten seit dem 2. Anfalle deutlich und in zunehmender Weise nachweisbar waren.

Der Woyer'sche (12) Fall betrifft ein frühgeborenes asphyktisches und wiederbelebtes Kind (43 cm, 2350 g), das 5 Stunden post partum den ersten eklamptischen Anfall erlitt und, ca. 13 Stunden alt, im 4. Anfalle starb.

Die Eklampsie der Mutter war eine ziemlich schwere, der erste Anfall ereignete sich ca. $4^1/_2$ Stunden vor der Geburt der Frucht und traten bis zu diesem Zeitpunkt 5 Anfälle auf; die Mutter war vom zweiten Anfalle an fortwährend in bewusstlosem Zustand. Die Autopsie des Kindes ergab, mit Ausnahme von akutem Lungenödem, keinerlei weiteren pathologischen Befund; von Gehirn, Leber und Nieren wird ausdrücklich angegeben, dass sie normal waren. Harnuntersuchung negativ. Woyer nimmt für die Intoxikation ein und dasselbe Gift, das im mütterlichen als auch im kindlichen Organismus denselben Effekt hervorruft,

an, und zwar sucht er das Gift in den chemischen Stoffwechselanomalien, welche nach Chrobak, Olshausen und Zweifel die Eklampsie verursachen.

Dohrn (2), der im Jahre 1896 bei einem durch Kaiserschnitt post mortem entwickelten Kinde deutliche Todtenstarre nachwies und dieselbe durch die Eklampsie der Mutter hervorgerufen ansieht, veröffentlicht 1895 eine weitere hierher gehörige Beobachtung.

Nach ca. 12stündiger Eklampsie, mit 10 Anfällen, Exitus letalis der Mutter, $2^1/_2$ Minuten später durch Kaiserschnitt eine todte Frucht ($35^1/_2$ cm, 1100 g) mit starren Extremitäten entwickelt. Der Kindeskörper bot ein ganz ähnliches Bild, als wie es bei der Mutter während ihrer eklamptischen Anfälle zu sehen war. Die Sektion der Frucht ergab außer »einigen über der linken Gehirnhemisphäre befindlichen epiduralen und subarachnoidealen Blutergüssen« nichts Belangreiches. Über Leber, Niere und Harn wird nichts berichtet. Der Autor glaubt, dass bei der Eklampsie die Mutter wie die Frucht von der gleichen Vergiftung betroffen wurden. Auf die Art der Intoxikation lässt sich Verf. nicht ein.

Vergleichen wir unsere Beobachtung mit den hier mitgetheilten Fällen — es bleiben nur jene von Wilke und Woyer, da es sich bei Dohrn um Muskelstarre bei sterbend resp. todtgeborenem Kinde handelt —, so bietet dieselbe manche interessante Details: trotzdem die Pat., IIpara, nur einen eklamptischen Anfall bis zur Geburt der Frucht erlitt, ist die Erkrankung doch als eine schwere zu bezeichnen, denn erst nach ca. 24 Stunden erwachte die Pat. aus ihrem Sopor; die Frucht war 4 Stunden (bei Woyer $4^1/_2$ Stunden, bei Wilke 13 Stunden) der nachweisbaren Intoxikation ausgesetzt. Der erste Anfall zeigte sich schon nach 2 Stunden, während in den Fällen von Woyer und Wilke ein Zeitraum von 5 resp. 6 Stunden dazwischen lag. Die Zahl der Anfälle war eine verhältnismäßig große (8—10), bei Wilke und Woyer traten nur je 4 Attacken auf. Trotzdem lebte unser Kind 29 Stunden, die beiden anderen nur $12^1/_2$ beziehungsweise 13 Stunden.

Bei Wilke und Woyer finden wir überall die eklatante Ähnlichkeit zwischen den Anfällen bei der eklamptischen Mutter und dem Kinde erwähnt, unser Fall reiht sich diesen voll an. Nicht nur das klinische Bild während des Anfalles war beiden identisch, sondern es zeigten auch, und auf das muss besonders hingewiesen werden, der Harn des Kindes wie der der Mutter dasselbe chemische Verhalten und völlig denselben mikroskopischen Befund. Dieser Umstand konnte bisher von keinem Autor festgestellt werden.

Eine weitere Stütze, dass es sich auch in unserem Falle um Eklampsie, übertragen von der Mutter, handelt, dürfte wohl in mikroskopischem Nieren- und Leberbefund gefunden werden. Die pathologisch-anatomische Untersuchung ergab für erstere Nephritis im Zustand akuter Erkrankung; die Leber zeigte eine Hepatitis haemorrhagica, also nach Virchow (10) und Stumpf (9) Erscheinungen einer stattgefundenen Intoxikation des Organismus, der bei Schwangeren und Gebärenden zur Eklampsie Veranlassung giebt; es liegt daher nahe, auch für die Kinder, welche von eklamptischen Müttern stammen und schnell post partum selbst an Eklampsie erkranken, anzunehmen, dass es sich bei der Entstehung der Erkrankung um Vergiftung und zwar durch chemische Stoffwechselprodukte — Leukomaine der neueren Autoren — handelt. Unter normalen Verhältnissen werden diese Stoffwechselprodukte ausgeschieden, häufen sich aber die Leukomaine im Blute z. B. durch nephritische Processe an, so werden Leber- und Nierenfunktionen gestört und es kommt sekundär zur Intoxikation.

In wie weit der Gehirnbefund in ätiologischer Hinsicht, etwa im Sinne Jastrowitz' (5), verwerthbar wäre, wage ich nicht zu entscheiden, aber in Rücksicht darauf, dass die Obduktion nur an einer Seite Erkrankungsherde erkennen ließ, bemerken, dass in vivo ein Prävaliren der Konvulsionen an einer Körperstelle nie zu konstatiren war.

Leider konnten genauere chemische Untersuchungen, speciell des Blutes der Mutter und des Kindes, der Placenta, in Folge der technisch mangelhaften

Einrichtung unserer Anstalt, in dieser Richtung gar nicht, umfassende pathologisch-anatomische Untersuchungen nur lückenhaft durchgeführt werden.

Nach alledem glauben wir wohl sicher annehmen zu dürfen, dass die Eklampsie der Mutter unter Umständen auch direkt den Tod des Kindes resp. eine spätere lebensgefährliche Erkrankung desselben verursachen kann, dass aber nicht alle Früchte, welche todt geboren werden, durch Kohlensäureüberladung des mütterlichen Blutes zu Grunde gehen.

Leider stehen uns aus der Litteratur nur 3 Fälle zu Gebote, aus denen ersichtlich ist, dass der Fruchttod völlig sicher durch dieselbe Noxe, wie die Eklampsie der Mutter hervorgerufen wurde. Es sind das die 2 Fälle von Dohrn (2) und der Fall von Stumpf (9). Den zweiten Fall von Dohrn haben wir schon vorhin erwähnt; im ersten Falle handelte es sich eigentlich um ein tief asphyktisches Kind. Hier wurde 4 Minuten nach dem Tode der eklamptischen Mutter durch Sectio caesarea ein Kind mit allgemeiner Muskelstarre entwickelt, welches noch kurze Zeit 20 Herzschläge in der Minute, aber keine Athembewegungen zeigte. Nach Überwindung des Widerstandes durch passive Bewegungen kehrte die Muskelstarre wieder und ging nach Aufhören des Herzschlages, ohne dass eine Erschlaffung der Muskeln beobachtet wurde, unmittelbar in die Leichenstarre über.

Die Sektion ergab: atelektatische Lungen, keine Petechien, starke Blutfülle des rechten Herzens, so wie der venösen Gefäße am Halse, in Brust und Bauchhöhle.

Stumpf (9) sah die Geburt eines Kindes mit hochgradigster Muskelstarre, das vor ganz kurzer Zeit abgestorben war, bei einer Eklamptischen.

Von diesen beiden Fällen fehlen uns zwar nähere Details über den Grad der mütterlichen Erkrankung, über die Dauer und Art und Weise der Geburt; zur Unterstützung der Ansicht aber, dass es sich um Eklampsie des Kindes, und dass diese Eklampsie durch dieselbe Schädlichkeit, wie bei der Mutter, hervorgerufen wurde, dürften sie sich wohl doch verwenden lassen.

Die Frage, warum die Früchte bald todt, bald mehr oder weniger tief asphyktisch — denn lebend geboren wurde keines — zur Welt kamen, wage ich bei der kleinen Anzahl von Fällen nicht zu erörtern. Es muss offen bleiben, welchen Einfluss der Grad der Erkrankung, die Festigkeit und Zahl der einzelnen Anfälle, der Zeitraum, wie lange die Frucht der Eklampsie ausgesetzt bleibt, besitzen; dass diese Faktoren zu berücksichtigen sind, ist wohl wahrscheinlich. Vielleicht hat auch der Grad der Entwicklung der Frucht einen Einfluss (in den vorliegenden Fällen schwankte die Länge zwischen $35^1/_2$ und 50 cm, das Gewicht zwischen 1100 und 2900 g), möglicherweise auch die Art der Erkrankung, ob Eclampsia uraemica sive haematogenes oder ob Eclampsia reflectorica bezw. eine Mischform zwischen beiden vorliegt.

Sicher ist, dass keines der Kinder lange am Leben blieb; deren Lebensdauer variirte zwischen 12 und 29 Stunden.

Freilich eine strikte Erklärung dieser dunklen Kapitel wird sich noch lange nicht geben lassen. Wir wollten durch Mittheilung unseres Falles nur die Aufmerksamkeit der Fachgenossen neuerdings auf dieses Thema lenken, insbesondere mit der Absicht, dass ante, intra und post partum gestorbene Kinder von Eklamptischen genau obducirt, so wie ausführliche und eingehende chemische und mikroskopische Untersuchungen vorgenommen werden mögen.

Bei dieser Gelegenheit möchte ich ein paar Worte über Kochsalz-Klysmen anfügen. Die Infusionen von physiologischer Kochsalzlösung nach großen Blutverlusten schlug, um dadurch das Missverhältnis zwischen dem Volumen der Gefäße und ihrem Inhalt, das nach Cohnheim den Tod der Blutenden verursacht, aufzuheben, Schwarz (8) vor. In der Geburtshilfe fand dieser therapeutische Behelf in Form von subkutaner Einverleibung wohl erst allgemeinere Anwendung durch die warme Empfehlung Münchmeyer's (6).

Zehn Jahre nach Schwarz empfiehlt Heer (4) eindringlichst, für alle Fälle schwerer Anämie Salzwasserklystiere der bis dahin üblichen intravenösen oder subkutanen Applikationsweise vorzuziehen. Auf Grund der Erfahrungen über physiologische Kochsalzlösung per Klysma, wie sie Herr Prof. Torggler seit Übernahme der hiesigen gynäkologischen und geburtshilflichen Abtheilungen (1893) häufig in Anwendung zieht, muss ich auf diese Art der Einverleibung mit besonderem Nachdruck aufmerksam machen, um so mehr, als dieses Verfahren noch immer nicht genug von Seiten der praktischen Ärzte gewürdigt wird und nicht jene allgemeine Verbreitung gefunden hat, die es verdient. Selbst die verdienstvolle und ausführliche Arbeit Cholmogoroff's (1) scheint diesen Zweck nicht voll erreichen zu können. Und doch birgt die Einfachheit der Applikation, die Schmerzlosigkeit und endlich die rasche Wirksamkeit bezüglich der Hebung der Herzthätigkeit so eminente Vortheile in sich! Den Einwand, dass derlei Klysmata in der Regel bald nach ihrer Verabreichung wieder abgehen, kann ich nach eigenen Erfahrungen nicht gelten lassen, im Gegentheil muss ich bemerken, dass bei richtiger Zeitwahl und bei entsprechender Dosirung in Gaben bis zu $^1/_4$, wenn nöthig bis zu $^1/_2$ Liter, aber häufiger des Tages, das Klysma gut behalten wird. Dass dann nicht allein eine auffallende Besserung des Pulses eintritt, sondern auch die lästigen Symptome akuter Anämie, wie Kopfschmerz, Schwindel und Finsterwerden vor den Augen, besonders aber das quälende Durstgefühl bald schwinden. Gerade auf die Stillung des so peinlichen Durstgefühls, das oft tagelang die Pat. quält, will ich hingewiesen haben. Freilich muss man dann die Einläufe länger und häufiger geben, als Cholmogoroff und die meisten Autoren empfehlen; Ersterer stellt als höchste Gabe 3 Eingüsse von je 200—250 g für die Zeit nach der Blutung hin.

Nach unserer Meinung sollten mit diesem Mittel zur Bekämpfung der Folgen großer Blutverluste in erster Linie auch die Hebamme betraut werden. Schaden können sie damit wohl nie anstiften, sondern nur Nutzen, und diesbezüglich sicher mehr als durch die usuellen Waschungen der Schläfen mit Essig, durch Darreichen von Riechsalzen oder Eingeben von Spiritus aethereus!

Litteratur.

1) Cholmogoroff, Sammlung klin. Vorträge N. F. No. 161, Leipzig 1896.
2) Dohrn, Centralblatt für Gynäkologie 1886. No. 8 u. 1895. No. 19.
3) O. Feis, Archiv für Gynäkologie Bd. XLVI. II. p. 384, 1894. — Centralblatt für Gynäkologie 1893. No. 41.
4) Heer, Revue med. de la Suisse rom. 1890. No. 6.
5) Jastrowitz, Archiv für Psychiatrie Bd. II u. III. p. 389 resp. 162.
6) Münchmeyer, Archiv für Gynäkologie Bd. XXXIV. p. 381.
7) Lange, Centralblatt für Gynäkologie 1894. No. 48.
8) Schwarz, Habilitations-Schrift, Halle 1881.
9) Stumpf, Verhandl. d. deutschen Gesellschaft für Gynäkologie München 1886. p. 161.
10) Virchow, Berliner klin. Wochenschrift 1886. No. 30.
11) Wilke, Centralblatt für Gynäkologie 1893. No. 17.
12) Woyer, Centralblatt für Gynäkologie 1895. No. 13.

1) O. Flöel (Coburg). Das Radfahren vom gynäkologischen Standpunkt.

(Deutsche med. Wochenschrift 1896. No. 48.)

Um über die Einwirkung des Radfahrens auf die Gesundheit der Frauen im Allgemeinen, auf die Funktionen der Sexualorgane bezw. schon vorhandene Störungen der letzteren im Besonderen Aufschlüsse zu erhalten, hat F. an Radlerinnen Fragebogen vertheilt. Von 24 Damen wurden dieselben ausgefüllt zurückgesandt. 12 derselben hatten, ehe sie anfingen Rad zu fahren, an nervösen Beschwerden gelitten; bei Allen trat eine Besserung ein, bei 8 verschwanden die Beschwerden sogar vollständig. 1 Pat., welche schon früher an Blutarmuth litt, erkrankte nach dem Fahren wieder stärker an derselben. Fluor, über welchen 2 Radlerinnen zu klagen hatten, hörte durch das Radfahren auf; bei einer soll angeblich eine Retroflexio geheilt sein (?). 1 Dame, welche 5 Jahre zuvor eine Ovariotomie durchgemacht, bekam in Folge der Anstrengung des Erlernens des Radfahrens eine Gebärmutterentzündung. Dieselbe wurde bald behoben; seitdem wird das Fahren gut vertragen.

Auf die Periode scheint das Radfahren einen günstigen Einfluss zu haben. Wenigstens besserten sich bei manchen Radlerinnen die dysmenorrhoischen Beschwerden; bei anderen traten die früher anteponirenden Menses rechtzeitig ein; profuse wurden schwächer. In einem Falle von Amenorrhoe trat die Periode, wenn auch schwach, doch regelmäßig ein. Stuhlträgheit wurde bei der Mehrzahl der Pat. günstig beeinflusst.

F. glaubt, dass das Radfahren günstig auf alle lokalen Leiden einwirkt, denen eine Erschlaffung der Theile zu Grunde liegt, besonders auf Senkungen und einen Theil der Lageveränderungen, ferner bei entsprechender Vorsicht vielleicht auf chronische Entzündungen der Beckenorgane. Doch ist diese Annahme das Ergebnis theoretischer Erwägungen, nicht thatsächlicher Beobachtungen.

Am Schluss der Mittheilung spricht sich Verf. für aufrechten Sitz der Radlerinnen auf horizontalem, straff gespanntem Sattel (sonst Möglichkeit sexueller Irritation) und Verzicht auf Korsett und auf das Binden der Röcke über den Hüften aus. **Graefe** (Halle a/S.).

---

2) Spener (Berlin). Über Verbesserungen der heutigen Frauentracht.

(Deutsche med. Wochenschrift 1897. No. 1.)

In erster Linie befürwortet S. eine Vereinfachung der Unterkleider in der Weise, dass statt der bisher gebräuchlichen Unterröcke ein weit gefaltetes Beinkleid (im Schritt durch Knöpfe, unter dem Knie durch eine leichte Gummibandschnur oder durch einen Knopf geschlossen, getragen wird. Als ideale Forderung wird eine mit 2 starken Rückenstangen versehene, weiche, den ganzen Oberkörper bedeckende, glatt anliegende Untertaille bezeichnet, an die in der

Höhe des Nabels und der Hüften das erwähnte Unterbeinkleid geknöpft werden müsste. Zunächst will sich S. mit einem nach Maß gearbeiteten, mit breiten Achselbändern versehenen Korsett zufrieden geben, an welchem in Hüfthöhe die Unterkleider derart angeknöpft werden, dass die Achselbänder die Last der letzteren tragen. An Stelle der jetzt gebräuchlichen Hemden sollen hochgeschlossene und langärmliche treten, welche unten kürzer wie bisher durch 2 seitliche Schlitze, wie die Herrenhemden, in 2 schurzartige Lappen sich theilen. An dieses Hemd wird gleichfalls in Hüfthöhe eine waschbare Unterhose geknöpft. Für den Straßenanzug ist eine Verkürzung des Kleiderrockes geplant, der an der Kleidertaille befestigt und so von ihr getragen wird. **Graefe** (Halle a/S.).

Verschiedenes.

3) **D. F. Keegan.** Litholapaxie bei Mädchen und Frauen.

(Lancet 1897. Januar 9.)

Die überwiegende Mehrzahl von Blasensteinen bei Mädchen und Frauen wird am besten durch Litholapaxie entfernt. Heut zu Tage wird man die alte Methode der Dilatation der Urethra bei jungen Mädchen nur bei sehr, sehr kleinen Steinen vornehmen. Die beiden anderen Wege zur Entfernung von Blasensteinen — die vaginale und suprapubicale Lithotomie — sind nur sehr selten zu gehen. Nach einer Statistik von Cadge über 1125 Operationen bei Blasensteinen kamen nur 50 auf weibliche Pat. Freyer hatte auf 864 Steine 17 Fälle, die das weibliche Geschlecht betrafen. K. selbst beobachtete 900 Pat. mit Blasensteinen, es waren darunter 20 Weiber. Von diesen 20 Fällen wurden 18 mit Litholapaxie behandelt und zwar mit vollem Erfolg. Die Pat. befanden sich im Alter von 3—80 Jahren, die Operationsdauer schwankte zwischen 12 und 89 Minuten, das Gewicht der Steine lag zwischen 1,3 und 44,4 g. Die Instrumente sind dieselben wie bei Männern. Wenn die Pat. während der Operation stark pressen, so fließt Flüssigkeit neben dem Lithotriptor ab und man soll die Blase ab und an von Neuem anfüllen. **Rissmann** (Hannover).

4) **Marchesi** (Palermo). Sklerose der Gefäße des Uterus.

(Arch. di ost. e gin. 1897. Februar.)

Es kommen oft Fälle von lebensgefährlichen, sich stets erneuernden Uterusblutungen vor, bei welchen die ausgeschabte Schleimhaut keine den verschiedenen Formen von Endometritis entsprechenden Veränderungen zeigt. Solche Blutungen dürften auf Alterationen der Gefäße beruhen. Französische Autoren haben im letzten Jahre 6 solche Fälle beschrieben: es bestand keine Erkrankung der Drüsen, des interglandulären Stromas, des Uterusparenchyms; dagegen tiefe Veränderungen der Gefäße sowohl in der Schleimhaut als in der Wand, die Petit und Pichevin als Sklerose ansprechen.

Verf. fügt einen 7. Fall hinzu. Die 32jährige Frau, die oft geboren und abortirt hatte, suchte wegen heftigen, lange dauernden Blutungen die Klinik auf. Trotz Curettement stand die Blutung nicht, wurde sogar so heftig, dass sich Chiarleoni zur vaginalen Exstirpation entschloss; doch überlebte die anämische Kranke nur um $^1/_2$ Stunde die Operation. Der Uterus war erheblich größer und dicker, seine Wände erschienen am Schnitt anämisch, rosenroth, wenig konsistent, durchsetzt mit zahlreichen klaffenden Lumina von Blut- und Lymphgefäßen. Die Gefäße im Parenchym waren außerordentlich stark entwickelt, besonders gegen die Mucosa hin, so dass die innerste Schicht der Wand wie ein kavernöses Gewebe sich ausnahm. Die oberen Schichten der Schleimhaut fehlten, die unteren

zeigten Atrophie der Drüsen; das sehr gefäßreiche interglanduläre Gewebe enthielt viele Extravasate, war sonst nicht besonders verändert. Die Adventitia der Venen und der Arterien war durch Proliferation von Bindegewebe außerordentlich verdickt; die Media wenig verändert; die Intima verdickt, runzelig, blass, durchsichtig, mit wenigen Kernen; die Verdickung der Intima war durchaus nicht gleichmäßig.

Verf. theilt in extenso die 6 französischen Krankengeschichten mit, nebst den bezüglichen Befunden, und glaubt, dass diese specielle Erkrankung des Uterus dringend zur Ausrottung des Organs auffordere. **Liebman** (Triest).

5) **Reinicke.** Die Sklerose der Uterinarterien und die klimakterischen Blutungen.

(Archiv für Gynäkologie Bd. LIII. Hft. 2.)

Das Material zur mikroskopischen Untersuchung bestand in 4 Uteri, die von Leopold vaginal exstirpirt waren. In 2 Fällen hatten alle Mittel zur Blutstillung im Stich gelassen, in 2 Fällen war die Indikation nach Untersuchung der ausgeschabten Schleimhaut gestellt worden, die verdächtige Stellen aufwies. 3 Präparatbilder veranschaulichen den mikroskopischen Befund. Allen 4 Uteris gemeinsam ist die Gefäßerkrankung, die als primär angesehen werden muss. Sie besteht in einer bedeutenden Verdickung der Media der Arterien, vergleichbar der von Savill an den Kranzarterien des Herzens gefundenen Hypermyotrophie. Sekundär durch Ernährungsstörung entstanden scheint die auch in allen 4 Fällen vorhandene Bindegewebswucherung im perivaskulären und intermuskulären Gewebe. Nirgends ein Residuum früherer Entzündung. R. rechnet diese Veränderungen dem Gebiet der Arteriosklerose zu. Er meint, dass durch die Verwandlung der Arterien in weite starre Röhren mit verdickter, theilweise schon degenerirender Muscularis der vasomotorische Apparat seinen Einfluss auf die Gefäßwandungen verliere, so dass die menstruelle Blutung in gleichmäßiger Stärke andauert, so lange ein Konflux zu den Genitalien besteht. Secale und Ergotin sind fruchtlos, die Dilatation und Auswischung mit Liquor ferri bringt oft nur momentanen Erfolg, so dass nach Anwendung aller Mittel und bei zunehmender Schwäche die vaginale Exstirpation in Frage kommt. **Courant** (Breslau).

6) **J. van Konijnenburg.** Ein Fall von Anurie.

(Nederl. Tijdschr. v. Geneeskunde 1897. No. 11.)

Der Fall betrifft eine Person von 42 Jahren, XIIpara; soll früher immer gesund gewesen sein, auch der Mann. Keine Nervenkrankheiten, Syphilis, Tuberkulose.

Im September 1896 5 Monate gravid wegen Ekzem behandelt, kein Eiweiß, kein Zucker, Ekzem bald verschwunden.

19. December 1896 Geburt vorzeitig, Beendigung (wegen Querlage) durch Wendung und Extraktion. 26. December Exitus.

Während dieser Woche absolute Anurie. Katheterisirung jedes Mal negativ, nur einige Tropfen Schleim (kein Acid. uricum zu finden). Lochien sehr wenig, Temperatur in den ersten Tagen 37,7, 37,9, später normal, am letzten Tage 36,5, Puls 96. Keine Kopfschmerzen, keine Ödeme, Visus normal, am 1. Tage einmal Erbrechen. — Herz und Lungen normal. Müdes Gefühl im Becken. Am letzten Tage Schluckbeschwerden, weißer Belag auf geschwollenen Tonsillen, Schleimabsonderung, Athemnoth, bei normalem Lungenbefund, Schwächegefühl in den Armen, Sehnen- und Hautreflexe normal, eben so Sensibilität. Athemnothanfälle immer stärker trotz Morphium, Puls bis zuletzt kräftig, kein Lungenödem, Exitus. — Sektion nicht gestattet.

Von Tumoren, parametritischen Indurationen, Hydronephrose, Nierensteinen, Wanderniere waren keine Symptome, objektiv nichts nachzuweisen. Stand des Uterus normal. Grund des einmaligen Erbrechens wahrscheinlich Überladung des Magens. Verf. schließt Urinretention aus (weder Ursache noch Symptome derselben vorhanden), meint, es wurde kein Harn von den Nieren geliefert. Die Harn-

sekretion ist abhängig von 3 Faktoren: 1) Stoffwechsel (Nahrung, Organe wurden hier nicht abnorm gefunden, Defäkation bis zuletzt normal), 2) Funktion der sekretorischen Elemente der Nieren (Pat. hatte während der Gravidität niemals irgend welche Beschwerden seitens des uropoetischen Systems, keine Zeichen von Nephritis, Harn vor 3 Monaten eiweißfrei), 3) Stromgeschwindigkeit und Druck in den Nierengefäßen, abhängig von Elasticität und Innervation des Gefäßsystems. Verf. glaubt 1) und 2) ausschließen zu können, es käme also nur 3) in Betracht. Der Puls war frequent, in den ersten Tagen 115, 120, aber kräftig, Gefäßwand elastisch, es bliebe also nur abnorme Innervation übrig, speciell des N. vagus (frequenter Puls!), deren Ursache noch im Dunklen liegt. In einem analogen Falle von Goodall (Lancet 1895) war Diphtherie, in einem zweiten von Juhel-Renoy (Arch. génér. de méd. 1886. April) war Scarlatina vorhanden. Hier war vielleicht eine Infektion, von der die Angina eine zweite Äußerung war.

Semmelink (Leiden).

7) Roberg. Unsittlicher Überfall eines 8jährigen Mädchens von einem 9jährigen Knaben unter Beihilfe seiner beiden Brüder von 5 und 6 Jahren.

(Zeitschrift für Medicinalbeamte 1897. No. 5.)

R. schildert einen wohl einzig dastehenden Fall: Eine Bauersfrau brachte ihr 8jähriges Pflegetöchterchen zu ihm mit der Aussage, es sei ihm ein Band um die Geschlechtstheile gewickelt und zwar so fest, dass sie es nicht habe entfernen können. R. fand zwischen den normalen großen Schamlefzen einen bläulichen, sich hart anfühlenden Strang, die fast 3 cm lange, stark entwickelte Clitoris, die von oben nach unten verlaufend die kleinen Schamlippen vollständig verdeckte. Der Strang endigte unten in einen haselnussgroßen, rundlichen Körper, die Glans labis blassroth, stark geschwollen, zeigt auf der Oberfläche eine schwache S-förmig gewundene Furche. Berührung sehr schmerzhaft. Zwischen Strang und rundlichem Körper ein schwarzer Streifen, ein 4 mm breites Band aus sog. Litze fester Webart, das so fest um die Clitoris gewickelt ist, mit ganz kurz abgeschnittenen Enden, dass Entfernung nur mit einem tiefen Scherenschnitt unter großen Schmerzen gelang (ein Messerschnitt wäre wohl praktischer gewesen sub narcosi). Es zeigte sich eine tiefe Abschnürungsfurche, in der das Epithel bereits theilweise fehlte. Das Band hatte $1^1/_2$ Tag gesessen. Schmerzen und Schwellung ließen bald nach. Es ergab sich Folgendes: E. G., ein 8jähriges Waisenkind, ward der Bauernfamilie W. zur Pflege gegeben, welcher 3 Knaben von 5, 6 und 9 Jahren, der älteste über sein Alter kräftig entwickelt, angehörten. Später wurde das Mädchen einer anderen Familie übergeben, kam aber noch öfter mit den früheren Spielkameraden zusammen. Der Älteste griff ihr oft unter die Röcke, berührte die Schamtheile, warf sie auch gelegentlich zu Boden. Hinterher schüchterte er sie durch Drohungen und Schläge ein, zu Hause nichts zu verrathen. Sie mied den Knaben fortan', eines Tages aber erwischte er sie doch und zwar halfen ihm seine beiden Brüder zu einem Akt von Brutalität, der in der Kasuistik, weil die Thäter so jung waren, einzig dasteht. Der Älteste warf das Mädchen, die beiden Jüngeren hielten ihr Beine und Arme fest, ja einer hielt ihr den Mund zu. Der Älteste schlug jetzt die Röcke in die Höhe, drückte mit seinen Knieen die Beine des sich mit aller Kraft wehrenden Mädchens aus einander, griff mit der Hand an die Geschlechtstheile, zog stark an und unterband das Gefasste mit einem schwarzen Haarband und schnitt dann die Bandenden kurz ab. Er hatte dem Mädchen sogar vorher ihr Haarband weggenommen und eine Schlinge daraus gemacht, so dass er das Binden allein besorgen konnte. Die Knaben überließen sodann das Mädchen ihrem schmerzhaften Schicksal, vergeblich bemühte sich die Kleine, das Band zu lösen. Aus Furcht schwieg sie zu Hause, aber am nächsten Tage fiel es auf, dass sie so still war und nur mit gespreizten Beinen ging, nun wurde sie von Frau W. untersucht, gestand Alles und so kam das Verbrechen heraus.

Da die Knaben ihres jugendlichen Alters wegen noch nicht bestraft werden durften, unterblieb jede Anklage, nur wurde das Mädchen an einen anderen Wohnort gebracht. In gerichtlich-medicinischer Beziehung belehrend, ein Sittlichkeitsverbrechen in so jugendlichem Alter, gepaart mit so furchtbarer Roheit und raffinirtem, planmäßig vorherüberlegtem Vorgehen.

(Diese Abbindung der Glans einer hypertrophischen Clitoris steht einzig da, während Abbindung der Glans penis der betrunkenen Kohabitanten durch Prostituirte mit dem eigenen Kopfhaar, Abbindung der Glans mit einem Faden bei nächtlicher Enuresis des mit der erwachsenen Schwester in einem Bett schlafenden kleinen Bruders wiederholt beobachtet und auch vom Ref. in diesem Blatt berichtet ist.) **F. Neugebauer** (Warschau).

8) **W. Bittner.** Fall von Hyperplasie beider Mammae bei einem 6 Monate alten Mädchen.

(Prager med. Wochenschrift 1895. No. 43.)

Symmetrische beide Mammae von der Form und relativen Größe der normal entwickelten Brüste Erwachsener. $4^1/_2$ cm der frontale und der vertikale Durchmesser, beide Brüste schön halbkugelig, gleichmäßig gewölbt, leicht kompressibel, nicht druckschmerzhaft. Einzelne Knollen und traubenartige Läppchen beim Abtasten, gut entwickelte Warzen, keinerlei Sekret bei Druck. Es handelt sich nicht um Mastitis des Säuglings, aber um symmetrische Hyperplasie der Drüsen, vielleicht gepaart mit lymphangiomatischen und lipomatischen Beimischungen des interstitiellen Gewebes. — B. rieth mäßige Bindentourenkompression an. Das Auffallende ist, dass diese Hyperplasie schon im Säuglingsalter auftrat (Abbildung).

F. Neugebauer (Warschau).

9) **Pasquali** (Rom). Fibrome und Schwangerschaft.

(Atti della soc. ital. di ost. e gin. 1897.)

Studien über 144 eigene Fälle und über die einschlägige Litteratur. Nach Verf. sind die Fibromyome oft Ursache der Sterilität. Die Konception übt einen großen (oft aber transitorischen) Einfluss auf die Entwicklung dieser Gebilde aus; es giebt Fälle von kolossalem Wachsthum nach der Gravidität, so wie von vollständigem Schwund. Die Fibromyome sind häufig Ursache von Abortus. — Der künstliche Abortus ist in jenen Fällen, in welchen der Tumor voraussichtlich ein unüberwindliches Geburtshindernis abgeben würde, in den ersten 3 Schwangerschaftsmonaten angezeigt und ungefährlich. — Bei umschriebenen (subperitonealen oder auch intramuralen) Tumoren, die nicht in die Gebärmutterhöhle hineinragen, ist die Enukleation per coeliotomiam das rationellste Verfahren. Ist die Operation nicht möglich, so möge das Ende der Schwangerschaft abgewartet und dann die Sectio nach Porro vorgenommen werden. Der konservative Kaiserschnitt ist für die Mutter gefährlich. **Liebman** (Triest).

☞ *Hierdurch ersuche ich alle diejenigen Herren Fachgenossen, welche ihre Manuskripte und Autoreferate zu den Vorträgen, Demonstrationen und Diskussionsbemerkungen auf dem Leipziger Gynäkologenkongress noch nicht abgeliefert haben, mir dieselben bis spätestens zum* ***30. Juni*** *an meine Adresse zu senden.*

Prof. Dr. ***Pfannenstiel,***
Breslau, Tauentzienstraße 84 b.

Originalmittheilungen, Monographien, Separatabdrücke und Büchersendungen wolle man an *Prof. Dr. Heinrich Fritsch* in Bonn oder an die Verlagshandlung *Breitkopf & Härtel* einsenden.

Druck und Verlag von Breitkopf & Härtel in Leipzig.



